This is a digital copy of a book that was preserved for generations on library shelves before it was carefully scanned by Google as part of a project to make the world's books discoverable online.

It has survived long enough for the copyright to expire and the book to enter the public domain. A public domain book is one that was never subject to copyright or whose legal copyright term has expired. Whether a book is in the public domain may vary country to country. Public domain books are our gateways to the past, representing a wealth of history, culture and knowledge that's often difficult to discover.

Marks, notations and other marginalia present in the original volume will appear in this file - a reminder of this book's long journey from the publisher to a library and finally to you.

Usage guidelines

Google is proud to partner with libraries to digitize public domain materials and make them widely accessible. Public domain books belong to the public and we are merely their custodians. Nevertheless, this work is expensive, so in order to keep providing this resource, we have taken steps to prevent abuse by commercial parties, including placing technical restrictions on automated querying.

We also ask that you:

+ *Make non-commercial use of the files* We designed Google Book Search for use by individuals, and we request that you use these files for personal, non-commercial purposes.

+ *Refrain from automated querying* Do not send automated queries of any sort to Google's system: If you are conducting research on machine translation, optical character recognition or other areas where access to a large amount of text is helpful, please contact us. We encourage the use of public domain materials for these purposes and may be able to help.

+ *Maintain attribution* The Google "watermark" you see on each file is essential for informing people about this project and helping them find additional materials through Google Book Search. Please do not remove it.

+ *Keep it legal* Whatever your use, remember that you are responsible for ensuring that what you are doing is legal. Do not assume that just because we believe a book is in the public domain for users in the United States, that the work is also in the public domain for users in other countries. Whether a book is still in copyright varies from country to country, and we can't offer guidance on whether any specific use of any specific book is allowed. Please do not assume that a book's appearance in Google Book Search means it can be used in any manner anywhere in the world. Copyright infringement liability can be quite severe.

About Google Book Search

Google's mission is to organize the world's information and to make it universally accessible and useful. Google Book Search helps readers discover the world's books while helping authors and publishers reach new audiences. You can search through the full text of this book on the web at `http://books.google.com/`

Über dieses Buch

Dies ist ein digitales Exemplar eines Buches, das seit Generationen in den Regalen der Bibliotheken aufbewahrt wurde, bevor es von Google im Rahmen eines Projekts, mit dem die Bücher dieser Welt online verfügbar gemacht werden sollen, sorgfältig gescannt wurde.

Das Buch hat das Urheberrecht überdauert und kann nun öffentlich zugänglich gemacht werden. Ein öffentlich zugängliches Buch ist ein Buch, das niemals Urheberrechten unterlag oder bei dem die Schutzfrist des Urheberrechts abgelaufen ist. Ob ein Buch öffentlich zugänglich ist, kann von Land zu Land unterschiedlich sein. Öffentlich zugängliche Bücher sind unser Tor zur Vergangenheit und stellen ein geschichtliches, kulturelles und wissenschaftliches Vermögen dar, das häufig nur schwierig zu entdecken ist.

Gebrauchsspuren, Anmerkungen und andere Randbemerkungen, die im Originalband enthalten sind, finden sich auch in dieser Datei – eine Erinnerung an die lange Reise, die das Buch vom Verleger zu einer Bibliothek und weiter zu Ihnen hinter sich gebracht hat.

Nutzungsrichtlinien

Google ist stolz, mit Bibliotheken in partnerschaftlicher Zusammenarbeit öffentlich zugängliches Material zu digitalisieren und einer breiten Masse zugänglich zu machen. Öffentlich zugängliche Bücher gehören der Öffentlichkeit, und wir sind nur ihre Hüter. Nichtsdestotrotz ist diese Arbeit kostspielig. Um diese Ressource weiterhin zur Verfügung stellen zu können, haben wir Schritte unternommen, um den Missbrauch durch kommerzielle Parteien zu verhindern. Dazu gehören technische Einschränkungen für automatisierte Abfragen.

Wir bitten Sie um Einhaltung folgender Richtlinien:

+ *Nutzung der Dateien zu nichtkommerziellen Zwecken* Wir haben Google Buchsuche für Endanwender konzipiert und möchten, dass Sie diese Dateien nur für persönliche, nichtkommerzielle Zwecke verwenden.

+ *Keine automatisierten Abfragen* Senden Sie keine automatisierten Abfragen irgendwelcher Art an das Google-System. Wenn Sie Recherchen über maschinelle Übersetzung, optische Zeichenerkennung oder andere Bereiche durchführen, in denen der Zugang zu Text in großen Mengen nützlich ist, wenden Sie sich bitte an uns. Wir fördern die Nutzung des öffentlich zugänglichen Materials für diese Zwecke und können Ihnen unter Umständen helfen.

+ *Beibehaltung von Google-Markenelementen* Das "Wasserzeichen" von Google, das Sie in jeder Datei finden, ist wichtig zur Information über dieses Projekt und hilft den Anwendern weiteres Material über Google Buchsuche zu finden. Bitte entfernen Sie das Wasserzeichen nicht.

+ *Bewegen Sie sich innerhalb der Legalität* Unabhängig von Ihrem Verwendungszweck müssen Sie sich Ihrer Verantwortung bewusst sein, sicherzustellen, dass Ihre Nutzung legal ist. Gehen Sie nicht davon aus, dass ein Buch, das nach unserem Dafürhalten für Nutzer in den USA öffentlich zugänglich ist, auch für Nutzer in anderen Ländern öffentlich zugänglich ist. Ob ein Buch noch dem Urheberrecht unterliegt, ist von Land zu Land verschieden. Wir können keine Beratung leisten, ob eine bestimmte Nutzung eines bestimmten Buches gesetzlich zulässig ist. Gehen Sie nicht davon aus, dass das Erscheinen eines Buchs in Google Buchsuche bedeutet, dass es in jeder Form und überall auf der Welt verwendet werden kann. Eine Urheberrechtsverletzung kann schwerwiegende Folgen haben.

Über Google Buchsuche

Das Ziel von Google besteht darin, die weltweiten Informationen zu organisieren und allgemein nutzbar und zugänglich zu machen. Google Buchsuche hilft Lesern dabei, die Bücher dieser Welt zu entdecken, und unterstützt Autoren und Verleger dabei, neue Zielgruppen zu erreichen. Den gesamten Buchtext können Sie im Internet unter `http://books.google.com` durchsuchen.

BEITRÄGE

ZUR

KLINISCHEN CHIRURGIE

MITTEILUNGEN AUS DEN CHIRURGISCHEN KLINIKEN

ZU

Amsterdam Basel Breslau Budapest Freiburg Genua Heidelberg Innsbruck Königsberg Leipzig München Prag Rostock Strassburg Tübingen Würzburg Zürich

UND DEN CHIRURGISCHEN ABTEILUNGEN

DES

Städtischen Krankenhauses Dresden Frankfurt a. M. Karlsruhe Nürnberg Stettin Augusta-Hospitals in Berlin Allgemeinen Krankenhauses in Hamburg Diakonissenhauses in Freiburg i. B. und Stuttgart Kantonsspitals in Münsterlingen Landkrankenhauses in Hanau Allerheiligen-Hospitals in Breslau

Herausgegeben von

O. v. Angerer (München) **B. v. Beck** (Karlsruhe) **C. Brunner** (Münsterlingen) **P. v. Bruns** (Tübingen) **O. v. Büngner** (Hanau) **V. Czerny** (Heidelberg) **C. Garrè** (Königsberg) **C. Göschel** (Nürnberg) **E. Goldmann** (Freiburg i. B.) **V. v. Hacker** (Innsbruck) **O. Hildebrand** (Basel) **P. Kraske** (Freiburg i. B.) **F. Krause** (Berlin) **R. U. Kroenlein** (Zürich) **H. Kümmell** (Hamburg) **O. Lanz** (Amsterdam) **H. Lindner** (Dresden) **O. Madelung** (Strassburg) **J. v. Mikulicz** (Breslau) **W. Müller** (Rostock) **G. F. Novaro** (Genua) **J. Réczey** (Budapest) **L. Rehn** (Frankfurt a. M.) **O. Riegner** (Breslau) **C. Schönborn** (Würzburg) **K. Steinthal** (Stuttgart) **F. Trendelenburg** (Leipzig) **A. Wölfler** (Prag)

Redigiert von

P. v. BRUNS

SECHSUNDDREISSIGSTER BAND

MIT 23 ABBILDUNGEN IM TEXT UND DREI TAFELN

TÜBINGEN
VERLAG DER H. LAUPP'SCHEN BUCHHANDLUNG
1902.

Alle Rechte vorbehalten.

DRUCK VON H. LAUPP JR IN TÜBINGEN.

Inhalt des sechsunddreissigsten Bandes.

ERSTES HEFT

ausgegeben im Oktober 1902.

Seite

Aus der Würzburger chirurgischen Klinik.

I. Sarkome und Endotheliome nach ihrem pathologisch-anatomischen und klinischen Verhalten. Von Dr. Ludwig Burkhardt, Privatdocenten und I. Assistenzarzt der Klinik. (Hierzu Taf. I—II) 1

Aus der Prager chirurgischen Klinik.

II. Ueber die Dupuytren'sche Fingerkontraktur. Von Dr. Gustav Doberauer, Operationszögling der Klinik 123

Aus der Prager chirurgischen Klinik.

III. Ueber Adenome des Dünn- und Dickdarmes. Von Dr. Felix Smoler, Assistenten der Klinik. (Hierzu Taf. III) 139

Aus der Rostocker chirurgischen Klinik.

IV. Die Behandlung der Spina ventosa mittelst freier Autoplastik. Von Dr. Carl Timann. (Mit 13 Abbildungen) 189

Aus der Züricher chirurgischen Klinik.

V. Ueber das Mal perforant des Fusses. Von Dr. O. v. Wartburg. (Mit 1 Abbildung) 212

Aus dem Städtischen Krankenhause zu Karlsruhe.

VI. Ein Beitrag zur Chirurgie der Milz- und Leberverletzungen. Von Dr. Hermann Roeser, Assistenzarzt 228

Aus dem Städtischen Krankenhause zu Karlsruhe.

VII. Ueber die intracraniellen Erkrankungen beim Empyem der Keilbeinhöhle. Von Dr. Kander, Assistenzarzt 266

Aus der Breslauer chirurgischen Klinik.

VIII. Ein Fall von retrosacralem Dermoid. Von Dr. Adam Czyzewicz, Volontärassistent der Klinik 282

Seite

ZWEITES HEFT

ausgegeben im November 1902.

Aus dem Allerheiligen Hospital zu Breslau.

IX. Zur Diagnostik und Therapie des inneren Darmverschlusses. Von Eberhard Hepner, Assistenzarzt 293

Aus der Königsberger chirurgischen Klinik.

X. Experimenteller Beitrag zur Kenntnis der infektiösen Thrombose. Von Dr. Ludwig Talke, Volontärarzt 339

Aus der Tübinger chirurgischen Klinik.

XI. Zur Kasuistik der Gelenkerkrankungen bei Syringomyelie. Von Dr. Michel. (Mit 3 Abbildungen) 387

Aus der Königsberger chirurgischen Klinik.

XII. Ueber Volvulus der Flexura sigmoidea. Von Dr. Friedrich Kuhn 411

Aus der Budapester chirurgischen Klinik.

XIII. Beiträge zur Lokaldiagnose der inneren Darmokklusionen und zur Frage der Autointoxikation. Von Dr. Carl Borszéky und Dr. Anton v. Genersich, Assistenten der Klinik . . . 448

Aus der Tübinger chirurgischen Klinik.

XIV. Ein neues Massageverfahren. Von Prof. Dr. F. Hofmeister erstem Assistenzarzt der Klinik 526

Aus der Tübinger chirurgischen Klinik.

XV. Welche Aussichten bietet die Operation des Mammacarcinoms bei vergrösserten Supraclaviculardrüsen? Von Prof. Dr. H. Küttner, Assistenzarzt der Klinik 531

DRITTES HEFT

ausgegeben im Dezember 1902.

Aus dem Allgemeinen Krankenhause zu Nürnberg.

XVI. Ueber die Behandlung der Varicen der unteren Extremität durch Ausschälung nach Madelung. Von Dr. Felix Fraenkel, Sekundärarzt 547

Aus dem Allgemeinen Krankenhause zu Nürnberg.

XVII. Ueber Transplantationen ungestielter Hautlappen nach Krause. Von Oberarzt H. Widmann, K. B. 6. Inf.-Rgt., kommandiert zum allgemeinen Krankenhause Nürnberg 579

Seite

Aus dem Allgemeinen Krankenhause zu Nürnberg.

XVIII. Zur operativen Behandlung frischer, subkutaner Patellarfrakturen durch offene Knochennaht. Von Dr. K. Thienger, Assistenzarzt 601

Aus dem Allgemeinen Krankenhause zu Nürnberg.

XIX. Kasuistischer Beitrag zur Nervenlösung bei Radialislähmung nach Oberarmfraktur. Von G. Reisinger, Volontärarzt 618

Aus dem Allgemeinen Krankenhause zu Nürnberg.

XX. Ueber die Aberration von Prostatadrüsen und ihre Beziehung zu den Fibroadenomen der Blase. Von Dr. Ch. Thorel, Prosektor 630

Aus dem Allgemeinen Krankenhause zu Nürnberg.

XXI. Ein Fall von Verdoppelung eines Ureters mit cystenartiger Vorwölbung des einen derselben in die Blase. Von Dr. Elliesen, Volontärarzt 644

Aus dem Allgemeinen Krankenhause zu Nürnberg.

XXII. Ueber einen Fall von kongenitaler Atresie des Duodenums mit totaler Durchtrennung des Darmkanals. Von Dr. Schnitzlein 652

Aus dem Allgemeinen Krankenhause zu Nürnberg.

XXIII. Ein Fall von Eierstocksschwangerschaft. Von Dr. Rudolf Bandel, Assistenzarzt 657

Aus dem Allgemeinen Krankenhause zu Hamburg-Eppendorf.

XXIV. Beitrag zu den angeborenen Geschwülsten der Kreuz-Steissbeingegend. Von Dr. J. Wieting, Chirurg am kaiserl. ottoman. Hospital Gülhané der Militär-Medicinschule zu Constantinopel . 664

Aus dem Kantonsspital Münsterlingen.

XXV. Ueber die retrovisceralen Geschwülste und Strumen unter besonderer Berücksichtigung ihrer Topographie und der Technik ihrer Operation. Von Dr. Conrad Brunner, Chefarzt des Kantonsspitals Münsterlingen. (Mit 5 Abbildungen) 689

Aus der Strassburger chirurgischen Klinik.

XXVI. Die offenen Milzwunden und die transpleurale Laparotomie. Von Dr. Friedrich Schaefer, Stabsarzt in Berlin, früher kommandiert zur Klinik. (Mit 1 Abbildung) 761

SUPPLEMENT-HEFT.

Jahresbericht der Heidelberger chirurgischen Klinik für das Jahr 1901.

Mit einem Vorwort herausgegeben von Prof. Dr. V. Czerny, Direktor der Klinik. Redigiert von Privatdocent Dr. O. Simon, erstem klinischem Assistenten.

BEITRÄGE

ZUR

KLINISCHEN CHIRURGIE

MITTEILUNGEN AUS DEN CHIRURGISCHEN KLINIKEN

ZU

Basel Breslau Budapest Freiburg Genua Heidelberg Innsbruck Königsberg Leipzig München Prag Rostock Strassburg Tübingen Würzburg Zürich

UND DEN CHIRURGISCHEN ABTEILUNGEN

DES

Städtischen Krankenhauses Dresden Frankfurt a. M. Karlsruhe Nürnberg Stettin Augusta-Hospitals in Berlin Allgemeinen Krankenhauses in Hamburg Diakonissenhauses in Freiburg i. B. und Stuttgart[1] Kantonspitals in Münsterlingen Lindenhofspitals in Bern Landkrankenhauses in Hanau Allerheiligen-Hospitals in Breslau

Herausgegeben von

O. v. **Angerer** (München) B. v. **Beck** (Karlsruhe) C. **Brunner** (Münsterlingen) P. v. **Bruns** (Tübingen) O. v. **Büngner** (Hanau) V. **Czerny** (Heidelberg) C. **Garrè** (Königsberg) C. **Göschel** (Nürnberg) E. **Goldmann** (Freiburg i. B.) V. v. **Hacker** (Innsbruck) O. **Hildebrand** (Basel) P. **Kraske** (Freiburg i. B.) F. **Krause** (Berlin) R. U. **Kroenlein** (Zürich) H. **Kümmell** (Hamburg) O. **Lanz** (Bern) H. **Lindner** (Dresden) O. **Madelung** (Strassburg) J. v. **Mikulicz** (Breslau) W. **Müller** (Rostock) G. F. **Novaro** (Genua) J. **Réczey** (Budapest) L. **Rehn** (Frankfurt a. M.) O. **Riegner** (Breslau) C. **Schönborn** (Würzburg) K. **Steinthal** (Stuttgart) F. **Trendelenburg** (Leipzig) A. **Wölfler** (Prag)

Redigiert von

P. v. BRUNS

SECHSUNDDREISSIGSTER BAND

Erstes Heft.

MIT 14 ABBILDUNGEN IM TEXT UND DREI TAFELN

TÜBINGEN
VERLAG DER H. LAUPP'SCHEN BUCHHANDLUNG
1902.

spalten in gleicher Weise sich an dieser beteiligen und ebenso zweifellos ist es, dass das Endothel dann ganz die Eigenschaften der fixen Bindegewebszellen annehmen kann, ein Unterschied ist vielleicht nur graduell vorhanden, indem die letzteren wohl imstande sind, eine reichlichere fibrilläre Grundsubstanz zu bilden, als die Endothelien unter pathologischen Verhältnissen. Also ein principieller Unterschied zwischen beiden Zellarten existiert nicht, und es ist leicht begreiflich wie schwer, ja unmöglich in pathologischen Geweben es werden kann, beide bezüglich deren gewucherte Elemente von einander zu unterscheiden. Wie sehr dies speciell auch in der Onkologie zutrifft, beweist am besten die Thatsache, dass es trotz aller Bemühungen bisher nicht geglückt ist, die Sarkome von den Endotheliomen strikte zu trennen und für beide Geschwulstarten durchgreifende Unterschiede aufzufinden. Es ist daher auch die verschiedene Namengebung, die diese letzteren Geschwülste sich haben gefallen lassen müssen, erklärlich. Angiosarkom, Endothelsarkom, Endotheliom, Endothelkrebs sind auch jetzt noch die von den verschiedenen Autoren dafür gebrauchten Namen. Der Name Endothelkrebs ist allerdings nicht nur in pathologischer, sondern auch in klinischer Beziehung der ungeeignetste Name, der imstande ist, die meiste Begriffsverwirrung hervorzubringen. Nach diesen theoretischen Erwägungen musste es als ein verfehltes Unternehmen angesehen werden, die Endotheliome als eine specifische Geschwulstgattung den Sarkomen gegenüber stellen zu wollen.

Die schon normal-anatomisch gleichwertigen Endothelien der serösen Häute, der Blut- und Lymphbahnen beweisen auch in pathologischen Zuständen ihre Gleichwertigkeit, indem beide dieselben Wucherungserscheinungen zeigen können und speciell bei entzündlichen Processen als gleichwertige Bindegewebsbildner auftreten [1]). Schon von diesem Gesichtspunkte aus müssen auch die von ihnen ausgehenden Tumoren annähernd die gleiche Dignität haben und können jedenfalls nicht als besondere Geschwulstgattungen von einander getrennt werden, auch wenn die einzelnen Tumoren morphologisch noch so stark von einander abweichen sollten. Gerade hier wird man die meisten Meinungsverschiedenheiten finden, indem vielfach durchgreifende Unterschiede gemacht werden zwischen den von Blutgefässendothelien, den von Saftspaltendothelien und den vom serösen Endothel ausgehenden Tumoren, ja von einzelnen wird so

1) Borst, Verhalten etc. Würzb. Abhandl. 1897.

weit gegangen, dass sie nur die ersten für Endotheliome erklären, die anderen aber je nach ihrem morphologischen Verhalten anderen Geschwulstgattungen unterordnen: so die von dem Saftspaltenendothel ausgehenden Tumoren den Sarkomen, die vom Endothel der serösen Häute ausgehenden auch vielfach den Carcinomen. So lange wir das histogenetische Einteilungsprincip als in erster Linie berechtigt anerkennen, müssen wir an der Gleichartigkeit der betreffenden Tumoren trotz eventueller morphologischer Verschiedenheiten festhalten. Es besteht da dasselbe Verhalten wie etwa zwischen einem Cancroid und einem destruierenden Adenom, beide sind eben, trotzdem sie morphologisch die grössten Verschiedenheiten darbieten können, doch Carcinome.

Als ein erschwerendes Moment, die Endotheliome als einheitliche Geschwulstgruppe zu klassifizieren, bezeichnen fast alle Autoren, die zu der Endotheliomfrage Stellung nehmen, ihre so verschiedene klinische Gleichwertigkeit resp. ihre sehr differierende Malignität. Nun wird freilich auch die Malignität eines Tumors zum Teil verschieden beurteilt und sind die Eigenschaften, die für die Malignität eines Tumors massgebend sind, in pathologischer und klinischer Beziehung vielfach nicht dieselben. Der Pathologe umgrenzt den Begriff der Malignität strenger. Anatomisch-histologisch charakterisiert sich ein maligner Tumor dadurch, dass er aus einem Gewebe besteht, das mit keinem im menschlichen Körper vorhandenen physiologischen Gewebe übereinstimmt, je näher er in seiner Struktur einem solchen kommt, um so geringere maligne Eigenschaften werden wir ihm zuschreiben; dabei kann auch einmal ein nach einem physiologischen Gewebstypus gebauter Tumor maligne werden, dessen Malignität lässt sich aber eben histologisch nicht feststellen, aber nie wird ein davon abweichender Tumor vom pathologischen Standpunkte aus a priori zu den gutartigen Tumoren gezählt werden können. Das besonders für den Kliniker wichtige und in manchen Fällen auch einzig verwertbare objektive Kriterium bezüglich der Malignität eines Tumors, nämlich dessen Verhalten zu seiner Umgebung ist kein sicheres oder lässt höchstens graduelle Verschiedenheiten erkennen; wenn wir auch uns nur ausnahmsweise entschliessen werden einem abgekapselten, frei verschieblichen Tumor maligne Eigenschaften zu vindizieren, so lässt sich doch ein solcher als gutartiger Tumor nicht in principiellen Gegensatz zu einem diffus in die Umgebung eindringenden malignen Tumor stellen; denn nicht nur das Mikroskop, sondern auch die klinische Erfahrung hat gelehrt,

dass auch ein solcher Tumor maligne sein und durch Metastasen zum Tode führen kann. Auch die Wachstumsweise giebt keinen sicheren Anhaltspunkt. Auch sie lässt ebenso wie die Konsistenz einer Geschwulst höchstens graduelle Unterschiede machen. Einen ähnlichen oder noch geringeren Wert als die genannten Symptome haben Ulceration oder Schmerzhaftigkeit. So bleibt auch für den Kliniker nur als das einzig Bestimmende für die Bewertung der Tumoren die gewebliche Zusammensetzung derselben. Der Ausdruck der Malignität eines Tumors ist dessen Recidiv- und Metastasenbildung und die schliesslich zum Tode führende Geschwulstkachexie. Nach unseren heutigen Kenntnissen und Erfahrungen müssen wir von jedem Tumor, der nach keinem physiologischen Gewebstypus gebaut ist, annehmen, dass er früher oder später diese malignen Eigenschaften äussern und dadurch tödlich werden wird. Wir müssen daher nach diesen Erwägungen die Endotheliome, die sämtlich mehr oder weniger hochgradig atypisch gebaut sind, indem sie aus einer Zellneubildung bestehen, die nirgends im Körper ein physiologisches Analogon hat, zu den zweifellos malignen Tumoren rechnen, ungeachtet dessen, dass sich bei einzelnen derselben erst spät diese Malignität zeigt. Von einem „benignen" Endotheliom zu reden, wie das von mancher Seite geschieht, ist daher nicht statthaft.

Die Klassifikation der Geschwülste nach ihrer Histogenese ist zweifellos das einzig wissenschaftliche Einteilungsprincip, dasselbe stösst jedoch überall da auf Schwierigkeiten, wo sich der Ausgangspunkt einer Neubildung nicht mehr feststellen lässt. Da wird es praktisch unausführbar und es bleibt dann als wichtigstes Unterscheidungsmittel das histologische Verhalten der zelligen Bestandteile, besonders zur Intercellularsubstanz und zum Geschwulststroma. Zu den grössten Verwirrungen dürfte zweifellos die Beurteilung nur nach morphologischen Eigenschaften führen, weshalb letztere für die Klassifikation einer Geschwulst erst in letzter Linie in Betracht kommen könnten.

Was die Art der Entstehung und das weitere Wachstum einer Geschwulst betrifft, so haben mich meine eingehenden Untersuchungen im allgemeinen auf den Standpunkt geführt, den Ribbert und seine Schüler einnehmen. Durch irgend ein pathologisches Agens oder irgendwelche Reize wird eine zellige Wucherung ausgelöst, die aber je nach der Intensität und dem Umfang der Noxe bald eine grössere, bald eine geringere Zahl von Zellen gleichzeitig trifft. Von ihnen aus entwickelt sich die Wucherung dann so weiter, dass

dieselbe die Geschwulst allein erzeugen und vom primären Reize nicht getroffene Zellen sich auch nicht an der Geschwulstwucherung beteiligen, sie werden auch nicht sekundär mit in die Wucherung gezogen. Wie ich an verschiedenen noch wenig entwickelten Geschwülsten nun genau beobachten konnte, ist das Wachstum des Tumor gleich vom Anfang an zweifellos insofern ein ungleichmässiges, als die von der Noxe getroffenen Zellen nicht sofort gleich stark mit Wucherungserscheinungen reagieren. Während ein Teil der Zellen in eine ganz atypische, rasch wachsende Wucherung übergeht, die bald ihre ursprüngliche Genese nicht mehr erkennen lässt und die natürlich auch die Hauptmasse des Tumors bildet, gehen andere Zellen nur langsam und allmählich in Wucherung über, die ihren Zusammenhang mit den Mutterzellen und ihre Abstammung von denselben lange erkennen lassen. Solche Teile sind es, an denen die Histogenese auch älterer Geschwülste erkennbar ist, und die sich bei genauer systematischer Untersuchung sehr häufig noch auffinden lassen, wenn sie auch in den einzelnen Tumoren nur sehr spärlich vorkommen. Die Hauptmasse des Tumors bilden natürlich die ersten in intensiver Weise wuchernden Zellen; aus ihrer Wucherung bildet sich hauptsächlich der Tumor heraus und so kommt es, dass sich die schwächer reagierenden Zellen, bezw. die von ihnen ausgehende Wucherung meist am Rande der atypischsten und Hauptgeschwulstmassen findet. In der That sind es also die Randpartien einzelner Geschwulstknoten, an denen die Histogenese eines Tumors am ehesten und besten noch erkannt werden kann, aber nicht etwa deshalb, weil hier sekundär normale Zellen von den Geschwulstzellen angeregt, ebenfalls in Wucherung übergehen, sondern deshalb, weil wir hier diejenigen Zellpartien finden können, die auf den ursprünglichen Reiz am langsamsten und trägsten reagierten und an denen sich der ursprüngliche Entstehungsmodus am längsten gewahrt hat. Diese Auffassungsweise von der Entstehung und Entwickelung der Tumoren konnte ich bei genauem Studium der verschiedenen Geschwulstarten immer wieder bestätigt finden und sie ist wohl imstande, den scheinbaren Zwiespalt zu beseitigen, der noch immer besteht zwischen der wohl von der Mehrzahl der Autoren anerkannten Thatsache, dass die Geschwülste aus sich selbst herauswachsen und nicht die umgebenden Zellen sekundär ins Bereich ihrer Wucherung ziehen und den von vielen und hervorragendsten Forschern immer wieder hervorgehobenen und bestätigten Beobachtungen, dass sich gerade in den peripheren Teilen bezw. Randpartien eines Tumors

die entsprechendsten Uebergangsbilder finden, an denen der ursprüngliche Ausgangspunkt desselben noch am ehesten zu erkennen ist. Nicht zu verwechseln mit diesen Bildern sind natürlich die entzündlichen Zellwucherungen, besonders wieder der Endothelien, die auch vielfach am Rande der Geschwülste zu beobachten sind; in der Regel lassen sich dieselben von den eigentlichen Geschwulstelementen bei genauer Untersuchung eventuell an Serienschnitten differenzieren.

Das sind die Gesichtspunkte, die sich mir beim Studium der genannten Geschwülste für die Beurteilung derselben im allgemeinen ergeben haben. Sie mussten massgebend sein für die weitere Deutung und Verwertung der Befunde, die die unten mitgeteilten Detailuntersuchungen ergaben. Ehe ich ihre Beschreibung folgen lasse, will ich einen kurzen historischen Ueberblick geben auf das uns hier beschäftigende Thema. Bei dem grossen Umfange der Litteratur konnten einfach kasuistische Mitteilungen nicht einzeln angeführt werden, es wurden daher nur solche Arbeiten berücksichtigt, die eine wesentliche Erweiterung unserer Kenntnisse von diesen Geschwülsten brachten oder besonders interessante Einzelheiten mitteilten.

Bekanntlich brachte Abernethy[1]) 1816 den Namen Sarkom auf, womit er Tumoren von fester fleischartiger Konsistenz im Gegensatz zum Carcinom bezeichnete. Ueber das Wesen und den Bau der Sarkome auf Grund mikroskopischer Studien hat jedoch erst Joh. Müller uns näher unterrichtet. In Frankreich war es um dieselbe Zeit Lebert[2]), der die Sarkome eingehend untersuchte und ihnen den Namen fibroplastische Geschwülste gab, ein Name, der noch jetzt in Frankreich für das Sarkom vielfach in Gebrauch ist. Lebert war der erste, der zeigte, dass die malignen Geschwülste des Gehirns gewöhnlich keine Krebse, sondern sogenannte fibroplastische Geschwülste seien. Die exakte Definierung des Begriffes Sarkom und vor allem auch die mikroskopischen Kenntnisse über dessen Entstehung und Wachstumsweise verdanken wir aber erst den klassischen Arbeiten Virchow's[3]). Es ist dabei von besonderem Interesse, dass Virchow es für nötig hielt, den so nichtssagenden Namen Sarkom beizubehalten, er betont, dass alle Versuche, die Sarkome in eine Reihe getrennter, koordinierter Species aufzulösen, gescheitert sind. Das unterscheidende Kriterium der Sarkome gegen Carcinome ist für ihn das Verhalten zur Intercellularsubstanz. Die letztere bestimme die Varietät der Sarkome. Virchow glaubt, dass alle Sarkome eine unschuldige Periode

1) Abernethy, Surgical observations on Tumors. Lond. 1816.
2) Lebert, Gehirngeschwülste. Virchow's Arch. Bd. 3. 1851.
3) Virchow, Geschwülste. 1860.

haben und später bösartig werden können, und betont, dass dieselben Geschwülste je nach den verschiedenen Verhältnissen eine sehr verschiedene Dignität haben. Virchow war auch der erste, der eine Einteilung der Geschwülste nach ihrer Histogenese vornahm, und das histogenetische Einteilungsprincip als das einzig Wissenschaftliche anerkannte.

Eine neue Geschwulstart stellte 1856 Billroth[1]) auf, indem er sein Cylindrom beschrieb, eine eigentümliche, aus hyalinen Schläuchen und Kolben bestehende Neubildung; er hob damals schon hervor, dass es fast lediglich aus Gefässschlingen bestehe. Dass dasselbe jedoch eine besondere Geschwulstform sei, hat Billroth bald selbst wieder geleugnet, er hat es dann als eine Abart des Sarkoms bezeichnet. Als ein Kuriosum hatte Henle schon früher das ebenfalls aus röhrenförmigen Gebilden bestehende Siphonom beschrieben. 1860 machte Lambl[2]) in einem Sarkom der Dura zum erstenmale auf die Aehnlichkeit der Zellen mit Endothelien aufmerksam, ohne dass er jedoch den Tumor auf eine endotheliale Wucherung zurückgeführt hätte. Das gelang 1862 erst Recklinghausen[3]) an einem Orbitaltumor, dessen Ausgangspunkt vom Endothel der Lymphgefässe er nachwies. Als wichtigere Arbeit folgte 1863 die Beschreibung des sogenannten Schlauchsarkoms von Friedreich[4]), einem Oberkiefertumor mit schlauchförmiger Anordnung der Zellen. Tommasi[5]) beobachtete bald darauf dieselben Eigentümlichkeiten in einem Sarkom und leitete die schlauchförmige Anordnung von den die Saftkanälchen ausfüllenden Bindegewebszellen ab. Auch Beschreibungen der sogenannten Cylindrome erfolgten bald in grösserer Zahl, unter anderen beobachtete Gräfe ein solches bei einem 48jährigen Manne, das er von den Zellen der Kapillaren und Venen ableitete. Zum Teil neue Gesichtspunkte brachte 1864 eine Arbeit Weber's[6]). Er machte darauf aufmerksam, was allerdings schon vor ihm Cruveilhier und Virchow angegeben haben, dass sich sehr wesentlich am Aufbau aller Geschwülste die zelligen Wandelemente der Gefässe beteiligen, und zwar sei das am auffallendsten beim Sarkom. Auch sei der alveoläre Bau der Geschwülste wesentlich abhängig vom Verlaufe der Gefässe.

In der folgenden Zeit finden wir vor allem weitere Beobachtungen und Untersuchungen über die sogenannten Siphonome, Cylindrome und Schlauchsarkome. Lücke[7]) glaubt, dass diese zu den Geschwülsten mit hyaliner Degeneration gehören, dass ausgedehnte hyaline Degeneration der Geschwulstzellen dabei stattfinden. Klinisch vindiciert er ihnen eine

1) Billroth, Untersuchungen über Blutgefässe etc. Berl. 1856.
2) Lambl, Aus dem Franz-Josef-Kinderspital. Prag. 1860.
3) Recklinghausen, Gräfe's Arch. 1862.
4) Friedreich, Virchow's Arch. Bd. 27.
5) Tommasi, Friedreich's Schlucksarkom. Virchow's Archiv. Bd. 31.
6) Weber, Virch. Arch. Bd. 29.
7) Lücke, Beitr. zur Geschwulstlehre. Virchow's Arch. Bd. 35.

sehr verschiedene Dignität. Maier ist der Ansicht, dass die Schleimcylinder in diesen Geschwülsten nicht durch eine hyaline Degeneration der Gefässwände entstünden, sondern durch die Zellthätigkeit selbst; die Cylindrome betrachtet er als Unterabteilung der Myxome. Böttcher[1]) war damals schon der Ansicht, dass die Schlauchknorpelgeschwülste, Cylindrome etc. eine besondere Geschwulstform seien, indem sie aus den Blutgefässen entstünden. Köster[2]) war dann der erste, der den Nachweis führte, dass diese Geschwülste vom Lymphgefässepithel auszugehen pflegen; er hält sie für Cancroide mit hyaliner Degeneration und nennt sie Schleimcancroide. Auch Steudener[3]) beschrieb ein Friedreich'sches Schlauchsarkom, das vom Endothel der Kapillargefässe ausging; und Robin[4]) machte auf die endothelialen Zellen in Psammomen aufmerksam. 1869 hat dann Golgi[5]) die Endothelzellen als Entstehungsart der Psammome bestätigt, und er ist es, der für Geschwülste endothelialer Herkunft den Namen Endotheliom vorgeschlagen hat. Im gleichen Jahre veröffentlichten Billroth und Czerny[6]) ihre Untersuchungen über plexiformgebaute Geschwülste, die sie vor allem am oberen Augenlid, der Orbita, dem Hinterhaupt und der Sacralgegend beobachteten, und die in ihrem Bau den Carcinomen ähnelten, da sie auch alveolären Bau besassen. Billroth hat weiterhin darauf aufmerksam gemacht, dass man aufhören müsse, den alveolären und retikulären Bau als specifisch für Carcinom anzusehen, er führt den Namen Alveolärsarkom ein. Von da ab mehren sich die Beschreibungen endothelialer Tumoren in auffallender Weise. 1870 machte Eberth[7]) noch auf eine neue Zellart aufmerksam, die er Perithelien nennt und von denen sich ebenfalls gar nicht selten Geschwülste zu entwickeln pflegten; er beobachtete diese Perithelien zuerst als glatte endothelartige Zellen an Gehirn- und Rückenmarksgefässen, die sie überkleideten. Waldeyer[8]) teilt einen Tumor des Samenstranges mit, cylindromartig, der grösstenteils von der Gefässwand ausgegangen sei; Arndt[9]) ein Cancroid der Pia, von den subadventitialen Gefässräumen ausgegangen; Arnold[10]) ein Sarkom der Pia, von der Adventitia der Gefässe bezw. deren Perithel entstanden und so fort. 1871 beschreibt Birch-Hirschfeld[11]) einen Tumor der Ileocöcalgegend, der

1) Böttcher, Virch. Arch. Bd. 38.
2) Köster, Virch. Arch. Bd. 40.
3) Steudener, Virch. Arch. Bd. 37.
4) Robin, Journ. de l'Anat. et de la Physiol. II. 1869.
5) Golgi, Sulla struttura e sulla sviluppo degli Psammomi. Pavia. 1869.
6) Billroth u. Czerny, Langenbeck's Arch. Bd. 11.
7) Eberth, Virch. Arch. Bd. 49.
8) Waldeyer, Virch. Arch. 1868.
9) Arndt, Virch. Arch. Bd. 51.
10) Arnold, Virch. Arch. Bd. 51.
11) Birch-Hirschfeld, Arch. d. Heilk. 1871.

seinen Ursprung von den Gefässen der Serosa nahm und nennt ihn Angioma mucosum proliferum, und Neumann[1]) betont, dass man noch zu wenig darauf geachtet habe, dass Sarkome mit endothelialen Zellen vorkommen; er beschreibt selbst mehrere derartige Tumoren; er will jedoch solche Geschwülste mehr zu den Carcinomen rechnen und sie „Bindegewebskrebse" bezeichnen. Ihm stimmt Tillmanns[2]) bei, seinen Untersuchungen zufolge sind die Gefässwände ganz besonders der Ausgangspunkt der sarkomatösen Neubildungen, er rechnet die endothelialen Tumoren sowohl zu den Sarkomen wie zu den Carcinomen, die Cylindrome aber ihrer klinischen Eigentümlichkeit wegen zu den Carcinomen.

Waldeyer[3]) wies 1872 zuerst nach, dass die Endothelien mit Bindegewebszellen durch Protoplasmafortsätze miteinander in Verbindung ständen, sich also wie solche verhielten, weshalb die Endotheliome nicht zu den Carcinomen zu rechnen seien. Seiner Ansicht nach gehen nicht nur die Siphonome, Cylindrome, Schlauchsarkome, sondern auch die Alveolär-Sarkome Billroth's von den Endothelzellen oder von Gefässendothelzellen aus, er schlägt für letztere Tumoren den Namen plexiformes Angiosarkom vor.

Aber immer wieder tauchen die Ansichten auf, dass das Endotheliom seiner morphologischen Aehnlichkeit wegen zum Carcinom zu rechnen sei. Bardeleben[4]) zählt alle alveolär gebauten Tumoren zu den Carcinomen und 1874 bringt Wagner[5]) dafür den auch jetzt noch vielfach gebrauchten Namen Endothelkrebs auf. Dagegen kommen Sattler[6]) und Jaffé[7]) in ihren Arbeiten zu dem Resultat, dass die Cylindrome und auch die Alveolärsarkome und alle endothelialen Tumoren zu den Bindegewebsgeschwülsten zu rechnen seien, während hinwieder 1876 Schulz[8]) das Endotheliom der Pleura und des Peritoneums zu den Krebsen zählt und die Ansicht Billroth's, Waldeyers und Neumann's bekämpft, dass der alveoläre Bau für Krebs nicht charakteristisch sei.

Lücke[9]), der sich als Kliniker um die Geschwulstlehre besondere Verdienste erworben hat, stellt sich ganz auf den Standpunkt Waldeyer's und bezeichnet nur die rein epithelialen Neubildungen als Carcinome. Die endothelialen Tumoren erkennt er allerdings klinisch gar

---

1) Neumann, Arch. d. Heilk. 1871.
2) Tillmanns, Arch. d. Heilk. 1873.
3) Waldeyer, Virch. Arch. Bd. 55.
4) Bardeleben, Lehrb. d. Chir. 1874.
5) Citiert bei Schulz, Arch. d. Heilk. 1876.
6) Sattler, Cylindrome. 1874.
7) Jaffé, Langenbeck's Arch. Bd. 17.
8) Schulz, Arch. d. Heilk. 1876.
9) Lücke, Volksmann's Vorträge. 97.

nicht an. 1877 bringt Ewetzky[1]) über die Cylindromfrage eine Arbeit, er lässt die zelligen Stränge des Cylindromes durch Wucherung der in den Saftkanälchen liegenden Zellen entstehen, dagegen die hyalinen Stränge durch hyaline Metamorphose des bindegewebigen Stromas. Er unterscheidet reine Formen und gemischte Formen des Cylindroms und rechnet zu ersteren die plexiformen Sarkome und das Angioma mucosum proliferum, zu letzteren die plexiformen Angiosarkome und die Kombination des Angioma mucosum proliferum mit anderen Neubildungen.

Während bis dahin die Untersuchung endothelialer Tumoren, seitdem die Aufmerksamkeit auf sie gelenkt war, doch immer mehr nur vereinzeltere Fälle betraf, die durch ihr morphologisches Verhalten besonders auffielen, lieferte Kolaczek[2]) 1878 zum erstenmale eine grössere zusammenfassende Arbeit über dieselben. Er verwirft den Namen Endotheliom und nennt diese Geschwülste Angiosarkome, die er als besondere Geschwulstgruppe den Sarkomen gleichgestellt, nicht untergeordnet wissen will. Er rechnet alle Cylindrome etc. hierher und glaubt, dass auch viele Sarkome Angiosarkome seien. Alle Angiosarkome gehen, nach Ansicht des Verfassers, vom Endothel der Blutkapillaren aus. Ihr Verhalten ist genau wie das der Sarkome. Seine Ansichten fanden im allgemeinen wenig Anklang, doch der Gedanke, den endothelialen Tumoren eine gesonderte Stellung in der Onkologie anzuweisen, fand seitdem allgemeinere Anerkennung. Zunächst wendet sich Marchand[3]) 1879 gegen die Auffassung Kolaczek's: Tumoren, vom Endothel oder Perithel ausgegangen, seien nicht gleichwertig, auch sei der Name Angiosarkom ungeeignet, da sie, auch wenn sie mit den Sarkomen genetisch verwandt seien, sonst doch nichts mit ihnen gemein hätten. Er hält am Namen Endotheliom fest und betont die grosse Recidivfähigkeit derselben. Bald darauf bringt Weichselbaum[4]) einen neuen Namen auf für dieselben, er beschreibt ein Sarkom mit alveolärem Bau und endothelähnlichen Zellen und meint, solche Tumoren nenne man am besten „Endothel-Sarkom". Neelsen[5]) hält an dem Namen Endothelkrebs fest, doch sei dies ein Tumor sui generis, der sowohl vom Sarkom wie Carcinom verschieden sei.

Eine wesentliche Förderung in der ganzen Frage brachte erst wieder die 1882 erschienene klassische Arbeit Ackermanns[6]). Seine darin niedergelegten Forschungsergebnisse haben sich trotz verschiedentlich erfolgter Anfeindungen noch bis heute zum grossen Teil als richtig und massgebend erwiesen. Ackermann hat damals bereits angegeben, dass

1) Ewetzky, Virch. Arch. Bd. 69.
2) Kolaczek, Deutsche Zeitschr. f. Chir. 1878.
3) Marchand, Ovarialtumoren. 1879.
4) Weichselbaum, Virch. Arch. Bd. 85.
5) Neelsen, Arch. f. klin. Med. Bd. 31.
6) Ackermann, Volksmann's Vorträge. 233.

die Endotheliome auch der Blutgefässe fibroplastisch werden können und dass infolgedessen die Endothelien mit den Spindelzellen des normalen Bindegewebes und der Sarkome identisch seien; ferner gebe es im Bindegewebe Zellen, die keine Fibrillen bildeten, die Plasmazellen, aus ihnen bestehe das grosszellige Rundzellensarkom. Er wies zum erstenmale nach, dass bei weitem der grösste Teil der endothelialen Tumoren vom Endothel der Saft- und Lymphräume ausgehe; dies sei auch besonders bei den Siphonomen, Cylindromen, Schlauchsarkomen, Angiosarkomen und plexiformen Sarkomen der Fall; Ackermann bezeichnet diese Tumoren als interfascikuläre Endotheliome, die den fascikulären Spindelzellensarkomen gleichstehen und nennt die vom Endothel der Blutgefässe ausgehenden Tumoren intravaskuläre Endotheliome. Die Sarkome pflegen sich ferner in den Wandungen der jungen Gefässe zu entwickeln, ihre Verbreitung erfolgt durch Wucherung längs der Gefässe. Durch Ackermann ist vor allem auch der Name Endotheliom allgemeiner eingebürgert worden. Eine in demselben Jahre erschienene Arbeit von Babes[1]) kommt im wesentlichen zu denselben Ergebnissen. Auch nach Babes entwickelt sich das Sarkom aus den Gefässwandelementen und beteiligen sich die Endothelien und Perithelien der die Gefässe umgebenden Lymphspalten am hauptsächlichsten am Aufbau der Sarkome. Meurer[2]) behält den Namen Angiosarkom bei und teilt die endothelialen Tumoren 1. in solche, die aus einer Wucherung von Adventitialzellen entstehen, 2. in solche, die aus Endothelien der Lymphspalten und 3. in solche aus Endothelien der Gefässe entstandene. Auch Kombinationen von Sarkom und Endotheliom wurden jedoch beobachtet, so beschreibt Trost[3]) einen wallnussgrossen Tumor des Oberkiefers, der sowohl von den Bindegewebszellen der Adventitia der Gefässe als auch von den Kapillarendothelien ausgegangen war; er nimmt eine Kombinationsform von grosszelligem Rundzellensarkom und intravaskulärem Endotheliom an.

Nur Heukelom[4]) ist der Ansicht, dass den Endothelien kein wesentlicher Anteil am Aufbau der Sarkome zukomme. Auch Klebs[5]) macht eine scharfe Sonderung zwischen Sarkomen und Endotheliomen, hält aber die letzteren für sehr häufig. Dagegen gehen nach Rindfleisch[6]) die meisten Sarkome vom intermediären Ernährungsapparate aus, ein durchgreifender Unterschied besteht nach Rindfleisch nicht. Rindfleisch bestätigte, dass an der Wucherung der Endothelien sehr häufig auch die Gefässperithelien teilnehmen. Velits[7]) will einen Tu-

1) Babes, Centralbl. f. med. Wissensch. 1883
2) Meurer, Inaug.-Dissert. Halle. 1883.
3) Trost, Inaug.-Diss. Halle. 1884.
4) Siegenbeck van Heukelom, Virch. Arch. Bd. 107.
5) Klebs, Lehrb. d. path. Anat. 1889.
6) Rindfleisch, Lehrb. d. path. Gewebslehre. 1887.
7) Velits, Zeitschr. f. Gynäkol. Bd. 18.

mor dann Endotheliom genannt sehen, wenn die Wucherung des Endothels, was auch bei verschiedenen Formen der Sarkome vorkommen könne, eine überwiegende ist und das Endothel den Hauptbestandteil des Tumors bildet. Er hält die Endotheliome für zweifellos maligne Tumoren. Die eigentümlichen Mischgeschwülste der Speicheldrüsen waren schon von Kolaczek[1]) und dann auch von Kaufmann[2]) in einer ausführlichen Arbeit grossenteils vom Endothel abgeleitet worden, eine weitere eingehende Arbeit über dieselben lieferte 1892 Nasse[3]), er rechnet alle Mischgeschwülste der Parotis zu den Endotheliomen, hält letztere aber für relativ gutartige Tumoren und will eine entschiedene Trennung von Sarkomen und Endotheliomen durchgeführt sehen. Auch Eisenmenger[4]), der die Geschwülste des harten und weichen Gaumens untersuchte, unterscheidet zwischen „echten" Sarkomen und plexiformen Sarkomen; letztere seien endotheliale Tumoren und die plexiformen Sarkome des Gaumens identisch mit den Mischgeschwülsten der Parotis. v. Hippel[5]) entscheidet sich mehr auf Grund theoretischer Spekulationen als eigener Untersuchungen für den Namen Angiosarkom, trennt diese von den eigentlichen Sarkomen und bezeichnet als Unterabteilungen, je nach der Prognose Hämangiosarkome und Lymphangiosarkome.

In der Gynäkologie wurde man zuerst auf endotheliale Tumoren des Ovariums aufmerksam. 1874 beschrieb Leopold[6]) zum erstenmale ein Endotheliom des Ovariums, erst viel später folgten dann weitere ähnliche Beobachtungen, so von Eckhardt[7]), Fleischlen[8]), Pomorski[9]), Rosthorn[10]), Amann[11]) und anderen. Ein Spindelzellensarkom der Scheide mit lebhafter Beteiligung des Endothels beschreibt Pick[12]), doch glaubt er nicht daran, dass die Sarkome von den adventitiellen Wandelementen der Blut- und Lymphbahnen ausgehen, dagegen beschreibt Klien[13]) zwei recidivierende Tumoren der Scheide, deren Ausgang vom Endothel der Lymphkapillaren ihm zweifellos ist.

Die Beobachtungen, dass Sarkome von Endothelien ausgehen, mehrten

---

1) s. o.
2) Kaufmann, Langenbeck's Arch. Bd. 26.
3) Nasse, Langenbeck's Arch. Bd. 44
4) Eisenmenger, Deutsche Zeitschr. f. Chir. Bd. 39.
5) v. Hippel, Ziegler's Beitr. Bd. 14.
6) Citiert bei v. Rosthorn, Arch. f. Gynäk. Bd. 41.
7) Eckardt, Zeitschr. f. Gynäk. 1889.
8) Fleischlen, Ebendas. Bd. 7.
9) Pomorski, Ebendas. Bd. 18.
10) v. Rosthorn, Arch. f. Gynäk. Bd. 41.
11) Amann, Ebendas. Bd. 46.
12) Pick, Ebendas.
13) Klien, Ebendas.

sich inzwischen immer mehr; so lässt Klebs[1]) die Sarkome in den Uterusmyomen von der Umgebung der Gefässe ausgehen, nach Beneke[2]) stammen die Cholosteatome von den Arachnoidealendothelien ab und Bauer[3]) sucht nachzuweisen, dass die Warzen bezw. die aus ihnen entstehenden Sarkome ebenfalls endothelialen Ursprunges sind.

Die Stimmen in der Litteratur, die Endotheliome als besondere Geschwulstart aufzustellen, waren jedoch seit Ackermann's Arbeit entschieden wieder im Abnehmen begriffen, als eine grössere Arbeit Volkmann's[4]) erschien, deren Resultate dann für längere Zeit fast die allein massgebenden in der ganzen Frage waren. Volkmann will aus der grossen Gruppe der Sarkome diejenigen Geschwülste ausgeschieden wissen, die histogenetisch eine Sonderstellung einnehmen und das sind die Geschwülste, die aus den ausgebildeten, platten Endothelien entstehen, da die Endothelien morphologisch und funktionell als besonders differenzierte Zellen zu betrachten seien. Volkmann muss jedoch zugeben, dass Uebergänge vom gewöhnlichen Sarkom zu den Endotheliomen vorkommen. Er führt weiter aus, dass die Endotheliome von allen drei Endothelarten (Saftspalten, serösen Häuten und Perithelien) zugleich ausgehen können. Die Namen Angiosarkom und plexiformes Sarkom verwirft er, auch seien die Perithelien nicht identisch mit den Endothelien. Für die weitaus häufigsten Endotheliome hält er mit Ackermann die interfascikulären Endotheliome. Bei weiterer Entwickelung der Endotheliome könne aber auch die Zellwucherung so überhand nehmen, dass sie von diffusem Sarkomgewebe oft nicht zu unterscheiden wären. Nach Volkmann sind alle sog. Mischgeschwülste der Speicheldrüsen endotheliale Tumoren.

Dagegen hält Barth[5]) in einer 1896 veröffentlichten Arbeit den von Kolaczek und Waldeyer eingeführten Namen Angiosarkom für die aus den Perithelien und Endothelien sich entwickelnden Tumoren für richtig und möchte die Angiosarkome zu den Sarkomen rechnen, die beide Intercellularsubstanz bildeten. Hansemann[6]) hält den Namen Endotheliom für geeignet, er teilt die endothelialen Tumoren nach ihren morphologischen Eigenschaften ein und nennt sie bald Carcinome bald Sarkome mit dem Epitheton „endotheliale". Auch Rosinski[7]) trennt Sarkom und Endotheliom; nach ihm sind die Produkte beider nicht zu identificieren, er hält es noch für unentschieden, ob die Endotheliome gut oder bösartig sind. Dagegen glaubt Birch-Hirschfeld[8]), in der letzten

1) Klebs, Lehrb. d. Path.
2) Beneke, Virch. Arch. Bd. 142.
3) Bauer, Ebendas.
4) Volkmann, Deutsche Zeitschr. f. Chir. 1895.
5) Barth, Ziegler's Beiträge, Bd. 19.
6) Hansemann, Deutsche med. Wochenschr. 1896.
7) Rosinski, Zeitschr. f. Gynäk. Bd. 35.
8) Birch-Hirschfeld, Lehrb. d. path. Anat. 1896.

Auflage seines Lehrbuches, doch annehmen zu müssen, dass wenigstens in einem Teile der Spindelzellensarkome die Zellen den endothelialen Bindegewebszellen gleichwertig sind. Im übrigen behält er den Ausdruck Endotheliom bei und stellt sie den Sarkomen gleich; er unterscheidet ein fibrilläres und alveoläres Endotheliom. Schwalbe[1]) hält den Ausdruck Endothelsarkom für besser und teilt dieselben ein in Hämangiosarkome und Lymphangiosarkome. Nehrkorn[2]) hält die Endotheliome für gutartige Tumoren. Küttner[3]) unterscheidet ebenfalls in einer ausführlichen Arbeit über die Geschwülste der submaxillären Speicheldrüse zwischen Sarkom und Endotheliom und trennt letztere noch nach ihrem klinischen Verhalten in gutartige und bösartige Formen. Er erwähnt aber dabei, dass die gutartigen jederzeit in bösartige übergehen können. Unter 97 Tumoren der Submaxillaris fand Küttner 64 endotheliale Tumoren und nur 6 „echte" Sarkome.

Die Arbeiten der letzten Jahre brachten keinen wesentlichen Fortschritt in der ganzen Frage. Die meisten Autoren heben immer wieder die Schwierigkeit hervor, eine wirklich scharfe Trennung der Endotheliome von den Sarkomen durchführen zu können; in allen diesbezüglichen Arbeiten finden wir aber doch eine Unterscheidung gemacht zwischen den von den fixen Bindegewebszellen ausgehenden malignen Tumoren, den Sarkomen, und den von den Endothelien ausgehenden oder wenigstens der Hauptsache nach von ihnen ausgehenden Tumoren. Während dabei einige Forscher alle endothelialen Tumoren als Endotheliome oder Angiosarkome bezeichnen, rechnen manche Autoren die sogen. interfascikulären Endotheliome zu den Sarkomen und stellen nur die vom Endothel der Lymph- und Blutkapillaren entstehenden Tumoren als besondere Geschwulstart, als Endotheliome, auf. Bei den meisten Autoren herrscht jedoch Einigkeit, dass die meisten oder alle alveolär gebauten Sarkome endothelialen Ursprunges sind.

Krompecher[4]) führt aus, dass die Spindel- und Kleinrundzellensarkome vom Bindegewebe stammen und daher als wahre Sarkome anzusehen seien, das Endotheliom nehme entgegen den Geschwülsten epithelialer Herkunft und bindegewebiger Abstammung noch eine Sonderstellung ein. Noch unentschieden sei auch die Genese des Perithelioms. Sowohl der Name Angiosarkom wie Endotheliom habe seine Berechtigung, ersterer bezeichnet das morphologische Verhalten, letzterer die Histogenese der Geschwulstart. Limmacher[5]) hebt als Charakteristikum der Blutgefässendotheliome hervor, dass deren Zellen keine Intercellularsubstanz bilden.

Borrmann[6]) unterscheidet Saftspalten-, Lymphgefäss- und Blut-

1) Schwalbe, Virch. Arch. Bd. 149.
2) Nehrkorn, Ziegler's Beiträge. Bd. 21.
3) Küttner, Diese Beiträge. 1898.
4) Krompecher, Virch. Arch. Bd. 151.
5) Limmacher, Ebendas.
6) Borrmann, Ebendas.

gefässendotheliome. Bei der Entstehung der Blutgefässendotheliome gebe es zwei Möglichkeiten, entweder können die Endothelien regellos in das Gefässlumen wuchern, oder die Endothelien können die ihnen innewohnende Fähigkeit und Neigung Kapillaren zu bilden im Tumor beibehalten und sich so immer weiter verästeln. Strassmann[1]) rechnet die Endotheliome der Lymphspalten zu den Sarkomen und beschreibt ein solches primäres Sarkom der Scheide eines 1½jährigen Kindes. Kruckenberg[2]) hält es für fraglich, ob man unter Peritheliomen Geschwülste verstehen soll, die von den bindegewebigen Adventitialzellen ausgehen oder vom Endothel der die Gefässe umspinnenden Lymphräume, es sei darum fraglich, ob man die Peritheliome zu den Sarkomen oder Endotheliomen rechnen solle. Er unterscheidet folgendermassen: 1. Endothelioma lymphaticum. 2. Endothelioma intravasculare. 3. Peritheliom. Im übrigen seien die Peritheliome ebenso wie die Endotheliome zu den malignen Tumoren zu rechnen. Tanaka[3]) macht den ersten Versuch, die Endotheliome auch klinisch als besondere Geschwulst einzubürgen, er kann jedoch nur wenig und nichts wesentlich Charakteristisches über ihr klinisches Verhalten angeben; er betrachtet die Endotheliome an und für sich als gutartig, jedoch könnten sie jederzeit bösartig werden. Es seien meist abgekapselte, langsam wachsende, nur selten metastasierende Geschwülste, die sich dadurch auszeichnen, dass sie kontinuierlich und nicht wie sonst diskontinuierlich weiter wuchern.

In der neuesten Auflage seines Lehrbuches der pathologischen Histologie bezeichnet Ribbert[4]) als Ausgangspunkt des Sarkoms die gewöhnliche Bindegewebszelle mit Einschluss der Saftspaltenendothelien; er rechnet also neuerdings die interfascikulären Endotheliome zu den „echten" Sarkomen, trennt aber als besondere Geschwulstart die von den platten Zellen der Blut- und Lymphgefässe, sowie der grösseren Lymphspalten ausgehenden Tumoren als Endotheliome von den Sarkomen ab. Ribbert rechnet neuerdings die Alveolarsarkome auch nicht mehr zu den Endotheliomen, sondern zu den Sarkomen. Als besondere Form des Endothelioms nennt Ribbert die Peritheliome, Geschwülste, die von den platten Zellen der Deckschicht der Gefässe oder der Gefässlymphscheiden ausgehen. Ribbert muss selbst betonen, dass eine Unterscheidung nach seiner Einteilung nicht scharf durchzuführen ist, da die Lymphbahnen ohne scharfe Grenze in die Lymphspalten übergehen und in welche Zwickmühle bezüglich der Benennung man dabei geraten kann, erhellt aus der Thatsache, dass es Geschwülste giebt, die von den Zellen der Lymph-

1) Strassmann, Zeitschr. f. Gynäk. Bd. 41.
2) Kruckenberg, Ebendas.
3) Tanaka, Deutsche Zeitschr. f. Chir. Bd. 51.
4) Ribbert, Lehrb. 1901.

spalten und feinen Lymphgefässe zugleich ausgehen können. Schmauss[1]) glaubt die Sarkome und Endotheliome nicht trennen zu können, da die Endothelien anatomisch und genetisch mehr mit dem Bindegewebe zusammenhängen, nach Schmauss können auch die Endothelien der Ausgangspunkt der Sarkome sein. Schmauss bleibt jedoch dem histogenetischen Einteilungsprincip nicht ganz treu. Da ein Teil der Endotheliome Intercellularsubstanz bildet, ein anderer nicht, so will Schmauss die ersteren Endothelsarkome genannt wissen, während er letztere direkt zu den Carcinomen rechnet und Endothelcarcinom benennt. Die Peritheliome sind nach Schmauss die eigentlichen Angiosarkome. Endlich tritt auch Ziegler[2]) in der neuesten Auflage seines Lehrbuches dafür ein, dass eine Trennung zwischen den Sarkomen und Endotheliomen nicht streng durchzuführen sei. Er fasst letztere als Unterart der Sarkome auf und unterscheidet die Sarkome in drei Gruppen: 1. einfache Sarkome nach dem Typus des embryonalen Bindegewebes. 2. Sarkome, die einen organoiden Bau besitzen, dahin gehöre das Alveolarsarkom, ihrer Genese nach seien diese Lymphangiosarkome und Hämangiosarkome. Erstere bezeichnet er wieder als Endotheliome im engeren Sinne, zu letzteren zählt er die Peritheliome, die aber nicht durch Verschmelzung der benachbarten Zellmäntel in die gewöhnliche Sarkomform übergehen könnten. 3. Sarkome, die durch besondere Produkte der Zellen oder durch Veränderung in der Grundsubstanz eigenartige Charaktere erhalten, wie die Sarkome mit hyalinen Bildungen, Melanosarkom etc. Man sieht, die Einteilung der Sarkome nimmt Ziegler mehr nach morphologischen Principien vor.

Orientieren wir uns nun noch darüber, wie in den in den letzten Jahren erschienenen Lehrbüchern der Chirurgie die Endotheliome abgehandelt werden, so finden wir sie in den kurzgefassten Kompendien bei Landerer und Schmidt überhaupt nicht erwähnt, letzterer erwähnt nur die Angiosarkome, die er durch eine Wucherung der Endothelien der Adventitia entstehen lässt. Tillmanns fasst die Endotheliome als besondere Unterabteilung der Sarkome auf, er nennt sie alveoläre Sarkome und plexiforme Angiosarkome: auch die Riesenzellensarkome und pulsierenden Knochengeschwülste hält Tillmanns für Endotheliome. Diese Endotheliome seien bald abgekapselt, bald mehr diffus, bald relativ gutartig, bald bösartig.

Dieser kurze Ueberblick zeigt zur Genüge, wie wenig scharf charakterisiert und prägnant trotz der vielen Arbeiten auf diesem Gebiete noch immer das Bild des Sarkoms bezw. Endothelioms ist. An der ursprünglichen Virchow'schen Auffassungsweise des Sarkoms wird zwar auch heute noch im allgemeinen festgehalten; seitdem man indessen erkannt

1) Schmauss, Lehrb. 1901.
2) Ziegler, Lehrb. 1901.

hat, dass so viele von den Geschwülsten, die man bisher Sarkome genannt hat, von den Endothelien der Blut- resp. Lymphwege ihren Ausgang nehmen, wurde der ursprünglich so weit gefasste Begriff des Sarkoms doch in erheblichem Masse eingeschränkt. Interessant ist es dabei zu verfolgen, dass sich fast von Jahr zu Jahr die Beobachtungen endothelialer Geschwülste vermehrt haben, je mehr sich die Aufmerksamkeit der Untersucher darauf lenkte, und wie sehr sich die Gruppe der sogenannten „echten" Sarkome mehr und mehr verkleinert, so dass man sich unwillkürlich fragen muss, wie viele dieser „echten" Sarkome da eigentlich in praxi noch übrig bleiben und wie häufig sie sich finden resp. ob wirklich ein Unterschied besteht zwischen diesen „echten" Sarkomen und den endothelialen Sarkomen. Wie schon bemerkt, hat der Kliniker bis jetzt unterscheidende Merkmale nicht herauszufinden vermocht, der Name Endotheliom ist ihm mehr oder weniger ein fremder geblieben.

Aus dem Materiale, das meinen Untersuchungen zu Grunde liegt, entstammen 69 Tumoren der hiesigen chirurgischen Klinik, fast alle Tumoren wurden lebenswarm fixiert. Bei der mikroskopischen Untersuchung wurde das Hauptaugenmerk natürlich auf die Histogenese der Tumoren gerichtet, dieselbe wurde nicht nur von den verschiedensten Teilen der Tumoren an dünnen und dicken Schnitten — beide sind eventuell dazu verwertbar —, zu studieren gesucht, es wurden auch von vielen Tumoren, wenn einzelne Schnitte keinen genügenden Aufschluss gaben, fortlaufende Serienschnitte angefertigt und wurde versucht auf diesem Wege zum Ziele zu kommen. Um die einzelnen Bilder wirklich nach ihrem Zusammenhange verfolgen zu können, erwies es sich als nötig, die Blöcke möglichst klein, höchstens ein paar mm im Durchmesser, zu wählen. Es wurde dabei natürlich vor allem nach Stellen gefahndet, die über den Ausgangspunkt des Tumors noch womöglich Aufschluss gaben, was bei den knolligen Sarkomen in der Regel an den Randpartien der einzelnen Knoten der Fall ist, bei den diffus wuchernden Tumoren häufig in den mehr peripher gelegenen Teilen an Basis der Geschwulst. Eine Erleichterung, die etwa geeigneten Stellen zu finden, kann man praktisch sich auch so verschaffen, dass man an einem grösseren Blocke Uebersichtsschnitte anfertigt und dann erst, wenn das Mikroskop über die geeigneten Stellen Aufschluss gegeben hat, diese Teile aus dem grösseren Block herausschneidet und in Serienschnitte zerlegt. Warum gerade diese Randpartien auch eventuell bei weit fortgeschrittenen Tumoren am ehesten Aufschluss über die Histogenese derselben geben können, wurde bereits oben ausgeführt. — 25 Tumoren stammen noch aus meiner Assistentenzeit vom patho-

logischen Institut zu München. Von dem grossen Materiale, das ich dort zu beobachten Gelegenheit hatte, waren diese die einzigen Schnitte, die sich so konserviert hatten, dass sie nachträglich noch zu feineren histogenetischen Untersuchungen zu verwenden waren. Die mikroskopischen Befunde sind hier möglichst kurz wiedergegeben, doch ist von jedem Tumor immer wieder das Wichtigste besonders erwähnt, wodurch allerdings öftere Wiederholungen nicht zu vermeiden waren.

Die einzelnen Fälle sind angeordnet nach ihrem primären Sitz an den verschiedenen Körperteilen.

Weitaus die meisten Fälle fanden sich am Kopfe, nämlich 38. Davon entfallen 1 auf das Schädeldach, der vom Periosteausgegangen war, 5 auf das Gehirn, der Ausgangspunkt dieser waren die Lymphwege bezw. das dieselben umgebende Bindegewebe, sämtliche 5 Tumoren waren abgekapselt und hatten etwa Hühnereigrösse erreicht, bis sie zum Tode führten.

8 Tumoren sassen primär am Oberkiefer bezw. Siebbein, in allen diesen Fällen war das Periost die Ausgangsstätte der Tumoren, bezw. dessen Blut- und Lymphgefässe und das diese umgebende Bindegewebe, alle waren diffus in die Umgebung eingedrungen.

3 Tumoren hatten ihren Sitz in der Orbita und waren von dem Periost bezw. den Lymphspalten und Bindegewebe ausgegangen, alle 3 recidivierten.

5 Tumoren gehörten dem Unterkiefer an, davon waren 2 typische Epuliden vom Periost des Alveolarfortsatzes entstanden, die 3 anderen sassen am horizontalen Ast und gingen von den Lymph- und Blutgefässen resp. deren Wandung aus.

1 Tumor betraf den harten Gaumen, ausgegangen vom Periost desselben ohne denselben zu durchwuchern und 1 Tumor das untere Augenlid, ausgegangen von den Lymphwegen der Subcutis.

5 Tumoren gehörten der Nase an, die ebenfalls von den Lymphwegen und Gefässwänden ausgegangen waren.

1 Tumor ging von der Tonsille resp. dem retikulären Bindegewebe und Saftspaltenendothelien aus.

4 Tumoren sassen der Wange pilzförmig oder polypös auf und waren von den Bindegewebsfascikeln und den Saftspalten entstanden.

Endlich betrafen 4 Tumoren die Parotis, 2 davon waren sogen. Mischtumoren mit hyaliner und schleimiger Degeneration; alle vier waren von den Wandzellen der Lymphwege ausgegangen.

1. Kleinapfelgrosser Tumor des Schädeldachs (Regio frontalis), W. 40 J., seit 5/4 Jahren bestehend, den Schädel perforierend und die Dura durchbrechend. Ein Jahr später Recidiv.

Im mikroskopischen Bilde fallen vor allem die enorm erweiterten Blutgefässe in die Augen, die zum Teil noch mit Blut gefüllt sind und kavernös den ganzen Tumor durchsetzen. Zwischen den Gefässen, die selben überall umgrenzend, verlaufen netzartig schmälere und breitere Zellstränge, die zum Teil parallel zu einander gerichtet sind, zum Teil sich plexiform durchkreuzen. Die kavernösen Hohlräume kommunicieren mit engen schmalen Hohlräumen, die zwischen den einzelnen Zellsträngen verlaufen und hier immer ein oder auch mehrere Zellstränge förmlich umscheiden; es sind dies kapillare Blutgefässe, die in ausserordentlich reichlicher Anzahl vorhanden sind. Sowohl die grossen Gefässe als auch diese Kapillaren sind mit einer Lage intakten normalen Endothels ausgekleidet, an dem Wucherungserscheinungen nirgends zu beobachten sind. Die genannten ein- und mehrschichtigen Zellmassen, die zwischen diesen grossen Gefässen sowohl wie zwischen den Kapillaren verlaufen, sitzen dieser Endothelschicht direkt auf und umgeben dieselbe mantelartig; hin und wieder erfolgt auch ein Durchbruch dieser Zellen durch die Endothellage ins Innere der Gefässe, wo sie das Lumen der kleineren Gefässe dann oft ganz ausfüllen. Diese eigentlichen Geschwulstzellen sind durchweg ziemlich voluminös und protoplasmareich und von cystischer Gestalt und liegen einander entweder direkt an oder stehen durch feinfaserige Fortsätze miteinander in Verbindung. Eine weitere Intercellularsubstanz existiert nicht. Die Zellwucherung ist danach als ausgegangen zu betrachten von den sogenannten Adventitialzellen respektive Perithelzellen der Gefässe ohne Beteiligung der das Lumen begrenzenden Endothelschicht.

Der Tumor ging aus von den Perithel-Adventitialzellen, den Blutkapillaren, deren Endothel intakt war, doch brachen die Zellen stellenweise ins Innere der Gefässe durch; das einzige Gerüst war eine von den Zellen selbst gebildete spärliche Intercellularsubstanz.

2. M. 37. J. Welschnussgrosser Tumor der hinteren Centralwindung des Gehirns, seit mehreren Monaten bestehend. Trepanation und Exstirpation im makroskopisch Gesunden. † 4 Monate nach der Operation an Recidiv.

Der Tumor besteht aus einer fast rein zelligen Wucherung, die im allgemeinen einen regellos diffusen Charakter hat; doch ist der Zellreichtum an den einzelnen Partien der Geschwulst ein sehr ungleicher, indem zellreiche Stellen mit zellarmen abwechseln. Einige Stellen zeigen einen ausgesprochen alveolären Bau, wobei die alveolären Hohlräume von dicht gelagerten Zellmassen erfüllt sind. Die Geschwulstzellen haben die verschiedenste Grösse und Form. Besonders vielkernige Riesenzellen treten stellenweise sehr zahlreich auf. Ueber ihre Entstehung ist aus den Prä-

paraten nichts Sicheres zu entnehmen. Die Intercellularsubstanz ist sehr spärlich vorhanden, sie umspinnt in Form feinster, schmaler Bindegewebsfasern fast alle Geschwulstzellen, auch die alveolären Zellkomplexe werden nur von schmalen, lockeren, feinfaserigen Bindegewebszügen umscheidet. Die spärlich vorhandenen Blutgefässe zeigen nirgends eine Wucherung ihres Endothels. Die Intercellularsubstanz wird von den Tumorzellen selbst gebildet, überall hängen die feinen Zellen mit dem Protoplasma zusammen. Was den Ausgangspunkt der Geschwulst betrifft, so geben hierüber die Randpartien des Tumors sicheren Aufschluss. Es ist hier mit starken Vergrösserungen deutlich wahrnehmbar, wie feine Spalträume und auch kapilläre Gefässe, bezüglich deren Zellen eine zunächst strangförmige, dann ganz irreguläre Wucherung bildeten, wobei die Endothelien kubische und epitheloide Gestalt annahmen.

Als Ausgangspunkt des Tumors sind die Endothelien der Lymphspalten und feinen Lymphkapillaren zu betrachten. Der Bau ist zum Teil diffus, zum Teil alveolär. Eine feinfaserige Intercellularsubstanz von den Zellen gebildet, ist vorhanden.

3. Hühnereigrosser Tumor des Grosshirns eines ca. 50jährigen Mannes, gegen die Umgebung abgegrenzt.

Der Tumor besteht aus einem fast reinzelligen Gewebe, das meist in Form dicker und dünner Stränge — büschelartig sich durchflechtend auftritt. Die einzelnen Zellbüschel liegen jedoch nicht direkt an einander, sondern zwischen ihnen verläuft ein ganz feinfaseriges Gewebe und kapillare, strotzend gefüllte Blutgefässe, an deren Endothel aber nirgends eine bemerkenswerte Wucherung vorhanden ist. Zum Teil liegen so die sich durchflechtenden Büschel ganz alveolär, isoliert, zum Teil gehen sie auch in einander über, indem Zellstränge von einem zum andern wuchern. Zum Teil nun lösen sich die Zellstränge auf in einzelne Zellreihen, die dann meist feine Spalträume umgrenzen, bezw. deren direkte Wände bilden, und es hat den Anschein, als ob die Zellstränge von hier aus ihren Ursprung nehmen, indem die Wandelemente dieser Hohlräume in Wucherung geraten; normales Endothel ist an diesen Spalten und feinen Gefässen nur mitunter wahrnehmbar, ein Uebergang desselben in die Geschwulstzellen aber vielfach genau zu verfolgen. Ob freilich die ganze zellige Geschwulstwucherung von diesen Wandzellen ihren Ausgang nimmt, war nicht sicher zu entscheiden, es schienen sich auch die fixen Zellen des diese Spalten und feinen Gefässe umgebenden Bindegewebes daran zu beteiligen, die grösser wurden und Form und Gestalt der Geschwulstzellen annahmen, auch sich vermehrten. Die Geschwulstzellen haben meist spindelförmige oder epitheloide Gestalt, sie secernieren eine feinfaserige Intercellularsubstanz, die zwischen den einzelnen Zellen auftritt.

Der Tumor ging zum grössten Teil vom Endothel der Lymphwege aus, doch beteiligten sich auch die Bindegewebszellen an der Wucherung,

der Bau ist zum Teil alveolär, zum Teil diffus.

4. Abgekapselter welschnussgrosser Tumor des Grosshirns.

Die fast reinzellige Wucherung des Tumors tritt in breiten, sich durchflechtenden Zügen auf, die stellenweise in grössere zellige Komplexe konfluieren. Sie setzen sich zusammen aus einzelnen, meist strangartig geordneten Zellen und haben eine ganz solide kompakte Struktur, indem Zelle dicht an Zelle liegt. Die Zellen sind im allgemeinen klein, von runder oder spindeliger Form; ihr Zellleib geht in ein meist nur spärlich vorhandenes zartes, faseriges Intercellulargewebe über, das die einzelnen Zellen miteinander verkettet. In den Tumor, der fast ganz abgekapselt ist, dringen von dieser Kapsel aus Bindegewebszüge und zerlegen ihn in mehrere verschieden grosse Teile, die aber auch zum Teil ineinander überwuchern. An diesen peripheren Stellen lösen sich nun die Zellzüge in einzelne meist einreihige Stränge auf und hier ist oft deutlich zu verfolgen, wie dieselben von der Wandung der Saftspalten und deren Umgebung ihren Ausgang nehmen. Die Saftspalten sind dilatiert, ihre Wandzellen vergrössert und vermehrt, um das Lumen tritt eine mehrreihige, zellige Wucherung vom Charakter der Tumorzellen auf, die dann in die breiten Geschwulststränge übergehen.

Ausgangspunkt des Tumors sind die Lymphspalten, die eine fascikulär und plexiform angeordnete Wucherung meist spindelförmiger Zellen erzeugten.

5. Kleinapfelgrosser abgekapselter Tumor der Gehirnbasis am Pons aufsitzend.

Die Geschwulst ist überall durch eine feine bindegewebige Hülle abgekapselt. Bei schwacher Vergrösserung zeigt sie sich bestehend aus einer ganz gleichmässig dichten diffusen Wucherung grösserer runder Zellen, die nur von feinen, schmalen, länglichen oder rundlichen Hohlräumen unterbrochen ist, die das zellige Gewebe in breite ziemlich gleichmässige Züge abgrenzen. Diese Hohlräume haben zum grössten Teil eine ganz intakte, endotheliale Auskleidung, zum Teil ist dieselbe aber unterbrochen von den in das Lumen selbst einwuchernden zelligen Massen. Fast durchweg liegen die Geschwulstzellen dem Gefässendothel dicht an, so dass erstere das Endothel direkt berühren, doch findet sich auch stellenweise noch zwischen beiden eine hyaline, das Gefäss wie ein schmales Band umgebende Substanz. So bilden die Geschwulstmassen dichte, mantelartige Umhüllungen um die stark komprimierten und collabierten Gefässe, die aber überall unterscheidungslos miteinander konfluieren und so ganz gleichmässig breite, dichte, zellige Züge bilden. Die Zellen haben durchweg ganz einheitlich die Form der sogen. grossen Rundzellen und liegen einander direkt ohne Zwischensubstanz an. Der Zellleib ist von einer stets deutlich wahrnehmbaren Zellmembran umgrenzt.

Reines Rundzellensarkom ohne jede Intercellularsubstanz, ausgegangen vom Perithel bezw. Adventitialzellen der Blutgefässe.

6. M., 50 J. Welschnussgrosser Tumor des Gehirns, zum Teil abgekapselt, Trepanation. Operation im makroskopisch Gesunden.

Der Tumor besitzt eine ganz unregelmässige, wie zerrissen aussehende Struktur. Die zelligen Formen desselben treten in unregelmässigen Strängen und Haufen auf. Im allgemeinen ist die fascikuläre Struktur noch am ausgesprochensten wahrnehmbar. Sonst liegen die Zellen meist büschelartig zu grösseren rundlichen Haufen zusammen, die zum Teil durch Hohlräume, zum Teil auch durch breitere Züge eines fibrillären Bindegewebes von einander getrennt sind. Auch da wo Zellfascikel in längeren Zügen auftreten, sind sie von ungleichmässiger Dichtigkeit, und die einzelnen Fascikel selbst ganz unregelmässig breit. Die letzteren sind wieder umgrenzt von meist schmalen Spalträumen, die zum Teil deutlich mit Endothel ausgekleidet sind, zum Teil von den protoplasmareichen spindelförmigen Geschwulstzellen besetzt sind, so dass eine besondere Wandung zwischen den Spalträumen und der Geschwulstwucherung nicht mehr existiert. Dass diese spindelförmigen Geschwulstzellen als vergrösserte und in Wucherung befindliche Endothelien anzusehen sind, lässt sich aus den Uebergangsbildern verfolgen, wo die noch ganz schmalen, kaum sichtbaren, platten Zellen allmählich voluminöser werden und schliesslich vollständig den Charakter der Tumorzellen annehmen. Ja, es waren sogar vereinzelt deutlich karyokinetische Vorgänge in diesen Zellen wahrzunehmen. Die Zellen des Tumors sind im allgemeinen klein und von meist spindelförmiger Gestalt, doch sind auch Zellen von kubischer Form darunter. Der Kern ist meist kurz und dick, während der Zellleib. langgestreckt und protoplasmareich ist. Die einzelnen Zellen hängen durch von Protoplasma gebildete Fortsätze mit einander zusammen. Eine weitere Intercellularsubstanz existiert sonst nicht, doch sind die Fascikel zu mehreren meist, ebenso wie die grössere Zellhaufen bildenden Zellkomplexe von breiten Streifen fibrillären Bindegewebes umgeben, von dem auch feinere Fasern ins Innere der Fascikel und Zellhaufen eindringen.

Der Ausgangspunkt des Tumors sind die Saftspaltenendothelien. Zum Teil besteht der typische Bau des fascikulären Spindelzellensarkoms, zum Teil eine ganz gleichmässig diffuszellige Wucherung.

7. Welschnussgrosser Tumor des Oberkiefers. 2. Recidiv. Resektion des Oberkiefers.

Der Tumor setzt sich aus vielen linsen- bis über kirschkerngrossen Knötchen zusammen, die im allgemeinen scharf durch derbe Streifen fibrillären Bindegewebes abgekapselt sind und die nur selten diese Kapsel durchbrechen und miteinander konfluieren. Die einzelnen Knötchen haben eine ziemlich gleichmässige einheitliche Struktur, sie haben den typischen

Bau eines fascikulären Spindelzellensarkomes, die Zellen ordnen sich reihenweise büschelartig zusammen, durchziehen den Tumor in allen Richtungen, sich dabei gegenseitig durchkreuzend und durchflechtend. Dabei liegen die Zellen meist dicht an einander und sind nur an der Peripherie mehr locker geordnet. Sie haben durchweg eine lange spindelige Form, und sind sehr gross, dabei fällt besonders die Grösse des Kernes auf, während das Protoplasma nur als schmaler Saum denselben umgiebt. Jede Zelle bildet längere Fortsätze, mittelst welcher sie untereinander in Verbindung stehen und die die einzige Intercellularsubstanz bilden. Der Tumor enthält ausserordentlich reichlich Pigment, das meist in Form grosser dunkelbrauner Schollen in den Präparaten regellos sich eingelagert findet. Weitaus die Mehrzahl der Zellen selbst ist pigmenthaltig, das Protoplasma der meisten Zellen ist durchsetzt von feineren und grösseren braunen Körnchen, die auch aus den Zellen ausgestossen frei zwischen denselben schollenartig liegen. Was nun das Verhalten der Lymphspalten betrifft, so fanden sich in entsprechend feinen Schnitten bei starker Vergrösserung, besonders deutlich und schön nachweisbar an den locker zusammengesetzten Fascikeln der Peripherie, zwischen den einzelnen Zellreihen allenthalben meist schmale Hohlräume, die allerdings nur ganz vereinzelt noch hin und wieder normale Endothelien als Auskleidung erkennen liessen, sonst direkt von Tumorzellen umsäumt wurden, dabei verwandelten die sich nach und nach vergrössernden Endothelien direkt in Tumorzellen und wucherten als solche strangartig weiter.

Der Tumor hat den typischen Bau eines grosszelligen fascikulären Spindelzellensarkoms, sein Ausgangspunkt sind in erster Linie die Saftspaltenendothelien des Periostes.

8. Apfelgrosser Tumor des Siebbeines, diffus das Gewebe infiltrierend. Resektion des Oberkiefers.

Das im allgemeinen weiche Gewebe des Tumors setzt sich, wie bei schwacher Vergrösserung zu sehen ist, zusammen aus einer Wucherung sehr grosser kubischer, ja oft plattenepithelähnlicher Zellmassen und einem von denselben deutlich differenzierbaren zellreichen, oft in derben Strängen auftretenden bindegewebigen Stroma. Dabei fällt in erster Linie auf, dass dies Stroma mit der eigentlichen Geschwulstwucherung nichts genetisch zu thun hat. Die Geschwulstzellen zeigen zum Teil eine rein alveoläre Lagerung, zum Teil durchsetzen sie das Gewebe strangartig, und zwar meist in kurzen dicken Strängen, die vielfach in eine dichte plexiforme Wucherung übergehen, wobei es häufig zu Einschachtelungen von Zellen ineinander kommt. Die Zellalveolen setzen sich zwar deutlich gegen die sie umziehenden, meist schmäleren Bindegewebszüge ab, hängen aber doch mit den nächstliegenden, sie umgebenden Bindegewebsfibrillen innig zusammen, ja vereinzelt dringen letztere auch in die Alveolen ein, und schon allein durch dieses Verhalten unterscheidet

sich der Tumor von einem Carcinom, dem er sonst dem Baue und der Zellform nach ausserordentlich gleicht. Die Alveolen sind zum Teil ganz solide gebaut, zum Teil aber bestehen sie nur an ihrer Peripherie aus einer Lage miteinander verbundener, epitheloider kurzspindelförmiger Zellen, die entweder einen ganz leeren Hohlraum umgrenzen, oder gegen das Lumen zu in Wucherung begriffen sind. Dieselben können nicht anders als wie erweiterte Kapillaren mit ihren in Wucherung begriffenen Endothelien gedeutet werden; und dies um so mehr, als sich auch der Ursprung der soliden Zellstränge zurück verfolgen lässt auf eine die kapillaren Gefässe direkt umgebende diffuse zellige Wucherung, wobei das Endothel der Gefässe zum Teil noch ganz normal erhalten ist, zum Teil eben sich vergrössert hat und in eine mit den Zellen des Tumors identische Wucherung übergegangen ist. Dass es sich dabei um Blutkapillaren handelt, halte ich für sehr wahrscheinlich, da ich einige Male einen Uebergang dieser Kapillaren in deutliche Blutgefässe verfolgen konnte. Es ist noch besonders hervorzuheben, dass die Zellen zwar zuerst in ganz kurze Fortsätze übergehen, mittelst welcher sie untereinander zusammenhängen, aber eine faserige, eigentliche Intercellularsubstanz wird nicht von ihnen gebildet, sie liegen direkt einander an, oder die feinen, zwischen ihnen liegenden Bindegewebsfibrillen sind Ausläufer des bindegewebigen Stromas. Blutkörperchen waren in den Kapillaren nirgends zu sehen.

Der Tumor stammt vom Kapillarendothel der Blut- und vielleicht auch der Lymphgefässe, die Zellen bilden vereinzelt eine spärliche Intercellularsubstanz. Der Bau ist ein alveolärer und plexiformer.

9. Welschnussgrosses Recidiv von No. 8, das einige Monate post oper. auftrat. Exstirpation.

Der Tumor zeigt keinen gleichmässigen Bau, der grössere Teil desselben besteht aus einem plexiform gebauten, zelligen Gewebe, das stellenweise von derben, fibrillären Bindegewebszügen durchzogen wird. Die sich durchkreuzenden und durchflechtenden Zellstränge bestehen aus kurzen, meist nur von wenigen Zellen zusammengesetzten Zügen, die grösstenteils ein ganz solides, dichtes Gewebe bilden. Diese Zellstränge ordnen sich nach und nach stellenweise in grössere und kleinere Zellgruppen, die anfangs mit den ersteren noch in kontinuierlichem Zusammenhange stehen, aber allmählich immer mehr und mehr vom fibrillären Bindegewebe umzogen werden und schliesslich ganz isoliert liegen, sodass dann ein rein alveolärer Bau resultiert. Dabei werden grösstenteils die alveolär gelagerten Zellkomplexe von platten, sehr schmalen endothelartigen Zellen gegen das Bindegewebs-Stroma scharf abgegrenzt, so dass es den Eindruck macht, als sei die Wucherung hier in den Lymphspalten oder Lymphgefässen erfolgt und hier weitergegangen. Vielfach ist es zur Bildung typischer sogenannter Schichtungskugeln gekommen, und ist

dann das mikroskopische Bild dem eines Cancroides so ähnlich, dass ein Unterschied nur möglich und zu finden ist durch das Verhalten des Stromas zu den Geschwulstzellen. Was nun die Histogenese des Tumors anlangt, so waren diesbezüglich erst nach längerem Suchen noch in den plexiform getrennten Partien des Tumors Stellen zu finden, die den Ausgangspunkt der Wucherung vom Endothel der Kapillaren, — ob allerdings der Lymphgefässe oder Blutkapillaren, liess sich nicht entscheiden — unzweifelhaft machten. Es waren da deutlich feine, kapillare Gefässe sichtbar, deren Endothel sich vergrösserte, vermehrte und direkt in die erwähnten plexiformen Zellstränge überging.

Auch hier war der Ausgangspunkt vom Endothel der Blut- bezw. Lymphzellen fast mit Sicherheit festzustellen. Eine wesentliche Abweichung am Primärtumor war nicht bemerkbar.

10. W., 51 J. Gut welschnussgrosser Tumor des Oberkiefers, seit 2—3 Jahren bestehend, der vor allem in der Highmorshöhle seinen Sitz hatte und häufig Nasenblutungen verursachte.

Der Tumor besteht aus einem im allgemeinen gleichmässig zellreichen Gewebe, das in eine teils homogene, teils feinfaserige zarte Grundsubstanz eingebettet ist. Die Verteilung der zelligen Elemente ist eine ziemlich diffuse, die Zellen liegen meist mehr oder weniger dicht ohne bestimmte Anordnung im Gewebe verstreut, nur stellenweise ist eine reichlichere Zellanhäufung bemerkbar. Die Zellen sind verschieden gross, die grösseren Formen überwiegen allerdings, sie haben eine epitheloide rundliche oder spindelige Form und einen ganz schmalen sich schwach tingierenden Zellleib. Von letzterem geht nach verschiedenen Seiten eine faserige oder mehr homogene Substanz aus, die an einzelnen Stellen sehr reichlich auftritt, wobei das Zellprotoplasma sich oft ganz in letztere aufgelöst hat. Fibrilläres Bindegewebe, das etwa von aussen in den Tumor eindringt, ist sonst nicht vorhanden. Die Zellen finden sich nun grösstenteils gruppiert und angehäuft, um die deutlich sichtbaren, vielfach dilatierten Saftspalten des Gewebes, die nur vereinzelt noch mit normalen Endothelien ausgekleidet sind, sonst direkt von den Geschwulstzellen umgrenzt werden. Diese Saftspalten erscheinen im Präparate als rundliche, längliche oder eckige Hohlräume, dicht besetzt mit den epitheloiden kurzspindeligen Zellen, die in der nächsten Umgebung meist eine lebhafte Wucherung erzeugt haben; von hier gehen schmale Zellzüge zum nächsten Spaltraum, der das gleiche Verhalten zeigt. Diese gewucherten Zellen gehen dann weiter über in das gleichmässig verteilte, solid gebaute, zellige Gewebe. Zweifellos sind auch die zwischen den Saftspalten befindlichen fixen Zellen des Bindegewebes in Wucherung, man sieht diese zarten Zellen aufquellen, sich vermehren und ebenfalls die Beschaffenheit der übrigen Geschwulstzellen annehmen.

Polymorphes Sarkom von ziemlich gleichmässig diffusem Bau, das

von den Saftspaltenendothelien und fixen Bindegewebszellen zugleich ausging. Selbständiges Stroma war nicht vorhanden, nur eine feinfaserige Intercellularsubstanz.

11. M., 18 J. Kleinapfelgrosser Tumor des rechten Siebbeines. Recidiv; diffus in die Umgebung eindringend, Resektion des Oberkiefers und Exstirpation ohne völlig ins Gesunde zu kommen, der Tumor hatte bereits den Schädel perforiert.

Das Gewebe des Tumors ist deutlich und scharf in ein Geschwulststroma und Parenchym differenziert. Ersteres tritt in Form breiter, derber, fibrillärer, zum Teil sklerosierter Bindegewebszüge auf, die sich nach allen Seiten verzweigen und grösstenteils einen alveolären Bau des Tumors bedingen. Das Geschwulstparenchym besteht aus einem rein zelligen Gewebe, das zum Teil die erwähnten Alveolen ausfüllt, zum Teil in ein oder auch mehreren Zellreihen den Bindegewebszügen aufsitzt und von hier aus sprossenartige, nach Art von Papillen vorspringende zellige Wucherungen ins Innere der Alveolen sendet; zum Teil durchsetzt diese Wucherung die ganze Alveole, zum Teil aber bleiben grössere Hohlräume in diesen bestehen. Vereinzelt sind diese alveolären Hohlräume von normalen Endothelien ausgekleidet, die aber meist vergrössert sind und allenthalten eine lebhafte Wucherung erzeugen, die nach den Lumen des Hohlraumes zu wächst. Es sind diese Hohlräume deutlich als dilatierte Gefässe erkennbar, deren Endothelien dann die eigenartigen papillären Wucherungen in das Lumen derselben erzeugten. Besonders deutlich ist dieser Vorgang an kleineren Gefässen zu beobachten, das Endothel derselben verwandelt sich in typische Geschwulstzellen, die nun eine lebhafte in das Lumen vordringende Wucherung bilden. Da wo die Wucherung das Lumen bereits vollständig ausgefüllt hat, ist natürlich von dem ursprünglichen Entstehungsmodus nichts mehr wahrzunehmen. Die einzelnen alveolären Zellkomplexe konfluieren nun stellenweise und bilden dann ziemlich gleichmässig dichte, ausgedehnte, zellige Massen. Die Geschwulstzellen sind ziemlich klein, rundlich oder kubisch, mit grossem Kern und schmalem Zellleib. Ob im vorliegenden Falle die Wucherung vom Endothel der Lymph- oder Blutgefässe ausging, liess sich nicht mehr entscheiden. Rote Blutkörperchen waren in den Gefässen nicht zu sehen.

Der Tumor ging zweifellos von den Endothelien der Blut- oder Lymphkapillaren aus und hatte fast einen alveolären Bau. Es besteht ein selbständiges Stroma und eine geringe von den Zellen gebildete Intercellularsubstanz.

12. Recidiv von Nr. 7. 5 Monate nach der letzten Operation aufgetreten, kleinwelschnussgross.

Der Tumor hat im allgemeinen einen ziemlich gleichmässigen Bau und bietet im ganzen das Bild eines grosszelligen Spindelzellensarkoms,

wobei allerdings die fascikuläre Anordnung nicht sehr hervortritt. Es handelt sich vielmehr um eine mehr gleichmässige diffuse oder wenigstens nur in ganz breiten Strängen auftretende Wucherung los aneinander liegender, protoplasmareicher Zellzüge, die sich zum Teil durchkreuzen, zum Teil in grosse von ihnen gebildete Zellkomplexe übergehen, wo dann die einzelnen Zellzüge ein ziemlich reiches Flechtwerk bilden. Zwischen den einzelnen Zellzügen finden sich zwar überall feine spaltförmige Hohlräume, aber eine endotheliale Auskleidung dieser letzteren oder ein Uebergang des Endothels in Geschwulstwucherung ist nicht wahrzunehmen, so dass der Ausgangspunkt von diesen als Saftspalten anzusehenden Hohlräumen nur angenommen werden kann, aus analogen Bildern im Primärtumor. Das Protoplasma der Zellen secerniert eine feinfaserige Substanz, mittelst welcher die einzelnen Zellen aneinanderhängen. Blutgefässe sind nur spärlich vorhanden.

Auch dieses Mal hat der Tumor den typischen Bau eines Spindelzellensarkoms.

13. Oberkiefertumor.

Der Tumor hat grösstenteils eine ausgeprägte alveoläre Struktur. Die Alveolen werden umscheidet von ziemlich breiten zellreichen Bindegewebszügen, die stellenweise, wenn auch selten, in Form feiner Fasern ins Innere der Alveolen eindringen. Die alveolären Zellkomplexe gehen an einzelnen Stellen über in zunächst mehrreihige Geschwulstzellstränge, die bald schwächer werden und von der Wandung eines feinen Hohlraumes, der verschiedentlich an seinem, teilweise noch intakten Wanderendothel als Lymphspalte oder auch feineres Lymphgefäss kenntlich ist, ihren Ausgang nehmen, wobei die Zellen das Lumen direkt begrenzen und in ein- oder zweireihiger Schicht demselben aufsitzen. Die Geschwulstzellen sind nicht sehr gross, haben einen grossen Kern und schmalen Zellleib und epitheloide Form. Zwischen den einzelnen Zellen innerhalb der Stränge oder alveolären Zellkomplexe ist stellenweise eine feinfaserige Zwischensubstanz bemerkbar, vielfach fehlt dieselbe auch ganz.

Der Tumor ist ein typisches Alveolarsarkom mit selbständigem Stroma, ausgegangen vom Endothel der Saftspaltenzellen.

14. Oberkiefertumor.

Die alveolär gelagerten zelligen Bestandteile der Geschwulst sind in ein in schmäleren kernarmen Zügen auftretendes fibrilläres Bindegewebe eingebettet, das die verschieden grossen Zellkomplexe allenthalben umzieht und voneinander abgrenzt und das zum Teil in die Alveolen selbst eindringt. In letzterem liegen die Zellen regellos dicht aneinander und werden nur von einer feinen retikulär auftretenden Intercellularsubstanz umgeben, die grossenteils von den Zellen selbst gebildet ist. Innerhalb der Alveolen ist es nun zu ausgedehnten hyalinen Degenerationen ganzer Zellstränge gekommen, so dass sich in den alveo-

lären Zellkomplexen verschieden grosse, oft dicht aneinander liegende, stellenweise auch konfluierende hyaline Degenerationsherde finden. Zum Teil sind in den letzteren noch freie, vielfach auch im Zerfall begriffene Zellkerne sichtbar. Ueber die Histogenese liess sich etwas Sicheres nicht aussagen, doch waren Zellstränge zu beobachten, die zweifellos von der Umgebung der Lymphgefässe ausgingen; dieselben begrenzten das Lumen und bildeten auch eine zwei- oder dreireihige Schicht um dasselbe, von hier aus weiter wachsend.

Auch hier handelt es sich um ein typisches Alveolärsarkom mit selbständigem Stroma und geringer Intercellularsubstanz, von den Wandungen der Lymphgefässe ausgegangen.

15. M., 60 J. Welschnussgrosser Tumor der Orbita. Recidiv.

Der Tumor zeigt einen ganz einheitlichen Bau und zwar in allen Teilen den eines typischen fascikulären Spindelzellensarkoms. Es finden sich die einzelnen Zellen ausserordentlich dicht aneinander gelegen und zu längeren und kürzeren, schmäleren und breiteren Bündeln vereinigt, die sich vielfach durchflechten und durchkreuzen. Der Tumor besteht so meist aus einem ganz dichten soliden Geflechte, und nur selten sind zwischen den einzelnen Zellreihen feine Spalträume, direkt von den Geschwulstzellen umsäumt, sichtbar. Das Geschwulstgewebe geht bis direkt an die äussere Haut, d. h. Epidermis, die unverändert ist und hier an seiner Peripherie ist auch der Bau ein lockerer und hier ist auch die Wachstumsweise bezw. Entstehungsweise genau zu beobachten. Man sieht die lockeren und schmäler werdenden Fascikel sich allmählich auflösen in kleinere Zellreihen, die zwischen meist schmalen Hohlräumen verlaufen und dieselben mitunter auch direkt umsäumen. Diese Hohlräume sind stellenweise noch mit normalen Endothelien ausgekleidet, die allerdings meist eine Veränderung erfahren haben, indem sie voluminöser wurden und sich in Wucherung befinden. Sie werden breiter und wachsen zu langen Spindelzellen aus, die eine lebhafte Vermehrung zeigen. Diese Hohlräume sind ganz zweifellos Lymphspalten und ihre gewucherten Endothelien identisch mit den Geschwulstzellen. Im weiteren Verlauf ist allerdings diese Genese nicht mehr kenntlich, indem eben die Zellen zu ganz soliden dichten Bündeln auswachsen.

Der Tumor ist ein typisches fascikuläres Spindelzellensarkom, das von den fixen Bindegewebszellen und den Saftspaltenendothelien ausging, ohne selbständiges Stroma.

16. Welschnussgrosser Tumor der Orbita, diffus in die Umgebung eindringend mit Metastasen in den präaurikularen Drüsen.

Der Tumor besitzt einen lobulären Bau, indem er durch schmale fibrilläre Bindegewebszüge in grössere und kleinere Läppchen zerlegt wird, die allerdings vielfach ineinander überwuchern. Die einzelnen Läppchen wiederum haben zum Teil eine mehr oder weniger ausgespro-

chene alveoläre Struktur, indem von dem umgebenden Bindegewebe Züge ins Innere der Läppchen eindringen und hier grössere und kleinere Zellkomplexe umschliessen, dabei ist auch hier die Abgrenzung keine scharfe, sondern das Bindegewebe hängt innig mit den in den Alveolen befindlichen Zellen zusammen, dringt auch stellenweise in Form feiner Fasern in dieselben ein. Zum grösseren Teil aber bestehen die Läppchen aus einer gleichmässig dichten diffusen zelligen Wucherung. Hier sind die Zellen meist in ein- oder mehrreihigen Strängen angeordnet, die stellenweise zu grösseren Zellkomplexen konfluieren. Zwischen den einzelnen Zellreihen tritt eine sehr spärliche retikuläre feinfaserige Zwischensubstanz auf, die von einem Teil der Geschwulstzellen selbst gebildet wird. Die einzelnen Zellstränge begrenzen nun vielfach längliche oder ovale Hohlräume, die zum Teil auch noch mit normalen oder vergrösserten Endothelien ausgekleidet sind, dieselben gehen unmittelbar in die Geschwulstwucherung über und wuchern dann strangartig weiter. Aehnliche Verhältnisse sind auch in den alveolär gebauten Tumorteilen zu sehen, auch hier begrenzen die Tumorzellen stellenweise feine Spalträume, die aber eine Auskleidung mit normalen Endothelien nirgends mehr zeigen. Analoge Bilder finden sich auch in den Metastasen, hier tritt in einem retikulären Stützgerüste eine sich nach allen Seiten verzweigende und verästelnde Wucherung auf, die ebenfalls feinere Hohlräume zwischen den einzelnen Zellreihen umschliesst. — Die Zellen sind durchweg ziemlich gross, epitheloid und sehr protoplasmareich, zum Teil liegen sie ohne Intercellularsubstanz direkt an einander, ein Teil secerniert ein feinfaseriges Gewebe.

Ausgangspunkt des Tumors sind die fixen Bindegewebszellen und Saftspaltenendothelien, der Tumor ist ein grosszelliges Sarkom mit grossenteils alveolärem Bau und selbständigem Stroma.

17. Mädchen, 4 J. Taubeneigrosser Tumor der Orbita seit 8 Wochen bestehend, der allseitig abgekapselt ist. Exstirpation. Nach 3 Monaten Recidiv.

Der Tumor setzt sich aus einem ausserordentlich zellreichen Gewebe zusammen, das überall dieselbe Struktur zeigt. Die Zellen liegen in gleichmässig dichter Weise in einem zarten retikulären feinfaserigen Grundgewebe, das von den Zellen selbst ausgeschieden wird. Der Zellleib geht meist ohne weitere Abgrenzung in dies zarte Intercellulargewebe über, so dass eine scharfe Grenze zwischen Zellprotoplasma und Intercellularsubstanz nicht existiert. Stellenweise findet sich eine strangartige Anordnung der Zellen, die dann um ein schmales, länglich gestaltetes Lumen gruppiert sind, dessen Wandbegrenzung sie neben vereinzelten normalen Endothelien bilden. Es ist an Serienschnitten deutlich erkennbar, wie die das Lumen dieser Spalträume ursprünglich in einer Lage auskleidenden Zellen bald in reichlicher Anzahl dicht um dasselbe herum auftreten. Die die Spalträume ursprünglich auskleidenden Endothelien nehmen an Volumen zu, ver-

wandeln sich in Geschwulstzellen und gehen in Wucherung über, die dem Tumorgewebe analog ist. Dieser Ausgang der Wucherung von dem Saftspaltenendothel tritt allerdings in den Hintergrund, gegenüber der von den um den Saftspalten gelegenen fixen Zellen des Bindegewebes, die in derselben Weise wie oben beschrieben, in Wucherung übergehen; indem sie an Volumen zunehmen und eine rapide Vermehrung derselben auftritt, wobei die Intercellularsubstanz im Verhältnis mit der zunehmenden Zellenmenge immer mehr verschwindet und schliesslich nur noch in Form eines ganz feinfaserigen spärlichen Gewebes eben wahrnehmbar ist. Die Geschwulstzellen sind durchweg eher klein als gross zu nennen, haben die verschiedenste Gestalt, sind rundlich, sternförmig oder eckig, und haben einen grossen sich intensiv färbenden Kern.

Kleinzelliges polymorphes Sarkom, ausgegangen von den fixen Bindegewebszellen und Saftspaltenendothelien, kein selbständiges Stroma, wenig Intercellularsubstanz.

18. W., 40 J. Pflaumengrosse Epulis.

Die Geschwulst besteht aus einem äusserst dichten, fast rein zelligen Gewebe, in dem sich, in sehr reichlicher Menge eingestreut, Riesenzellen oft von enormer Grösse mit bis zu 29 und 30 Kernen finden. Es ist das typische mikroskopische Bild einer Epulis. Die Anordnung der Zellen ist meist zu mehreren reihenreise, die sich zu Strängen formieren, und sich vielfach durchflechten und durchkreuzen und dem Tumor im allgemeinen eine fascikuläre Struktur verleihen. Die Zellen haben fast durchweg Spindelform und sind gross und protoplasmareich; mittelst feiner Ausläufer, die vom Protoplasma ausgehen, hängen sie miteinander zusammen. Es ist die einzige Intercellularsubstanz. Reichliches fibrilläres Bindegewebe ist nur da vorhanden, wo sich der Tumor scharf gegen das Epithel der Schleimhaut absetzt. Blutgefässe sind vor allem hier in reichlicher Anzahl vorhanden, weniger im Geschwulstgewebe selbst; am Endothel derselben ist eine Wucherung nicht zu konstatieren. Was nun den Ausgangspunkt der Wucherung betrifft, so liess sich hierüber Folgendes feststellen: An einigen Stellen, besonders an den äusseren Partien, waren bei starker Vergrösserung in dem sonst im allgemeinen ganz solid dicht gebauten Tumor, Spalträume wahrzunehmen, die zum Teil noch eine ganz deutliche Begrenzung mit normalen Endothelien hatten, deren Lumen zum grossen Teil aber von Geschwulstzellen und ganz besonders auch von Riesenzellen direkt besetzt war, daher war der Uebergang der sich nach und nach vergrössernden Endothelien in die Geschwulstzellen genau zu verfolgen, so dass vor allem auch für die Riesenzellen die Genese aus einer endothelialen Wucherung angenommen werden muss.

Fascikuläres Riesenzellensarkom, ausgehend vom Endothel der Lymphspalten und den Zellen der Bindegewebsfascikel des Periostes.

19. W., 33 J. Kirschgrosse Epulis.

Der Tumor besteht aus einem ganz einheitlich gebauten Gewebe. Dies fast rein zellige Gewebe zeigt einen mehr oder weniger ausgesprochenen fascikulären Bau, indem sich die ziemlich langen spindeligen Zellen allerdings meist nur zu kürzeren schmalen Bündeln vereinigen, die in regellosem Durcheinander sich vielfach durchflechten. Dabei finden sich meist zwischen den einzelnen Fascikeln Riesenzellen von beträchtlicher Grösse in sehr reichlicher Anzahl, die von den Fascikeln vielfach förmlich umrankt werden. Zwischen den einzelnen Zellreihen, oft im Innern der einzelnen Fascikeln sind nun allenthalben Spalträume bemerkbar, denen die Spindelzellen entweder direkt anliegen, oder die allerdings nur vereinzelt von Endothelien ausgekleidet sind. Bei starker Vergrösserung ist eine Wucherung und ein Uebergang dieser in die Geschwulstzellen deutlich zu verfolgen; es ist ferner an einzelnen Stellen auch deutlich wahrzunehmen, dass die Riesenzellen aus endothelialen Elementen hervorgehen; man sieht Spalträume, deren Endothelien oft unmittelbar in die Riesenzellen, die denselben dicht anliegen, auslaufen, Bilder, die kaum anders zu deuten sind, als dass es hier durch Wucherung des Endothels zur Bildung von Riesenzellen gekommen ist. Im Tumor ist es auch stellenweise zu Kalkablagerung und Bildung von Knochenbälkchen gekommen, und zwar mitten im Geschwulstgewebe, so dass die Metaplasie im Knochengewebe wohl von den Tumorzellen selbst ausgegangen sein muss, was sehr wohl möglich ist, da dieselben von den Zellen des Periostes abstammen.

Fascikuläres Riesenzellensarkom, das von den Zellen der Lymphwege und des faserigen Bindegewebes ausgeht, mit Bildung osteoiden Gewebes und Kalkablagerung.

20. M., 42 J. Orangegrosser, sehr blutreicher, mit bluthaltigen Cysten durchsetzter Tumor des horizontalen Unterkieferastes seit ca. $^1/_2$ Jahr bestehend.

Der Tumor zeigt mikroskopisch ein ausserordentlich zellreiches Gewebe, das in breiten Massen schlauchartig die Geschwulst durchsetzt, zum Teil auch in Form grosser alveolär gelagerter Zellkomplexe auftritt. Dieselben werden umgeben von ebenfalls ziemlich breiten Bindegewebszügen, die ein lockeres Gefüge haben und sehr zellarm sind. Sie hängen mit den Zellmassen innig zusammen, senden auch viefach feine Fasern zwischen die Zellstränge, treten hier aber in reichlicheren Mengen nicht auf. Stellenweise findet sich das Bindegewebe ganz hyalin degeneriert und cystisch erweicht und es umgrenzen oft die Zellmassen direkt solche cystische Hohlräume; auch massenhafte Blutungen finden sich im Bindegewebe. Das zellige Geschwulstgewebe besteht aus einer ziemlich gleichmässigen sehr dichten Wucherung kleiner spindelförmiger Zellen, die durch kurze Protoplasma-Fortsätze miteinander zusammenhängen und ein ganz zartes faseriges Intercellulargewebe erzeugen. Dies Intercellulargewebe

tritt stellenweise etwas reichlicher auf und zwar in Form einer homogenen hyalinartigen von den Zellen ausgeschiedenen Substanz, indem sich der Zelleib selbst in diese Substanz ganz auflöst und in die Kerne nebeneinander frei liegen oder schon zerfallen sind; so gehen vielfach grössere Zellzüge in diese hyaline Degeneration über, während die intakten, oft kubisch geformten Geschwulstzellen, meist mehrreihig pallisadenförmig, solch hyaline, ganz homogen farblos aussehende Degenerationsherde umgrenzen. An einzelnen Stellen nun werden die breiten zelligen Massen immer schmäler und gehen in einzelne schmale zwei- oder dreireihige Zellstränge über, die zwischen den feinfaserigen Bindegewebszügen verlaufen und vielfach einen feinen Hohlraum einschliessen, der allerdings zum Teil von der zelligen Wucherung ausgefüllt ist, indem die Zellen in die Lumina der Lymphspalten hinein wucherten. So entstanden schliesslich solide Zellstränge, die bald miteinander konfluierten und in eine diffusere Wucherung übergingen und schliesslich zur Bildung der breiten Zellstränge führten. Der ganze Tumor bietet mikroskopisch das Bild des sog. Schlauchsarkoms, dessen endotheliale Genese hier deutlich zu verfolgen war.

Es handelt sich um ein typisches Schlauchsarkom mit hyalinen Degenerationen (Cylindrom), ausgegangen vom Endothel der feineren Lymphkapillaren und Lymphspalten.

21. W., 58 J. Faustgrosser, abgekapselter Tumor, den horizontalen Unterkieferast durchwuchernd, seit 1¼ Jahr bestehend.

Der feste Tumor besteht aus einem rein zelligen Gewebe, das durchweg denselben Bau besitzt, indem die Wucherung eine gleichmässig diffuse ist. Dabei liegen die Zellen dicht aneinander und sind miteinander verbunden durch eine spärliche, fibrilläre Intercellularsubstanz, in die das Zellprotoplasma, das meist keine deutliche Abgrenzung durch eine Zellmembran besitzt, übergeht; so entsteht zwischen den Zellkernen ein äusserst feinfädiges, wabiges Gewebe, in das die letzteren scheinbar frei eingebettet sind. Im Tumor sind allenthalben in reichlicher Anzahl feine Gefässe sichtbar, mit einem schmalen Lumen, das von den Geschwulstzellen direkt besetzt ist; diese letzteren sind in der feinen Membran, die diese Gefässe als Wand umgiebt, eingelagert und grenzen sich gegen das umgebende zellige Gewebe nirgends ab, im Gegenteil findet sich fast durchweg gerade um diese Lumina die reichlichste, dichtgedrängte, zellige Wucherung. Normales Endothel war an denselben allerdings nicht mehr zu erkennen, trotzdem kann es sich wohl kaum um etwas anderes handeln als um feine kapilläre Gefässe, deren zellige Wandelemente um das Gefäss herum eine dichte Wucherung gebildet haben, wobei allerdings ein Uebergang des normalen Gefässendothels in die Geschwulstzellen, von denen teils die Hohlräume umwandet sind, an dem eingelegten Materiale nirgends mehr auffinden liess. Trotzdem können diese Bilder nach analogen, unzweideutigen Bildern wohl nicht anders gedeutet werden, als

dass hier die Wucherung vom Endothel dieser Gefässe ausging. Ob es sich um Lymph- oder Blutkapillaren handelte, konnte nicht festgestellt werden, wahrscheinlicher ist ja das erstere. Die Zellen sind durchweg kleine Rundzellen, von hin und wieder auch etwas mehr epitheloider Form.

Kleinzelliges Rundzellensarkom, von den Gefässwandzellen ausgegangen, von diffusem gleichmässigem Bau und spärlicher Intercellularsubstanz ohne selbständiges Stroma.

22. M., 48 J. Orangegrosser Tumor des rechten horizontalen Unterkieferastes.

Die zelligen Elemente des Tumors sind eingelagert in ein feinfaseriges Bindegewebe mit eigenen schmalen Zellen, das als selbständiges Stroma netzartig im Tumor auftritt. Die Geschwulstzellen zeigen die verschiedenste Anordnung. Meist liegen sie um grössere Lumina, die sie einfassen und auch oft in mehrere Lagen umgeben, zum Teil bilden sie solide Stränge und Nester, wo sie in letzteren auch zu typischen Schichtungskugeln zusammengelagert sind. Die Zellen liegen teilweise direkt aneinander ohne Intercellularsubstanz, zum Teil aber bilden sie feinfaserige Fortsätze, die sich dann auch als isolierte losgelöste Fasern zwischen den Zellen finden. Es sind nun um die Lumina ausser den Tumorzellen ohne Begrenzung auch stellenweise normale Endothelien sichtbar, die diese Hohlräume als Kapillargefässe und zwar meist zweifellos Lymphgefässe erkennen lassen. Diese Endothelien sind zum Teil vergrössert und nehmen den Charakter der Tumorzellen an, von diesen Hohlräumen entwickelt sich die Wucherung strangartig weiter. Es handelt sich also bei den Tumoren um eine von den Lymphgefässen ausgehende Wucherung, die die Gewebe infiltrierend sich in den Bindegewebsspalten weiter entwickelt und zu soliden strang- und zapfenartigen zelligen Bildungen führt. Die Zellen sind durchweg gross, von epitheloider Form mit grossem schmalen Zellleib, der meist eine deutliche Zellmembran erkennen lässt.

Grosszelliges Sarkom, von meist alveolärem und schlauchartigem Bau; ausgehend vom Endothel der Lymphkapillaren, mit eigenem Stroma und nur wenig Intercellularsubstanz.

23. Welschnussgrosser Tumor des harten Gaumens.

Die Geschwulst besteht aus fascikulär auftretenden Zellsträngen, die ziemlich breit und kurz sind und einander vielfach durchkreuzen und durchflechten. Die einzelnen Fascikeln umgrenzen durchweg schmale Spalträume, die eine deutliche Endothelauskleidung meist nicht mehr besitzen. Innerhalb der einzelnen Fascikeln liegen die Zellen dicht aneinander. Die letzteren sind kurze, spindelförmige Zellen mit grossem Kern, deren Protoplasma lange Fortsätze bildet, die die einzelnen Zellen untereinander verflechten. In den Fascikeln selbst und auch vielfach als Begrenzung der Spalträume sind überall reichlich Riesenzellen vorhanden. Die Beteiligung

der Saftspaltenzellen an der Wucherung ist wohl zweifellos, die dichteste Wucherung ist gerade um diese Lumina vorhanden, doch sind die fixen Bindegewebszellen meist ebenso an der Wucherung beteiligt. Eine einwandsfreie Histogenese ist an den Präparaten nicht mehr zu demonstrieren.

Fascikuläres kurzspindelzelliges Sarkom mit Bildung von Riesenzellen, ausgehend von den fixen Bindegewebszellen und Saftspalten.

24. W., 35 J. Kirschgrosser Tumor des linken unteren Augenlides.

Die Geschwulst zeigt im mikroskopischen Bilde keine gleichmässige Struktur. Während im Centrum und gegen die Basis des Tumors zu der alveoläre Bau überwiegt, ist vor allem in der Peripherie eine plexiforme Struktur vorherrschend. Die Alveolen werden ausgefüllt von im allgemeinen kleinen Zellkomplexen, die von schmalen Streifen fibrillären Bindegewebes umgeben sind; das fibrilläre Gewebe grenzt aber die einzelnen Alveolen nicht ganz scharf ab, sondern die Zellwucherung setzt sich stellenweise noch in dasselbe fort und erstreckt sich bis in das Innere der benachbarten Alveolen, und besonders gegen die Peripherie zu wird dieser Durchbruch ein so diffuser, dass die alveoläre Struktur ganz verloren geht. Aber auch das fibrilläre, interalveoläre Bindegewebe sendet Fortsätze in die einzelnen Zellalveolen; hier tritt dann die Intercellularsubstanz in Form eines feinen Netzwerkes auf. Dieselbe wird aber zum Teil auch gebildet von den Geschwulstzellen selbst, von deren Protoplasma feine Fasern ausgehen, die sich mit ersteren verbinden. Zum Teil sind diese Alveolven nur von vermehrten kapillären Gefässen von einander geschieden, deren Endothel die Geschwulstzellen meist direkt aufsitzen. Die plexiform gebauten Teile des Tumors bestehen aus ein- und mehrreihigen Zellsträngen, die zum Teil parallel verlaufen, zum Teil sich durchkreuzen und zwischen sich vielfach feine Hohlräume einschliessen, welche letztere entweder direkt von den Geschwulstzellen umgrenzt werden, oder welche noch stellenweise endotheliale Auskleidung zeigen. Diese letztere findet sich meist in Wucherung und geht direkt in die Geschwulstwucherung über. Die Zellen haben durchweg eine unregelmässige epitheloide Form mit breitem Protoplasmasaum. An diesen Stellen ist die spärliche Intercellularsubstanz fast ausschliesslich ein Produkt der Geschwulstzellen selbst.

Teils alveolär, teils plexiform gebauter Tumor, vom Endothel der Lymphspalten und feinen Lymphgefässen ausgehend, mit teilweise selbständigem Stroma und zarter Intercellularsubstanz.

25. W., 61 J. Welschnussgrosser Tumor in der Nasenhöhle, von der mittleren Muschel ausgegangen, seit $1^1/_2$ Jahren bestehend; seit $^1/_2$ Jahr rascheres Wachstum.

Der Tumor ist ganz unregelmässig gebaut. Im allgemeinen überwiegt eine rein zellige Wucherung, die ziemlich diffus ohne besondere Anordnung auftritt, aus meist grossen eckigen epitheloiden Zellen besteht, und eine ganz feine, von den Zellen selbst gebildete faserige Intercellularsubstanz

enthält. Relativ reichlich finden sich Riesenzellen dazwischen, deren Entstehung aus dem Endothel der feineren Lymphgefässe und Saftspalten an einzelnen Stellen sehr schön zu beobachten ist, indem man die feineren Gefässe bezw. Spalten von einer grossen Protoplasmamasse umgeben sieht, in die eine grössere Anzahl Kerne eingestreut ist; doch handelt es sich wohl nicht immer um ein Konfluieren mehrerer gewucherter Zellen zu einer grossen Zelle, sondern auch um eine überstürzte Kernteilung. Den gleichen Ursprung wie diese Riesenzellen haben auch die anderen Tumorzellen, vielfach sind feine Spalträume direkt von den voluminösen Geschwulstzellen begrenzt sichtbar, welch letztere in diffuse Wucherung übergehen und wohl nicht anders als gewucherte Endothelzellen zu deuten sind. An mehreren Stellen ist ein deutlich alveolärer Bau ausgeprägt, wobei die einzelnen Alveolen oft von ziemlich reichlich fibrillärem Bindegewebe umgrenzt werden, das allenthalben Fortsätze ins Innere der Alveolen sendet. Gegen die Peripherie des Tumors zu tritt auch vielfach eine rein fascikuläre Struktur zu Tage, wobei die Zellen spindelige Gestalt annehmen und sich zu breiten Fascikeln zusammenordnen; auch hier sind vielfach zwischen den einzelnen Zellsträngen feine Hohlräume zu sehen, die von den Tumorzellen umscheidet werden.

Der Tumor ist zum Teil ausserordentlich reich von Leuko- und Lymphocyten durchsetzt; auch Blutgefässe sind in grösserer Anzahl vorhanden; ihr Endothel zeigt stellenweise eine deutliche aber unbedeutende Vermehrung.

Im Tumor findet sich ferner und zwar nicht gleichmässig verteilt, sondern haufenweise auftretend, braunes scholliges Pigment, das vor allem den Zellleib feinkörnig ausfüllt, und hier bei starker Vergrösserung in feine Körner zu differenzieren ist. Grossenteils liegt es auch frei in grossen Schollen, von den Zellen ausgeschieden, als Produkt derselben, zwischen den einzelnen Zellen.

Melanotisches grosszelliges Sarkom mit Bildung von Riesenzellen und teils alveolärem, teils fascikulärem und auch ganz diffusem Bau, ausgehend vom Endothel der Lymphspalten und Lymphkapillaren.

26. W., 68 J. Polypöser, welschnussgrosser Tumor der Nasenspitze vor 10 Jahren mit erbsengrosser Schwellung entstanden.

Der Tumor zeigt keinen ganz einheitlichen Bau. Während sich einzelne Teile desselben aus einem fast nur zelligen Gewebe aufbauen, das entweder aus plexiform sich durchkreuzenden Zellzügen besteht, oder auch eine ganz gleichmässige diffuse zellige Wucherung zeigt, haben andere Teile desselben einen exquisit alveolären Bau mit ziemlich breitem, bindegewebigen Stroma. Diese verschieden gebauten Partien wechseln regellos miteinander ab, gehen ineinander über oder auseinander hervor. Meist ist allerdings zu beobachten, dass die plexiformen Zellzüge in die alveoläre Struktur übergehen, indem sie sich zu grösseren Zellmassen zusammen-

ordnen, die dann von fibrillärem Bindegewebe umscheidet werden. Die Zellen selbst sind im allgemeinen klein, liegen ziemlich dicht aneinander und haben meist spindelige Form mit kurzen feinen Fortsätzen, die sich mit denen der benachbarten Zellen verbinden und in der diffusen Zellwucherung sowohl wie im Innern der Alveolen ein sehr feines Gerüst bilden. Die die Alveolen umgebenden Bindegewebszüge senden ebenfalls feine Fasern in diese hinein und beteiligen sich ebenfalls an dem feinen bindegewebigen Netzwerk. Was die Genese des Tumors anlangt, so war es schwer, hierüber etwas Sicheres zu eruieren, doch konnten einige Stellen gefunden werden, an denen eine Wucherung des Endothels der Saftzellen oder Lymphgefässe zweifellos zu konstatieren war. Oft mitten in einigen der plexiformen Zellhaufen am Rande des Tumors waren feine Hohlräume wahrzunehmen, die noch vereinzelte intakte Endothelien als Wandbildung zeigten, die sich vergrösserten und in die zellige Wucherung übergingen, direkt um diese Hohlräume waren oft haufenweise Geschwulstzellen gruppiert. Eine Kommunikation dieser Spalten mit Blutkapillaren war nicht zu finden, die Blutgefässe verhielten sich normal.

Teils alveolär, teils plexiform gebautes Spindelzellensarkom, das vom Endothel der Lymphwege ausging und zum Teil selbständiges Stroma hatte.

27. W., 69 J. Welschnussgrosser Tumor der mittleren Nasenmuschel, seit 1/2 Jahr bestehend.

Der Tumor hat eine exquisit alveoläre Struktur; das die Alveolen umscheidende Bindegewebe tritt in breiten Strängen auf, die sehr zellreich sind und zum Teil in feinen Fasern in die Alveolen eindringen. Grösstenteils jedoch ist das bindegewebige Stroma von den alveolären Zellkomplexen scharf getrennt. Die Tumorzellen sind von epitheloider Form mit breitem Zellleib, liegen meist ohne Intercellularsubstanz nebeneinander, doch findet sich eine solche auch in Form feiner Fasern zwischen den Zellen. Was das Verhalten der Geschwulstgewebe zu den Lymphgefässen betrifft, so waren am Endothel der letzteren überall starke Wucherungen vorhanden, die Endothelien nahmen epitheloide Form an und bildeten eine zunächst strangförmige Wucherung, die dann erst zu grösseren Zellkomplexen mit anderen Zellsträngen sich vereinigte.

Alveoläres grosszelliges Sarkom, ausgegangen vom Endothel der Lymphwege mit selbständigem Stroma.

28. Kleinapfelgrosser Tumor des Cavum naso-pharyngeum.

Der Tumor lässt deutlich ein gesondertes Geschwulststroma und -parenchym unterscheiden. Letzteres tritt zunächst mantelartig um die Gefässlumina auf und je nachdem letztere im Präparate längs oder quer getroffen sind, erscheint das Geschwulstgewebe von strang- oder schlauchartigem Bau, in letzterem liegen die Zellen in mehreren Reihen rund um das Lumen herum. Dies Lumen ist zum Teil erweitert und lässt fast durchweg intakte Endothelauskleidung erkennen. Ein Uebergang dieses

Wandendothels in die Wucherung ist nirgends wahrzunehmen. An einzelnen Stellen des Tumors bilden die Zellstränge auch ein maschenartiges Geflechte. Die einzelnen Zellstränge sind durchweg von einem ganz zarten fibrillären Gewebe umzogen und bestehen nur aus einer Zelllage. Nur an wenigen Stellen kommt es zu diffuserer zelliger Wucherung, die keine bestimmte Struktur mehr erkennen lässt; auch hier finden sich die einzelnen Zellen in ein feines, retikuläres, bindegewebiges Stützgewebe eingebettet. Auch die rund um die Lumina auftretenden Zellreihen sind an ihrer Peripherie von faserigen Bindegewebssträngen umgeben. Stellenweise ist es zur Bildung mehrkerniger Zellen gekommen. Die Geschwulstzellen sind sehr gross, meist rund oder eckig mit breitem Zellleib, der kurze faserige oder mehr homogene Fortsätze bildet, die die einzelnen Zellen aneinander kitten: eine weitere Intercellularsubstanz innerhalb der einzelnen Zellreihen und Stränge ist nicht zu beobachten. Als Ausgangspunkt des Tumors sind die Perithelien oder Adventitialzellen anzusehen, der Beginn der Wucherung erfolgt in der Gefässwand selbst, wie an einzelnen Stellen deutlich zu sehen war.

Grosszelliges Sarkom von meist schlauchförmigem Bau, zum Teil aber auch plexiformer Struktur, mit selbständigem Stroma, das von den Perithelien der Gefässe ausging.

29. M., 15 J. Haselnussgrosser Tumor des Cavum naso-pharyngeum. Recidiv.

Das Geschwulstgewebe zeigt eine ziemlich gleichmässige Zusammensetzung. Es ist ein in breiten zelligen Zügen auftretendes Gewebe, das allenthalben in ausserordentlich reichlicher Menge vorhandene kapillare Gefässe umgrenzt. Die Zellen sind durchweg klein, von kurzspindeliger oder ovaler Form und liegen in einem faserigen oder stellenweise homogenen, sie umspinnenden Gewebe, das mit dem Zellprotaplasma innig zusammenhängt, bezw. aus ihnen hervorgeht. Die kapillaren Gefässe, die zum Teil dicht mit roten Blutkörperchen gefüllt sind, haben nur ganz vereinzelt normale Endothelien als Wandzellen, meist haben sie keine Wandung, sondern diese wird von den Geschwulstzellen selbst gebildet. Es war nun gerade, um diese übrigens ziemlich engen und schmalen Hohlräume die dichteste und reichlichste, zellige Wucherung zu konstatieren und der Uebergang des Endothels in die Wucherung deutlich zu verfolgen, so dass sicherlich die Hauptmasse des Tumors von den Wandelementen der Kapillaren ausging. Dabei ist eine Wucherung der fixen Zellen des Bindegewebes nicht auszuschliessen, doch steht sie gegen die von den ersten Elementen ausgehende zurück. Dass es sich bei diesen Hohlräumen um feine Blutkapillaren handelt, ist ziemlich wahrscheinlich; die meisten enthielten reichlich Blut, der Tumor war auch makroskopisch eminent blutreich.

Kleinzelliges Spindelzellensarkom, ausgegangen von dem Kapillar-

endothel und den Bindegewebszellen.

30. M., 62 J. In der rechten Tonsillengegend ein pilzförmiger nussgrosser Tumor, seit mehreren Wochen bestehend, regionäre Drüsen infiltriert.

Der Tumor besteht aus einem ziemlich zellreichen Gewebe, das zum Teil ganz irregulär diffus, zum Teil in plexiform angeordneten Strängen auftritt, ersteres ist vor allem in der Mitte des Tumors der Fall, letzteres mehr in den Randpartien desselben. Die Wucherung ist eine fast rein zellige, die Zellen liegen ziemlich dicht aneinander, sind jedoch durch feines fibrilläres Bindegewebe von einander getrennt. Etwas anders verhalten sich die plexiform gebauten Partien; hier ist ziemlich genau zu verfolgen, wie die Zellen strangartig dem Verlauf und der Anordnung der Lymphspalten entsprechend fortwuchern, dabei gehen die Zellen der letzteren direkt mit in die Wucherung über, das Innere der Spalten bleibt entweder frei, oder die Zellen wuchern in dasselbe ein und entstehen stellenweise solide Zellstränge, die von feinen, platten, eben wahrnehmbaren Endothelzellen umscheidet werden, soweit letztere nicht selbst an der Wucherung teilnehmen. Es ist danach zweifellos, dass der Tumor wenigstens zum Teil mit einer Wucherung der platten Saftspaltenzellen seine Entstehung verdankt; eine von den fixen Bindegewebszellen ausgehende Wucherung ist allerdings ebenfalls nachweisbar; in dem die Lymphfollikel der Tonsille umgebenden retikulären Stützgewebe finden sich wenigstens häufig Mitosen, weiterhin eine lebhafte, den Geschwulstzellen entsprechende Zellwucherung; das lymphoide Gewebe selbst verhält sich intakt. Die Zellen sind ganz polymorph. Die Rundzellen überwiegen im allgemeinen, ebenso variiert die Grösse der Zellen beträchtlich. Die Geschwulstzellen bilden eine feine, retikulär gebaute Intercellularsubstanz.

Polymorphes grosszelliges Sarkom mit zarter Intercellularsubstanz, von fixen Bindegewebszellen und Saftspaltenendothelien ausgehend.

31. M., 40 J. Welschnussgrosser gestielter Tumor der rechten Wange, seit ca. 2 Jahren bestehend.

Das Tumorgewebe hat fast durchweg plexiforme Struktur, die nur stellenweise einer mehr fascikulären Anordnung der Zellstränge Platz macht. Die einzelnen meist kurzen und schmalen Bündel durchkreuzen einander vielfach, weichen dann wieder auseinander und umschliessen schmale längliche Hohlräume. Dann finden sich wieder Stellen, wo das zellige Gewebe ein ziemlich dichtes, gleichmässiges Gefüge hat. Die Zellen zeigen die verschiedensten Formen, Spindelzellen, sternförmige, runde Zellen wechseln bunt miteinander ab, meist sind es ziemlich grosse protoplasmareiche Zellen. Die Intercellularsubstanz ist sehr spärlich und besteht fast ausschliesslich aus feinen Fasern, die netzartig den ganzen Tumor durchsetzen und fast ausschliesslich von den einzelnen Geschwulstzellen selbst gebildet werden: vom Protoplasma desselben gehen allent-

halben feine Fasern aus, die sich miteinander verbinden. Reichlicheres fibrilläres Gewebe ist nirgends zu sehen, der Tumor ist fast reinzelliger Natur. Auch die Blutgefässe sind nicht sehr reichlich, meist sind sie ziemlich dicht mit roten Blutkörperchen gefüllt, an ihrem Endothel sind keine Wucherungserscheinungen vorhanden. Als Ausgangspunkt der Neubildung lassen sich die oben erwähnten Hohlräume nachweisen, die erweiterte Lymphspalten darstellen, deren endotheliale Auskleidung zum Teil in starker Wucherung begriffen ist. Die die Hohlräume begrenzenden und ihnen dicht anliegenden Zellen haben meist ihre platte Gestalt verloren, haben epitheloide Formen angenommen und gehen direkt in die Wucherung über.

Polymorphes Sarkom von plexiformer fascikulärer Struktur, vom Endothel der Lymphspalten der Subcutis ausgegangen.

32. W., 35 J. Welschnussgrosser polypöser Tumor des Gesichtes.

Die Struktur des Tumors ist überall eine ziemlich gleichmässig plexiforme, die stellenweise nur insofern einen etwas alveolären Charakter erhält, als grössere Zellkomplexe von schmalen Zügen fibrillären Bindegewebes zum Teil umscheidet werden, die jedoch an einzelnen Stellen so diffus in die Umgebung eindringen, dass eine völlige alveoläre Ausbildung nicht entsteht. Stellenweise auch gehen die plexiformen Zellzüge auch in eine gleichmässig diffuse zellige Wucherung über, die keinen specifischen Bau mehr erkennen lässt; dies ist besonders an den direkt unter der ganz intakten Epidermis liegenden Geschwulstteilen der Fall. Die sich durchkreuzenden oder auch parallel verlaufenden Zellzüge sind ein- oder zweireihig und konfluieren vielfach auch zu kleineren Zellkomplexen. Zwischen den einzelnen Zellzügen sind feine Spalten sichtbar, die direkt von den Geschwulstzellen umgrenzt sind. Die Zellen sind von epitheloider Gestalt, legen sich meist dicht an, und scheiden nur eine ganz feine, zarte, faserige Substanz ab, die zwischen den Zellzügen selbst die einzige Intercellularsubstanz bildet. Dilatierte Lymph- oder Blutgefässe sind fast nirgends vorhanden, deren Endothel erscheint intakt.

Grosszelliges Sarkom, teils plexiform, teils alveolär gebaut, ausgegangen vom Endothel der Lymphwege.

33. M., 33 J. Taubeneigrosse Geschwulst vor dem rechten Ohre mit Metastasen am Halse.

Das Gewebe des Tumors besitzt eine ziemlich einheitliche Struktur. In einem relativ reichlichen, grösstenteils feinfaserigen oder mehr homogenen Grundgewebe liegen die Geschwulstzellen entweder reihenweise und strangartig verlaufend oder gleichmässig verteilt. Alle hängen mit dem Intercellulargewebe innig zusammen, bestehen aus einem grossen spindelförmigen oder rundlichen Kern und einem schmalen kaum wahrnehmbaren Protoplasmasaum; dies Protoplasma geht meist, ohne durch eine sichtbare Zellmembran abgeschlossen zu sein, in das Intercellulargewebe diffus über,

indem es eine mit ihm zusammenhängende, faserige oder homogene Substanz bildet, die mit anderen Zellen konfluiert; so scheinen vielfach die Zellkerne frei in dieser Grundsubstanz zu liegen, die nichts anderes ist als das Produkt dieser Zellen selbst. Zwischen den Zellen finden sich nun im Gewebe vielfach feinere Spalträume, die oft erweitert erscheinen und durch ihre teilweise Auskleidung mit Endothelien als Saftspalten deutlich kennbar sind. Die Wandzellen haben sich jedoch grösstenteils in Geschwulstzellen verwandelt, d. h. sie sind vergrössert und von epitheloider Gestalt. Gerade um die Wand dieser feinen Saftspalten herum findet sich nun die reichlichste Zellwucherung, auch stellenweise mitotische Zellteilung, so dass eine ausgedehnte Wucherung dieser Zellen, die mit dem Tumorgewebe ganz identisch ist, statthat. Der Entstehungsort der ganzen Geschwulst ist die Subcutis; dass dieselbe ausser durch eine Wucherung des Saftspaltenendothels auch durch eine Wucherung der fixen Bindegewebszellen entstanden ist, ist sehr wahrscheinlich, wenigstens ist auch eine deutliche Vergrösserung der letzteren Zellen wahrnehmbar. Die intakte Epidermis grenzt die Geschwulst nach aussen hin ab, letztere reicht bis dicht an erstere heran.

Grosszelliges Sarkom, das zum Teil aus plexiform gebauten, zum Teil aus gleichmässig diffuser Wucherung besteht. Ausgangspunkt des Tumors sind die fixen Bindegewebszellen und Lymphspaltenendothelien.

34. W., 55 J. Haselnussgrosser, pilzförmiger Tumor der rechten Wange.

Der Sitz des Tumors ist das subkutane Bindegewebe. Er reicht daselbst bis an die ulcerierte Epidermis. An seiner Basis zeigt er keine scharfe Abgrenzung, sondern geht diffus auf das Gewebe der Muskelfascie über, das er stellenweise durchbrochen hat. Das Gewebe des Tumors besteht im wesentlichen aus meist mehrreihigen Zellbündeln, die sich plexiform nach allen Seiten hin durchziehen. Meist zwischen den einzelnen Zellbündeln finden sich sehr reichlich protoplasmareiche, vielkernige Riesenzellen, die von den Zellbüscheln oft alveolenartig umflochten werden. Die Riesenzellen haben rundliche kleinere oft verklumpte Kerne, sonst zeigen die Zellen meist eine spindelige, kurze dicke Form; ihr Protoplasma secerniert eine feinfaserige oder homogene im allgemeinen spärliche Zwischensubstanz, ein weiteres bindegewebiges Stroma existiert nicht. Was nun den Ausgangspunkt der Neubildung betrifft, so kommen hier die Endothelien der Saftspalten und vielleicht auch feineren Lymphgefässe in erster Linie in Betracht; die einzelnen Zellbüschel lösen sich nämlich vielfach in schmälere Zellreihen auf, die dann ein feines, längliches oder rundlich ovales Lumen umgrenzen, das aber an einzelnen Stellen auch normale Endothelien als Wandzellen besitzt. Von diesen sich vergrössernden Zellen geht zunächst eine direkt um das Lumen stattfindende Wucherung aus, die sich weiterhin in die soliden Zellbündel fortsetzt. Besonders

deutlich ist in einigen Präparaten die Entstehung der Riesenzellen aus den sich vergrössernden Endothelien zu beobachten, wobei die Riesenzellen die direkte Umgrenzung der Spalträume bilden; es quillt nämlich die Wandzelle enorm auf, der Zellleib nimmt an Protoplasma ausserordentlich zu, erreicht das 10- und 12fache der einfachen Zellen und der Kern geht in vielfache Teilung über. An der Basis des Tumors, da wo derselbe in die Tiefe wächst, ist jedoch zu beobachten, dass auch die fixen Bindegewebszellen neben den Saftspaltenzellen sich ebenfalls an der Wucherung beteiligen, indem sie sich vergrössern und fortwuchern. Das Endothel der Blutgefässe ist intakt.

Polymorphes Sarkom mit Riesenzellenbildung, das von den Saftspaltenzellen und den fixen Bindegewebszellen seinen Ursprung nimmt.

35. M., 58 J. Apfelgrosser Tumor der Parotis, vor 3 Jahren schon entstanden, aber erst seit einigen Wochen rascher wachsend.

Die Struktur des Tumors ist fast durchweg eine plexiforme. Nur an wenigen Stellen treten die Zellen mehr in breiten Zügen auf. Die Wucherung ist fast eine reinzellige, die Zellen selbst liegen ziemlich dicht aneinander. Ihre Form ist eine ganz unregelmässige, eckige, selten spindlige oder eine runde. Die Zellen besitzen alle einen deutlich erkennbaren, sich ziemlich homogen blassfärbenden Zellleib, der nach den verschiedensten Seiten Ausläufer aussendet, die mit denen anderer Zellen in Verbindung stehen und so ein feinwabiges Netz bilden, in welches die verschieden gestalteten und verschieden grossen Zellkerne eingestreut sind. Auch Riesenzellen sind in mässiger Menge vorhanden. Das eigentliche Drüsengewebe der Parotis ist in der Regel durch einen breiteren fibrillären Bindegewebsstrang gegen das Geschwulstgewebe abgegrenzt, doch hat verschiedentlich letzteres, diese Art Kapsel durchbrochen und ist diffus in die Drüsenläppchen eingedrungen, dieselben durch Kompression zum Schwunde bringend. Das Drüsengewebe verhält sich durchweg ganz passiv. Auch das Endothel der nicht sehr reichlich vorhandenen Blutgefässe ist ganz intakt und zeigt keine Wucherungserscheinungen. Die Wucherung geht vielmehr, wie ganz deutlich zu verfolgen ist, vom Endothel der Lymphgefässe aus, möglicherweise auch vom Endothel der Saftspalten, doch konnte letzteres nicht ganz sicher festgestellt werden. Wohl aber sind an allen feinen Lymphkapillaren deutliche lebhafte Wucherungen des Endothels zu sehen. Die platten Zellen werden voluminöser, nehmen epitheloide Gestalt an und gehen direkt in die Geschwulstwucherung über. Diese Vorgänge sind vor allem an der Peripherie des Tumors wahrnehmbar.

Der aus polymorphen Zellen bestehende Tumor geht vom Endothel der Lymphkapillaren aus, auch Riesenzellen finden sich in demselben.

36. W., 36 J. Kleinapfelgrosser, abgekapselter Tumor der Parotis, seit 5 Monaten bestehend.

Der Tumor zeigt mikroskopisch ein ziemlich abwechslungsreiches Bild. Es findet sich da Schleimgewebe in reichlicher Menge, ja in den meisten Präparaten vorherrschend. Dies myxomatöse Gewebe ist zum Teil ganz gleichmässig über grössere Partien des Tumors ausgebreitet und hin und wieder sind hier vereinzelte Zellen mit sternförmig ins Schleimgewebe übergehenden Ausläufern sichtbar, stellenweise auch liegen freie Kerne mitten in diesem Gewebe. Zum Teil besonders an der Peripherie des Tumors wird das Gewebe grobmaschig und plexiform durchzogen von schmalen ein- und mehrreihigen Zügen epitheloider meist spindelförmiger Zellen, die inselförmig eine gallertige, homogene Substanz umgrenzen. Es ist das typische Bild, wie wir es bei Mischtumoren der Parotitis so häufig sehen. In diesen schmalen Zellzügen nun sind verschiedentlich längliche Hohlräume sichtbar, die von den Geschwulstzellen direkt begrenzt werden. Dass es sich hier um eine strangförmige Wucherung der Lymphgefässe bezw. ihrer Endothelien handelt, ist deutlich an den wenigen Stellen des Tumors zu sehen, die nur aus zelligem Gewebe bestehen und wo das Schleimgewebe völlig fehlt. Hier findet sich ein plexiformer, zum Teil sogar alveolärer Bau; und hier ist der Uebergang der reichlich vorhandenen, von den Tumorzellen begrenzten Hohlräume in noch zum Teil mit normalen Endothelien ausgekleidete Lymphkapillaren genau zu verfolgen. Auch die Entstehung des Schleimgewebes ist in dem Tumor genau festzustellen. Man sieht, wie das Protoplasma der Zellen in schleimige Degeneration gerät, sich auflöst und mit anderen ebenfalls schleimig degenerierenden Zellen konfluiert. Dabei geht der Kern meist unter; nur vereinzelt sind noch freie Kerne in degeneriertem Schleimgewebe sichtbar.

Es handelt sich um einen sogenannten Mischtumor der Parotis, der vom Endothel der Lymphkapillaren ausging: Alveolär-plexiformes Sarkom mit schleimiger und hyaliner Degeneration.

37. M., 55 J. Hühnereigrosse Geschwulst der linken Parotisgegend, vor 3 Jahren entstanden, seit 4 Monaten rasches Wachstum.

Der Tumor besteht hauptsächlich aus meist 2, 3, selten auch mehrreihigen Zellzügen, die teils parallel verlaufen, teils sich kreuzen und grösstenteils zu büschelartigen Zellhaufen konfluieren; sie liegen eingebettet in einem ziemlich homogenen, hyalinen Grundgewebe, das stellenweise in sklerosiertes, dichtes, fibrilläres Bindegewebe scheinbar ganz unvermittelt übergeht. Letzteres findet sich vor allem in der Peripherie des Tumors, wo es denselben so ziemlich allseitig abkapselt, und auch ins Innere desselben schmälere Züge, die oft reichlich Blutgefässe enthalten, sendet. Bei starker Vergrösserung lässt sich nun deutlich verfolgen, wie die genannten Zellstränge nach und nach schmäler werden und ihren Ausgang nehmen von der Wandung schmaler oft ziemlich langgestreckter Hohlräume, deren direkte zellige Umgrenzung sie meist bilden,

indem sie in mehreren Lagen dieselben umgeben und von hier aus in soliden Strängen weiterwuchern. Die Form der Zellen ist hier in ihren Anfangsstadien meist noch eine langgestreckte spindelige, die aber bei weiterer Wucherung in kubische, epitheloide Gestalt übergeht. Zum Teil auch sind die erwähnten Hohlräume von noch unveränderten Endothelien ausgekleidet, so dass dieselben als Lymphspalten oder feine Lymphgefässe deutlich erkennbar sind. Verschiedentlich ändert sich nun das mikroskopische Bild insofern, als sich grössere und kleinere drüsenschlauchähnliche Lumina finden, die von mehreren Lagen kubischer Zellen ausgekleidet sind, welch letztere in die erwähnte strangartige solide Zellwucherung übergehen. Diese Lumina sind vielfach erfüllt von einer hyalinen Masse, die auch noch Zellreste häufig enthält. Die Entstehung dieser Hohlräume ist, wie sich deutlich verfolgen lässt, zurückzuführen auf eine hyaline Degeneration einzelner der Geschwulstzellstränge, indem die Zellen derselben gleichmässig hyalin aufquellen und platzen und die hyalinen Massen miteinander konfluieren, wobei schliesslich die Kerne zerfallen und untergehen. Dieser erwähnte Vorgang liess sich an einzelnen Stellen des Tumors sehr schön studieren. Die noch intakten Geschwulstzellstränge umschliessen dann diese hyalinen Massen und so entstehen insbesondere in Querdurchschnitten die drüsenschlauchähnlichen Bilder, wobei die Lumina durch Ausfall des Hyalins meist leer erscheinen.

Von den Endothelien der Lymphkapillaren und Lymphspalten ausgegangener Tumor mit hyaliner und schleimiger Degeneration; meist besteht plexiforme Struktur.

38. W., 64 J. Hühnereigrosser Tumor der rechten Parotis, seit ca. $^3/_4$ Jahren bestehend, in der Umgebung diffus eindringend.

Das fast reinzellige Gewebe des Tumors zeigt die mannigfachste Struktur. Zum grössten Teil hat es ein grobplexiformes Gefüge, wobei ziemlich dicke breite Zellbündel ein ganz irreguläres Flechtwerk bilden, diese Zellbündel lösen sich dann oft mitten im Tumor auf in einzelne schmale Zellstränge, die von der Wandung eines mehr oder weniger breiten oder länglichen Hohlraumes ausgehen, der noch zum Teil von normalen Endothelzellen ausgekleidet ist, die aber allenthalben in Schwellung und Wucherung übergehen, wie dies an Serienschnitten zu beobachten ist; zum Teil erfolgt die Wucherung in das Lumen des Hohlraumes hinein und wird dann letzteres oft ganz ausgefüllt, wodurch solide Zellstränge entstehen, grösstenteils aber bleibt das Lumen intakt und die von den Wandelementen ausgehenden Zellstränge wuchern derartig weiter, dass sie meist wieder schmälere Hohlräume zwischen sich einschliessen; die einzelnen Zellstränge vereinigen sich dann wieder zu grösseren Zellbündeln, zwischen denen nur stellenweise noch die ursprünglichen Spalträume sichtbar und erhalten bleiben. Zwischen den einzelnen Zellsträngen und Bündel ziehen, dieselben netzartig umschliessend, feine Bindegewebs-

fasern, die auch stellenweise in etwas reichlicher Menge auftreten und die Zellbündel so vollständig umgrenzen, dass hier ein typischer, alveolärer Bau entsteht. An anderen Stellen wieder verschwindet dies bindegewebige Stroma fast ganz und es resultiert eine ganz gleichmässig dichte, diffuse, zellige Wucherung. Die Zellen sind sämtlich sehr gross und haben die verschiedenste Form, sie sind zum Teil schmal und langspindlig, zum Teil epitheloid, kubisch oder plattenepithelähnlich, sternförmig oder eckig und liegen besonders an den alveolären Partien ohne jede Intercellularsubstanz innerhalb der einzelnen Zellverbände direkt aneinander, zum Teil geht das Protoplasma in langfaserige Fortsätze aus, die die Zellen untereinander verbinden. Die Spindelzellen bilden typische, fascikelartige, solide Zellverbände, die zum Teil in breiten Strängen parallel verlaufen, zum Teil einander durchkreuzen.

Ausgangspunkt des Tumors sind wieder die Endothelien der Saftspalten und wahrscheinlich auch der Lymphkapillaren, der Bau ist teils plexiform, teils alveolär. Die Zellen sind polymorph; vielfach tritt ein selbständiges Stroma hervor.

Maligne, nicht epitheliale Tumoren am Halse beobachtete ich 18, davon kamen 16 hier in der Klinik während der genannten Zeit zur Operation, 2 Fälle stammen aus München. Je nach ihrem Ausgangspunkt entstammten nachweislich 11 von den Halslymphdrüsen, 3 von der Scheide der grossen Gefässe, und 4 hatten ihren primären Sitz in der Schilddrüse.

Zwei von den malignen Tumoren der Halslymphdrüsen gingen von den Follikeln selbst aus, die übrigen vom retikulären Stützgerüst, bezw. dessen Lymphendothelien. Die Tumoren der Gefässscheide gingen der Hauptsache nach vom Endothel der Lymphwege aus, die der Schilddrüse zum Teil von den Lymphkapillaren, zum Teil von den Blutkapillaren.

Sämtliche Tumoren waren sehr maligne, meist in die Umgebung diffus eingedrungen, mit grosser Neigung zur Metastasenbildung oder Recidiv.

39. W., 50 J. Orangegrosser Tumor der Fossa supraclavicularis, auf der Unterlage wenig verschieblich, diffus in die Umgebung eindringend, seit 1/2 Jahr bestehend.

Die Struktur des Tumors ist fast in allen Präparaten so ziemlich dieselbe. Ueberall ist eine diffuse zellige Wucherung zu sehen, die nur unterbrochen wird von breiten Zügen fibrillären Bindegewebes. Dasselbe grenzt grosse Zellpartien wie eine Art Kapsel ab, und giebt so dem Tumor eine aus verschieden grossen Knötchen bestehende Zusammensetzung; freilich ist an vielen Stellen diese Umgrenzung keine scharf

durchgeführte, da allenthalben die zellige Wucherung in das fibrilläre Bindegewebe einbricht und dasselbe in schmäleren und breiteren Zügen durchsetzt. Die Geschwulstzellen selbst sind die typischen, lymphoiden Rundzellen, relativ klein, runde Zellen mit grossem rundem, sich stark färbendem Kern und schmalem, blassem Protoplasmasaum. Typische Lymphfollikel sind nirgends mehr wahrnehmbar, überall sind deren Elemente übergegangen in eine ganz gleichmässige, diffuse, zellige Neubildung, die nur etwas Abwechslung erhält durch dazwischen eingestreute, spärliche, spindelige, endotheliale Zellen, die die Wandung feiner Gefässe oder Lymphspalten bilden. Letztere zeigen nirgends eine erheblichere Wucherung und sind stets sehr deutlich von den Geschwulstzellen zu differenzieren, auch da wo die ersteren spärliche Wucherungserscheinungen darbieten, ist nirgends ein Uebergang derselben in die Geschwulst zu finden.

Intercellulargewebe zwischen den lymphoiden Zellen ist so gut wie gar nicht auch bei stärksten Vergrösserungen aufzufinden. Die Zellen liegen ganz isoliert dicht nebeneinander. Wohl aber sind an einzelnen Stellen reichlich Leukocyten zu sehen. Ferner zeigen sich an vielen Stellen die Lymphspalten und feinen Gefässe im Geschwulstinneren, sowohl wie im fibrillären Gewebe dicht mit Geschwulstzellen erfüllt, stellenweise ist die zarte Wand auch einfach durchbrochen und findet eine diffuse, zellige Einwucherung in das Lumen statt. Stets aber verhalten sich die zelligen Elemente der Wand passiv und beteiligen sich nirgends an der Wucherung.

Der Tumor ist von dem Parenchym der Lymphdrüse selbst ausgegangen, d. h. von den Lymphfollikeln, er besteht aus typischen, lymphoiden Rundzellen, die keine Intercellularsubstanz bilden.

40. W., 58 J. Faustgrosser, unverschieblicher Tumor der Fossa supraclavicularis, der seit 1 Jahr besteht, bis vor 6 Wochen ca. haselnussgross gewesen sein soll, von da an rapides Wachstum. Es gelingt nicht, den Tumor radikal zu entfernen.

Die zellige Wucherung im ganzen Tumor ist eine gleichmässig diffuse, die auch insofern ein einheitliches Gepräge zeigt, als der Zellreichtum überall ein gleich dichter ist. Es liegt Zelle dicht an Zelle, so dass, mit schwacher Vergrösserung gesehen, der Tumor überhaupt nur aus Zellen zu bestehen scheint. Die Zellform selbst bietet allerdings mannigfache Variationen, es überwiegen weitaus langgestreckte, grosse protoplasmareiche Spindelzellen, doch finden sich daneben auch grosse epithelähnliche Zellen von rundlicher Form mit einem und mehreren Kernen. Dazwischen sind massenhaft eingestreut Leukocyten und eosinophile kleine Rundzellen, die durch ihre intensiv gefärbten Kerne von den eigentlichen Geschwulstzellen sich scharf abheben und letztere stellenweise an Zahl fast übertreffen. Die Geschwulstzellen selbst bestehen aus einem grossen

länglichen oder seltener auch rundlichen Kern mit einem reichlichen sich blass tingierenden Protoplasmasaume. Letzterer geht fast stets in feine langgestreckte Fasern und Fortsätze aus, die miteinander kommunicieren und das spärliche feine Intercellulargewebe bilden. Nur an ganz wenigen Stellen tritt letzteres in etwas breiteren, lockeren Streifen auf, die meist sklerosiert sind. Gefässe sind in spärlicher Anzahl deutlich wahrnehmbar vorhanden, ihr Endothel verhält sich ganz passiv, doch hat stellenweise ein Einbruch der Geschwulstzellen in das Lumen desselben stattgefunden und zeigt sich dann die Endothellage unterbrochen und das Lumen mit Geschwulstzellen erfüllt.

An vielen Stellen ist nun deutlich wahrzunehmen, wie die Wucherung der Spindelzellen aus einer Wucherung der Saftspaltenendothelien entsteht. Man sieht, wie die normalen, platten Endothelien der Saftspalten sich plötzlich vergrössern und vermehren und in die diffuse spindelzellige Wucherung übergehen. Diese Spindelzellen verlieren dann zum Teil später ihre Form, werden vielkernig und rundlich oder eckig, ohne sich jedoch zu weiteren Strängen zusammenzuordnen. Eine Beteiligung der fixen Zellen des fibrillären Bindegewebes an der Wucherung war nicht wahrzunehmen.

Ausgangspunkt des Tumors sind die Lymphspalten des retikulären Stützgerüstes der Lymphdrüsen, zum Teil bilden die Tumorzellen eine ziemlich reichliche Intercellularsubstanz.

41. M., 50 J. Welschnussgrosser, sehr blutreicher, verschieblicher Tumor der linken Halsseite, der mit der Umgebung verwachsen ist.

Die das Drüsengewebe fast ganz verdrängende und substituierende Geschwulst hat durchweg eine plexiforme Struktur, d. h. dieselbe besteht aus sich vielfach verästelnden und verzweigenden schmalen und kurzen Zellsträngen, die sich auch stellenweise wie ein enges Gitterwerk durchkreuzen. Der Tumor verrät seine Histogenese genau, vielfach bildet das Geschwulstgewebe feine Lücken, die stellenweise mit ganz feinen, platten Zellen ausgekleidet sind, die aber als Begrenzung mit voluminösen, vielgestaltigen Zellen abwechseln. Die Zellen sind unregelmässig gestaltet, haben einen grossen sich intensiv färbenden Kern und einen zarten Zellleib. Sehr reichlich sind ausserordentlich grosse Riesenzellen vorhanden mit einer grossen Anzahl von Kernen. Die spärliche Intercellularsubstanz, die ein feines Netz um die einzelnen Zellen spinnt, ist zum grössten Teil das Produkt der Geschwulstzellen selbst, indem feine Fibrillen von denselben ausgehen.

Polymorphes Sarkom mit Riesenzellenbildung, ausgegangen vom Endothel der Saftspalten des retikulären Bindegewebes der Lymphdrüsen.

42. M., 45 J. Apfelgrosser Tumor der Halsseite, verschieblich, aber in die Umgebung diffus eindringend.

Das Gewebe des Tumors wird durch im allgemeinen breite, derbe

Bindegewebszüge in einzelne grössere oder kleinere Läppchen zerlegt, die jedoch allenthalben ineinander überwuchern. Die einzelnen läppchenartigen Geschwulstteile bestehen aus einem retikulären Stützgewebe, das von den äusseren Bindegewebsschichten aus in dieselben eindringt und enthalten reichlich lymphoides, zelliges Gewebe. Dies lymphoide Gewebe zeigt sich nun allenthalben durchwuchert von schmäleren Zellsträngen oder auch durchsetzt von kleineren Zellgruppen, deren Zellen eine epitheloide, kurz spindelige Gestalt haben. Ueberall im Gewebe finden sich zerstreut grössere und kleinere Hohl- und Spalträume, die sich mit diesen grösseren epitheloiden Zellen ausgekleidet zeigen, wobei meist in der direkten Umgebung dieser Hohlräume die stärkste zellige Wucherung statthat. Dabei sind aber zwischen den grösseren voluminöseren Zellen als Wandbekleidung auch feine platte endotheliale Zellen eingestreut, und es sind diese Hohlräume deutlich als Lymphspalten oder feine Lymphgefässe zu erkennen, von deren Endothelien eben die lebhafte Geschwulstwucherung ausgeht. Dieselbe hat den typischen Lymphdrüsenbau bereits mehr oder weniger vollständig zerstört, die Lymphfollikel sind nirgends mehr erhalten, der retikuläre Bau ist vielfach auseinander gesprengt. Dabei tritt die Wucherung nirgends in breiteren Zügen auf, sondern durchsetzt mehr spinnwebartig das drüsige Gewebe, das sich ganz passiv verhält. Fast an allen Stellen des Tumors sind die Lymphspalten erweitert, ihre Endothelien epitheloid vergrössert und in Wucherung. Es sind aber auch die Endothelien der Lymphgefässe mit in Wucherung begriffen. Es sind stellenweise Gefässe mit gewucherten Endothelien, die analog dem übrigen Geschwulstgewebe sich verhalten, sichtbar, die zweifellos kapilläre Lymphgefässe sind. Auch Riesenzellen finden sich verschiedentlich unter den Geschwulstzellen, auch sie gehen vielfach direkt aus den sich vergrössernden Endothelien hervor, indem sie zum Teil die Spalten direkt mit umgrenzen. Die Blutgefässe bezüglich deren Wandzellen verhalten sich ganz intakt.

Diffus-plexiformes Epitheloidzellen-Sarkom der Lymphdrüsen, ausgegangen vom Endothel der Lymphwege.

43. M., 34 J. Orangegrosser, abgekapselter Tumor der Regio submaxillaris.

Der Tumor baut sich auf aus Spindelzellzügen und einem zum Teil fibrillären, zum grössten Teil aber rein homogenen Zwischengewebe, so dass besonders in den centralen Teilen deutlich ein Geschwulstparenchym und Geschwulststroma zu unterscheiden ist. An der Peripherie des Tumors besteht ein etwas lockerer Bau, hier treten die Zellen in kürzeren oder längeren Zügen ein- oder mehrreihig auf, verlaufen bald parallel, bald konvergierend, bald divergierend zueinander und umgrenzen vielfach verschieden grosse, schmale Hohlräume, die die Geschwulstzellen meist direkt als Begrenzung, hin und wieder aber auch normale Endothelien

als Wandbesatz haben. Diese Hohlräume sind als dilatierte Lymphräume mit ihren grösstenteils gewucherten Wandzellen deutlich erkennbar, sie werden von den Tumorzellen in mehreren Schichten dicht umgeben. Die Zellen wuchern von da gegen die centralen Partien hin in soliden, schmäleren und breiteren Zügen weiter, verbinden sich entweder zu grösseren Fascikeln oder gehen auch in ein plexiform gebautes Gefüge über, wobei die einzelnen Zellstränge nur schmal und kurz sind. Diese letzteren werden umzogen von derben, feinen, fibrillären Bindegewebszügen, die aber zum grossen Teil vollständig hyalin degeneriert sind und nun balkenartig die Zellstränge zwischen sich einschliessen, es entsteht so vielfach ein sehr zierliches Netzwerk, indem die schmalen Zellzüge zwischen den hyalinen Massen netzartig sich verflechten. An einzelnen Stellen auch ist es zur schleimigen Erweichung des Bindegewebes gekommen, es liegen deren Zellen vereinzelt mit sternförmig sich ausbreitenden Fortsätzen in dem mucinösen Gewebe, dabei ist der Zellleib selbst oft zerfallen, bezw. in das Schleimgewebe ganz aufgelöst.

BOSTON MEDICAL LIBRARY APR 30 1908

Diese Intercellularsubstanz des Tumors, die grösstenteils als ein selbständiges Stroma auftritt, ist fast ausschliesslich von den Geschwulstzellen selbst gebildet. Dies ist besonders an der Peripherie des Tumors zu verfolgen, hier bilden die Zellen eine fein faserige Intercellularsubstanz, die allmählich an Masse zunimmt und in derben sklerosierten Fibrillen auftritt. Dieselben verfallen dann zum grossen Teil der hyalinen oder auch der schleimigen Degeneration und bilden eine ganz homogen aussehende Masse. Vielfach sind in derselben Zellreste oder auch freie Kerne sichtbar; stellenweise kommt es zur hyalinen Degeneration ganzer Zellstränge.

Fascikulär-plexiformes Spindelzellensarkom der Saftspaltenzellen und fixen Bindegewebszellen mit reichlicher Intercellularsubstanz und ausgedehnter hyaliner Degeneration.

44. M., 53 J. Kleinapfelgrosser Tumor der Regio submaxillaris, mit der Umgebung verwachsen.

Der Tumor setzt sich aus mehreren kleineren und grösseren durch breite, derbe Bindegewebsmassen abgegrenzten Knoten zusammen; die letzteren werden wieder in mehrere Läppchen zerlegt, indem die äussere Bindegewebskapsel in etwas schmäleren Zügen eindringt und hier die einzelnen Läppchen umgiebt; in letzteren ist jedoch die Abgrenzung keine scharfe, die zellige Wucherung greift vielmehr allenthalben ineinander über und durchbricht die bindegewebigen Stränge. Die einzelnen Läppchen bestehen aus einem fast reinzelligen Gewebe, das von teils sehr spärlichem, teils in grösseren Massen auftretendem lymphoiden Gewebe und von schmalen, epitheloiden, spindeligen Zellzügen, die das lymphoide Gewebe nach allen Richtungen durchzieht und durchsetzt, gebildet wird. Diese letzteren Zellzüge sind ein- oder zwei-, selten mehrreihig. Wie mit starker Vergrösserung deutlich wahrnehmbar ist, nehmen sie ihren

Ursprung von der Umgebung feiner Spalträume, um die sie meist in reichlicher Menge gruppiert sind und deren direkte zellige Auskleidung sie bilden, dabei ist der Ursprung der endothelialen Wandelemente dieser Spalten in die Geschwulstwucherung genau zu verfolgen, dieselben werden grösser, nehmen die Form der Tumorzellen an und wuchern von hier weiter, wobei durch überstürzte Kernteilung in der Umgebung der Spalträume oder auch direkt als Auskleidung dieser letzteren selbst Riesenzellen entstehen. Bei weiterer Wucherung bilden die Zellen zum Teil ein strangförmiges, solides, zelliges Gewebe, zum Teil behalten sie ihren Entstehungsmodus bei, d. h. sie wuchern in einzelnen Strängen, die dann divergierend auseinandergehen, Hohlräume zwischen sich lassen, sich wieder vereinigen und so fort, so dass es stellenweise aussieht, als sei das Gewebe durchbrochen. Der lymphoide Drüsenbau ist ganz zerstört, die Follikel durchwuchert und kaum mehr kennbar. Die lymphoiden Zellen verhalten sich bei der Geschwulstwucherung ganz passiv.

Polymorphes Sarkom mit Riesenzellenbildung, ausgegangen von den Lymphspaltenendothelien und fixen Zellen des retikulären Bindegewebes.

45. W., 63 J. Faustgrosser, wenig verschieblicher Tumor der supraklavikulären Drüsen, 2. Recidiv.

Der Tumor dringt überall diffus in das umgebende Gewebe ein. Er besitzt einen ziemlich komplicierten Bau. Während an einzelnen Stellen das zellige Gewebe in Form kurzer schmaler höchstens 2- oder 3reihiger Stränge auftritt, die irregulär wuchernd sich vielfach verästeln oder auch sich durchqueren, ist an anderen Stellen eine rein fascikuläre Struktur und wieder an anderen ein ausgesprochen alveolärer Bau vorhanden. An den erstgenannten Stellen umschliessen die Zellstränge allenthalben kleinere Hohlräume, indem sie bald spitzwinklig divergierend auseinander gehen oder bald mehr oval oder auch in eckigen Formen die Lumina umziehen; die Zellen begrenzen dieselben direkt, ragen auch oft ins Lumen hinein, an diesen Hohlräumen sind ganz vereinzelt auch noch zwischen den Tumorzellen normale platte Endothelien als Wandbekleidung sichtbar. Zwischen den einzelnen Zellreihen findet sich ein retikulär angeordnetes feinfaseriges Bindegewebe, das die Zellen miteinander verbindet, indem es mit dem Protoplasma derselben zusammenhängt und teilweise zweifellos als ein Produkt dieses letzteren zu betrachten ist, zum Teil aber auch als selbständiges Gewebe auftritt, mit eigenen Kernen. Dies Intercellulargewebe tritt auch stellenweise da auf, wo ein rein fascikulärer Bau vorherrscht, indem es hier einzelne Zellbündel umzieht und auch zwischen dieselben eindringt. Die ziemlich breiten, büschelartig zusammengelagerten, aus mehreren Zellreihen bestehenden Zellstränge lassen zwischen den Zellreihen ebenfalls vielfach feine stets langgestreckte spitzwinklige schmale Lumina wahrnehmen, die von Geschwulstzellen selbst direkt umsäumt werden. Die Zellbüschel bilden ein reiches, festes Geflechte. In breiteren

Zügen tritt die erwähnte Intercellularsubstanz auf, da wo die Geschwulstzellen in kleinen Komplexen alveolär gelagert sind, hier umzieht es in breiteren Zügen maschenartig die einzelnen Alveolen; die Zellkomplexe setzen sich scharf gegen das umgebende Bindegewebe ab, letzteres dringt nirgends in die Alveolen ein. Die Geschwulstzellen liegen hier ohne Intercellularsubstanz, wie Epithelien direkt an einander, zum Teil schachteln sie sich auch in einander ein; das mikroskopische Bild ist hier stellenweise von dem eines Carcinoms nicht zu unterscheiden. Auch die Zellformen sind verschieden, während in den Alveolen nur epitheloide vielgestaltige Zellen vorhanden sind, herrschen sonst die langspindeligen sehr grossen Zellen vor. Der Zellkern ist stets gross, dagegen ist der Zellleib nur in den alveolären Partien deutlich durch eine Zellmembran abgegrenzt, sonst geht er in die Intercellularsubstanz meist ohne wahrnehmbare Grenze über. Pigment findet sich überall sehr reichlich, doch nicht gleichmässig, sondern so, dass einzelne Zellzüge oder Zellkomplexe nur Pigmentzellen haben, andere gar keine. Dabei findet sich das Pigment sowohl im Zellleib wie auch zwischen den Zellen in Form gröberer Schollen.

Das teils fascikuläre, teils alveoläre Sarkom mit polymorphen Zellen geht aus von den Lymphspalten und Lymphkapillaren der Lymphdrüsen.

46. W., 24 J. Faustgrosser, fast unverschieblicher Tumor der Fossa supraclavicularis vor einem Jahr entstanden, seit 1/2 Jahr sehr rasches Wachstum. Der Tumor ist nicht radikal entfernbar wegen Uebergreifens auf den Plexus brachialis.

Der Tumor besteht vor allem aus einem zierlichen, plexiformen Netzwerk schmaler Zellstränge, die aber mitunter in eine ganz gleichmässig dichte, zellige Wucherung übergehen, wobei die einzelnen Zellen in einer feinfaserigen Intercellularsubstanz eingebettet liegen, die von den Zellen selbst gebildet wird, indem das Zellprotoplasma ohne Grenze sich in dieselbe fortsetzt. Auch hier erscheinen meist zwischen den zierlichen Zellzügen feine Spalträume, die von letzteren umgrenzt werden. Die Entstehung der Wucherung von der Wandung der Lymphräume ist besonders an Serienschnitten festzustellen. Die Wandzellen derselben vergrössern und vermehren sich und bilden zwei oder auch mehrere Lagen dicht um das Lumen, das häufig erweitert erscheint. Bei weiterem Wachstum wuchern zunächst die Zellstränge in schmalen Zügen weiter und bilden dann ein sich vielfach durchflechtendes Netzwerk. Die kleinen Zellen haben kurzspindelige oder meist runde Form. Zwischen den Geschwulstzellen finden sich in sehr reichlicher Menge Lymphkörperchen isoliert oder zu grösseren Haufen zusammen gelagert. Dadurch ist besonders an dicken Schnitten der Bau des Geschwulstgewebes meist schwer differenzierbar. Auch hier sind es vor allem die grösseren Teile, wo die die Spalträume umwuchernden und in Strängen weiterwachsenden Zellen bezüglich ihrer Genese am

besten zu beobachten sind.

Kleinzelliges Sarkom, von den Endothelien der Saftspalten und Lymphkapillaren gebildet, von teils plexiformem, teils diffusem Bau.

47. M., 64 J. Hühnereigrosser Tumor des Regio submaxillaris, seit 4 Jahren bestehend, seit 6 Wochen rasches Wachstum.

Die meist in Form einzelner ein- oder zweireihiger Stränge auftretende zellige Wucherung bildet ein weitmaschiges, netzartiges Gewebe, das in einer faserigen oder homogenen, in reichlicher Menge auftretenden Grundsubstanz eingebettet liegt. Die Zellstränge, die aus kürzeren und längeren spindeligen Zellen bestehen, lassen zum grossen Teil ihren Ursprung von der Wandung der meist dilatierten Saftspalten deutlich erkennen, die Wandelemente der letzteren sind vergrössert, haben den Typus der Geschwulstzellen angenommen, sind vielfach rings um die Hohlräme vermehrt und gehen in strangartige Wucherung über, die dann mit anderen Zellsträngen konfluiert. Das Grundgewebe besitzt keine eigenen zelligen Elemente, sondern geht vom Protoplasma der Tumorzellen aus. Relativ, reichlich in dem Tumor vorhanden sind Blutgefässe, die meist strotzend mit Blut gefüllt sind, und deren Endothel auch Wucherungserscheinungen zeigt, die jedoch vom eigentlichen Geschwulstgewebe differenzierbar sind; Zellkern und Zellleib derselben haben sich vielfach vergrössert und umgeben in mehrfacher Schicht das Lumen des Gefässes.

Spindelzellensarkom, ausgegangen von den Endothelien der Saftspalten und fixen Zellen des Bindegewebes, mit reichlicher faseriger Intercellularsubstanz.

48. M., 51 J. Faustgrosser Tumor zu beiden Seiten des Halses mit Metastasen in Leber und Milz. Dauer der Erkrankung ca. 2 Jahre.

Die noch zum Teil von der bindegewebigen Kapsel umgebenen Tumoren haben insofern ihren typischen Bau eingebüsst, als die Follikel fast nirgends mehr erhalten sind, nur ausnahmsweise sieht man am Rande noch einige typische Lymphfollikel; ebenso ist die fächerartige Zerlegung der Lymphdrüsen durch die Trabekeln nirgends mehr in typischer Weise wahrnehmbar. Die stark vergrösserten Drüsen werden in ihrer ganzen Masse infiltriert von einer teils gleichmässig diffus, teils mehr knötchenartig auftretenden zelligen Wucherung. Die zellige Wucherung besteht aus lymphoiden Rundzellen und unterscheidet sich von der einfachen Hyperplasie dadurch, dass sie schrankenlos, in atypischer Weise das Gewebe der Drüsen durchsetzt und dessen normale Struktur zerstört. Die lymphoiden Zellen sind eingebettet in ein feinmaschiges, äusserst zartes retikuläres Gewebe, das sich an der Wucherung insoferne beteiligt, als es als Stroma für die zelligen Geschwulstmassen dient. Von diesen letzteren selbst wird keine Intercellularsubstanz ausgeschieden. Auch an den Lymph- und Blutgefässen sind keine Wucherungserscheinungen sichtbar.

Der Tumor ging aus von den Lymphfollikeln bezw. deren Lymph-

zellen und bildete keine Intercellularsubstanz; als Stroma diente das retikuläre Stützgerüst der Lymphdrüsen.

49. M., 55 J. Faustgrosser Tumor der linken Halsseite mit der Umgebung und den grossen Gefässen fest verwachsen. Exstirpation nur mit Resektion der Gefässe möglich. Bestand seit $^3/_4$ Jahren.

Der Tumor besteht fast nur aus einer rein zelligen Wucherung, dieselbe erscheint bei schwacher Vergrösserung als eine ziemlich diffuse gleichmässige, allein bei starker Vergrösserung nimmt man wahr, dass die Zellen meist in ganz kleinen Strängen und Verbänden auftreten, die allerdings ziemlich dicht aneinander liegen und nur von einer feinen, netzartig sich verbreitenden Fasersubstanz geschieden und umsponnen werden. An einzelnen Stellen tritt auch ein alveolärer Bau auf, insofern nämlich die Fasersubstanz breitere Züge bildet, die die zu kleinen Zellkomplexen konfluierenden Zellstränge umscheidet. Gegen die Peripherie zu treten auch die Zellzüge zu Fascikeln geordnet auf, die sich gegenseitig durchkreuzen und durchflechten. Die Zellen haben die verschiedenste Form und Grösse, meist sind es grössere epitheloide Zellen; die Fascikel werden dagegen fast nur von Spindelzellen gebildet, aber auch die grosse Rundzellform ist sehr reichlich vorhanden. Da wo die zuerst erwähnte Struktur des Tumors vorherrscht, sind überall zwischen den Zellreihen Spalträume sichtbar, deren Endothel wohl den Ausgangspunkt der Neubildung darstellt. Letzteres ist in lebhafter Wucherung begriffen und gehen die gewucherten und vergrösserten Endothelien in das Geschwulstgewebe über. Dieser Uebergangspunkt des Tumors ist aus den Uebergangsbildern direkt ersichtlich. Die Wucherung geht dann so weiter, dass die Zellen zum Teil in das Lumen hineinwachsen, zum Teil aber auch die Lumina erhalten bleiben und direkt von den Geschwulstzellen umwuchert werden. Blutgefässe sind ziemlich reichlich; ihr Kapillarendothel lässt vereinzelt ebenfalls Wucherungen erkennen, jedoch konnte eine wesentliche Beteiligung derselben am Aufbau des Tumors nicht nachgewiesen werden.

Polymorphes Sarkom mit teils alveolärer, teils fascikulärer Struktur, ausgehend vom Saftspaltenendothel der Gefässscheide.

50. Recidiv von Nr. 49, welschnussgross nach $^1/_2$ Jahr aufgetreten.

Lymphoides Gewebe ist nur noch am Rande in Form verstreuter, reichlicher vorhandener lymphoider Rundzellen sichtbar, sonst ist das ganze Drüsengewebe von dem Tumorgewebe substituiert und grösstenteils vernichtet. Dasselbe hat zum Teil, besonders in der Mitte des Tumors einen sehr zierlichen lockeren Bau, es finden sich die Zellen in kurzen meist einreihigen Strängen angeordnet, die ein wabiges oder grossmaschiges Gewebe bilden, indem immer die Zellstränge feinere Hohlräume zwischen sich lassen und bald divergierend, bald konvergierend, oder parallel zueinander weiter wuchern und von anderen Zellsträngen wieder

durchquert werden. Die Zellen haben hier ein feineres retikuläres Stützgerüst, in dem sie eingebettet liegen. Von ihm gehen feine Fasern zwischen die Zellreihen. Zum Teil fehlt das Stützgerüst ganz und die Zellen liegen dann scheinbar ganz frei zu mehreren zusammen ohne Intercellularsubstanz in Hohlräumen, vielfach finden sich diese freien Zellen auch in Lymphspalten, wo sie weiter wuchern; dies ist besonders am Rande des Tumors zu beobachten. Hier tritt die Wucherung auch viel dichter in soliden, sich plexiform durchwuchernden Strängen auf. Hin und wieder durchziehen fibrilläre Bindegewebszüge den Tumor, die aber von den bindegewebigen Septen der Lymphdrüse stammen. Die Zellen selbst bilden entweder nur feinfaserige retikuläre Intercellularsubstanz oder sie liegen direkt aneinander. Sie haben alle epitheloide oder Spindelform und einen grossen protoplasmareichen Zellleib.

Plexiformes Epitheloidzellen-Sarkom, ausgehend vom Endothel der Lymphwege des retikulären Gewebes der Lymphdrüsen.

51. M., 70 J. Mannsfaustgrosser Tumor, wenig verschieblich, der linken Halsseite, seit 3 Jahren bestehend, seit 3 Monaten rapides Wachstum.

Der Tumor besteht aus einem fast rein zelligen Gewebe, das allenthalben in fast gleichmässig dichter Weise auftritt. Meist sind dabei die Zellen strangartig angeordnet, die einzelnen Stränge verlaufen in den verschiedensten Richtungen, konvergierend, divergierend oder parallel und sind von einem sehr zarten Bindegewebe, das nur bei starker Vergrösserung deutlich wahrzunehmen ist, umgeben. Vielfach auch geht die strangartige Wucherung über in eine gleichmässig diffuse, wo Zelle regellos an Zelle liegt, und wobei die einzelnen Zellen umsponnen werden von einem feinfaserigerigen Bindegewebsnetz, das mit dem Protoplasma der Zellen meist direkt zusammenhängt, bezw. mit Ausläufern desselben sich verbindet. Die Entstehung der einzelnen Zellstränge, die auch zum Teil ein ganz plexiformes wirres Geflechte bilden, lässt sich zurückführen auf Wucherung der Wandzellen der Lymphräume. Die vielfach erweiterten Saftspalten und feineren Lymphgefässe sind zum Teil bekleidet von normalen platten Endothelzellen, zum grösseren Teil aber haben diese eine Veränderung erfahren, sie sind voluminöser, haben vielfach epitheloide Gestalt angenommen und zeigen eine lebhafte Vermehrung, indem sie in schmalen, meist einreihigen Strängen von dem Lumen aus weiterwuchern. Eine grössere Zellanhäufung um die Lumina ist jedoch nirgends wahrzunehmen, doch zeigen viele Spalträume nur Geschwulstzellen, bezw. Zellstränge als Wandung, zum Teil wuchern die Stränge in der Weise weiter, dass sie divergierend und konvergierend schmale Hohlräume zwischen sich bilden und umgrenzen. Die Zellen sind alle relativ klein, meist epitheloid, kubisch mit grösserem hellen Kern und schmalem Zellleib, der meist eine feine Intercellularsubstanz secerniert. Nur an ganz wenigen Stellen geht die Intercellularsubstanz in derbe sklerotische Bindegewebs-

züge über.

Kleinzelliges Sarkom von plexiformem und diffusem Bau, ausgegangen vom Saftspaltenendothel und den fixen Zellen des Bindegewebes der Gefässscheide der grossen Gefässe.

52. M., 66 J. Faustgrosser Tumor der linken Halsseite. Beginn vor 10 Monaten; mit Gefässen und Vagus fest verwachsen, erstere werden reseciert. 3 Monate post operationem Recidiv.

Der fast rein zellige Tumor zeigt ein ausserordentlich zierliches Gefüge; die zu schmalen, meist einreihigen, kurzen Strängen geordneten Zellen bilden ein vielverzweigtes enges Netzwerk, das durch die vielen feinen Hohlräume, die die Zellstränge zwischen sich freilassen und die allerdings nur mit starker Vergrösserung wahrnehmbar sind, wie durchbrochen erscheint. Die Zellzüge selbst begleitet und umspinnt ein zartes, feinfaseriges retikuläres Stützgewebe, das mit dem Protoplasma derselben innig zusammenhängt. Sehr reichlich zwischen den Geschwulststrängen eingestreut, finden sich lymphoide Rundzellen, die stellenweise auch noch grössere Komplexe bilden. An einzelnen Partien des Tumors ist auch die strangartige und plexiforme Wucherung übergegangen in eine ganz gleichmässig diffus auftretende zellige Wucherung, auch hier sind die einzelnen Zellen in ein zartes, retikuläres Intercellulargewebe eingebettet. Der Ausgang der ganzen Geschwulst von der Wandung der Lymphspalten und der feineren Lymphgefässe lässt sich besonders in den peripheren Teilen des Tumors sehr gut verfolgen. Hier sieht man die Saftspalten lückenartig erweitert, die sie auskleidenden Zellen grösser und voluminöser werden und weiterhin eine die Lücke dicht umgebende Wucherung bilden, was besonders an Serienschnitten zu verfolgen ist. Diese Wucherung geht nun von hier aus in meist schmalen Strängen weiter und vereinigt sich mit der Wucherung der benachbarten Spalträume. Die Geschwulstzellen sind alle klein, haben zum Teil kurzspindelige Form, meist aber haben sie rundliche Form angenommen.

Kleinzelliges Sarkom mit zum Teil diffusem, zum Teil plexiformem Bau, das vom Endothel der Lymphspalten und Lymphkapillaren gebildet wird.

53. W., 54 J. Faustgrosser abgekapselter Tumor der Schilddrüse. Seit mehreren Jahren bestand eine Vergrösserung der Schilddrüse, seit $^1/_4$ Jahr rasches Wachstum.

In dem Präparate wiegt der rein alveoläre Bau des Tumors vor, der nur stellenweise einer ganz diffusen zelligen Wucherung Platz macht. Die einzelnen Alveolen werden gebildet und umscheidet von feinen, allerdings grösstenteils erweiterten kapillären Gefässen, denen die Zellwucherung mantelartig aufsitzt. Die Form der Zellen ist durchweg die der grossen Rundzellen, die äusserst dicht aneinander gelagert sind, jedoch von feinsten nur bei starker Vergrösserung überhaupt wahrnehmbaren

Bindegewebsfasern netzartig umsponnen werden, so dass thatsächlich fast keine Zelle der anderen dicht anliegt. Bei starker Vergrösserung an entsprechend feinen Schnitten ist der Uebergang des Endothels in die Geschwulstwucherung direkt zu verfolgen, die Endothelien werden kubisch, rundlich und vermischen sich dann mit den übrigen Geschwulstzellen, so dass eine Differenzierung nicht mehr möglich ist. An den meisten Stellen allerdings verhält sich das Endothel ganz normal, überall aber liegen der einschichtigen Endothellage die Geschwulstzellen dicht an. Nur an ganz wenigen Stellen tritt etwas reichlicheres und zwar meist sklerosiertes Bindegewebe auf, das dann die Alveolen umscheidet, die den Tumorzellen sonst anliegende, endotheliale Schicht fehlt nur an diesen Stellen. Der Beginn der Wucherung und die Anfangsstadien des Tumors sind wohl zu verlegen in eine Wucherung der Kapillarendothelien- und auch in eine Wucherung der sog. Perithelzellen; für letzteres spricht der mantelartige Bau und das grossenteils vollständige Intaktsein der Endothellage: ersteres ist direkt zu beweisen und ersehen aus dem Uebergang des Endothels in die Wucherung. Was die Intercellularsubstanz betrifft, so ist dieselbe zweifellos das Produkt der Geschwulstzellen selbst, es ist mit starken Vergrösserungen deutlich zu sehen, wie das Protoplasma der grossen im allgemeinen rundlich erscheinenden Zellen in feine Fortsätze und Ausläufer übergeht, die direkt mit den feinen Fibrillen in Zusammenhang stehen.

Alveolär gebauter Tumor, der von den Perithelien und Endothelien der Blutkapillaren ausgeht und aus grossen Rundzellen besteht.

54. M., 64 J. Orangegrosser Tumor der Schilddrüse, erst 5 Wochen bestehend, der Atembeschwerden verursachte. Derselbe ist fest mit der Umgebung verwachsen; mit Metastasen in den regionären Drüsen.

Das Bild, das der Tumor bezüglich seines Baues mikroskopisch bietet, ist ein ziemlich einheitliches. Meist handelt es sich um eine diffuse Wucherung fast rein zelliger Natur, wobei die einzelnen Zellzüge bald eine mehr strangförmige Anordnung, bald mehr ein plexiformes Gefüge haben. Doch ist die ausgesprochene fascikuläre Struktur nur an relativ wenigen Stellen wahrnehmbar. Die Zellen sind ziemlich lose aneinandergefügt und liegen dicht aneinander. Die Zellform variiert sehr. Die Spindelzellen finden sich ebenso häufig wie die mehr sternförmigen oder runden. Auch die Grösse der Zellen ist keine einheitliche, doch überwiegen weitaus die grossen Formen. Sehr reichlich fanden sich Riesenzellen, oft mit einer grossen Anzahl dicht aufeinandergehäufter Kerne, die von homogenem Protoplasma umgeben sind. Das Intercellulargewebe ist bald mehr faserig bald mehr eine ziemlich homogene Substanz, die die einzelnen Zellen mit einander verbindet und wohl direkt als Ausscheidungsprodukt derselben zu betrachten ist. Reichliches fibrilläres Bindegewebe ist nicht zu finden. Blutgefässe sind nicht sehr reichlich vorhanden, ihr Endothel bietet nur ganz

ausnahmsweise Wucherungserscheinungen, die sich jedoch vom eigentlichen Geschwulstgewebe deutlich unterscheiden lassen, doch hat vielfach ein Durchbruch der endothelialen Wand der Gefässe stattgefunden, auch freie Blutaustritte ins Geschwulstgewebe sind an vielen Stellen reichlich zu sehen. Anders verhält sich das Endothel der Lymphspalten und Lymphgefässe, das allenthalben eine lebhafte Wucherung zeigt, die strangförmig in die Zellbündel übergeht. Eine Unterscheidung der von den Lymphspalten und der von den Lymphgefässen ausgehenden Wucherung ist nicht möglich; beide, beteiligen sich, erstere allerdings wie es scheint hauptsächlicher, an der Wucherung.

Sarkom von fascikulärer und plexiformer Struktur, vom Endothel der Lymphspalten und Lymphkapillaren ausgegangen, mit Riesenzellenbildung.

55. W., 35 J. Faustgrosser weicher Tumor der Schilddrüse zum Teil abgekapselt, seit ca. 1/2 Jahr bestehend.

Der Tumor besteht aus einer grösstenteils rein zelligen Wucherung. Nur in den peripheren Partien überwiegt mehr ein plexiformer Bau, hier sind zwischen den einzelnen, aus meist 2 oder 3 Zellreihen bestehenden Zellzügen schmale Lumina sichtbar, die zum Teil intaktes Endothel, zum grössten Teil Geschwulstzellen als Wandbegrenzung haben. In denselben sind häufig Leukocyten wahrzunehmen. Ob dieselben feine Blutkapillaren oder Lymphgefässe sind, war indes mit Sicherheit nicht zu entscheiden; bald dringen die Geschwulstzellen ins Innere dieser Spalten ein und füllen sie ganz aus, bis sich eine ganz gleichmässige Wucherung entwickelte, die grösstenteils diese ihre Histogenese nicht mehr erkennen liess. Dabei schritt offenbar die Wucherung nicht nur dadurch fort, dass sich die Geschwulstzellen selbst weiterhin massenhaft vermehrten, sondern die Endothelien der benachbarten Lymphkapillargefässe beteiligten sich ebenfalls an der Wucherung; wenigstens zeigen sich überall, wo am Rande des Tumors diese Spalträume zu sehen waren, deren Endothelien mit in die Wucherung übergegangen. Zwischen den Zellen war nur eine feinfaserige, netzartig sich ausbreitende Intercellularsubstanz vorhanden. Die im allgemeinen spärlichen, als Blutgefässe deutlich erkennbaren Gefässe verhielten sich ganz passiv, so dass mit Wahrscheinlichkeit anzunehmen ist, dass die Wucherung von den Lymphgefässen bezw. Lymphspalten ausging.

Grosszelliges Sarkom mit teils diffuser, teils plexiformer Struktur, gebildet vom Endothel der Lymphspalten und Lymphkapillaren.

56. W., 42 J. Orangegrosser Tumor der Schilddrüse, diffus in die Umgebung übergehend.

Der Tumor setzt sich gegen das hyperplastische Schilddrüsengewebe scharf ab. Letzteres, zum Teil im Zerfall begriffen, beteiligt sich mit seinem Parenchym nirgends an der Wucherung. Die letztere besteht

aus einem fast reinzelligen Gewebe, das stellenweise in ziemlich dichten Strängen auftritt und sich büschelweise vielfach durchflechtet, stellenweise aber einen mehr alveolären Bau zeigt. An letzteren Stellen bestehen die Alveolen aus ziemlich grossen Zellkomplexen, die fast nur von erweiterten Gefässen umgrenzt und umzogen werden. Fibrilläres Bindegewebe tritt nur in Form ganz feiner Fasern auf, die die Zellzüge vielfach umspinnen und in das Protoplasma der Zellen meist übergehen, bezw. von ihm ausgehen. Die Zellen dieser plexiformen Züge haben eine spindelige Form und sind ziemlich voluminös; die Zellen der Alveolen dagegen sind meist plattenepithelähnlich, vieleckig oder rund, mit einem grossen Kern, ein Zellleib ist nur an seiner zarten, den Kern meist in grossen Bogen umziehenden Zellmembran kenntlich. Hier stösst Zelle an Zelle, oder zwischen den Zellen findet sich eine feine homogene Substanz. An einzelnen Zellkomplexen der Alveolen ist nun meist gegen die Mitte zu ein länglicher oder mehr ovaler Hohlraum sichtbar, um den die ziemlich lose und locker liegenden Zellen gruppiert sind, dieser Hohlraum zeigt als Wandzellen vereinzelte normale Endothelien, ist meist aber entweder direkt von den Geschwulstzellen begrenzt oder das Endothel ist geschwellt, hat spindelige oder kubische Form angenommen und geht in die Geschwulstwucherung über; ob hier auch zugleich noch eine Wucherung der sogen. Perithelien vorliegt, ist zwar sehr leicht möglich, konnte aber nirgends sicher festgestellt werden. Die Geschwulstzellen umgeben mantelartig die feinen Gefässe, die wohl zweifellos feine Blutkapillaren darstellen, es war der Uebergang derselben in die grösseren Gefässe vielfach deutlich zu verfolgen. Die voluminösen, die Alveolen einscheidenden Gefässe liessen keine Wucherung ihres Endothels wahrnehmen, doch scheint es hier sehr wahrscheinlich, dass eine Wucherung ihrer Perithelien statthat, so dass die Wucherung zum Teil von letzteren mit ihren Ausgang nimmt. In den genannten Gefässen waren fast überall rote Blutkörperchen sichtbar.

Teils fascikulär, teils alveolär gebauter Tumor, der vom Endothel und vielleicht Perithel der Blutgefässe ausgeht, mit epitheloiden Zellen und feinfaseriger Intercellularsubstanz.

20 der von mir untersuchten Tumoren hatten ihren Sitz am Rumpfe bezüglich in inneren Organen. 11 davon wurden hier operiert, 9 stammen aus dem Münchener pathologischen Institut. Davon entwickelten sich 6 in der Haut, 3 in Lymphdrüsen, 1 in der Mamma, 3 in der Niere, 5 in der Darmwand, 1 von den Beckenknochen und 1 im Hoden,

57. M., 29 J. Kindskopfgrosser Tumor der rechten Axilla allseitig verwachsen, seit 1 Jahr bestehend, in den letzten 4 Wochen rapides Wachstum. Exstirpation mit Resektion der Gefässe, nach 1/2 Jahr Recidiv und Tod an Metastasen.

Der Tumor zeigt mikroskopisch ein ganz gleichmässig gebautes rein-

zelliges Gewebe. Dabei liegen die Zellen ganz diffus und dicht aneinander. Die Zellen sind durchweg klein und haben die verschiedensten Formen, einen grossen Kern und schmalen Protoplasmasaum. Nirgends ist ein bindegewebiges Stroma vorhanden. Die sehr spärliche und nur mit starker Vergrösserung wahrnehmbare Intercellularsubstanz besteht aus einem feinfaserigen oder homogenen Gewebe, das ein Produkt der Geschwulstzellen selbst ist, das Zellprotoplasma setzt sich direkt in diese Fasern fort. Es sind nun allenthalben im Tumor in reichlicher Anzahl teils längs-, teils quergetroffene feine, mit Blutkörperchen gefüllte Gefässe sichtbar, die aber nur vereinzelt noch stellenweise mit normalen Endothelien ausgekleidet sind. Vielmehr bilden die Gefässwand meist grössere voluminösere, rundliche oder längliche Zellen, die von den übrigen Geschwulstzellen nicht zu unterscheiden sind und in dichten Haufen die Hohlräume umgeben. Diese Zellen können wohl nichts anderes sein, als veränderte, in Wucherung befindliche Gefässwandzellen, in diesen Wandzellen sind vereinzelt auch Kernteilungsfiguren aufzufinden. Die Gefässe, die sämtlich rote Blutkörperchen enthalten, sind zweifellos feine Blutkapillaren. Auch zwischen den Geschwulstzellen selbst, mitten im Gewebe, waren oft reichlich rote Blutkörperchen sichtbar.

Kleinzelliges Rundzellensarkom mit zarter Intercellularsubstanz, ausgegangen von den Perithelien der Blutgefässe der Axillarlymphdrüsen.

58. M., 24 J. Mannsfaustgrosser Tumor der Regio scapularis mit der Umgebung fest verwachsen, seit 4 Monaten bestehend, mit infiltrierten Achseldrüsen.

Der Tumor zeigt bei schwacher Vergrösserung einen mehr oder weniger lobulären Bau, indem breite, derbe, fibrilläre Bindegewebszüge die einzelnen Lobuli von etwa Linsen- bis über Pflaumenkern-Grösse abgrenzen; allerdings ist diese Abgrenzung nicht überall vollständig, indem die zellige Wucherung diese bindegewebige Kapsel durchbricht und von einem auf das andere Läppchen übergreift. Die Läppchen selbst bestehen aus einer fast reinzelligen Wucherung, die entweder diffus das ganze Läppchen durchsetzt, oder aber meist wieder durch feine bindegewebige Septa in kleinere oder grössere alveoläre Zellkomplexe zerlegt wird. Die Zellkomplexe selbst bestehen aus einer grösseren oder geringeren Menge dicht aneinander gelagerter Zellen; diese sind durchweg klein, meist rund und haben grösstenteils den Typus der lymphoiden Rundzellen, vielfach aber ist die runde Form in eine eckige oder sternförmige übergegangen. Alle haben einen grossen bläschenförmigen Kern und einen schmalen Protoplasmasaum. Sie liegen eingebettet in das feine, nur mit starker Vergrösserung wahrnehmbare retikuläre Gewebe, eine weitere Intercellularsubstanz wird von ihnen sonst nicht gebildet. Die vielfach vorhandenen Blut- und Lymphgefässe lassen eine Wucherung ihres Endothels nicht erkennen, auch das Endothel der Saftspalten zeigt nur hin

und wieder von der übrigen Geschwulstwucherung aber deutlich unterscheidbare Wucherung bezw. Vermehrung, indem die Zellen aufquellen und in zwei- oder drei Reihen die Spalten umgeben.

Zum Teil diffus, zum Teil alveolär gebauter Tumor von den Lymphfollikeln ausgehend, ohne Intercellularsubstanz.

59. W., 22 J. Apfelgrosser Tumor über der linken Scapula, langsam wachsend, seit 2 Jahren bestehend, die Umgebung diffus infiltrierend.

Der Tumor besteht aus einem gleichmässig gebauten Gewebe, das gebildet wird von fascikulär geordneten Zügen langer spindeliger Zellen, die sich bunt durchkreuzen und durchflechten und das typische Bild des fascikulären Spindelzellensarkoms zeigen. Dabei ist die Verteilung der Zellen eine ziemlich gleichmässige, die Zellen liegen nicht sehr dicht aneinander und sind umgeben von einer teils faserigen, teils mehr homogenen Intercellularsubstanz; dieselbe wird von den Zellen ausgeschieden, das Protoplasma der Zellen geht in lange Fortsätze über, die sich mit denen der benachbarten Zellen verbinden zu einem feinmaschigen Gewebe, in dem die Zellen selbst eingebettet liegen. Zellkern und Zellleib sind lang und schmal und nur vereinzelt tritt eine kurzspindelige Zellform auf. Einzelne Fascikel sind nun ganz solid gebaut, d. h. Zellen und Intercellularsubstanz bilden ein fest zusammengesetztes Gewebe; andere Male sehen die Fascikel wie durchbrochen aus, zwischen den einzelnen Zellreihen finden sich meist schmale, längliche Spalträume, deren Endothel meist ganz die Beschaffenheit der Geschwulstzellen angenommen hat, bezw. deren Wandung direkt von letzteren gebildet wird, deren Endothel als Wandauskleidung aber stellenweise noch normal erhalten ist. Da, wo die Fascikel quer getroffen sind, erscheinen natürlich die ebenfalls quer getroffenen Spalträume in mehr rundlicher Form. Der Uebergang dieser Endothelien in die Geschwulstzellen ist vor allem oder eigentlich ausschliesslich in den mehr peripher gelegenen Partien zu beobachten. Das Endothel der spärlich vorhandenen Blutgefässe ist intakt. An einigen Stellen finden sich mitten im Geschwulstgewebe Kalkablagerungen.

Fascikuläres Spindelzellensarkom, ausgegangen von den Bindegewebsfascikeln und den Lymphspalten der Subcutis.

60. M., 71 J. Faustgrosse Geschwulst an der Vorderfläche der rechten Schulter, gut verschieblich, vor $^1/_2$ Jahr zum erstenmal ein kleines Knötchen bemerkt, das rasch wuchs.

Der Tumor besteht aus einem zellreichen Gewebe, das von breiten Zügen derben, fibrillären Bindegewebes um- und durchzogen und in einzelne Abschnitte zerlegt wird. Dies Gewebe wird gebildet teilweise von einer gleichmässig diffusen, zum Teil von einer mehr strangartig auftretenden, zelligen Wucherung, wobei die einzelnen Zellstränge kurz und nur ein- oder zweireihig sind und sich regellos bunt durchkreuzen. Dabei dringt das fibrilläre Bindegewebe überall zwischen die zelligen Massen

ein und bildet hier stellenweise ein ziemlich reichliches, faseriges oder mehr homogenes Zwischengewebe. Die Zellen zeigen die verschiedenste Grösse und Form, in der überwiegenden Mehrzahl handelt es sich allerdings um grosse Zellen, die epitheloide, eckige, spindelige oder rundliche Form haben, in längere, faserige Fortsätze übergehen und einen grossen Zellkern und schmalen Protoplasmasaum haben. Dazwischen finden sich mehrkernige und grössere Riesenzellen eingestreut. Was die Histogenese der zelligen Wucherung anlangt, so handelt es sich bei einem Teil derselben zweifellos um eine atypische Wucherung der fixen Zellen des Bindegewebes, wobei letztere sich vergrössern, epitheloide Form annehmen und in reichlicher, pathologischer Menge auftreten und weiterwuchern. Dann aber war auch eine deutliche Wucherung der interfascikulären Lymphspalten bezüglich ihrer platten Zellen zu beobachten, die in ähnlicher Weise, wie die eben beschriebene Wucherung zu verfolgen war. Die wuchernden Zellen gingen unterschiedslos ineinander über und bildeten das zum Teil solide, gleichmässig diffuse, zum Teil strangartig sich durchkreuzende zellige Gewebe. Blut- und Lymphgefässendothel zeigte keine Wucherung.

Polymorphes Sarkom mit spärlicher Intercellularsubstanz, gebildet von den Zellen der Bindegewebsfascikel und der Saftspalten der Subcutis.

61. M., 22 J. Kindskopfgrosser Tumor der Regio scapularis, abgekapselt, sehr weich, seit 1 Jahr bestehend.

Im Tumor fällt vor allem die sehr reichliche Anzahl von Gefässen auf, deren Lumina die verschiedenste Weite zeigen, von den feineren Kapillaren bis zu grösseren auch makroskopisch sichtbaren Gefässen, je nachdem sie quer oder längs getroffen sind, ist deren endotheliale Auskleidung mehr oder weniger sichtbar; aber alle haben sie einen endothelialen Wandbesatz, der nur stellenweise unterbrochen ist. Im Lumen finden sich sogar oft ziemlich reichlich rote Blutkörperchen. Alle diese Gefässlumina haben nun einen dichten Mantel von massenhaft sie umgebenden Zellen; und zwar findet sich durchweg die reichlichste Zellenhäufung um die Lumina herum, hier sitzen sie den Endothelien direkt auf, wo die normale endotheliale Auskleidung stellenweise fehlt, da finden sich diese Zellen auch an Stelle des Endothels, die Wucherung geht nun diffus nach allen Seiten weiter und vereinigt sich meist mit der analog auftretenden der nächsten benachbarten Gefässe, so entstehen cylindrische Stränge, die in ihrer Mitte einen Hohlraum umschliessen. An verschiedenen Stellen des Tumors allerdings, besonders gegen dessen Mitte zu, ist dieser Bau nicht mehr so typisch erhalten, es findet sich hier streckenweise, ja oft grosse Partien des Tumors einnehmend, eine gleichmässig diffuse, sehr dichte zellige Wucherung, die nirgends irgendwelche Hohlräume einschliesst oder Gefässe enthält. Fast ausnahmslos sind die Geschwulstzellen kleine runde Zellen mit grossem Kern und schmalem Zell-

leib, der eine feinfaserige, sehr spärliche, netzartig das Gewebe durchsetzende Intercellularsubstanz bildet. Doch finden sich auch vereinzelt derbere, fibrilläre Bindegewebszüge, die aber von aussen zum Teil von der Muskelfascie, zum Teil vom intermuskulären Bindegewebe in das Innere des Tumors eindringen und hier vielfach zwischen die einzelnen Gefässe mit ihren Zellmänteln durchziehen und dieselben teilweise isolieren. Die zellige Wucherung des Tumors ist fast ausschliesslich ausgegangen vom Perithel der Gefässe, sie tritt direkt um die Gefässwand herum am stärksten auf und verbreitet sich von hier aus weiter. Zum Teil beteiligen sich aber auch die Endothelien der Intima an der Wucherung, auch an diesen sind nämlich Wucherungserscheinungen bemerkbar, indem sie sich vergrösserten und vermehrten und in die typische Geschwulstwucherung mit übergingen, doch war dies nur verhältnismässig selten wahrnehmbar, das eigentliche Wandendothel verhielt sich meist passiv. Den ursprünglichen Sitz des Tumors bildet das Unterhautzellgewebe.

Kleinzelliges Sarkom, das vom Perithel und Endothel der Gefässe der Subcutis ausgeht, zum Teil alveolär gebaut ist, zum Teil diffus wuchert, mit selbständigem Stroma.

62. M., 44 J. Multiple bis faustgrosse Tumoren, 2 am Rücken, 1 in der Inguinalgegend, 1 an der Vorderfläche des rechten Oberschenkels, 1 an der Vorderfläche der Schulter, letzterer war vor 7 Jahren zuerst entstanden, langsam gewachsen. Heilung.

Die Tumoren sind grösstenteils durch eine breite, bindegewebige Membran abgekapselt. Von dieser äusseren Kapsel dringen ebenfalls breite fibrilläre Bindegewebszüge ins Innere des Tumors und zerlegen denselben läppchenartig in mehrere grössere und kleinere Teile, bei denen die Abgrenzung aber keine scharfe ist, sondern die stellenweise einander überwuchern; die einzelnen Läppchen sind nun alle ziemlich einheitlich gebaut. Von der äusseren Umhüllung gehen wieder ins Innere der Läppchen feinere, schmälere Bindegewebszüge, denen die Geschwulstzellen überall dicht aneinandergelagert seitlich aufsitzen, die sich nun von hier aus in ein- oder zweireihigen Strängen nach allen Seiten hin verzweigen, in einander überwuchern und sich gegenseitig durchflechten. Zwischen den einzelnen Zellreihen finden sich fast stets schmälere Hohlräume, deren Wandung meist von den Geschwulstzellen selbst gebildet wird. An den peripheren Teilen des Tumors sind an verschiedenen Stellen diese Hohlräume auch noch ausgekleidet von normalen Endothelien, deren Uebergang in die Geschwulstzellen und weitere Wucherung hier deutlich zu verfolgen ist. Neben den unveränderten, ganz platten Zellen fanden sich solche, die bereits an Volum zugenommen haben, deren Kern und Zellleib sich deutlich differenziert, daneben kommen dann Zellen vor, die epitheloide Form angenommen haben und dann finden sich als Wandzellen auch typische Geschwulstzellen, in letzteren auch mitunter Mitosen. Der ganze

Hohlraum wird noch von 1 oder 2 weiteren Zellreihen umgrenzt. So entsteht eine Wucherung, die sich in derselben Weise, wie sie entstanden, fortpflanzt, indem sich immer wieder weitere Zellreihen bilden, die sich um einen feinen Hohlraum lagern. Die Geschwulstzellen selbst bilden entweder gar keine oder nur eine sehr spärliche Intercellularsubstanz, sie sind durchweg gross, epitheloid, mit grossem Kern und breitem Protoplasmasaum. Ausgangspunkt des Tumors ist die Subcutis.

Meist alveolär gebaute Tumoren, ausgegangen vom Endothel der Saftspalten und Lymphgefässe der Subcutis.

63. W., 41 J. Kindskopfgrosser Tumor der Mamma, seit ca. $^5/_4$ Jahren bestehend.

Das fast reinzellige Gewebe des Tumors liegt in einer feinfaserigen, zum Teil homogenen Grundsubstanz, die eigene zellige Elemente nicht besitzt, sondern von den Geschwulstzellen gebildet ist. Die reichlichste, zellige Wucherung, die sonst eine bestimmte Anordnung vermissen lässt, findet sich dicht um grössere oder kleinere Blutgefässe mantelartig, deren Endothel zwar unverändert ist, dem aber die erstere direkt aufsitzt, so dass die hauptsächlichste Wucherung von der unmittelbaren Umgebung der Gefässe bezw. von deren Adventitialzellen ihren Ausgang nimmt. Auch die Endothelien des Lymphapparates sind vergrössert, haben zum Teil den Charakter der übrigen Tumorzellen angenommen und bilden eine von den vielfach dilatierten Hohlräumen ausgehende, strangartig, solide, zellige Wucherung. Die Tumorzellen sind etwa mittelgross, epitheloid, kurzspindelig oder rund, zwischen ihnen finden sich massenhaft Riesenzellen oft mit einer grossen Menge, meist in die Mitte des grossen Protoplasmahaufens gelegener Kerne. Diese Riesenzellen gehen wenigstens zum Teil auch direkt aus den Endothelien der Saftspalten hervor, sie bilden vielfach die direkte Umgrenzung dieser Spalträume oder schmalen, kapillaren Gefässe. Grosse Teile des Tumors sind in eine gleichmässig homogene, hyalin degenerierte Masse verwandelt.

Polymorphes Sarkom, ausgegangen von den Gefässwandzellen resp. Perithelien der Gefässe mit Riesenzellenbildung.

64. Ca. faustgrosser Tumor der Niere, von der Nierenkapsel ausgehend.

Das Gewebe lässt eine gleichmässig dichte, diffuse, zellige Wucherung erkennen, wobei die zelligen Elemente keiner bestimmten Anordnung folgen. Sie liegen regellos bald in grösseren, bald in kleineren Haufen in einem zarten, faserigen Grundgewebe, das von den Zellen selbst bezüglich deren Protoplasma seinen Ausgang nimmt. Meist ist jedoch wahrzunehmen, dass die reichlichste zellige Wucherung um feine Hohlräume herum stattfindet, die von den dichtliegenden Zellen in mehreren Schichten umgeben und meist direkt begrenzt werden. Die Hohlräume sind an ihren stellenweise erhaltenen, glatten Wandzellen als Saftspalten zu erkennen. Von

der Wand derselben und deren direkter Umgebung, bezüglich deren Zellen, baut sich der ganze Tumor auf. Die Zellen sind alle klein, oval oder rund, der Zellkern meist gross, der Zellleib gegen die Intercellularsubstanz in der Regel nicht abgrenzbar.

Kleinzelliges Sarkom, vom Endothel der Lymphwege ausgegangen.

65. Doppeltmannsfaustgrosser Tumor der rechten Niere.

Die Niere wird von mehreren, jedoch gegen das umgebende Parenchym nicht scharf abgegrenzten, grösseren und kleineren Knoten durchsetzt. Dieselben haben eine Art bindegewebiger Hülle, die aber vielfach durchbrochen ist, die einzelnen Knoten werden wieder von feinen Septen, die von der äusseren Umhüllung eindringen, in kleinere Läppchen zerlegt. Die zellige Wucherung besteht nun aus plexiform sich durchkreuzenden, kurzen, ein- und mehrreihigen Zellsträngen, die aber meist kapillären Gefässen mit ziemlich weitem Lumen dicht angelagert sind, d. h. die ein- und mehrreihigen Zellstränge sitzen dem Endothelbelag des Gefässes dicht auf, eine Wucherung dieses letzteren ist ebenfalls häufig erkennbar. Dieselbe geht unvermittelt in die umliegende Zellwucherung über. Stellenweise konfluieren die Zellstränge zu einer gleichmässigen, dichten, regellosen, zelligen Wucherung. Die Zellen selbst sind ziemlich voluminös, der Zellkern bläschenartig, gross; der Zellleib lässt oft eine deutliche Zellmembran vermissen, dagegen geht von demselben zum Teil sogar eine relativ reichliche, teils homogene, teils faserige Intercellularsubstanz aus, in der die Kerne dann stellenweise scheinbar nackt liegen. Die Zellen und Zellstränge liegen locker aneinander, die kapillaren Gefässe sind häufig mit roten Blutkörperchen gefüllt. Die Wucherung hat demnach hier einen zweifachen Ursprung, einmal und hauptsächlich geht sie von den Adventitialzellen der Gefässe aus, dann aber beteiligen sich zweifellos auch die Endothelien der feineren Kapillaren an der Wucherung.

Alveolär gebauter, grosszelliger Tumor, der ausgeht von den Perithelien und Endothelien der Gefässe.

66. Geschwulst der linken Niere. Letztere von Geschwulstmassen diffus infiltriert, mannsfaustgross.

Die zellige Wucherung infiltriert hier das Nierenparenchym zum Teil gleichmässig, zum Teil mehr fleckweise, ganz diffus. Das Geschwulstgewebe hat nirgends eine bindegewebige Abgrenzung und erhält eine Art bindegewebigen Stromas von dem feinfaserigen Bindegewebe der Niere selbst. Die Geschwulstherde charakterisieren sich nun alle in ziemlich gleicher Weise. Bei starker Vergrösserung sind in reichlicher oder spärlicher Anzahl Hohlräume wahrnehmbar, die vereinzelt normale Endothelien als Wandbesatz haben; letztere sind aber meist vergrössert und in epitheloide, rundliche oder eckige Geschwulstzellen verwandelt und bilden eine von dem Lumen strangartig ausgehende zellige Wucherung,

die mit den von anderer Seite kommenden und in derselben Weise entstandenen Zellsträngen oft ein zierliches Netzwerk bilden, oft aber auch zu einer mehr gleichmässigen, regellosen, zelligen Wucherung konfluieren. Zwischen den einzelnen Zellsträngen oder Zellen tritt ein feinretikuläres Bindegewebe auf. Mitten zwischen den Zellsträngen oder den Geschwulstherden liegen die meist verödeten Glomeruli oder die collabierten, teils auch nekrotischen Harnkanälchen, die sich nirgends an der Wucherung beteiligen. Stellenweise finden sich mitten im Gewebe stärkere Blutungen, die Blutgefässe selbst, bezüglich deren Endothel lassen aber keine Wucherungserscheinungen wahrnehmen.

Grosszelliger Tumor von plexiformer Struktur, entstanden vom Endothel der Lymphspalten und Lymphkapillaren.

67. M., 53 J. Apfelgrosser Tumor des Dünndarms mit infiltrierten Drüsen; seit ca. 4 Monaten bestehend, nicht ulceriert.

Der Tumor besteht hier aus einer ganz gleichmässigen, ausserordentlich zellreichen Wucherung; in derselben finden sich ganz diffus untermischt Riesenzellen in sehr reichlicher Anzahl. Die Struktur des Tumors ist so, dass die Zellen in schmalen, kurzen Zügen auftreten, die einander vielfach durchqueren und so ein ziemlich enges Netzwerk bilden; dabei umgrenzen die einzelnen Züge feine Spalträume und liegen letzteren ein- oder mehrreihig direkt an, man sieht auch mitunter gerade um diese Zellräume herum die Wucherung am lebhaftesten auftreten. Zuweilen finden sich als Begrenzung derselben auch noch normale Endothelien, die als Wandbesatz zugleich mit den voluminösen Tumorzellen dienen. So zeigt sich bei starker Vergrösserung der Tumor mit diesen feinen Zellen diffus überall durchsetzt, um die herum die Geschwulstzellen dicht gelagert sind. Es handelt sich hier um eine von den zarten Wandzellen der Saftspalten ausgehende Wucherung, die bei ihrem weiteren Wachstum dieselbe Anordnung, wie sie eben diese ihre Mutterzellen besitzen, bewahrt haben; dieselben aber haben insofern eine Veränderung erfahren, als ihr Kern grösser, der Zellleib voluminöser und protoplasmareicher wurde, zwischen den einzelnen Zellen findet sich eine feine fibrilläre Substanz, die die Zellen maschenartig umgiebt. Es ist zweifellos, dass die Geschwulstzellen selbst diese Substanz bilden, indem sie die feinen Fasern aussenden, die in letztere übergehen. Im Centrum zeigt der Tumor auch eine ganz solide, dichte, zellige Wucherung, in der die erwähnten feinen Spalträume nicht zu sehen sind. Ferner ist vereinzelt auch gegen die Peripherie der Geschwülste ein rein fascikulärer Bau vorhanden, wo die Zellreihen zu Fascikeln sich zusammenlagern, die, in grösseren Zügen auftretend, sich gegenseitig durchflechten. Im Tumorgewebe finden sich reichlich Leukocyten eingestreut. Die Schleimhaut des Darmes ist intakt, ihr Epithel unverändert, der Tumor von derselben durch die deutlich erhaltene Submucosa abgegrenzt. Die Metastasen in den Drüsen zeigen genau den-

selben beschriebenen Bau, auch hier die saftspaltenartig auftretende, zellige Wucherung.

Polymorphes Sarkom mit Riesenzellenbildung, ausgehend von den interfascikulären Endothelien der Serosa.

68. Faustgrosser, ulcerierter Tumor des Dünndarms, verschieblich, diffus in die Umgebung eindringend, seit 3 Monaten bemerkt.

Der Tumor besitzt einen ziemlich einheitlichen Bau und zeigt im Mikroskop das Bild eines fascikulären Spindelzellensarkoms, nur sind die einzelnen zu Fascikeln geordneten Zellstränge verhältnismässig kurz und schmal. Diese Fascikeln bestehen aus mehreren einzelnen Zellzügen. Die zelligen Elemente sind kurze Spindelzellen, die einen langgestreckten, in faserige Fortsätze ausgehenden Zellleib haben, und eine spärliche, faserige Intercellularsubstanz producieren, sie liegen zum Teil sehr dicht, zum Teil ist der Bau ein lockerer. Eine von aussen in den Tumor eindringende, fibrilläre Zwischensubstanz ist nirgends sichtbar. Zwischen den einzelnen Zellzügen lassen sich nun bei starker Vergrösserung vielfach feine Spalträume wahrnehmen, die von den Geschwulstzellen umgrenzt werden; dieselben sind an der Peripherie des Tumors viel reichlicher vorhanden oder treten jedenfalls in den hier locker angeordneten Zellzügen mehr hervor; hier ist auch genau zu beobachten, dass die Wucherung wenigstens zum Teil von den zelligen Wandelementen dieser Spalten ihren Ausgang nimmt; das noch stellenweise normale Endothel derselben, vergrössert und vermehrt sich und bildet um das Lumen herum eine mehrreihige Wucherung, die sich weiterhin in die strangartige Wucherung der Fascikel fortsetzt. Was nun dem Tumor mikroskopisch ein besonders eigenartiges Gepräge giebt, das ist die allenthalben im Tumor auftretende, hyaline Degeneration und zwar ganzer Zellfascikel. Zwischen den Fascikeln finden sich nämlich ausgedehnte, homogene, wie geronnen aussehende Massen, die mit den Zellen der sie begrenzenden Fascikel konfluieren und in denen sich stellenweise freie Zellkerne oder Fragmente solcher finden. Durch ausgedehnte hyaline Degeneration grösserer Zellkomplexe kommt es zu einem Konfluieren dieser Substanz der sich auflösenden Zellleibe, wobei dann auch sekundär die Zellkerne zerfallen, so dass so ganze Fascikel durch Nekrobiose zu Grunde gehen. An den ziemlich reichlich im Gewebe befindlichen Blutgefässen ist zwar auch stellenweise eine Wucherung ihres Endothels sichtbar, doch nirgends kommt derselben eine weitere Beteiligung an der Entwicklung des Tumors zu.

Fascikuläres Spindelzellensarkom mit ausgedehnter hyaliner Degeneration ganzer Zellfascikel, ausgegangen von den Zellen des Bindegewebes und den Saftspalten der Serosa.

69. W., 35 J. Apfelgrosser Tumor des Dünndarms, verschieblich, nicht ulceriert, mit Cysten- und Kalkherden durchsetzt, seit $^1/_2$ Jahr bestehend.

Das ziemlich feste Gewebe des Tumors zeigt eine fast reinzellige Wucherung, die hin und wieder in grössere einzelne Abschnitte von derben Zügen fibrillären Bindegewebes, das meist reichlich Blutgefässe enthält, zerlegt wird. Die Wucherung hat nach aussen gegen die Umgebung keine scharfe Abgrenzung, sondern dringt allenthalben in dieselbe ein. Bei schwacher Vergrösserung erscheint der Bau des Tumors wie der eines typischen, fascikulären Spindelzellensarkoms, d. h. meist schmale, kurze, büschelartig vereinte Zellstränge bilden ein dichtes Geflecht, das besonders in den centralen Teilen ein ganz gleichmässiges, festes Gefüge hat, das aber vielfach und vor allem gegen die Peripherie zu locker gebaut ist. Zwischen den Büscheln oder auch zwischen den einzelnen Zellreihen sind schmale, länglich gestaltete Lumina zu erkennen. Mit starker Vergrösserung ist an entsprechend dünnen Schnitten zu sehen, dass diese Lumina in der Regel von einer feinen Wandung umgrenzt werden. Die zelligen Wandelemente sind vereinzelt normale platte Endothelzellen, meist aber sind es epitheloide, spindelige Zellen, die oft in mehreren Lagen das Lumen umgeben. An Serienschnitten gelingt es nun, stellenweise sehr schön zu verfolgen, wie diese ursprünglich nur in eine Lage, das Lumen begrenzenden epitheloiden Zellen nach und nach in immer reichlicherer Menge um das Lumen und in der Umgebung desselben auftreten und scheinbar nun hier in mehrreihigen Zellsträngen weiterwuchern, die bald wieder einen ähnlichen Hohlraum umgeben, oder mit anderen Zellsträngen zu Fascikeln sich vereinigen und sich durchflechten. Ob sich an dieser Wucherung ausser den Wandelementen der Saftspalten und feinen Lymphgefässe, auch fixe Bindegewebszellen beteiligen, ist wohl als zweifellos anzusehen; auch tritt die zellige Wucherung in so reichlicher Menge diffus auf, dass es kaum möglich ist, sie allein auf die Zellen der ersteren zurückzuführen. Die Zellen haben alle den gleichen Typus, sie sind mittelgross, kurzspindelig mit einem relativ grossen Kern, eine Zellmembran ist meist nicht zu sehen. Der Zellleib geht vielmehr in eine faserige oder homogene Substanz über, die mit den benachbarten Zellen konfluiert.

Kleinzelliges Spindelzellensarkom, entstanden vom Saftspaltenendothel und den fixen Zellen des Bindegewebes der Serosa.

70. W., 57 J. Apfelgrosser Tumor der Analportion des Rectums, seit 1/2 Jahre bestehend mit infiltrierten regionären Drüsen; ulceriert und verschieblich, melanotisch.

Die Struktur des in die Umgebung schrankenlos vordringenden Tumors ist keine gleichmässige. Im allgemeinen überwiegt ein plexiformer Bau; das in kurzen dickeren Bündeln auftretende zellige Gewebe bildet ein wirres Geflechte, wobei zwischen den Zellbündeln feine Bindegewebszüge auftreten, die netzartig dieselben umspinnen. Dieses zarte Bindegewebsnetz geht nun vielfach in ein grobmaschigeres Gefüge über, um-

schliesst die Zellbündel, die hier in Form grösserer Zellkomplexe auftreten vollständig, woraus eine typische aveoläre Gewebsstruktur resultiert; die alveolär gelagerten Zellkomplexe stehen aber mit dem sie umgebenden Bindegewebe in inniger Verbindung, indem sie demselben dicht anliegen und indem auch feine Fasern zwischen die Zellen eindringen. An anderen Stellen wieder verschwindet dies bindegewebige Intercellulargewebe nahezu ganz und die Zellbündel konfluieren zu einer gleichmässig dichten Wucherung, wobei nur eine feine faserige oder homogene von den Zellen selbst ausgeschiedene Substanz zwischen diesen auftritt. Verfolgt man nun diese Zellbündel, am besten in Serienschnitten, in ihrem weiteren Verlauf, so sieht man dieselben sich nach und nach in einzelne meist einreihige Stränge auflösen, die zum Teil divergieren, zum Teil auch parallel verlaufen und von zarten Bindegewebsfasern mit schmalen, langgestreckten Kernen umzogen werden. Diese Zellstränge lassen sich verfolgen bis in die Umgebung meist dilatierter Lymphräume, deren direkte Wand sie bilden. Einzelne dieser Lymphräume haben noch zum Teil normales Wandendothel, zum Teil aber nur Geschwulstzellen als Auskleidung, welch letzter um die Lumina bald eine lebhafte Wucherung erzeugen und in soliden Strängen weiterwachsen. Die spärlichen vorhandenen Blutgefässe haben ein ganz intaktes Endothel. Die Tumorzellen sind verschieden grosse epitheloide Zellen von meist rundlicher oder ovaler Form mit einem grossen bläschenartigen Kern und schmalem Protoplasmasaum, die teilweise eine faserige oder homogene Substanz secernieren, die innerhalb der einzelnen Zellverbände die einzige Intercellularsubstanz bildet. In den alveolär gelagerten Zellkomplexen liegen aber auch vielfach die Zellen direkt ohne Intercellularsubstanz aneinander.

Alveolär gebauter Tumor, der aber auch teilweise aus einer plexiformen, fascikulären und ganz diffusen zelligen Wucherung besteht mit polymorphen Zellen; Ausgangspunkt sind die Endothelien der Saftspalten und der Lymphkapillaren.

71. M., 70 J. Gänseeigrosser Tumor am Anus, melanotisch, verschieblich, nicht ulceriert, seit 1/2 Jahr bestehend.

Der Tumor wird durch meist schmälere und zellarme, gefässführende fibrilläre Bindegewebszüge in einzelne grössere Abschnitte zerlegt und abgeteilt. Von dieser bindegewebigen Hülle dringen nun ins Innere der einzelnen Geschwulstknötchen wieder schmale, bindegewebige Septen, die von den grossen epitheloiden Geschwulstzellen rings dicht besezt sind und sich nun nach allen Richtungen verzweigen und miteinander anastomosieren, diese bindegewebigen Septen mit ihren eigenen feinen, schmalen Zellen bilden ein selbständiges bindegewebiges Stroma, das vom eigentlichen Geschwulstparenchym sich deutlich absetzt, doch bilden auch die Geschwulstzellen selbst stellenweise ein ganz feinfaseriges Intercellulargewebe, grossenteils liegen sie auch direkt ohne Intercellularsubstanz an-

einander. Sie bilden nun innerhalb des Flechtwerkes wieder teils isolierte Zellstränge, teils kleinere Zellkomplexe. Zum Teil sind die Zellstränge um spaltartige Hohlräume gelagert, die sie begrenzen und von denen aus sie strangartig weiter wuchern, so dass die Entstehung der Wucherungen von der Wandung dieser Spalträume wohl kaum zweifelhaft sein kann, auch wenn dieselben durch Auskleidung mit noch normalem Endothel in den vorliegenden Präparaten als Lymphräume oder Lymphgefässe nicht mehr sicher zu erkennen sind. Die zellige Wucherung reicht bis dicht an das ganz normale Epithel heran. Der Tumor enthält ziemlich viel Pigment, das meist in Form grober Schollen zwischen den Zellen liegt und auch in ganz feinen Körnchen in den Zellen auftritt. Die Untersuchung einer Metastase in einer Inguinallymphdrüse ergab, dass hier die Wucherung ganz regellos, ohne die ursprüngliche Struktur der Muttergeschwulst beizubehalten, die Drüse infiltrierte.

Grosszelliges Sarkom von alveolärer und plexiformer Struktur, entstanden aus den Endothelien der Lymphspalten und Lymphkapillaren.

72. M., 50 J. Kindskopfgrosser Tumor des Beckens, nicht verschieblich, angeblich vor $5^1/_2$ Jahren entstanden, inoperabel.

Soweit sich noch am geringen verfügbaren Material beurteilen liess, besteht der Tumor aus einer ganz diffusen irregulären Zellwucherung. Nekrotische Partien sind reichlich vorhanden; da, wo die Zellen gut erhalten sind, sind dieselben in Reihen angeordnet, die ein feines Flechtwerk bilden und die auch vielfach feine Spalträume umschliessen, doch ist in letzteren normales Endothel oder vielmehr noch ein Uebergang dieses in die Wucherung nicht wahrzunehmen. Aehnliche Verhältnisse finden sich an den fascikulär gebauten Stellen, meist sind die Fascikel ganz solide und dicht und liegt Zelle an Zelle, doch besonders da, wo sie locker gebaut sind oder wo sie in eine mehr diffuse irreguläre Wucherung übergehen, weichen die Zellreihen vielfach auseinander und umschliessen feine Hohlräume, doch sind dieselben nicht mit Sicherheit etwa als Lymphsaftspalten zu erkennen. Die zum Teil ausserordentlich reichlich vorhandenen Blutgefässe erscheinen grösstenteils erweitert, an ihrem Endothel sind keine Wucherungserscheinungen wahrzunehmen. Ueber die Histogenese ist daher mit Sicherheit nichts auszusagen; die Bilder stimmen allerdings ganz genau mit denen der interfascikulären Endotheliome überein.

Spindelzellensarkom, das wahrscheinlich von den Lymphspalten und fixen Bindegewebszellen ausgegangen ist.

73. W., 38 J. Kindskopfgrosser Tumor der Glutäalgegend, subkutan gelegen, verschieblich.

Das Gewebe des Tumors hat durchweg den typischen Bau eines sogen. fascikulären Spindelzellensarkomes. Die das Geschwulstgewebe zusammensetzenden Zellstränge bilden meist längere und kürzere, schmä-

lere und breitere Fascikel, die zum Teil konfluieren und in breiten Massen den Tumor durchsetzen, zum Teil auch ein zierliches Flechtwerk im Präparate bilden. Die Fascikel haben in der Regel eine solid kompakte Struktur, indem Zelle an Zelle liegt, da jedoch, wo mehr ein lockeres Geflechte auftritt, sieht man mit starker Vergrösserung deutlich, wie die Zellstränge zum grossen Teil aus den dünnen Wandungen, bezw. den zelligen Elementen der vielfach erweiterten Saftspalten hervorgehen. Die platten Zellen derselben erscheinen voluminöser, bilden meist eine dichte, mehrreihige Anhäufung um das Lumen, von wo die gewucherten Zellen in kürzeren Strängen weiter ziehen, um mit anderen sich zu verbinden. Die Zellen sind im allgemeinen klein, von kurzer oder länglicher, spindeliger Form, deren Kern sich intensiv färbt, deren Protoplasma meist jedoch nicht scharf abgegrenzt ist, sondern das in die zarte Intercellularsubstanz unmerklich übergeht. Auch an den ziemlich reichlich vorhandenen Blutkapillaren ist stellenweise eine Vermehrung der Endothelien bemerkbar, doch keine von hier weitergehende Wucherung.

Fascikuläres Spindelzellensarkom, ausgegangen von den Saftspaltenendothelien und fixen Bindegewebszellen.

74. W., 30 J. Hühnereigrosser Tumor der vorderen Abdominalwand, subkutan gelegen, verschieblich, abgekapselt, seit $^3/_4$ Jahr.

An dem Tumor ist der Uebergang der ursprünglich rein fibromatösen Neubildung durch Ueberhandnehmen der zelligen Wucherung in Sarkomgewebe sehr schön zu verfolgen. Die zunächst in derben Strängen wuchernden fibrillären Bindegewebszüge bilden ein dichtes Geflechte. Die zelligen Elemente treten hier ganz in den Hintergrund und sind nur wahrnehmbar als längliche, feine, schmale, sich intensiv färbende Kerne, die in den einzelnen relativ breiten Fibrillen eingebettet liegen, auch die zwischen den Bindegewebssträngen befindlichen Saftspalten sind nur mit starker Vergrösserung als feinste Lücken eben erkennbar. An verschiedensten Stellen, besonders an der Peripherie des Tumors, erleidet nun das Bild insoferne eine Veränderung, als die Kerne um das 3- und 4fache anschwellen, um dieselben ein sich deutlich abhebender Protoplasmasaum sichtbar wird und die einzelnen Fibrillen zu kurzen von dem Protoplasma ausgehenden feinfaserigen Fortsätzen zusammenschrumpfen; dadurch wird die Intercellularsubstanz so spärlich, dass Zelle dicht an Zelle zu liegen kommt, wobei letztere wieder strangartig sich ordnen und die einzelnen Zellstränge zu breiteren Fascikeln sich zusammenfügen. Gleichzeitig mit diesen Veränderungen Hand in Hand gehen Veränderungen der interfibrillären bezw. fascikulären Lymphspalten. Die letzteren werden weiter, die Lumina breiter, ihre platten Wandzellen vergrössern sich, nehmen kurzspindlige, epitheloide Form an und bilden ringsum die Spalten eine lebhafte zellige Wucherung, die sich weiterhin strangartig mit der fibrillären Zellwucherung vereinigt, so dass die sarkomatöse Neubildung aus

einer Wucherung der fixen Bindegewebszellen und der die Lymphspalten auskleidenden, platten Zellen besteht.

Typisches fascikuläres Spindelzellensarkom, gebildet von den Bindegewebszellen und Saftspaltenendothelien (sog. Fibro-Sarkom).

75. M., 43. J. Gänseeigrosser Tumor der Inguinalgegend, subkutan gelegen, verschieblich.

Der Tumor besteht aus einer fast reinzelligen Wucherung. Die Zellen sind durchweg gross, von rundlicher oder mehr eckiger Form und liegen eingebettet in einer äusserst zarten retikulären, teils faserigen, teils homogenen Substanz, die mit dem Zellprotoplasma innig zusammenhängt und die einzelnen Zellen miteinander verkittet. Die zellige Wucherung findet sich nun am dichtesten direkt um die Lumina kapillärer Gefässe, die meist reichlich rote Blutkörperchen enthalten. Diese Gefässe haben eine deutlich wahrnehmbare, intakte Endothelwand, der die Geschwulstzellen mantelartig unmittelbar aufsitzen und zwar ist die Anordnung der Zellen so, dass sie in grossen, Komplexen reihenartig radiär gegen das Lumen als Mittelpunkt gestellt sind. Die so um die Lumina der Gefässe entstehenden Wucherungen konfluieren mit einander und bilden dann oft gleichmässig verteilte, diffuse, grössere zellige Anhäufungen. Stellenweise auch verbreiten sie sich von der Umgebung der Gefässe strangartig weiter und bilden dann, indem sie sich gegenseitig durchflechten, ein zierliches Netzwerk. Hier umschliessen vielfach die Stränge feine schmale Hohlräume, die teilweise mit platten Endothelien ausgekleidet sind, aber grösstenteils von den Geschwulstzellen selbst begrenzt werden. Es ist an diesen Stellen deutlich sichtbar, dass sich diese Endothelzellen selbst in Tumorzellen verwandeln und eben die strangartige Wucherung bilden. Diese letzteren Hohlräume haben mit den Gefässen zweifellos nichts zu thun, es sind zum Teil erweiterte Saftspalten oder feinere Lymphgefässe.

Grosszelliger Tumor, von den Gefässwandzellen und Lymphkapillarendothelien ausgegangen, mit alveolärer und plexiformer Struktur.

76. M., 47 J. Faustgrosser Tumor des rechten Hodens und Nebenhodens, seit 1/4 Jahr bestehend.

Der Tumor wird von mässig breiten Bindegewebsstreifen in mehrere Läppchen zerlegt, die aber stellenweise ineinander überwuchern. Die einzelnen Läppchen bestehen aus einem fast reinzelligen Gewebe, das strangweise in mehreren Reihen angeordnet ist, zum Teil aber eine gleichmässige, diffuse, zellige Wucherung zeigt. In die Läppchen dringen feinere Bindegewebszüge von der äusseren Umhüllung ein und umziehen die einzelnen Stränge in feinen Fasern netzartig, der Ausgangspunkt der Geschwulststränge von der Wandung der Lymphspalten und feinen Lymphgefässe ist auch hier nachweisbar, indem deren Lumina direkt von den Strängen umgrenzt sind und auch deren Wandendothel den Uebergang in Geschwulstzellen verfolgen lässt. Die Zellen sind ziemlich gross, epi-

theloid und hängen durch zarte Protoplasmafäden miteinander zusammen, welch letztere zum Teil auch als selbständiges feinfaseriges Intercellulargewebe auftreten. Das Hodenparenchym ist meist untergegangen, das Epithel sonst atrophisch.

Alveolär und plexiform gebauter, grosszelliger Tumor, gebildet vom Endothel der Lymphspalten und Lymphkapillaren.

17 Tumoren fanden sich an den Extremitäten, davon nur einer am Arm, die übrigen an der unteren Extremität, davon 13 am Ober- bezw. Unterschenkel, 3 am Fusse; 14 wurden hier in der Klinik operiert. Bezüglich ihres primären Sitzes fanden sich 9 in der Haut entwickelt, 3 an der oberen Tibiaepiphyse, 1 an der unteren Tibiaepiphyse, 2 an der unteren Femurepiphyse, 1 an der Diaphyse des Femur und 2 in der Gefässscheide in der Fossa ovalis.

77. W., 26. J. Hühnereigrosser Tumor am Vorderarm mit infiltrierten regionären Drüsen, seit 1/2 Jahr bestehend.

Der Tumor, der diffus in das angrenzende Gewebe eindringt und seinen Sitz im subkutanen Gewebe hat, besteht aus einem ausserordentlich zellreichen Gewebe, das keinen ganz gleichmässigen Bau zeigt. In den Hauptpartien des Tumors treten die Zellen in breiten kompakten Zügen auf, die die Lumina ziemlich weiter und grosser Gefässe innig umgeben, so zwar, dass die Zellen der intakten Gefässwand direkt aufsitzen. Die einzelnen Zellzüge sind durch schmale Streifen eines zellarmen fabrillären Bindegewebes meist getrennt, doch wuchern sie auch ineinander über. Zwischen den Geschwulstzellen findet sich eine feinfaserige, von dem Zellprotoplasma selbst ausgehende und ausgeschiedene Intercellularsubstanz. Diese breiten Zellzüge wechseln nun stellenweise und, zwar besonders an den Randpartien des Tumors ab mit einzelnen meist kürzeren ein- und mehrreihigen Zellsträngen, die ein ganz plexiformes Gefüge bilden und wie mit starker Vergrösserung an vielen Stellen deutlich zu sehen ist, von der Wandung kleiner, meist schmälerer Hohlräume ausgehen. Diese letzteren sind von den Geschwulstzellen direkt besetzt, umgeben sie auch stellenweise in mehreren Lagen und wuchern von hier aus in kurzen Strängen weiter. Normales Endothel ist an diesen Hohlräumen zwar nicht mehr wahrnehmbar, trotzdem ist wohl nicht zu zweifeln, dass es sich hier um dilatierte Saftspalten und meist auch feine Lymphgefässe handelt, deren Wandelemente in Wucherung geraten sind, so dass die Geschwulst sowohl von diesen letzteren, wie auch von den sog. Perithelien der grösseren oben erwähnten Gefässe ausgeht. Das Produkt beider ist die gleiche zellige Wucherung, die nur in ihrer Anordnung verschieden ist. Die Zellen sind durchweg kurzspindelige oder mehreckige grössere Zellen mit ziemlich grossem Zellkern.

Grosszelliges Sarkom von alveolärem und plexiformem Gefüge, ent-

standen von den Perithelien der Gefässe bezw. Endothelien der Lymphwege.

78. M., 16 J. Kindskopfgrosser Tumor der linken unteren Femurepiphyse, seit 2 Monaten bestehend. Amputation.

Fast der grössere Teil des Tumors ist bereits so stark zerfallen, dass die Struktur desselben überhaupt nicht mehr kenntlich ist, soweit jedoch die Geschwulstteile gut erhalten sind, und es ist das vor allem an der Peripherie derselben der Fall, zeigen dieselben einen ausgesprochenen plexiformen Bau. Die einzelnen diform gebildeten Zellzüge durchkreuzen sich ziemlich regellos. Allenthalben sind Hohlräume zwischen denselben vorhanden, die die Geschwulstzellen direkt begrenzen. Meist sind es epitheloide Zellen, aus denen sich der Tumor aufbaut, die ziemlich protoplasmareich sind und einen grossen sich intensiv färbenden Kern haben. Auch die spärliche Intercellularsubstanz, die in Form eines feinen Netzes den ganzen Tumor durchsetzt und die einzelnen Zellen umgrenzt, ist lediglich von den Geschwulstzellen selbst gebildet, deren Protoplasma in feine Fibrillen ausläuft. Die wenigen vorhandenen Blutgefässe zeigen keine Veränderung. Bezüglich der Histogenese des Tumors sind ganz einwandsfreie Bilder nicht aufzufinden, doch dürften die allenthalben vorhandenen Hohlräume nicht anders als erweiterte Saftspalten zu deuten sein. Die sie umgrenzenden Zellen sind bereits fertige Geschwulstzellen, dennoch ist nach analogen Bildern in anderen Tumoren an seiner Entstehung aus den interfascikulären Saftspalten vielleicht auch den feineren Lymphgefässen wohl kaum zu zweifeln.

Grosszelliges Sarkom von plexiformem Bau, ausgegangen vom Lymphspaltenendothel des Periostes.

79. W., 27 J. Kindskopfgrosse Geschwulst der unteren Femurepiphyse, seit 1 Jahr bestehend, Spontanfraktur der Tibia. Amputation.

Das Gewebe des Tumors zeigt eine hauptsächlich plexiform gebaute Struktur, wobei die einzelnen Zellzüge sich ziemlich eng netzartig durchkreuzen. Zwischen den einzelnen Zellbündeln, oft scheinbar isoliert von ihnen, d. h. vielfach nicht durch Intercellularsubstanz mit ihnen zusammenhängend, liegen allenthalben verstreut reichlich Riesenzellen. Die Zellen sind fast durchweg kurze dicke Spindelzellen, die eine spärliche Intercellularsubstanz (teils faserige, teils homogene) haben, mittelst welcher die Zellen unter einander zusammenhängen; an einzelnen Stellen tritt diese Intercellularsubstanz in reichlicher Menge auf, verdichtet sich zu sklerotischen homogenen Bindegewebszügen, die nach und nach den Charakter eines osteoiden Gewebes annehmen, indem sich die Zellen abkapseln und das sklerotische Gewebe in Knochenbälkchen sich umwandelt. Bei starker Vergrösserung sind nun überall zwischen den Spindelzellzügen schmale längere und kürzere Spalten sichtbar, die stellenweise von normalen Endothelien ausgekleidet sind, grossenteils aber Tumorzellen direkt

als Wandbelag haben, dabei findet sich die reichlichste Zellanhäufung meist direkt um diese Hohlräume. Es kann keinem Zweifel unterliegen, dass es sich hier um Lymphgefässe und Lymphzellen handelt, deren Endothel sich an der Geschwulstwucherung in lebhafter Weise beteiligt, Uebergänge dieser Endothelien in die Geschwulstzellen sind zu verfolgen, häufig auch gehen die vergrösserten Endothelien direkt in Riesenzellen über, oder letztere finden sich auch neben vergrösserten Endothelien als Wandbelag dieser Spalträume. Vereinzelt sind sogar in den vergrösserten Endothelien Kernteilungsfiguren zu beobachten.

Plexiform und alveolärgebautes Sarkom mit Riesenzellenbildung, entstanden von den fixen Bindegewebszellen und Saftspaltenendothelien des Periostes.

80. M., 37 J. Faustgrosser Tumor der oberen Tibiaepiphyse, vor 2 Jahren begonnen. Amputation.

Der Tumor zeigt genau die Struktur eines fascikulären Spindelzellensarkoms. Verschieden breite und lange Züge und Bündel äusserst dicht liegender Spindelzellen durchkreuzen sich nach allen Richtungen, stellenweise auch bilden sie mehr ein feines Netzwerk; besonders an der Peripherie des Tumors ist der Bau ein plexiformer. Die Zellen sind durchweg Spindelzellen von mittlerer Grösse mit meist langem, sich intensiv färbendem Kern. Betrachtet man die einzelnen Züge mit sehr starken Vergrösserungen, so sieht man zwischen einzelnen Zellreihen meist ziemlich schmale Spalträume, die von den Spindelzellen direkt umgrenzt sind, hin und wieder auch finden sich zwischen den Hohlräumen und den Geschwulstzellen noch schmale deutliche Endothelzellen. An verschiedenen Stellen lässt sich ferner deutlich beobachten, wie diese Endothelien, die die Auskleidung der als Lymphspalten aufzufassenden Hohlräume bilden, sich vergrössern und in Wucherung geraten und direkt mit den Geschwulstzellen sich vermischen. Die Intercellularsubstanz besteht aus einem sehr feinfaserigen Gerüst, das zwischen den einzelnen Zellen durchzieht und sie von einander trennt. Das Protoplasma der Zellen selbst geht in lange schmale, feine Fortsätze aus, die eben jenes Gerüst bilden. An einigen Stellen ist Kalkeinlagerung zu sehen, die schollenartig mitten zwischen den Geschwulstzellen sich finden; über ihre Entstehung konnte nichts Sicheres konstatiert werden. Blutgefässe sind nicht sehr reichlich, an ihrem Endothel sind wesentliche Wucherungserscheinungen nicht wahrzunehmen.

Fascikuläres Spindelzellensarkom zum Teil auch von plexiformem Bau, ausgegangen von den Lympspalten des Periostes.

81. W., 19 J. Gut faustgrosse Geschwulst der oberen Tibiaepiphyse, unverschieblich, 1/2 Jahr bestehend. Amputation.

Der Tumor besteht aus einer ganz irregulären, aber diffusen, der Hauptsache nach zelligen Wucherung; die Zellen liegen reihenweise zu

2, 3 oder 4 zusammen und zwar ganz regellos und ohne in ein plexiformes Gefüge überzugehen; wohl aber tritt stellenweise ein fascikulärer Bau auf, wobei die spindeligen Zellen ziemlich breite Büschel bilden und sich durchflechten. Die Zellen sind ganz polymorph, rund, sternförmig, kubisch, spindelig und von verschiedenster Grösse, auch sehr reichlich Riesenzellen sind vorhanden. Fast alle haben einen relativ breiten Protoplasmarand und gehen in längere Fortsätze aus, die durch Weiterwachsen ein gar nicht spärliches Intercellulargewebe erzeugen. An einzelnen Stellen tritt dies besonders in breiten Strängen auf, in welchen vielfach eine reichliche Ablagerung von Kalkkonkrementen vorhanden ist, zum Teil auch bildet es direkt osteoides Gewebe, wobei die einzelnen Zellen sich abkapseln und das Intercellulargewebe in typische Knochenbälkchen übergeht. Die Histogenese war in dem Tumor nicht ganz vollständig festzustellen; zweifellos hat eine sehr lebhafte endotheliale Wucherung der Lymphspalten und feinen Lymphgefässe statt, die direkt in die Geschwulstwucherung übergeht; zwischen den Zellreihen waren nämlich mit Endothel zum Teil noch ausgekleidete Spalträume zu sehen, welche in lebhafte Wucherung übergingen, so dass diese Hohlräume dann direkt von den gewucherten Zellen begrenzt wurden. Ob aber die Wucherung allein von letzterer ausging, muss dahingestellt bleiben, jedenfalls ist eine Wucherung der fixen Bindegewebszellen nicht auszuschliessen. Es fanden sich sehr reichlich Mitosen, von denen sich keine Beziehungen zur endothelialen Wucherung nachweisen liessen, mitten im fibrillären Bindegewebe.

Polymorphes Sarkom von unregelmässiger Bauart, das seinen Ursprung nimmt von den Endothelien der Lymphspalten und fixen Bindgewebszellen.

82. M., 23 J. Kindskopfgrosser harter Tumor der oberen Tibiaepiphyse, seit $^3/_4$ Jahren bestehend. Amputation. † 6 Monate post op. an Lungenmetastasen.

Der Tumor zeigt mikroskopisch eine ziemlich einheitliche Struktur. Er besteht aus einem hauptsächlich zelligen Gewebe, das besonders in den mittleren Teilen des Tumors in ausserordentlich zellreichen, dichten, kurzen, mehrreihigen Strängen auftritt, die sich engmaschig durchknüpfen und durchflechten. Die einzelnen Stränge umschliessen durchweg feine, schmale, saftspaltenartige Hohlräume, deren direkte Umgrenzung sie abwechselnd mit normalen Endothelien bilden, diese letzteren sind teilweise vergrössert und vermehrt, und gehen unmittelbar in die strangartige Wucherung über. Auch zur Bildung von Riesenzellen kommt es vielfach dicht um diese Spalträume herum. Gegen die Peripherie zu wird das Gewebe lockerer, die einzelnen Stränge gehen reihenartig auseinander. Die fixen Zellen des fibrillären Bindegewebes lassen hier eine deutliche Aufquellung und Vermehrung erkennen und ebenso sind die platten Zellen der Saftspalten vergrössert und allenthalben in Wucherung, so dass eine

reichliche Wucherung beider nachweisbar vorhanden ist, die sich in die dichte strangartige, zellige Wucherung fortsetzt. Die Saftspalten sind erweitert, die Bindegewebsfibrillen häufig hyalin aufgequollen. An einzelnen Stellen des Tumors tritt ein typischer, fascikulärer Bau auf, wo die Zellstränge sich zu dichten Bündeln ordnen und ein enges Flechtwerk erzeugen. Die Zellen des Tumors sind kurzspindelig protoplasmareich und gehen in faserige und homogene Fortsätze über, die meist das einzige Intercellulargewebe bilden. Nur vereinzelt im Tumor treten derbe Züge fibrillären Bindegewebes auf, in denen sich dann oft reichliche Ablagerung von Kalksalzen findet. Auch hyaline Degeneration ist an denselben zu beobachten, die übrigens auch stellenweise auf die Zellen selbst übergreift, d. h. es finden sich Zellstränge in eine hyaline homogene Masse, die oft noch Kernfragmente enthält, verwandelt.

Polymorphes Sarkom mit Riesenzellenbildung, entstanden von den Lymphspalten und Lymphkapillarendothelien und den fixen Bindegewebszellen des Periostes.

83. W., 42 J. Mannsfaustgrosser zerfallener Tumor, der Diaphyse des Oberschenkels, im Anschluss an eine 4 Monate vorher erfolgte Fraktur entstanden. Amputation.

Der Tumor bietet histologisch ein ganz besonderes Interesse, weil sich die Entstehung desselben in dem ausserordentlich gefässreichen Callusgewebe deutlich verfolgen lässt. Es ist in Serienschnitten sehr schön zu beobachten, wie die sehr reichlich vorhandenen aufspriessenden kapillären Gefässe, deren Zusammenhang mit Blutgefässen zu verfolgen ist, eine allmählich zunehmende Vergrösserung, Vermehrung und schliesslich schrankenlose Wucherung ihrer endothelialen Wandzellen erfahren. Dabei gehen die Zellen in kubische Gestalt über, teilen und vermehren sich und zwar vielfach so, dass die Zellen nach dem Lumen zu wachsen, es erfolgt weiterhin eine regellose Wucherung, die teilweise die Lumina ganz ausfüllt, teilweise zapfen und- strangförmig in das umgebende, jugendliche Granulationsgewebe weiterwächst. So entstehen alveoläre oder schlauchartige Formationen, die mit dem sie umgebenden, das Stroma bildenden Granulationsgewebe innig verbunden sind, indem feine Fasern des letzteren zwischen die Zellen eindringen oder die Geschwulstzellen selbst in feinfaserige Fortsätze übergehen, die sich mit dem umgebenden fibrillären Gewebe verbinden. Stellenweise allerdings findet sich auch gar keine Intercellularsubstanz. An dem Aufbau des Tumors beteiligt sich nun aber weiterhin noch eine Wucherung der sogen. Gefässperithelzellen; es finden sich nämlich in den weiter fortgeschrittenen Partien des Tumors die Endothelien der grösseren Gefässe intakt, aber um dieselbe hat sich mantelartig eine dichte zellige Wucherung entwickelt, die die endotheliale Wandschicht direkt begrenzt, und mit dem Endothel selbst innig zusammenhängt, zum Teil hat auch ein Durchbruch dieser Wuche-

rung ins Innere des Lumens stattgefunden. Die Zellen haben ebenfalls epitheloide Form, hängen mit feinen Fortsätzen untereinander zusammen, eine weitere Intercellularsubstanz existiert nicht; die Gefässlumina mit ihren Zellmänteln werden wieder von fibrillären Bindegewebszügen umscheidet und so entsteht ein alveolärer oder mehr schlauchartiger Bau. Der Tumor bietet noch eine weitere Eigentümlichkeit; in alveolären Zellkomplexen ist es vielfach zur hyalinen Degeneration gekommen, indem die Zellen zum Teil aufquellen, eine homogene, dichte Substanz bilden, wobei sich der Zellleib auflöst und der Zellkern zerfällt; zum Teil sind diese hyalinen Massen im Präparate ausgefallen, und die intakten kubischen Geschwulstzellen umgrenzen pallisadenförmig einen Hohlraum, der einem Drüsenschlauch zum Verwechseln ähnlich sieht; dessen Entstehung aus den Uebergangsbildern aber einwandsfrei nachweisbar ist.

Grosszelliger Tumor, der nur teilweise Intercellularsubstanz besitzt, und sich entwickelt aus den Perithelien und Endothelien der jugendlichen Gefässe des Callus. Ausgedehnte hyaline Degeneration.

84. W., 50 J. Mannsfaustgrosser Tumor in der Fossa ovalis gelegen, verschieblich, zum Teil abgekapselt, seit $^3/_4$ Jahren bestehend. Exstirpation.

Der Tumor hat zum Teil eine fibröse Umhüllung und geht nur an seinen unteren Partien diffus in die Muskelfascie und Muskulatur über; mit der Gefässscheide ist er fest verlötet. In seinem Innern zeigt sich der Tumor aufgebaut aus mehreren kleinen Knoten, die ebenfalls zum Teil von Bindegewebssträngen umgeben sind, zum Teil aber ineinander überwuchern. Diese einzelnen Knoten sind wieder durchzogen von feineren Bindegewebszügen. Sie lassen als Grundgewebe allerdings nur mehr spärlich lymphoides Gewebe erkennen, das zum grössten Teil zerstört und substituiert ist von einem ziemlich gleichmässig diffus ausgebreiteten Netzwerk ein-, zwei-, selten mehrreihiger Zellstränge, die bald nur in kurzen, büschelförmigen, bald in langen breiteren Zügen auftreten, die einzelnen Zellzüge liegen jedoch nicht dicht aneinander, sondern lassen meist kurze, schmale Spalträume zwischen sich frei. Diese letzteren umgrenzen sie in zwei oder drei Reihen. Nur an einzelnen Stellen bilden die Zellzüge breite solide, dicht gebaute, fascikuläre Stränge. Die erwähnten Spalträume sind nun vielfach noch mit normalen Endothelien ausgekleidet und als ursprüngliche Saftspalten deutlich erkennbar, deren Zellen in Wucherung übergegangen sind. Die Zellen haben alle meist ziemlich lange spindelige Form und schmalen Zellleib, der in lange Fortsätze ausgeht, mittelst denen die Zellen untereinander zusammenhängen. Diese feinen Fasern bilden die einzige Intercellularsubstanz und das einzige Geschwulststroma.

Plexiform gebautes Sarkom langspindliger Zellen, entstanden aus den Endothelien der Lymphwege der Gefässscheide.

85. W., 42 J. Hühnereigrosser Tumor der Fossa ovalis des Oberschenkels, verschieblich. Recidiv. Exstirpation.

Der Tumor besitzt nur nach oben zu eine Art bindegewebiger Hülle. Sein Gewebe zeigt einen fast ganz einheitlichen Charakter. Fast durchweg handelt es sich um eine gleichmässig in breiten Massen auftretende, diffuse, zellige Wucherung, die eine solide, feste Zusammensetzung besitzt und nur hin und wieder von einem feinen, mit intaktem Endothel ausgekleideten Gefässe unterbrochen wird. Das Gewebe geht in der Peripherie teilweise in eine rein fascikuläre Struktur über, die Zellen ordnen sich strangartig und gehen dann eine innige Durchflechtung mit einander ein. Die Intercellularsubstanz ist eine ebenfalls sehr gleichmässig verteilte, sie tritt in Form eines Netzes feinfaserig auf und umspinnt die einzelnen Zellen, deren Protoplasma in dieselben übergeht und keine scharfe Begrenzung zeigt, so dass die Zellkerne scheinbar frei, nur von homogener Substanz umgeben, im Intercellulargewebe liegen. An ganz vereinzelten Stellen weicht der Bau von dem bisher beschriebenen ab. Hier findet sich ein von vielen Lücken und Spalten durchsetztes Gewebe, so zwar, dass diese feineren Spalträume von den Zellen direkt umsäumt werden und meist von 2 oder 3 Zelllagen umgeben sind. Die Geschwulstzellen bilden hier einzelne Reihen, die die Hohlräume umgrenzen; diese Zellreihen gehen erst nach und nach durch lebhaftes Wachstum in breitere Zellstränge über. Auch sind hin und wieder um diese Spalträume herum zwischen den Geschwulstzellen zum Teil unveränderte Endothelien sichtbar, zum Teil bereits etwas vergrösserte. Es kann nach diesen Bildern nicht zweifelhaft sein, dass sich neben den fixen Zellen des Bindegewebes auch die Saftspaltenzellen, wenn auch vielleicht in untergeordneter Weise, an der Wucherung beteiligen; beide producieren dieselben Geschwulstelemente, die sich mit einander vermischen und gemeinsam weiterwuchern.

Spindelzellensarkom von ungleichmässiger Bauart, entstanden von den fixen Bindegewebszellen und Saftspaltenendothelien.

86. M., 56 J. Apfelgrosser, polypös aufsitzender Tumor des Oberschenkels, verschieblich mit Leistendrüsen, seit ca. $1^1/_2$ Jahren. Exstirpation.

Die Hauptteile des Tumors, besonders die centralen Partien haben die Struktur des kleinzelligen diffusen Rundzellensarkoms. Es besteht eine gleichmässige Wucherung dicht aneinander gelagerter Zellen, die nur selten die Neigung haben, sich mehr strang- oder reihenartig anzuordnen. Die Zellmassen werden unregelmässig durchsetzt von feinen im mikroskopischen Bilde scharf hervortretenden Hohlräumen. Ein anderes Aussehen gewinnt der Tumor besonders an seiner Basis und seinem unteren peripheren Teil. Hier besteht zum Teil mehr ein ausgesprochen alveolärer Bau, zum Teil mehr plexiforme Struktur; hier bilden dann die Zellen

längere und grössere Züge, die ebenfalls Hohlräume einschliessen, die teilweise noch mit typischen, endothelialen Zellen ausgekleidet sind, zum Teil also direkt von den rundlichen, epitheloiden Zellen des Tumors umgeben sind. Da, wo mehr der alveoläre Bau vorherrscht, sieht man ganz solide grössere und kleinere Zellnester ganz analog den Krebszellnestern, die von breiteren fibrillären Bindegewebszügen umzogen sind und auch zum Teil direkt von endothelialen platten Zellen, die innig mit den Zellen des Tumors zusammenhängen, umsäumt werden. Das fibrilläre Bindegewebe sendet vielfach feine Fasern ins Innere der Alveolen. In den Partien, wo der diffuse Bau vorherrscht, findet sich nur eine äusserst zarte, nach allen Seiten sich verzweigende Intercellularsubstanz in Form feinster Bindegewebsfasern. Als Ausgangspunkt des Tumors sind die Wandzellen der Lymphspalten und feinen Lymphgefässe zu betrachten, wenigstens finden sich an feinen kapillären Gefässen, die wohl deshalb nicht als Blutgefässe anzusprechen sind, weil eine Kommunikation mit den deutlich als Blutgefässen erkenntlichen Kapillaren nicht nachzuweisen ist, lebhafte Wucherungserscheinungen des Endothels, eine Wucherung, die direkt in die Geschwulstwucherung übergeht.

Rundzellensarkom von stellenweise alveolärer Struktur, meist aber aus einer gleichmässig diffusen Wucherung bestehend, das entstanden ist von den Endothelien der Lymphspalten und der Lymphkapillaren.

87. M., 69 J. Ueber handtellergrosses flaches Geschwür des Unterschenkels mit aufgeworfenen Rändern, seit 1/2 Jahr bestehend im Anschluss an eine Verbrennung. Amputation.

Der Tumor besteht aus einer im wesentlichen zelligen Wucherung, die gleichmässig und diffus auftritt; die Zellen sind bald mehrreihig zu Strängen geordnet, die sich durchkreuzen, bald bilden sie ein ganz feinmaschiges Netzwerk. Die Zellwucherung ist zum Teil eine gleichmässig dichte, zum Teil treten zwischen den einzelnen Zellreihen oder Zellhaufen grössere und kleinere Hohlräume auf, wodurch der Tumor an diesen Stellen wie durchbrochen erscheint. In den tieferen Schichten, an den Stellen, wo die Wucherung in das subkutane Fettgewebe übergeht und eindringt, finden sich teils engere, teils weitere Spalträume, um die sich die Zellen vor allem gruppieren, und die zum Teil mit normalen Endothelien, zum Teil direkt von den Geschwulstzellen umgrenzt sind. Diese Spalträume stellen dilatierte Saftspalten oder feine Lymphgefässe dar, deren Endothel allenthalben in starker Wucherung sich befindet und an denen sich der Uebergang der normalen Endothelien in die Geschwulstzellen deutlich verfolgen lässt. Die Zellen sind im allgemeinen verschieden gross, haben bald mehr spindelige, bald mehr eine eckige epitheloide Gestalt, sind ziemlich protoplasmareich, und sind umgeben und hängen zusammen mit einem feinfaserigen Gewebe. Dies fehlt nur an wenigen Stellen und liegen hier die Geschwulstzellen ohne Intercellularsubstanz lose an einander. Die

spärlichen Blutgefässe lassen keinerlei Wucherungserscheinungen erkennen.

Plexiform und fascikulär gebautes Sarkom, von den interfascikulären Saftspaltenzellen ausgegangen.

88. W., 51 J. Welschnussgrosser pilzförmiger Tumor des Unterschenkels, verschieblich, diffus in die Umgebung eindringend, melanotisch. Exstirpation.

Der Tumor wird gebildet von einem fast reinzelligen Gewebe, dessen Struktur eine ziemlich regellose ist. Meist ordnen sich die Zellen zu kurzen einreihigen Zügen, die ein so enges Gefüge bilden, indem sich die Zellreihen nach allen Richtungen durchkreuzen, dass die Zellen ein ganz gleichmässig dichtes, diffuses Gewebe zu bilden scheinen. Erst bei starker Vergrösserung ist wahrnehmbar, dass der Bau des Tumors sehr variiert. Während besonders im Centrum des Tumors die Zellen dicht aneinanderliegen, verlaufen sie an den peripheren Teilen, längs feiner Saftspalten, die in ausserordentlich reichlicher Anzahl zwischen den Zellzügen hier wahrzunehmen sind. Hier liegen sie dicht gedrängt um dieselben herum und begrenzen sie meist direkt; doch sind noch vielfach normale Endothelien als Wandbekleidung derselben zu erkennen, die allerdings stellenweise kubische Form annehmen und schliesslich direkt in die Geschwulstwucherung ohne Abgrenzung übergehen, so dass es sich um eine Wucherung des Saftspaltenendothels selbst handelt. Wie erwähnt, sind in dieser unzweideutigen Weise die Bilder nur an den peripheren Teilen des Tumors zu sehen. Nur in ganz vereinzelten Zellen findet sich der Zellleib ausgefüllt mit braunen Pigmentkörnchen, dagegen sind häufiger im Intercellulargewebe bräunliche Pigmentschollen sichtbar. Letzteres tritt nur sehr spärlich auf, ist teils feinfaserig teils ganz homogen.

Melanotischer Tumor von unregelmässiger Struktur, ausgegangen vom Endothel der Saftspalten und Lymphkapillaren.

89. M., 42 J. Orangegrosser Tumor, am rechten Knie subkutan gelegen, seit 1½ Jahren bestehend, verschieblich.

Das Gewebe des Tumors besteht aus Spindelzellsträngen, die, büschelartig vereinigt, in breiten Zügen sich durchflechten. Die Zellen produzieren eine ziemlich reichliche, faserige und homogene Intercellularsubstanz, die mit dem Zellprotoplasma in engem Zusammenhange steht. Zwischen den einzelnen Zellsträngen finden sich meist längliche schmale Spalträume, deren platte Wandzellen vergrössert sind und den Charakter der Tumorzellen angenommen haben. Dicht herum um diese Lumina hat sich eine reichliche, zellige Wucherung gebildet, die mit den benachbarten Zellsträngen in kontinuierlicher Verbindung stehen. Ein grosser Teil der Zellbündel ist allerdings ganz solide gebaut, hier liegen die einzelnen Zellen und Zellstränge eng aneinander, Lumina oder Spalträume sind hier nirgends wahrnehmbar. Der Tumor reicht bis nahe an die Epider-

mis heran und hier an der Peripherie ist die Wucherung der Saftspaltenzellen besonders deutlich wahrnehmbar. Dieselben sind dilatiert; ihre Wandzellen, in grössere kurzspindelige Zellen verwandelt, liegen in vermehrter Anzahl um die Lumina und wuchern von hier aus mit den gleichfalls vergrösserten und vermehrten Zellen des umgebenden fibrillären Gewebes strangartig weiter und gehen in die büschelartige Vereinigung der anderen Zellstränge über. Die Zellen sind hier teilweise ziemlich kurz, auch oft oval und epitheloid.

Polymorphes Sarkom, ausgegangen von den fixen Bindegewebszellen und Saftspaltenendothelien.

90. M., 18 J. Faustgrosser subkutan gelegener Tumor an der Innenseite des linken Kniegelenkes seit 1 Jahr. Exstirpation.

Der Tumor besteht aus einem dichten Geflechte von breiteren und schmäleren Spindelzellenfascikeln, die meist einen kompakten soliden Bau haben, indem die Zellen dicht aneinander liegen. An den Randpartien sind vielfach einzelne Zellstränge wahrnehmbar und hier kann man beobachten, dass diese zelligen Stränge von der Wand der Saftspalten und deren bindegewebiger Umgebung ausgehen. Die Saftspalten sind dilatiert, ihre platten Wandzellen vergrössert und vermehrt, dasselbe ist der Fall an den dicht um die Spalten gelegenen Bindegewebsfibrillen, bezw. deren Zellen, auch diese vergrössern und vermehren sich und beide bilden eine gemeinsame strangartige zellige Wucherung, die mit benachbarten Zellsträngen zu grösseren Fascikeln sich vereinigen. Dabei bleibt die faserbildende Fähigkeit der vergrösserten und gewucherten Zellen, wenn auch in sehr beschränktem Masse, erhalten, indem das Zellprotoplasma in feine faserige Fortsätze ausgeht, die innerhalb der Zellverbände eine zarte Intercellularsubstanz erzeugen.

Fascikulär gebauter Tumor langspindliger Zellen, entstanden vom Saftzellenendothel und fixen Bindgewebszellen.

91. M., 61 J. Orangegrosser Tumor der grossen Zehe, subkutan gelegen, verschieblich, pilzförmig, seit ca. 2 Jahren bestehend.

Der Tumor, der einen mehr oder weniger ausgesprochen lobulären Bau zeigt, wobei die einzelnen Läppchen meist ziemlich scharf von schmalen Streifen derben Bindegewebes abgegrenzt sind, vereinzelt aber auch ein gegenseitiges Konfluieren derselben durch Uebergreifen der zelligen Wucherung statthat, lässt im Innern der einzelnen Läppchen eine meist sehr deutliche alveoläre Struktur erkennen. Die durch schmale Züge fibrillären Bindegewebes gebildeten und umgrenzten Alveolen bestehen aus einem fast rein zelligen Gewebe und sind vielfach gegen das fibrilläre Bindegewebe ziemlich scharf abgesetzt durch eine Reihe flacher, platter, nur bei starker Vergrösserung deutlich wahrnehmbarer Zellen, die den eigentlichen Geschwulstzellen direkt anliegen. Die gebildeten Alveolen sind meist klein, die Zellen im Innern derselben haben fast ausnahmslos

epitheloide Gestalt und hängen durch feine Fortsätze miteinander zusammen. Oft auch sind die einzelnen Alveolen geschieden durch einen feinen von den erwähnten platten Zellen umgrenzten Hohlraum. Auch das die Alveolen umziehende Bindegewebe sendet allenthalben feine Fasern ins Innere derselben. Besonders an der Peripherie des Tumors verschwindet der alveoläre Bau mehr oder weniger. Das erwähnte fibrilläre, bindegewebige Stroma ist nirgends mehr vorhanden. Doch findet sich eine zarte, faserige, netzartig sich ausbreitende Intercellularsubstanz. Hier finden sich nun zwischen den einzelnen Zellen und von denselben direkt umgrenzt und gebildet, grössere und kleinere verschieden gestaltete Hohlräume, die ebenso wie die Zellen selbst regellos auftreten; zum Teil sind dieselben noch von normalen, platten Endothelien ausgekleidet, zum grossen Teil aber, wie schon erwähnt, von den Tumorzellen selbst, die, wie dies deutlich zu verfolgen ist, infolge einer Wucherung dieser platten Zellen entstehen. Die Histogenese des Tumors ist also in die feinen Lymphspalten des Bindegewebes zu verlegen, wobei die Wucherung zunächst genau die Richtung und Anordnung derselben einhält.

Alveoläres Sarkom mit selbständigem Stroma, ausgehend von den interfascikulären Saftspaltenendothelien.

92. W., 68 J. Welschnussgrosse, ulcerierte, verschiebliche Geschwulst der Ferse, melanotisch, vor 1 Jahr erbsengross entstanden.

Der Sitz des Tumors ist das Unterhautzellgewebe, eine scharfe Abgrenzung ist an seiner Basis gegen das Fettgewebe nicht vorhanden. Bedeckt wird er von in der Mitte ulcerierter Epidermis, an welche der Tumor dicht heranreicht. Der Bau des Tumors ist ein ziemlich ausgesprochen alveolärer. Zwischen derben, fibrillären Bindegewebszügen liegen von denselben umgrenzt grössere und kleinere Zellkomplexe, die allerdings stellenweise mit einander konfluieren und mit dem Bindegewebe selbst innig zusammenhängen, indem von letzterem feine Fasern ins Innere der Alveolen eindringen, von den Zellen selbst wird nur eine zarte Intercellularsubstanz gebildet, die die Zellen mit einander verbindet. Allenthalben fallen in den Präparaten in grosser Anzahl dilatierte Saftspalten auf, deren Endothelien grösstenteils vergrössert erscheinen, und die dicht um das Lumen eine reichliche, zellige Wucherung erkennen lassen, vielfach auch erfolgt die Wucherung in das Lumen hinein, füllt dasselbe vollständig aus, so dass so solide Zellnester entstehen, die allmählich immer grösser werden. Da, wo das Lumen freibleibt, setzt sich die Wucherung nach aussen strangartig fort, vereinigt sich mit der von den benachbarten Saftspalten ausgehenden Wucherung und so kommt es wieder zu grösseren Zellkomplexen. Die fixen Zellen des Bindegewebes verhalten sich ganz passiv. Die Geschwulstzellen sind im allgemeinen klein, meist kurzspindelig oder epitheloid-kubisch, ihr Zellleib nicht immer scharf abgrenzbar, in letzteren ist vielfach körniges, braunes Pigment sichtbar, das auch

ausserhalb der Zellen in grösseren Schollen vorhanden ist. Das Wachstum des Tumors erfolgt so, dass von den Saftspalten ausgehende Zellstränge strang- und zapfenartig gegen die Tiefe zu wieder entlang den Gewebslücken wuchern.

Polymorphes, melanotisches Sarkom von alveolärer und plexiformer Struktur, ausgehend vom Endothel der Lymphspalten der Subcutis.

93. M., 45 J. Welschnussgrosser Tumor des linken Fusses. 2. Recidiv subkutan gelegen.

Das Geschwulstgewebe zeigt mikroskopisch ein sehr abwechslungsreiches Bild. Im allgemeinen besteht das Gewebe aus langspindeligen oder kurzen epitheloiden Zellen von geringer Grösse, die in ein feinfaseriges Grundgewebe eingelagert sind. Dabei zeigen die zelligen Elemente die verschiedenste Anordnung. Meist sind dieselben in mehreren Zügen zu Fascikeln vereinigt, die ein wirres Flechtwerk bilden, oder die Fascikel haben sich in einzelne schmale Züge aufgelöst, dann wieder konfluieren die Fascikel zu grösseren Zellkomplexen. Allenthalben nun, sowohl in den grösseren Fascikeln, sowie zwischen den einzeln ziehenden Zellsträngen und in den gleichmässig dichten Zellwucherungen sind schmälere oder breitere Hohlräume bemerkbar, die von den Geschwulstzellen entweder direkt umgrenzt werden, oder die zum Teil normales Wandendothel besitzen, das sehr schnell in Geschwulstzellen sich umzuwandeln beginnt und dem die Geschwulstzellen in mehreren Reihen aufsitzen; der Ausgangspunkt der Wucherung von den Saftzellen und Lymphgefässendothelien ist demnach zweifellos, es beteiligen sich an der Wucherung aber auch die fixen Zellen des zwischen den Lymphgefässen und Saftspalten befindlichen Bindegewebes, auch diese Zellen waren vergrössert und vermehrt und gingen in die strangartige Geschwulstzellenwucherung über. Der Tumor ist ein sehr schönes deutliches Beispiel für den gemeinsamen Aufbau aus einer Wucherung des Saftspalten- und Lymphkapillarendothels und der fixen Bindegewebszellen. Im vorliegenden Tumor überwiegt die aus ersteren Zellen hervorgehende Wucherung und giebt dem Tumor das typische Bild des sogen. interfascikulären Endothelioms. Es sei aber bemerkt, dass auch ganz solide Spindelzellfascikel vorhanden waren, die zwischen den Zellen Spalträume nirgends mehr sehen liessen.

Unregelmässig gebautes Sarkom polymorpher Zellen mit spärlicher Intercellularsubstanz, ausgegangen von den Endothelien der Saftspalten und Lymphkapillaren und den fixen Zellen des Bindegewebes der Subcutis.

Pathologischer Teil.

Fassen wir die histologischen Details unserer Kasuistik zusammen, so sei zunächst erwähnt, dass fast sämtliche 93 Tumoren kli-

nisch als Sarkome diagnosticiert waren, nur in einigen wenigen war die Differentialdiagnose mit Carcinom offen gelassen, und nur 8 waren klinisch (Schilddrüsen-, Oberkiefer- und Nierentumoren) als Carcinom diagnosticiert. Die genaue histologische Untersuchung dagegen ergab, dass es sich bei den meisten um eine Wucherung endothelialer Elemente handelte, so dass dieselben nach unseren gegenwärtigen Ansichten entweder als eine besondere Sarkomart oder gar als besondere Geschwulstart anzusprechen und den „echten" Sarkomen pathologisch-anatomisch nicht gleichwertig zu erachten wären. Prüfen wir die 93 Tumoren auf ihre Histogenese, so muss vor allem auffallen, dass unter all den untersuchten Tumoren kein einziger war, der allein von den fixen Zellen des Bindegewebes ausgegangen war. Es wären daher streng genommen gar keine „echten" Sarkome zur Beobachtung gelangt. Nur weniger als ein Drittel derselben liess überhaupt eine Beteiligung der fixen Bindegewebszellen am Aufbau des Tumors nachweisen, nur in wenigen Fällen davon konnte die Wucherung der Hauptsache nach darauf zurückgeführt werden, sonst war die Beteiligung des Endothels der intermediären Lymphräume, in selteneren Fällen auch der Lymphkapillaren eine ebenso rege oder sogar ausgedehntere. In all den Tumoren, die durch gleichzeitige Wucherung der fixen Bindegewebszellen und Endothelien entstanden waren, war das Geschwulstgewebe so entstanden, dass die einzelnen Bindegewebsbündel bezw. deren zellige Elemente und die zwischen ihnen gelegenen Saftspalten und Lymphräume oder deren Endothel zusammen in eine atypische Wucherung übergingen, und zwar bildeten beide dieselben zelligen Produkte, so dass in späteren Stadien des Tumors ein Unterschied zwischen beiden nicht mehr aufgefunden werden konnte. Beide Zellarten nehmen zunächst am Volum zu, d. h. das Protoplasma tritt deutlicher hervor, der sonst kaum wahrnehmbare schmale Kern wurde bläschenartig, und es trat eine erhebliche Vermehrung dieser Zellen ziemlich unvermittelt ein, die Bindegewebsfibrillen nahmen an Masse erheblich ab, die Zellen rückten näher aneinander, während gleichzeitig die Saftspaltenzellen mehrreihig die feinen Hohlräume umgrenzten. In diesem Stadium des Beginnes der Wucherung sind Sarkome von einfach entzündlichem Granulationsgewebe in keiner Weise zu unterscheiden, und es findet sich hier absolut nichts Specifisches weder für das eine noch für das andere, erst die immer weitergehende, schrankenlose Wucherung charakterisiert dann den malignen Tumor.

Dieser gleichzeitige und in gleicher Weise erfolgende Aufbau eines Sarkoms aus den Bindegewebsfascikeln und den interfascikulären Saftspalten war am deutlichsten in Fall 74 zu verfolgen, wo sich die Wucherung aus einer ursprünglichen fibromatösen Neubildung der Subcutis entwickelte. Quantitativ gleichwertig war das Produkt beider Zellarten auch in Fall 18 und 19, zwei typischen Epuliden, in denen Bindegewebszellen und Lymphendothelien des Periostes in gleicher Weise eine sehr zellreiche Wucherung bilden, ferner in Fall 81 und 82, ebenfalls zwei periostalen Tumoren von der oberen Tibiaepiphyse ausgehend, dann in Fall 59, Tumor der Schulter, und Fall 60, Tumor der Regio axillaris, die beide ihren Sitz in der Subcutis hatten, auch bei dem Tumor der Orbita Nr. 16, dem Dünndarmtumor Nr. 69 und dem Tumor der rechten Tonsille Fall 30, vor allem im letzten Tumor war die Wucherung auch vielfach ins Innere der Saftspalten hinein erfolgt und hatte dieselben oft ganz ausgefüllt. Bei den Dünndarmtumoren waren es die Bindegewebslagen der Darmserosa, aus denen der Tumor hervorwuchs. Auch in Fall 93, 47, 23 und 73 hatten Bindegewebszellen und Endothelien wohl in gleicher Weise an der Zusammensetzung des Tumors mitgewirkt. Die Vermehrung dieser Elemente schien eine annähernd gleich erhebliche. Nur in wenigen Fällen trat jedoch die Wucherung von seiten der Bindegewebszellen entschieden weit in den Vordergrund, während die allerdings ebenfalls zweifellose Beteiligung des Endothels eine untergeordnete war. Es war vor allem dies Fall 15, 72, 68, 85 und 89. Hier trat die von den fixen Bindegewebszellen ausgehende Wucherung in mehr oder weniger breiten soliden Strängen auf, in die die schmäleren von den Wandzellen der Saftspalten gebildeten Zellzüge übergingen. Alle übrigen Tumoren verdankten ihre Entstehung in erster Linie einer Wucherung der Endothelien, und war die Wucherung der Bindegewebszellen, wenn sie überhaupt gleichzeitig vorhanden war, nur eine geringe. Tumoren, die vor allem vom Endothel der Saftspalten ausgingen und bei denen sich noch die relativ reichlichste gleichzeitige Wucherung der fixen Bindegewebszellen fand, waren Fall 6, einem vom interstitiellen Bindegewebe des Gehirnes ausgehenden Tumor, dann Fälle 29, 33 und 34, in denen sich die Geschwülste in der Submucosa bezw. Subcutis entwickelten, auch Fall 10 und Fall 80, wo das Periost die Entwickelungsstätte der Tumoren war. In den genannten Tumoren stammte die maligne Wucherung in erster Linie von den Wandzellen der Lymphspalten, dabei hatten sich mehr oder weniger

hochgradig auch die fixen Zellen der umliegenden Bindegewebsfasern an der Neubildung beteiligt; dass auch zum Teil die Endothelien der Lymphkapillaren mit in Wucherung übergingen, ist bei einigen Fällen sicher anzunehmen, die Wandelemente der kapillaren Gefässe erzeugten dieselbe strangartige zellige Wucherung, wie die Saftspaltenendothelien. Die Lymphkapillaren lassen sich sowohl daran erkennen, dass sie zum Teil mit den Saftspalten kommunicierten, und dann, dass sie eine gleichmässig aus langen, schmalen Endothelzellen gebildete Wandung besassen. Ein sehr grosser Teil der beschriebenen Tumoren hatte sich nun fast ausschliesslich allein vom Endothel der Saftspalten entwickelt ohne nachweisbare nennenswerte Beteiligung anderer zelliger Elemente, dass allerdings ein Teil der umgebenden Bindegewebszellen auch mit in Wucherung überging, war bei vielen dieser Tumoren zweifellos. Es sind das die eigentlichen interfascikulären Endotheliome im Sinne Ackermann's. Dahin gehören vor allem die Fälle 40, 41, 78, 49, 87, 67, 7, 91, 88, 43, 44, 50, 62, 70, 51, 92, 84 und 79. Vier Tumoren davon hatten sich im Periost entwickelt, fünf in der Subcutis, drei in der Gefässscheide, vier in Lymphdrüsen, zwei von der Darmadventitia und einer von der Nierenkapsel.

Bei einem weiteren sehr grossen Teil der Tumoren war nun neben der von den Zellen der Saftspalten ausgehenden Wucherung auch eine solche der Endothelien der Lymphkapillaren vorhanden, die vielfach in annähernd gleicher Weise mit auftrat. Die Produkte beider sind in ihren Anfangsstadien, so lange sie noch als mantelartige Umgrenzung die Hohlräume umgeben, meist wohl zu differenzieren, durch die röhrenförmige Gestaltung der Kapillaren und die in der Regel ziemlich unregelmässige, auch eckige Form, der auch oft erweiterten Lymphspalten. So konnten etwa 26 Tumoren auf eine Wucherung beider Elemente in mehr oder weniger gleicher Weise bezogen werden, auch in diesen Tumoren war zum Teil eine Wucherung der Bindegewebszellen mit wahrnehmbar. Es waren das Fälle 2, 3, 4, 11, 12, 14, 20, 24, 25, 26, 27, 31, 32, 35, 37, 38, 42, 45, 46, 52, 54, 55, 66, 71, 76, 86. Davon entstanden 9 Fälle in der Subcutis oder Submucosa, 9 von den Lymphwegen drüsiger Organe, 4 im Periost, 3 im Gehirn und einer in der Gefässscheide. Einige von ihnen zeigten sogar eine sehr hochgradige Wucherung der Endothelien der Lymphkapillaren. Die fast ausschliessliche Ursprungsstätte vom Endothel der Lymphkapillaren konnte nur in zwei Tumoren ziemlich sicher festgestellt werden,

nämlich in einem Parotistumor (Fall 36), hier liess sich der Uebergang der gewucherten Zellstränge in Lymphkapillaren, die zum Teil unverändert waren, sehr schön verfolgen, und in einem Unterkiefertumor (Fall 22), auch hier konnte die zellige Wucherung vom Endothel seiner kapillaren Gefässe, die an ihren grossen Wandzellen als Lymphkapillaren zu erkennen waren, beobachtet werden. Auch hier fand zunächst eine Aufquellung und Vergrösserung der Endothelien statt und dann eine ungleichmässig auftretende, zunächst dicht um das Lumen gelagerte Vermehrung der Zellen, die sich in soliden Strängen fortsetzte. Sehr schwer kann es zu unterscheiden sein, ob es sich um eine Wucherung der Lymph- oder Blutkapillaren handelt, wenn keine Kommunikation mit intakten Gefässen zu finden ist und die Kapillaren selbst infolge der pathologischen Veränderung ihrer Wandzellen nichts Charakteristisches mehr bieten. So war in zwei Fällen unentschieden, ob der Tumor vom Endothel der Lymph- oder Blutkapillaren ausging, in Fall 8 und 9, vom Periost des Siebbeins bezw. Oberkiefers ausgehenden Tumoren, möglicherweise handelte es sich auch um eine Wucherung beider Endothelarten. Von allen Autoren wird angegeben, dass Tumoren, die vom Endothel der Blutgefässe ausgehen, sehr selten seien; ich konnte auch nur einen einzigen beobachten, der mit grösster Wahrscheinlichkeit davon ausgegangen war, nämlich Fall 79, dagegen beteiligt sich das Endothel der Blutkapillaren zweifellos häufiger zugleich mit anderen Zellen am Aufbau eines Tumors. Vor allem konnte ich das in verschiedenen Fällen nachweisen, die von den sogen. Perithelien und Adventitialzellen ausgegangen waren, am deutlichsten war dies zu sehen im Fall 83, einem Oberschenkeltumor, der sich im Callus einer konsolidierenden Fraktur entwickelt hatte, aber auch in zwei Schilddrüsentumoren (Nr. 53 und 56), sowie in einem Tumor der Niere (Fall 65), der Inguinalgegend (Fall 75), und (wenn auch nur in geringem Masse) in einem Tumor der Regio scapularis (Fall 61) konnte neben der hauptsächlich aus den Perithel- und Adventitialzellen sich bildenden Wucherung auch die Beteiligung des Blutkapillarendothels durch Bildung von Zellsträngen, die sich mit dem zelligen Geschwulstgewebe verbanden, einwandsfrei beobachtet werden. Speziell einer Wucherung der Perithelien und auch Adventitialzellen verdanken ihre Entstehung die Fälle 1, 5, 21, 28, 75, 63 und 77. Zum Teil war auch hier zugleich eine ausgedehntere Wucherung des Endothels der Lymphwege vorhanden, die mit den von den Gefässwandzellen ausgehenden Zellsträngen sich vereinigte. Eine Un-

terscheidung, ob der betreffende Tumor mehr von den Perithelzellen oder Adventitialzellen ausgegangen war, gelang nicht, es scheint das überhaupt unmöglich zu sein und ist auch deshalb belanglos, da beide Zellarten, wohl dieselbe pathologische Wucherung bilden dürften, und jedenfalls in pathologischer Beziehung identische Zellarten sind. Endlich wurden drei Tumoren von sarkomatösem Habitus vom Parenchym der Lymphdrüsen, d. h. von den lymphoiden Rundzellen der Follikel gebildet; zwei Geschwülste am Halse und ein Tumor an der linken Schulter entwickelten sich von denselben: Fall 39, 48 und 58, ihre zelligen Elemente zeigten durchweg die fast unveränderte Form der lymphoiden Rundzellen. Eine Beteiligung anderer Zellen, etwa der Bindegewebszellen oder Endothelzellen war in diesen Tumoren nirgends vorhanden.

Was die morphologischen Eigenschaften unserer Kasuistik betrifft, so ergaben sich bezüglich der Struktur der Tumoren die mannigfachsten Bilder. Die Bauart der klinisch eine grosse Geschwulstart bildenden Tumoren war eine ausserordentlich verschiedene und liess sich am besten, wenn die Geschwulstzellen in kompakten mehr oder weniger breiten Bündeln auftraten, als fascikuläre nach der alten Virchow'schen Definition bezeichnen, oder, wenn die Zellen grössere und kleinere Haufen und Komplexe bildeten, die von Zwischengewebe, sei es Bindegewebe oder auch Gefässen, umgrenzt und umzogen wurden, so dass eine sehr deutliche Differencierung im Geschwulststroma und Geschwulstparenchym stattfand und der Bau der organoiden Struktur der Carcinome ähnelte, als alveoläre im ursprünglichen Sinne Billroth's, oder drittens mit dem von Waldeyer eingebürgerten Namen als plexiforme Struktur benennen, wenn mehr oder weniger schmälere Zellstränge eine wirre Durchflechtung und Durchkreuzung eingingen. Endlich fehlte vielfach in den Tumoren ein charakteristisches Gefüge, und es trat eine ganz regellose mehr oder weniger ungleichmässig dichte, „diffuse", zellige Wucherung auf. In der Mehrzahl der Fälle war nun die Bauart der einzelnen Tumoren keine einheitliche, entweder alveoläre oder plexiforme, oder fascikuläre, oder diffuse, sondern die Tumoren waren bezüglich ihrer Struktur in verschiedener Weise zusammengesetzt, und zwar kombinierte sich vor allem die plexiforme und diffuse Bauart mit anderen Strukturen. Weitaus am häufigsten fand sich in den Tumoren die plexiforme Bauart, über die Hälfte derselben zeigte entweder ausschliesslich oder teilweise plexiforme Struktur.

Eine fast rein plexiforme Struktur bestand in etwa $^1/_4$ aller

Fälle, und zwar fand sie sich am häufigsten in den nur von den Saftspaltenzellen allein ausgehenden Tumoren, den sogen. interfascikulären Endotheliomen und dann in den von Saftspaltenzellen und Lymphkapillarendothelien gemeinsam entstandenen Tumoren; dagegen relativ selten in den von Bindegewebszellen und Saftspalten-Endothelien, und von den Perithelien und Adventitialzellen ausgegangenen Geschwülsten; solche fanden sich an allen Stellen des Körpers und in allen Geweben, am öftesten aber in Lymphdrüsen. In einzelnen Tumoren ging das plexiform gebaute Gewebe in eine ganz diffuse, zellige Wucherung über. Die rein fascikuläre Struktur war fast typisch für die von den Bindegewebszellen und Saftspaltenendothelien gemeinsam entstandenen Tumoren. Unter etwa 27 hauptsächlich davon ausgehenden Tumoren hatten 16 eine fascikuläre Struktur, davon gingen 8 in eine diffuse, zellige Wuchernng über. Sonst war die rein fascikuläre Struktur nur noch in zwei Tumoren vorhanden, in Fall 18 und 24. Diese fascikulären Sarkome entwickelten sich weitaus am häufigsten von den Zellen des Periostes (9 Fälle) und von der Subcutis aus (6 Fälle). In Organen scheinen sie ausserordentlich selten vorzukommen. Die Saftspalten und die Bindegewebszellen beteiligen sich in diesen Sarkomen in der Regel gemeinsam an der Zusammensetzung der einzelnen, verschieden breiten und langen Zellfascikel durch Wucherung ihrer zelligen Elemente.

Wieder seltener kamen die rein alveolär gebauten Sarkome vor, nur in 11 Fällen wurde ausschliesslich der alveoläre Bau beobachtet. Die meisten alveolären Sarkome waren von den Endothelien der Lymphwege entstanden, doch wurde alveoläre Struktur auch in den von Bindegewebs-, Saftspalten- und Gefässwandzellen ausgehenden Tumoren beobachtet, so dass auch die alveoläre Struktur nicht als charakteristisch für die Genese des Tumors aus einer bestimmten Zellart angesehen werden kann. Am häufigsten in den beobachteten Fällen zeigten die periostalen Sarkome eine alveoläre Bauart. Relativ häufig fand sich die alveoläre und plexiforme Struktur zugleich vertreten, dabei entwickelte sich in der Regel aus der plexiformen Struktur erst die alveoläre Lagerung der Zellkomplexe, gewöhnlich durch Abschnürung von seiten des bindegewebigen Stroma. Etwa die Hälfte der in erster Linie von den Endothelien und Perithelien bezw. Adventitialzellen der Blutgefässe ausgehenden Tumoren war plexiform und alveolär gebaut, aber auch viele der von den Lymphwegen entstandenen Sarkome. Besonders häufig hatten die Alveolärsarkome ihren primären Sitz in der Subcutis oder Submucosa.

kamen aber auch in verschiedensten Organen vor. Nur zweimal konnte ein alveoläres Sarkom zugleich mit fascikulärer Struktur beobachtet werden, es war dies der Fall in einem Tumor der Nasenhöhle, Fall 25, und einem Tumor der supraklavikulären Lymphdrüsen, beide vom Endothel der Lymphwege ausgegangen mit nur untergeordneter Beteiligung seitens der Bindegewebszellen. Auch hier schien es, als ob sich aus den Zellfascikeln durch Abschnürung von seiten des eindringenden bindegewebigen Stromas erst der alveoläre Bau gebildet hätte. Sarkome mit gleichzeitig plexiformer und fascikulärer Struktur fanden sich etwas öfter, sie waren etwa in gleicher Weise von den Bindegewebszellen und den Zellen der Lymphwege ausgegangen. Dabei wichen bald die Zellfascikel in einzelne sich wirr durchflechtende Zellstränge auseinander, bald wieder ordneten sich letztere in solide Zellbündel, und es war nicht etwa so, dass die Endothelien die plexiformen Zellstränge gebildet hätten, und die Bindegewebszellen die Zellfascikel, sondern beider Wucherung war eine ganz identische, indem sowohl Endothelien wie Bindegewebszellen gemeinsame Stränge oder Fascikel bildeten.

Endlich war in einigen Tumoren keine der genannten Strukturen wahrnehmbar, sondern die betreffenden Tumoren bestanden ausschliesslich aus einer sogen. diffusen zelligen Wucherung, die regellos bald mehr bald weniger dicht auftrat. In diesen allerdings seltenen Fällen formierten sich von Anfang an nicht die sich vergrössernden und vermehrenden Zellen, seien es Bindegewebszellen oder Endothelien oder Perithelien, zu Strängen oder umschriebenen Haufen, sondern sie lagerten sich regellos aneinander an. Besonders typisch für dieses diffuse Sarkom war der Fall 5, sowie 39 und 48, aber auch in den Fällen 21, 57, 40, 64 und 10 konnte fast nur eine diffuse Wucherung konstatiert werden. Diffuse zellige Wucherungen kamen übrigens sonst in sehr vielen, sowohl alveolären wie fascikulären und plexiformen Sarkomen vor, indem die Zellstränge und -schläuche vielfach übergingen in Komplexe irregulärer zelliger Wucherungen, die in den einzelnen Tumoren bald ausgedehnter bald spärlicher sich vorfanden.

Die Morphologie der Tumoren wird weiterhin nächst der Bauart und Struktur derselben durch die Zellform charakterisiert und bestimmt. Auch da zeigt sich in Sarkomen die reichste Abwechslung. Die Zellen traten in den verschiedensten Grössen und Formen auf, von den kleinsten lymphoiden Zellen bis zu den umfangreichsten Riesenzellen, von den gleichmässig runden bis zu den vieleckigen,

ganz unregelmässig gestalteten Formen.

Was die Zellform anbetrifft, so liessen sich da 3 Hauptkategorien unterscheiden: Rundzellen, Spindelzellen, epitheloide Zellen, zu welch letzteren auch alle kubischen, sternförmigen oder vieleckigen Zellen sich rechnen lassen. Diese verschiedenen Zellformen können nun wieder verschiedene Grösse haben, und daher kann man wieder kleinzellige, grosszellige und Riesenzellen-Tumoren unterscheiden. Kommen in einem Tumor nicht nur die verschiedensten Zellformen, sondern auch die verschiedenste Grösse der Zellen ziemlich gleichmässig vermischt vor, so wird man dafür am besten den Namen polymorph beibehalten. Die grosszelligen Epitheloidzellen-Sarkome waren nun die häufigsten, sie betrugen gut $^1/_3$ aller Fälle; sie hatten fast ausschliesslich plexiformen oder plexiform-alveolären Bau; über die Hälfte der plexiformen und plexiform-alveolären Sarkome hatten grosse Epitheloidzellen. Die meisten dieser grosszelligen Epitheloidzellen-Tumoren hatten ihren Ursprung vom Endothel der Lymphwege (Saftspalten und Lymphkapillaren) genommen, auch die Perithelzellen bildeten häufiger solche. Sehr viel seltener waren die kleinzelligen Epitheloidzellen-Sarkome vertreten, nur in etwa 14 Fällen; dieselben bevorzugten keine bestimmte Bauart wesentlich. Ueber die Hälfte von ihnen ging vom Endothel der Lymphwege aus, doch fanden sich auch in dem von den Bindegewebszellen und Saftspalten gemeinsam sich aufbauenden Sarkomen Epitheloidzellen. Wieder häufiger waren die Spindelzellensarkome, auch hier liessen sich im allgemeinen kurz- und langspindelzellige Sarkome unterscheiden. Es sind dies diejenigen sarkomatösen Tumoren, die zum allergrössten Teil eine fascikuläre Struktur besassen, so dass letztere fast typisch für die Spindelzellensarkome genannt werden kann, nur einige wenige von ihnen zeigten auch plexiforme Struktur. Diese Spindelzellensarkome nehmen ihren Ausgang weitaus am häufigsten von den Bindegewebs- und Saftspaltenzellen, nur ausnahmsweise vom Endothel der Lymphkapillaren, und entstanden meist vom Perioste oder der Subcutis aus, während die Epitheloidzellensarkome besonders häufig auch in Organen angetroffen wurden.

Verhältnismässig sehr selten sind die reinen Rundzellensarkome, in unserer Kasuistik sind sie nur mit 9 Fällen vertreten (Fall 5, 21, 39, 48, 53, 55, 58, 61, 86), sie sind zum Teil grosszellig, zum Teil kleinzellig, und gingen nur von den Endothel- oder Perithelzellen aus; dann gehören zu den kleinzelligen Rundzellensarkomen die von den lymphoiden Zellen der Follikel aus sich entwickelnden Tumoren,

also die sogen. malignen Lymphome. Sie pflegten eine alveoläre oder auch ganz diffuse Bauart zu zeigen. Was die Sarkome mit polymorphen Zellen betrifft, so wurden dieselben, besonders von den Bindgewebs- und Saftspaltenzellen gebildet, aber auch die Endothelien der Lymphkapillaren erzeugten durch Wucherung solche; diese polymorphen Sarkome gehörten zu den häufigen Sarkomformen und hatten entweder alveoläre oder ganz diffuse unregelmässige Struktur und kamen in allen Geweben und Organen des Körpers vor. Riesenzellen wurden nur in 15 Tumoren beobachtet, hier kamen sie in verschieden reichlicher Menge vor in Spindelzellen-Sarkomen, grosszelligen Epitheloidzellen-Sarkomen und polymorphen Sarkomen. Zum Teil traten sie in so vorherrschender Menge auf, dass sie dem betreffenden Tumor ein besonderes Gepräge gaben, so dass für solche der Name Riesenzellensarkom eine gewisse Berechtigung hat. Irgend etwas Typisches bezüglich der Struktur oder Entstehung eines solchen Tumors boten sie jedoch sonst nicht. Die Entstehung der Riesenzellen aus Endothelien war fast in allen Tumoren genau zu konstatieren und war verursacht zum Teil durch Konfluieren mehrerer Zellen, zum Teil auch durch überstürzte Kernteilung. In fascikulären und plexiformen Sarkomen wurde Riesenzellenbildung am häufigsten beobachtet.

Einen wesentlichen Bestandteil in den Sarkomen bildete vielfach das bindegewebige Geschwulststroma bezüglich die Intercellularsubstanz. Es boten da einzelne Tumoren die grössten Verschiedenheiten, die nicht etwa strikte an die verschiedene Struktur und die verschiedenen Zellformen gebunden waren, auch nicht von der Entstehungsweise der Geschwulst abhängig waren, sondern die auch in Tumoren von gleicher Herkunft und Bauart und gleichen zelligen Bestandteilen scheinbar ganz willkürlich auftraten. Freilich eine gewisse Uebereinstimmung im Verhalten derselben bei einzelnen Geschwulstformen liess sich unschwer erkennen, doch traten auch hier in sonst ganz gleichgearteten Geschwülsten so grosse graduelle Unterschiede bezüglich der Menge und der Art dieses Stromas auf, dass eine Gesetzmässigkeit des Verhaltens derselben in bestimmten Sarkomformen nicht festgestellt werden konnte. Es konnte beobachtet werden, dass das Stroma oder Stützgerüst im allgemeinen in zweierlei Weise in den Tumoren auftrat. Nur in selteneren Fällen konnte ein ganz selbständig auftretendes Stroma, das den ganzen Tumor durchsetzt, konstatiert werden, d. h. fibrilläres oder retikuläres Bindegewebe mit eignen zelligen Bestandteilen und Gefässen,

das ähnlich wie in Carcinomen, ein Gewebe für sich neben den eigentlichen Geschwulstelementen darstellte. In den meisten Fällen war eine Art Stroma von den Geschwulstzellen selbst erzeugt, dadurch entstanden, dass die von Geschwulstzellen gebildete Intercellularsubstanz in so reichlicher und dichter Menge einzelne Geschwulstteile durchsetzte, dass sie wie echtes selbständiges Stroma imponieren konnte. Sonst variierte die Menge der Intercellularsubstanz sehr hochgradig: vollständig fehlte sie nur in ganz vereinzelten Tumoren, dagegen war sie in manchen Tumoren in einzelnen Teilen sehr reichlich und konnte an anderen Stellen ganz fehlen, oder sie trat auch durchweg nur als ein zartes, spinngewebartiges Gerüst auf.

Ein ganz selbständiges Stroma wurde vor allem in den alveolärgebauten Geschwülsten getroffen; $^2/_3$ derselben hatten wenigstens teilweise ein solches, aber auch in einem Teil der plexiformen und diffusen und sogar in fascikulär gebauten Sarkomen liess es sich nachweisen. Besonders häufig war es in den grosszelligen Epitheloidzellen-Sarkomen; dagegen war es nur in einem Spindelzellen-Sarkom zu finden, in Fall 84. Am seltensten war selbständiges bindegewebiges Stroma in den von den Zellen des Bindegewebes und den Saftspalten ausgehenden Tumoren nachweisbar, und auch hier nur in solchen mit plexiformer Struktur, während es die vom Endothel und Perithel der Blutgefässe und vom Endothel der Lymphwege entstandenen Sarkome in fast der Hälfte der Fälle besassen, in den fascikulären, von den Bindegewebszellen und Saftspaltenzellen ausgehenden Spindelzellen-Sarkomen war es nie zu finden. Dies bindegewebige Stroma wurde entweder von der fibrösen Umhüllung der Tumoren, so weit sie eine solche hatten, gebildet und drang von hier in das Innere oder es stammte direkt vom Bindegewebe des Muttergewebes.

Ein sehr grosser Teil der Tumoren besass eine so reichliche dichte, aber von den Geschwulstzellen selbst gebildete Intercellularsubstanz, dass diese wie bindegewebiges Stroma stellenweise auftrat, doch hing sie natürlich mit den faserigen Fortsätzen der anliegenden Geschwulstzellen innig zusammen und war davon nicht differenzierbar.

Nur in 4 Tumoren war gar keine Intercellularsubstanz vorhanden, in Fall 39, 8, 58 und 48, wovon 39, 48 und 58 maligne Lymphome waren. In Fall 8 war der Tumor vom Kapillarendothel ausgegangen und fand sich hier zwischen den Geschwulstzellen auch keine Intercellularsubstanz; in Fall 8 und 58 war jedoch ein reichliches selbständiges Stroma vorhanden. In allen fascikulären Sar-

komen hatten mehr oder weniger reichlich Geschwulstzellen Intercellularsubstanz gebildet, dagegen fehlte diese Intercellularsubstanz in den Zellen grosszelliger Tumoren von besonders alveolärem und plexiformem Bau, ferner teilweise in einem Spindelzellensarkom, Fall 84; einigen polymorphen und Rundzellensarkomen.

Besonders beachtenswert war das Verhalten der Intercellularsubstanz zum selbständigen Geschwulststroma, beide hingen stets innig zusammen, und vom Bindegewebsstroma zogen auch Fasern zwischen die einzelnen Zellbündel oder Zellkomplexe; das war besonders deutlich zu beobachten, wo die Intercellularsubstanz fehlte, da ersetzte das Stroma diese gleichsam, indem es vielfach die einzelnen Zellen, sei es in den Alveolen- oder in den Zellbündeln, mittelst feiner Fasern umspann.

Was nun einzelne Geschwülste morphologisch besonders charakterisierte, das waren Veränderungen dieses bindegewebigen Stromas bezüglich dieser Intercellularsubstanz und zwar meist Veränderungen degenerativer Natur. In erster Linie waren es ausgedehnte hyaline und schleimige Metamorphosen oft grösserer Geschwulstteile, dann auch wurde vereinzelt eine hochgradige Sklerosierung des faserigen Intercellulargewebes beobachtet, letztere besonders hochgradig in Fall 40 und 79. Was die hyaline und schleimige Degeneration betrifft, so wurde dieselbe nur an der von den Geschwulstzellen gebildeten Intercellularsubstanz beobachtet, nicht etwa am selbständigen bindegewebigen Stroma, höchstens griff sie erst sekundär auf letztere mit über. Durchweg konnte beobachtet werden, dass dieselbe direkt von den Geschwulstzellen selbst ausging, d. h. dass zuerst das Zellprotoplasma schleimig oder hyalin degenerierte und dann die schleimige oder hyaline Substanz als Sekret von den Zellen entweder ausgestossen wurde, oder, was meist der Fall war, dass der Zellleib total zerfiel; durch dieselben Vorgänge in benachbarten Zellen, kam es so zu ausgedehnteren Degenerationsherden in einzelnen Geschwülsten; entstanden diese Metamorphosen in den mantelartig die Gefässe umgebenden Zellschläuchen der von den Perithelien oder Adventitialzellen ausgehenden Sarkome, so wurden so oft ganze hyaline Cylinder um die Gefässe herum gebildet, welch eigenartige Veränderungen solchen Geschwülsten auch vielfach den Namen Cylindrom verschafften.

Prüfen wir diese Resultate, die die Untersuchung der einzelnen Tumoren ergeben haben und vergleichen wir sie mit den verschiedenen zur Zeit über die Sarkom- bezw. Endotheliomfrage herrschen-

den Ansichten, wie dieselben schon oben kurz angeführt wurden, so kommen wir da in manchen Punkten zu Resultaten, die von den bisherigen Anschauungen teilweise abweichen, vor allem bezüglich der Entstehung der Sarkome und bezüglich ihres Verhaltens zu den sogen. Endotheliomen. Schon in der Einleitung wurde erwähnt, dass die eingehenden, zum grossen Teil an fortlaufenden Serienschnitten angestellten Untersuchungen der im verschiedensten Alter befindlichen, lebenswarm fixierten Tumoren mich zu der Ueberzeugung führten, dass die Entstehung und das Wachstum derselben weder von einer ganz cirkumskripten Stelle aus, noch durch Infektion der benachbarten Zellen erfolgt, sondern dass stets gleichzeitig eine mehr oder weniger grosse Anzahl von Zellen, deren Menge (von einigen wenigen bis zu ausgedehnten Komplexen) in den einzelnen Fällen ausserordentlich variieren kann, und die auch örtlich durchaus nicht zusammengehörig zu sein brauchen, von dem die Wucherung auslösenden Reiz getroffen wird und nun allein von diesen aus, aber bei ganz verschieden intensiver Beteiligung der gereizten Zellen an der Wucherung, die Geschwulstentwickelung vor sich geht, so dass von Anfang an in gewissem Sinne ein ungleiches Wachstum statt hat und die Volumszunahme des Tumors nicht von allen zur Wucherung gereizten Zellen gleichmässig ausgeht. Nur so wird es verständlich, dass auch in älteren Tumoren Stellen gefunden werden können, an denen die ursprüngliche Entstehung des Tumors verfolgt werden kann, und solche Stellen sind, wie wir gesehen haben, in den meisten Tumoren bei sehr sorgfältiger Untersuchung nachweisbar. Infolgedessen gehen nur die wenigsten, oder vielleicht auch gar keine Sarkome, nur von einer bestimmten Bindegewebszellart allein aus, in der Regel oder fast ausschliesslich beteiligen sich vielmehr verschiedene Bindegewebszellarten am Aufbau und der Zusammensetzung eines malignen Bindegewebszellentumors, eben dessen, was wir nach der alten Virchow'schen Definition als Sarkom bezeichnen. Die ursprüngliche Ansicht, dass diese Sarkome in erster Linie oder, wie auch angenommen wurde, allein durch Wucherung von den fixen Bindegewebszellen ausgehen, welch letztere durch Bildung verschiedener Zellformen die verschiedenen Sarkomarten bedingen, muss jedoch als nicht mehr haltbar bezeichnet werden. Wie wir gesehen haben, entstehen Sarkome ausschliesslich von den Zellen des faserigen Bindegewebes äusserst selten, oder vielleicht überhaupt nicht. Vielmehr spielen, genau wie das für die entzündlichen Geschwulstbildungen und die Bildung des Granulationsgewebes bereits

einwandsfrei nachgewiesen ist, auch stets beim Aufbau der malignen Bindegewebstumoren bei Erzeugung der zelligen Elemente derselben die Endothelien eine wesentliche bezw. die Hauptrolle, ja ihre Fähigkeit zu wuchern und Geschwülste zu erzeugen ist eine so grosse und bedeutende, dass sogar weitaus die Mehrzahl der Sarkome nur endothelialen Ursprunges sind. Einer Rechtfertigung, die Endothelien in pathologischer Beziehung wenigstens den gewöhnlichen Bindegewebszellen ganz gleichwertig zu erachten, bedarf es nach dem, was einleitend schon bemerkt wurde, wohl kaum mehr. Die Thatsache, dass sie sich in entzündlichen Produkten ganz analog den Bindegewebszellen verhalten und als hauptsächliche Bindegewebsbildner fungieren, mag diesbezüglich hinreichend überzeugend sein; dass ebensowenig ein Unterschied existiert zwischen den einzelnen Endothelarten, darüber besteht wohl auch kaum ein Zweifel, ihre pathologischen Produkte sind dementsprechend auch einander ganz gleichwertig.

Die Wahrnehmung, dass sich die Gefässwandzellen und die Endothelien an der Wucherung in Sarkomen beteiligen, wurde ja schon von Virchow selbst gemacht und nach ihm von verschiedenen anderen Autoren, so besonders von Weber bestätigt; Ackermann hat ihnen allerdings dann erst eine besondere Bedeutung bei der Entstehung der Sarkome zuerkannt, und auch Rindfleisch und Klebs traten schon vor längerer Zeit dafür ein, dass ein grosser Teil der echten Sarkome wohl vom intermediären Ernährungsapparate ausgehe. Es giebt jedoch, wie mich meine Untersuchungen überzeugten, wohl kaum ein einziges sogen. „echtes" Sarkom, das nicht wenigstens zum Teil endothelialen Ursprunges ist. Als reinste Form der Sarkome, wenn ich mich so ausdrücken darf, gelten besonders die sogen. fascikulären Spindelzellensarkome. Auch sie entstehen aber nicht allein durch eine Wucherung der fixen Bindegewebszellen, sondern stets gehen sie von den Bindegewebsfascikeln, bezw. deren Zellen, und den sie begrenzenden Saftspaltenzellen zugleich hervor; beide bilden eine ganz identische, strangartige Wucherung. Allerdings bestehen da erhebliche graduelle Unterschiede, indem teilweise die von den Saftspaltenzellen oder die von den fixen Bindegewebszellen ausgehende Wucherung die mächtigere wird, aber wohl immer beteiligen sich mehr oder weniger beide, ja es können zugleich auch vom Endothel der Lymphkapillaren Geschwulstzellstränge sich bilden, wie ich das einige Male beobachtete. So ist die Beteiligung der Endothelien als Ausgangspunkt der Sarkome eine

sehr rege und mannigfaltige, insofern auch häufig nicht eine Endothelart allein ein Sarkom erzeugt. Freilich prävaliert in den einzelnen Tumoren in der Regel die Wucherung einer Zellart. Sehr häufig sind die Sarkome, die hauptsächlich von den Saftspaltenendothelien ausgehen, aber auch in ihnen geht vielfach ein Teil des Tumors von den fixen Bindegewebszellen oder den Lymphkapillarendothelien aus; auch von den Perithelien oder Adventitialzellen der Blutgefässe nehmen die Sarkome nicht selten ihren Ausgang; dagegen entstehen Sarkome hauptsächlich nur durch eine Wucherung der Blutgefäss- oder Lymphgefässendothelien, selten während die Blutgefässendothelien gleichzeitig mit den Perithelien und Adventitialzellen häufiger in sarkomatöse Wucherung übergehen. Da die verschiedenen Endothelzellen, die Perithelien, Adventitialzellen und fixen Bindegewebszellen identische Zellarten sind und sich auch in der Regel mehrere von ihnen gleichzeitig an der Bildung eines Sarkoms beteiligen, so kann auch keine von ihnen allein bezüglich der Histogenese einem Sarkom etwas wesentlich Charakteristisches geben, so dass danach etwa sich eine Unterabteilung der Sarkome vornehmen und rechtfertigen liesse; obwohl immer wieder betont sein mag, dass zweifellos viele Sarkome von einer der genannten Zellarten hauptsächlich ihren Ursprung nehmen, und häufig die Wucherung der anderen Zellarten, wenn auch nur selten ganz fehlend, doch eine untergeordnete sein kann. Aber da kommen so mannigfache Variationen in den einzelnen Tumoren vor, dass scharfe Unterscheidungen überhaupt nicht möglich sind. Diese verschiedenen Bindegewebszellarten, zur schrankenlosen Wucherung angeregt, erzeugen die mannigfaltigsten Strukturbilder. Dabei sehen wir allerdings einzelne Strukturen bei Wucherung bestimmter Zellarten immer in gleicher Weise wiederkehren; aber eine absolut spezifische Struktur für die Wucherung einer bestimmten Zellart giebt es nicht, so dass man lediglich aus der Bauart keinen sicheren Schluss ziehen könnte, aus welcher Zellart das betreffende Sarkom entstanden ist, es kann danach höchstens mit Wahrscheinlichkeit, wie wir sehen werden, das eine oder andere angenommen werden. Also von der Zellart braucht die Struktur eines Sarkoms nicht unbedingt abzuhängen, die Struktur ist vielmehr in erster Linie abhängig vom Stroma und der Intercellularsubstanz. Am häufigsten erzeugt die zellige Wucherung in Sarkomen eine plexiforme oder fascikuläre Struktur, erstere ist besonders bei Wucherung der Endothelien der Lymphwege vorhanden, letztere findet sich meist um

so ausgesprochener und verbreiteter, je ausschliesslicher auch die Zellen des Bindegewebes an der Wucherung sich beteiligen; beide Strukturformen gehen vielfach in einander über und können untereinander in gleicher Weise auftreten, wobei auch die von den Bindegewebsfascikeln stammenden Zellen in ein plexiformes Gefüge übergehen oder auch die Zellen der Saftspalten solide Zellfascikel bilden können. Dagegen pflegen die Perithelien und Endothelien der Blutgefässe typische Zellfascikel nicht zu bilden, meist aber beobachtet man in den von ihnen ausgehenden Tumoren plexiforme Zellstränge, und es kann auch der ganze Tumor einen plexiformen Bau haben. Findet sich in den von Endothelien und Perithelien entstehenden Sarkomen auch eine Wucherung der fixen Bindegewebszellen, so gehen die von diesen gebildeten Zellstränge in die plexiforme Zellwucherung mit über, während typische Zellfascikel wohl nur sehr selten in solchen Tumoren beobachtet werden, aber auch sie können vereinzelt auftreten.

Auf eine jedenfalls wesentliche, wenn auch nicht ausschliessliche, von den Endothelien der Lymphwege und den Perithelien und Endothelien der Blutgefässe stammende Wucherung lässt die alveoläre Bauart eines Sarkoms schliessen, aber auch an der Zusammensetzung der alveolären Zellkomplexe beteiligen sich in einzelnen Tumoren vielfach die Zellen des faserigen Bindegewebes, so dass ein sogen. Alveolärsarkom zum Teil wohl auch von letzteren mitgebildet sein kann. Die reinen Alveolärsarkome sind zweifellos relativ seltene Tumoren, doch kommt es zur Bildung eines teilweise alveolären Baues nicht selten in Tumoren von ursprünglich fascikulärer oder plexiformer Struktur, indem erst sekundär die fascikulären oder plexiformen Zellstränge durch Veränderungen ihres Stützgerüstes oder ihrer Intercellularsubstanz in alveoläre Struktur übergehen. In sehr vielen Sarkomen tritt auch stellenweise eine ganz diffuse, zellige Wucherung auf, die in der Regel sekundär aus einer anderen Bauart hervorgeht, indem sich die betreffenden Zellverbände in eine diffuse Wucherung auflösen, ähnlich wie etwa ein einfaches oder schlauchartiges Carcinom in ein Medullarcarcinom übergeht. Sarkome, die vom Anfang an bezüglich ihrer Struktur einen diffusen Charakter zeigen, sind jedenfalls selten, wenn sie auch zweifellos vorkommen. Eine diffuse Bauart kann sich aus allen Bindegewebszellarten in gleicher Weise entwickeln, sie lässt an und für sich am wenigsten Schlüsse zu, welcher Zellart der betreffende Tumor hauptsächlich seine Entstehung verdankt: doch soll damit

nicht gesagt sein, dass diffuse Sarkome für das Studium ihrer feineren Histogenese sich weniger eignen als anders gebaute Sarkome, sie pflegen vielmehr diesbezüglich nicht wesentlich mehr Schwierigkeiten darzubieten.

So wenig nun die Struktur eines Sarkoms als solche einen absolut sicheren Anhaltspunkt gewährt betreffs des Ausgangspunktes des letzteren, so wenig Aufschluss giebt hierüber Form und Beschaffenheit der zelligen Elemente. Diese sind ausserordentlich variabel, und auch Struktur und Zellform sind nicht von einander abhängig. Freilich liegt es in der Natur der Sache, dass die fixen Bindegewebszellen, wenn sie in Wucherung geraten, ihre spindelförmige Gestalt vielfach beibehalten, aber ebenso können daraus epitheloide und polymorphe Zellen entstehen, nur in reine Rundzellen scheinen sich die Bindegewebszellen nicht zu verwandeln, so dass die typischen Rundzellensarkome nur durch Wucherung von Endothelien und Perithelien entstehen. Dieselben sind übrigens sehr selten, vieles von dem, was bei oberflächlicher Betrachtung oft als Rundzellensarkom imponiert, gehört zweifellos zu den polymorphen oder epitheloiden Sarkomen. Diese letzteren sind die weitaus häufigsten, sie können klein- und grosszellig sein, und bilden sich ebenso aus den fixen Bindegewebszellen, wie aus den verschiedenen Endothelien und Perithelien, sie haben allerdings nur sehr selten fascikuläre Struktur, bevorzugen aber sonst keine Bauart wesentlich. Die Spindelzellensarkome können ausser von den Zellen der Bindegewebsfascikel ebensogut vom Endothel der Lymphwege ausgehen, sie finden sich fast nur in fascikulär oder plexiform gebauten Sarkomen. Auch an den Spindelzellen der Sarkome lassen sich lange und kurze Formen unterscheiden. Die polymorphen Zellen bilden sich wieder aus allen Zellarten in gleicher Weise und kommen in allen Sarkomen vor. Relativ häufig finden sich in Sarkomen Riesenzellen, doch bilden sie absolut nichts Charakteristisches für eine besondere Sarkomart; Riesenzellen fehlen nur in den reinen Rundzellensarkomen, sonst können sie in verschiedenster Menge in allen Sarkomformen vorkommen, der Name Riesenzellensarkom sagt also gar nichts aus bezüglich der Ursprungsstätte und Bauart eines Sarkoms.

Ich habe schon erwähnt, dass die Struktur eines Sarkoms im wesentlichen davon abhängt, wie sich das Stroma und die Intercellularsubstanz zu den zelligen Elementen verhalten. Stets war es mit als das Wichtigste angesehen worden, dies Verhältnis zu kon-

statieren. Müssen die Zellen eines jeden Sarkoms unbedingt Intercellularsubstanz bilden? Darauf müssen wir mit „nein“ antworten, aber alle Zellen, aus denen ein Sarkom entstehen kann, haben die Fähigkeit Intercellularsubstanz zu bilden. Daraus folgt, dass ein Tumor, auch wenn Intercellularsubstanz wenig oder stellenweise gar nicht vorhanden ist, doch ein maligner Tumor bindegewebiger Abstammung sein kann. Es sind das freilich nur sehr seltene Fälle, in denen Intercellularsubstanz ganz vermisst wird; weniger selten aber vermissen wir dieselbe teilweise an verschiedenen Stellen in sarkomatösen Tumoren. Es sind besonders die vom Endothel der Blutkapillaren stammenden Zellen, die oft wenig oder keine Intercellularsubstanz bilden, aber auch die der Lymphkapillaren verhalten sich da ähnlich, es handelt sich hier offenbar um Zellen, die eine weitergehende Differenzierung durchgemacht haben als die Zellen der Saftspalten, daher sie die Eigenschaft, Gewebsbildner zu werden, auch schwerer wieder annehmen. Das ist jedoch nur eine graduelle Verschiedenheit und berechtigt nicht, dieselben als besondere Zellart von den anderen Bindegewebszellen abzutrennen. Es giebt zweifellos auch vom Endothel der Blutkapillaren ausgehende Sarkome mit Intercellularsubstanz. Anderenteils kommen in vielen Sarkomen Zellen in bald mehr, bald weniger reichlicher Menge vor, die keine Intercellularsubstanz bilden. Solch sarkomatöse Tumoren, die zum Teil keine oder auch gar keine Intercellularsubstanz haben, pflegen alveolär, plexiform oder auch ganz diffuse Struktur zu haben. Sonst tritt in der Regel diese Intercellularsubstanz als ein mehr oder weniger feinfaseriges Gerüst oder Netzwerk auf, das einzelne Zellen mit einander verbindet, in das der Zellleib oft auch ganz übergeht. Netzförmig tritt die Intercellularsubstanz gewöhnlich in den plexiformen Sarkomen auf, während sie in den fascikulären Tumoren, mehr eine dichtfaserige Grundsubstanz bildet, in der die Zellkerne eingebettet liegen, in den alveolären Zellkomplexen sehen wir sie meist nur in Form ganz feiner Fasern. In einzelnen Sarkomen erreicht die Intercellularsubstanz eine solche Mächtigkeit, dass sie die Zellen ganz verdrängt, oft auch in Sklerose übergeht und nun eine alveoläre oder schlauchförmige Struktur schaffen kann.

Neben dieser Intercellularsubstanz kommt im Sarkome noch vielfach ein selbständiges, bindegewebiges Stroma vor, das von aussen kommend den Tumor in breiteren oder schmäleren Zügen durchzieht und in einzelne Abschnitte zerlegen kann. Dieses selbständige Stroma, das durchaus keinen konstanten Bestandteil eines Sarkoms bildet,

bedingt je nach seinem Vorhandensein und Auftreten zum grossen Teil die verschiedenartigen Strukturbilder. Besonders vorherrschend zeigt es sich natürlich meist in den Alveolärsarkomen, doch kann es in fascikulären und plexiformen Sarkomen ebenfalls in verschiedener Mächtigkeit auftreten, indem es bald in breiteren Zügen die einzelnen Zellbündel und Zellstränge umgreift, bald vielfach auch maschenartig die einzelnen Zellstränge durchsetzt. Als das Charakteristikum einer besonderen Sarkomart kann das Vorhandensein selbständigen, bindegewebigen Stromas jedenfalls nicht betrachtet werden, es kann sich sowohl in den von den fixen Bindegewebszellen wie den Saftspaltenzellen und den Endothelien bezw. Perithelien der Blut- und Lymphgefässe ausgehenden Sarkomen verschieden reichlich finden und zwar besonders auch in den sogen. fascikulären Spindelzellensarkomen. In einem sehr grossen Teil der Sarkome fehlt es jedoch gänzlich, und bilden hier oft nur die dünnwandigen Gefässe eine Art Stützgerüst. Eine besondere Eigenschaft des Stromas in Sarkomen, in denen es vorkommt, ist es, dass es überall mit der Intercellularsubstanz, somit mit den Geschwulstzellen selbst in inniger Verbindung steht, indem das faserige Gewebe ineinander übergreift, dabei dringt das Stroma in Form feiner Fasern überall zwischen den Zellen ein, in Alveolarsarkomen auch in den Alveolen. Einen fast fremdartigen Eindruck machen Sarkome in den seltenen Fällen, in denen keine oder fast keine Intercellularsubstanz vorhanden ist und nur ein selbständiges bindegewebiges Stroma neben den zelligen Elementen existiert. Dann entstehen Bilder, die einem Carcinom oft täuschend ähnlich sehen, nur bleibt auch in ersteren die enge Zusammengehörigkeit der verwandten Gewebsarten bestehen und erkennbar, während im letzteren Stroma und Parenchym als zwei ganz verschiedene Gewebe sich scharf markieren.

Die in Sarkomen nicht selten eintretende schleimige oder hyaline Erweichung bezw. Entartung rührt stets von einer schleimigen oder hyalinen Degeneration der Geschwulstzellen selbst her und hat keine weitere Bedeutung als die eines regressiven Vorganges. Sie wird in allen Sarkomformen beobachtet und kann zu morphologisch eigenartigsten Bildungen führen, was oft Veranlassung zu den abenteuerlichsten Benennungen solcher Sarkome gegeben hat. So können ganze Zellstränge oder Zellbündel durch Degeneration der betreffenden Zellen in schleimige oder hyaline Massen verwandelt werden. Es ist wohl selbstverständlich, dass es nicht berechtigt ist, solchen

Tumoren, nur wegen dieser sekundären, an und für sich auch unwesentlichen Veränderungen besondere nur letzteren Zustand bezeichnende Namen zu geben, die bezüglich der Art des betreffenden Tumors gar nichts aussagen.

Klinischer Teil.

Zum Studium des klinischen Verhaltens der Sarkome wurde ausser den selbst beobachteten Fällen auch die gesamte Litteratur herangezogen. Es sei da gleich vorweg bemerkt, dass bei genauester Prüfung und Vergleichung wesentliche klinische Unterschiede zwischen den von den verschiedenen Bindegewebszellarten ausgehenden Sarkomen nicht herauszufinden waren, so dass für die klinische Beurteilung des Tumors nicht massgebend sein kann, welche Bindegewebszellart etwa sich hauptsächlich am Aufbau des betreffenden Tumors beteiligte. Wie klinische Beobachtungen lehrten, können im allgemeinen in allen Teilen des Körpers, in allen Geweben und Organen desselben gleichwertige Sarkome aus den Zellen des Bindegewebes und Ernährungs- bezw. Gefässapparates entstehen. Die praktische Erfahrung lehrt jedoch ebenso zweifellos, dass einzelne Gewebe und Körperteile ganz besonders die Bildungsstätte für die Entwickelung dieser Tumoren sind. Dahin gehört in erster Linie die Haut bezw. die Schleimhaut, oder richtiger gesagt, die Subcutis und Submucosa, ferner das Periost und das interstitielle Gewebe einzelner Drüsen, besonders der Lymphdrüsen und Speicheldrüsen, weniger der übrigen drüsigen Organe des Körpers, auch das interstitielle Gewebe des Centralnervensystems bezw. des Gehirns gehört zu diesen Geweben. Es würde den Rahmen der Arbeit weit überschreiten, wollte ich mich hier bei dem umfangreichen Thema auf Details einlassen, oder etwa die so ausserordentlich zahlreichen Arbeiten und kasuistischen Mitteilungen namentlich anführen, ich muss mich begnügen, die vorzügliche Entwickelungsstätte der einzelnen Sarkome. soweit sie für die uns in erster Linie interessierende Histogenese derselben lehrreich ist, in kurzen Zügen zu skizzieren.

Die Mehrzahl aller Sarkome findet sich am Kopf und Hals. Besonders häufig entwickeln sie sich im Perioste der verschiedenen Schädelknochen. Am Schädeldache selbst beobachtet man auffallend häufig vom Endothel und Perithel der Blut- und Lymphgefässe sich entwickelnde Sarkome, die weiche, oft fluktuierende kavernöse Tumoren bilden mit grosser Neigung zum Recidivieren. Sie sind in

... Teil abgekapselt, können eine erhebliche ... aber erst verhältnismässig spät zur Meta- ... alveolär oder plexiform gebaut, fascikuläre ... Konsistenz kommen hier nur selten vor. Beson- ... grosser Malignität pflegen die vom Perioste des ... Unterkiefers ausgehenden Tumoren zu sein. Die ... entsteht durch Wucherung des Lymphendothels ... Bindegewebszellen, sie sind selten abgekapselt, dringen ... von Anfang an diffus in die Umgebung ein und sind ... fascikulär und plexiform gebaut, pflegen rasch zu wachsen ... recidivieren. Ein Teil der Tumoren geht ganz oder ... von den Zellen des Blutgefässapparates aus. Aehnlich, aber ... weniger maligne verhalten sich die Tumoren des Unterkiefers. ... entwickeln sich eben so aus den Zellen des Lymphsystems und ... denen Bindegewebes wie denen der Blutgefässe, zeigen den ver- ... schiedensten Bau und Konsistenz, sind gewöhnlich abgekapselt, von ... alveolärer und fascikulärer Struktur, nicht selten mit ausgedehnten ... Blutungen und schleimigen Degenerationen: typische sog. Cylindrome. Die klinisch als relativ harmlos besonders charakterisierten sogen. Epuliden haben fascikuläre und plexiforme Struktur und gehen aus vom Lymphendothel und den Zellen der Bindegewebsfascikel des Periostes. Selten sind die periostalen Sarkome am harten Gaumen, die beobachteten Fälle nahmen ihre Entstehung von den Bindegewebszellen wie den Zellen des Lymphapparates. Auch sie haben wenig Neigung zum Recidivieren und sind ziemlich feste Tumoren von plexiformer oder fascikulärer Struktur. Durch grosse Malignität zeichnen sich die Orbitalsarkome aus, sie entwickeln sich in erster Linie aus den Zellen des Lymphapparates und des Bindegewebes, sind sehr häufig von plexiformer, selten fascikulärer oder alveolärer Struktur und haben auch eine grosse Neigung zur Metastasierung, die bei den periostalen Sarkomen des Schädels sonst nicht so sehr hervortritt. Auch hier werden sogen. Cylindrome relativ oft beobachtet. Die von der Subcutis am Kopf ausgehenden Sarkome entwickeln sich fast immer als mehr oder weniger prominente und häufig ulcerierte Tumoren. Sie werden am öftesten an der Wange, seltener an anderen Gesichtsteilen, meist als pilzförmige oder blumenkohlartige Tumoren beobachtet, an deren Wucherung sich besonders die Lymphendothelien, aber auch die Perithel- und Adventitialzellen der Blutgefässe beteiligen; sie haben gewöhnlich ein langsameres Wachstum, dringen aber schliesslich doch stets destruierend in die Tiefe. Unter

den von der Submucosa ausgehenden Tumoren spielen besonders die Tumoren der Nasenhöhle eine grössere Rolle, die von einer der Muscheln derselben, gewöhnlich der mittleren, ihren Ausgang nehmen. Die Nasenschleimhaut ist ein Lieblingssitz der reinen alveolären Sarkome, dabei kommen allerdings auch plexiforme und auch fasciculäre Sarkome vor. Auch sie zeichnen sich vielfach durch hyaline und schleimige Degenerationen aus. Nicht selten beteiligen sich die Blutgefässe an der Wucherung in ausgedehnter Weise. Ihre Malignität pflegt eine ziemlich grosse zu sein, eine vollständige Abkapselung fehlt der Mehrzahl derselben. In seltenen Fällen und mit relativ geringen malignen Eigenschaften finden sich Sarkome auch in der Lippe, dem Augenlid und dem weichen Gaumen, fast stets ist der Ausgangspunkt der Neubildung hier das Endothel des Lymphapparates; sie wachsen langsam, sind abgekapselt und meist nicht ulceriert. Auch in der Schleimhaut des Mundbodens werden Sarkome vom Lymphendothel ausgegangen beschrieben.

Ein grösseres Kontingent von sarkomatösen Neubildungen stellen wieder die Speicheldrüsen, Parotis- und Submaxillaris. Sie treten hier vor allem in Form alveolärer und plexiformer Tumoren auf, die von den verschiedensten Endothelien, aber auch von den Bindegewebszellen ausgehen, häufig abgekapselt und stationär bleiben, aber auch mitunter von Anfang an oder später diffus auftreten, recidivieren und Metastasen machen, so dass sie zweifellos auch klinisch zu den malignen Tumoren zu zählen sind. Auch in ihnen finden sich besonders oft ausgedehnte hyaline und schleimige Metamorphosen. Eine bedeutsame Entwickelungsstätte für Sarkom bildet ferner das Gehirn und seine Häute. All das, was früher als Carcinom desselben beschrieben wurde, entpuppte sich als maligne Tumoren bindegewebiger Abstammung, vor allem mitausgegangen von den Perithelien und Adventitialzellen und den Endothelien der Blutkapillaren. Die hauptsächlich von letzteren ausgehenden weichen, alveolär oder plexiform gebauten Sarkome entwickeln sich mit besonderer Vorliebe in den Gehirnhäuten, während die Sarkome der Gehirnsubstanz selbst hauptsächlich durch Wucherung der fixen Bindegewebs- und Saftspaltenzellen entstehen; nur seltener finden sich in solchen auch ausgedehntere Wucherung der Perithelien oder Endothelien der Blut- und Lymphkapillaren. Ist letzteres der Fall, dann pflegen auch hier alveoläre oder diffuse Bauart und weiche Konsistenz vorzukommen, sonst sind die Tumoren häufig fascikulär gebaut und von fester Konsistenz. Sowohl die Sarkome der Gehirn-

häute wie der Gehirnsubstanz sind meist abgekapselt, ihre Malignität verdanken sie wesentlich ihrem Sitz an so lebenswichtigen Organen, während ihnen die Eigenschaft Metastasen oder Recidive zu bilden, nur in geringerem Masse zukommt.

Am Halse sind es vorzüglich zwei Gewebe, in denen es ziemlich häufig zur Entwickelung äusserst maligner sarkomatöser Tumoren kommt, das sind die Lymphdrüsen bezw. deren retikuläres Gewebe und ist die bindegewebige Hülle der am Halse entlang ziehenden grossen Gefässe. Das erstere sind die typischen sogen. Lymphosarkome, die auch mit Vorliebe in der Nähe der grossen Gefässe auftreten und dann klinisch, wenigstens in späteren Stadien, wenn sie ihre Kapsel durchbrochen haben und in die Umgebung eingedrungen sind, von den von der Gefässscheide ausgehenden Tumoren nicht mehr zu differenzieren sind. Sie haben überwiegend häufig plexiforme oder zum Teil fascikuläre Struktur und nehmen ihren Ausgang vom Lymphendothel und den Bindegewebszellen des retikulären Gewebes der Drüsen. Sie sind streng histogenetisch zu trennen von den von den Parenchymzellen der Lymphfollikel selbst entstehenden malignen Tumoren, welch letztere am besten von den Sarkomen überhaupt zu trennen und unter der Bezeichnung „maligne Lymphome" als besondere Geschwulstart zu bezeichnen sind. Nur so liesse sich die auch jetzt noch oft vorkommende Verwechslung der klinisch und pathologisch ganz verschiedenen Geschwulstarten vermeiden. Aehnlich wie die Lymphosarkome entstehen auch die von der Gefässscheide ausgehenden Sarkome hauptsächlich vom Endothel der Lymphwege, haben gewöhnlich plexiforme oder fascikuläre Struktur und eine festere Konsistenz als jene. Beide bilden in gleicher Weise rasch wachsende Tumoren, die leicht recidivieren und ausgedehnte Metastasen machen.

Am Halse findet sich noch ein Organ, an dem wir Sarkombildung relativ häufig beobachten, nämlich die Schilddrüse oder, richtiger gesagt, die hyperplastische Schilddrüse, die Struma. Auch die Schilddrüsensarkome sind besonders maligne, ähneln sehr Carcinomen und gehen hauptsächlich von den Perithelien und Endothelien der Blut- und Lymphgefässe aus. Hier kommen mit die reinsten Formen der Alveolärsarkome zur Beobachtung, sonst wird nicht selten auch plexiforme oder diffuse Bauart beobachtet. In den übrigen Geweben und Organen des Halses findet sich Sarkombildung, die in allen Formen auch da vorkommen kann, sehr selten.

Am Rumpfe sind es zunächst auch wieder die Sarkome der

Haut und der Lymphdrüsen, die das Interesse des Chirurgen beanspruchen. Erstere finden sich an allen Teilen des Rumpfes in gleicher Weise. Sie entwickeln sich da vor allem von den Bindegewebszellen und Lymphendothelien in Form fascikulärer oder plexiformer Tumoren von meist harter Konsistenz, über denen gewöhnlich die Epidermis verschieblich ist, besonders die typischen harten fascikulären Spindelzellensarkome kommen da oft vor, sie sind zum Teil abgekapselt, wachsen meist langsam und haben keine grosse Neigung zur Metastasenbildung und Recidivierung. Am häufigsten werden sie in der Schultergegend und in der vorderen Abdomialwand, auch seltener in der Glutäalgegend beobachtet, sie erreichen meist eine recht erhebliche Grösse. Vielfach treten die Sarkome da auch in anderer Form auf, nämlich als prominente, polypöse Tumoren, mit ulcerierter Oberfläche, die in der Regel einen alveolären oder alveolär-plexiformen Bau haben und von den Endothelien der Lymph- oder Blutgefässe ausgehen. Auch aus Warzen gehen nicht selten prominente Hautsarkome hervor und nehmen ihren Ausgang da auch besonders vom Lymphendothel.

Weit malignere Eigenschaften besitzen durchschnittlich die vom retikulären Gewebe der Lymphdrüsen ausgehenden Sarkome. Diese gefürchteten Tumoren werden primär am Rumpfe am häufigsten in der Axillar- und Inguinalgegend beobachtet, weit seltener auch in den Mediastinal- und Mesenteriallymphdrüsen. Sie sind meist weiche Geschwülste, entstanden durch Wucherung des Endothels der Lymphgänge und auch der Bindegewebszellen, von alveolärem, diffusem, oder alveolär-plexiformem Bau, selten sind es fascikuläre Spindelzellensarkome von fester Konsistenz. Sie wachsen gewöhnlich rasch und machen ausgedehnte Metastasen. Die im Mediastinum entstehenden Sarkome sind ziemlich selten, die Mehrzahl derselben sind Lymphosarkome, doch können sie sich auch von der Thymus oder vom mediastinalen, lockeren Bindegewebe und den Bronchialdrüsen, ja auch vom Perikard entwickeln. Ebenfalls seltene Tumoren sind die Sarkome der serösen Haut, des Peritoneums und der Pleura, die wegen ihrer eigentümlichen Entstehung und Verbreitungsweise stets das besondere Interesse der Pathologen erregten, sie verdanken hauptsächlich einer Wucherung der Endothelien ihre Entstehung. Häufiger werden Sarkome der Mamma beobachtet, die vielfach alveolär gebaut sind, und von den Perithelien und Endothelien der Blut- bezw. Lymphgefässe ausgehen; bezüglich ihrer Malignität stehen sie dem Carcinom der Mamma nicht viel nach, sie pflegen jedoch lang-

samer zu wachsen. Sarkome des Herzens und der Lungen sind grosse Raritäten, sie entstehen vom interstitiellen Gewebe dieser Organe, von den Saftspalten und Bindegewebszellen in erster Linie.

Die sarkomatösen Neubildungen des Magendarmtractus sind von Carcinomen klinisch kaum zu unterscheiden. Dieselben entwickeln sich ebenso oft in der Darmserosa als in der Submucosa. Am Magen sind nur wenige Fälle, die Spindelzellensarkome von ziemlich fester Konsistenz waren, bekannt. Die Hauptursprungsstätte ist die Serosa oder Submucosa des Dünndarmes, die hauptsächlich vom Endothel der Lymphwege entstehen und meist fascikuläre oder plexiforme Struktur und feste Konsistenz haben. Oft findet sich keine Ulceration der Darmschleimhaut dabei und auch keine wesentliche Stenose des Darmlumens im Gegensatze zum Carcinom, da sie den Darm nicht cirkulär umgreifen. Hyaline Degeneration mit cystischer Erweichung und auch Verkalkung sind an ihnen keine ungewöhnliche Erscheinung. Vom Dickdarm ist es wesentlich die Analportion des Rectums, an der wir zuweilen Sarkome finden. Sie sind hier häufig melanotisch, gehen besonders vom Endothel der Lymphwege der Serosa aus und haben meist alveoläre oder alveolär-plexiforme Struktur, sie haben durchaus maligne Eigenschaften und führen bald zur Ulceration der Schleimhaut.

Von den Tumoren der drei grossen Unterleibsdrüsen müssen vor allem die Sarkome der Milz genannt werden, die in Form meist alveolär gebauter, oft kavernöser, grosser weicher Tumoren zur Beobachtung kommen, die vor allem vom Lymphendothel ausgehen. Sarkome der Leber und des Pankreas sind äusserst selten.

Von den im Periost sich entwickelnden Sarkomen des Rumpfes haben besonders die des Beckens Bedeutung, die eine enorme Grösse erreichen können, in erster Linie von den Saftspaltenendothelien und Bindegewebszellen entstehen, und alveoläre, fascikuläre und auch plexiforme Struktur haben. Am häufigsten sind die Sarkome des Os ilei. Sie sind ebenfalls sehr maligne. Zuweilen beobachtet man auch periostale Sarkome an den Rippen oder am Brustbein; auch hier sind die Endothelien der Lymphwege, wie es scheint, mit vor allem am Aufbau der Geschwulst beteiligt.

Eine wesentliche Bildungsstätte maligner Tumoren der Bindegewebsreihe ist der Urogenitaltractus, und zwar häufig auch im kindlichen Alter unter 10 Jahren; in erster Linie ist hier die Niere zu nennen, in der besonders oft reine alveoläre oder plexiforme Sarkome von bedeutender Grösse, weicher Konsistenz, und hochgradiger

Malignität von den Perithelien und Endothelien der Blut-, resp. Lymphgefässe sich entwickeln, während gerade in den Nieren die Beteiligung der fixen Bindegewebszellen an der sarkomatösen Wucherung hier oft ganz vermisst wird oder doch vielfach nur eine untergeordnete ist. Viel seltener sind primäre Sarkome der Blase, auch in ihnen ist, soweit sich aus den beobachteten Fällen entnehmen lässt, die Wucherung der Endothelien der Lymphwege die meist vorherrschende und zwar sind es besonders diffuse und alveolär gebaute weiche Tumoren, doch wurden auch härtere Geschwülste wesentlich von den fixen Bindegewebszellen hervorgegangen beobachtet, in einzelnen Fällen auch rein peritheliale Tumoren. Sie alle haben fast unterschiedslos gleich grosse Malignität. Von den männlichen Genitalien wird häufig der Hode von sarkomatöser Geschwulstbildung befallen. Auch hier sind es besonders die Perithelien und Endothelien der Blut- und Lymphgefässe, die grosse, meist weiche Tumoren erzeugen, auch hier ist eine ausgedehnte Wucherung der fixen Bindegewebszellen sehr selten. Ihre Struktur ist eine alveoläre, auch diffuse und plexiforme. Die reinen fascikulären Sarkome sind hier selten. Seltenheiten sind auch Sarkome des Samenstranges, die aber hin und wieder in Form fester, abgekapselter bis hühnereigrosser Geschwülste vorkommen, sie sind plexiform oder fascikulär gebaut und in erster Linie ausgegangen vom Lymphendothel. Auch cylindromatöse Bildungen sind in ihnen beobachtet. Unica sind auch Sarkome der Prostata, die bis jetzt beschriebenen Fälle sind kaum ein Dutzend; sie können sehr gross werden, ihr Ausgangspunkt sind die Zellen der Saftspalten und der Bindegewebsfascikel des interstitiellen Gewebes der Drüse, sie kommen verhältnismässig oft im kindlichen Alter vor. Hauptsächlich vom Endothel der Lymphwege, auch den Blutkapillaren ausgegangen sind die wenigen bisher beschriebenen Sarkome des Penis und des Scrotums; erstere entwickeln sich im lockeren Gewebe der Corpora cavernosa, letztere in der Subcutis. Sie pflegen ebenso wie die Prostatasarkome sehr maligne zu sein.

Von den weiblichen Genitalorganen erkrankt besonders das Ovarium gern an Sarkomen. Die Ovarialsarkome zeigen mit Vorliebe alveolären oder plexiformen Bau, seltener fascikuläre Struktur, erreichen gewöhnlich eine ziemliche Grösse und entwickeln sich vielfach auch in bereits bestehende Anomalien der Ovarien. Ihr Ausgangspunkt ist vor allem häufig das Lymphendothel, auch die Perithelien. Ihrer Entstehung nach ähnlich wie diese verhalten sich die selteneren Tubensarkome; die fixen Bindegewebszellen spielen bei

der Wucherung derselben grösstenteils eine ganz untergeordnete Rolle. Die Uterussarkome entwickeln sich wohl meist in der Muscularis oder in Myomen des Uterus von der Wand der feinen Gefässe, und sind gewöhnlich fascikuläre Spindelzellensarkome. Dagegen gehen die nicht sehr häufigen Sarkome der Vagina mit Vorliebe vom Endothel aus. Dieselben werden verhältnismässig oft im kindlichen Alter beobachtet.

Was die Extremitäten betrifft, so ist die obere Extremität viel seltener Sitz sarkomatöser Neubildungen als die untere. Die an ihnen beobachteten Sarkome entwickeln sich fast alle entweder in der Subcutis, oder in Lymphdrüsen oder im Periost. Am häufigsten sind sie an der Hand und hier wieder an den Fingern, wo sie besonders von Warzen oder Nävi aus Perithelien und Endothelzellen entstehen, sie sind in der Regel alveolär oder plexiform gebaut. Fascikuläre Sarkome kommen seltener zur Beobachtung. In einzelnen Fällen sind sie auch kavernös und sehr blutreich. Verhältnismässig oft treffen wir diese letzteren als kleine Tumoren an den Nagelgliedern der Finger. Sehr maligne Eigenschaften pflegen sie im allgemeinen nicht zu besitzen. — Viel häufiger werden an der unteren Extremität Sarkome beobachtet: an ihr befindet sich vor allem eine Prädilektionsstelle derselben. Das sind die das Kniegelenk konstituierenden Knochenteile, die untere Femur- und obere Tibiaepiphyse. Das Periost derselben ist sehr häufig die Entwicklungsstätte meist vom Lymphgefässendothel und auch der Zellen des faserigen Bindegewebes ausgehender Tumoren, die relativ rasch zu erheblicher Grösse wachsen; der grösste Teil von ihnen ist fascikulär oder plexiform gebaut, aber auch Alveolärsarkome kommen vor. Am Kniegelenke kommt es auch öfter zur Bildung im Knochenmark sich entwickelnder Tumoren, der sogen. Myelome, auch sie verdanken ihre Entstehung gewöhnlich in erster Linie einer Wucherung der Endothelien, an anderen Körperteilen sind diese Myelome viel seltener. Weiterhin ist ein beliebter Ursprungsort der Sarkome am Oberschenkel die Fossa ovalis, deren Drüsen oder die Gefässscheide. Das sind gewöhnlich wieder meist vom Lymphendothel, auch Perithel ausgehende plexiforme oder alveoläre Geschwülste. Sie sind meist ebenso wie die Sarkome am Kniegelenke abgekapselt. In der Subcutis sich entwickelnde fascikuläre Sarkome sind auch an der unteren Extremität nicht häufig; am Fusse finden sich besonders von den Lymphendothelien ausgegangene alveoläre und plexiforme Sarkome, die häufig von Warzen oder kleinen Telangiektasien ihre Ent-

stehung nehmen.

Der klinische Verlauf der histogenetisch eine einheitliche Geschwulstgattung bildenden malignen Tumoren der Bindegewebsreihe ist ein so verschiedenartiger, dass sich kein auch nur annähernd einheitliches Schema für alle Sarkome aufstellen lässt. Das hat jedoch, wie schon bemerkt, nicht seinen Grund darin, dass sich verschiedenerlei Zellen am Aufbau der sarkomatösen Tumoren beteiligen. Ganz abgesehen davon, dass Sarkome gewöhnlich aus mehrerlei bindegewebigen Zellen entstehen, weichen auch die hauptsächlich aus nur einer und derselben Zellart gebildeten Sarkome oft ganz wesentlich von einander ab, sowohl morphologisch, wie wir schon gesehen haben, als auch klinisch. Da ist zunächst das Wachstum ein sehr verschiedenes. Einzelne Sarkome, wie z. B. die vom Lymphendothel der Halsdrüsen ausgehenden oder auch die meist vom Endothel der Lymphwege ausgehenden Tumoren der Nasenhöhle, können innerhalb weniger Wochen zu grossen Geschwülsten wachsen, während andere, wie etwa die in der Subcutis z. B. in den Bauchdecken sich entwickelnden, fascikulären Spindelzellensarkome ausserordentlich langsam sich vergrössern. Auch die Struktur des Sarkoms ist im allgemeinen ohne Einfluss auf die Schnelligkeit des Wachstums. Wir kennen ebenso rasch wachsende Alveolärsarkome wie fascikuläre oder diffuse Sarkome. So sind die rasch wachsenden Sarkome der Nasenhöhle vielfach Alveolärsarkome, während die ebenso rasch wachsenden periostalen Sarkome am Kniegelenk häufig fascikuläre Sarkome sind, anderenteils wachsen z. B. die periostalen fascikulären Sarkome des Unterkiefers langsam, ebenso wie viele der alveolären Hautsarkome. Fast ebenso inkonstant ist das Verhalten der Sarkome zu ihrer Umgebung, der grössere Teil aller sarkomatösen Tumoren pflegt abgekapselt zu sein, doch ist auch das ganz unabhängig von der Art der Entstehung oder der Struktur derselben. Es giebt abgekapselte und diffus in die Umgebung eindringende alveoläre, plexiforme, fascikuläre Sarkome, ebenso wie die von den Zellen des faserigen Bindegewebes, oder den Endothelien oder Perithelien entstehenden Sarkome abgekapselt sein können oder nicht. Mehr massgebend dafür ist der Sitz; so sind die periostalen, die Gefässscheiden- und Lymphosarkome wenigstens in ihren Anfangsstadien meist abgekapselte knollige Tumoren, während die Haut- bezw. Schleimhautsarkome vielfach gleich anfangs in Form diffuser, zelliger Infiltration des Gewebes auftreten; zu dieser Gruppe sind auch die Nierensarkome zu rechnen; dagegen bilden die Drüsensarkome wieder zunächst

umschriebene, knollige Geschwülste. Die Konsistenz ist in erster Linie abhängig von der Beschaffenheit der Intercellularsubstanz, bezw. des Stromas. Erstere findet sich oft reichlich in fascikulären Sarkomen, letztere besonders in einzelnen Alveolärsarkomen; solche Tumoren werden eine feste, ja sogar harte Konsistenz besitzen, dagegen sind die fast reinzelligen diffusen Sarkome, auch die Alveolärsarkome mit wenig Stroma meist oft pseudofluktuierende Tumoren. Natürlich ist auch von wesentlichem Einfluss, ob und welche degenerative Veränderungen im Tumor vorhanden sind, besonders wird schleimige oder hyaline Degeneration zur Erweichung führen, während Sklerosierung des faserigen Bindegewebes eine Härte erzeugen kann. Hin und wieder können die Sarkome auch wirkliche Fluktuation darbieten: nicht nur eitrige Einschmelzung ist in grösseren, länger bestehenden solchen Tumoren gar nicht so selten, auch Cystenbildungen kommen vor, sei es in Form cystischer Erweichung, oder in den sogen. kavernösen Sarkomen, die meist vom Endothel oder Perithel enorm gewucherter Gefässe ausgehen, und geradezu grössere oder kleinere Blutsäcke bilden können. Dass sich solche mitunter in der Muskulatur, in der sonst Sarkome selten sind, entwickeln, hat Pupovak[1]) einige Male beobachtet und zwar bei jugendlichen Individuen in der Muskulatur des Oberschenkels bezw. der Bauchdecken.

Die Malignität der Tumoren dokumentiert sich ausser in der Schnelligkeit des stetig fortschreitenden Wachstums, die gerade bei Sarkomen, wie wir gesehen haben, so sehr variieren kann, in erster Linie in deren Propagation auf dem Wege der Metastasenbildung und der Recidivierung. Beides ist bei den einzelnen Sarkomen graduell ausserordentlich verschieden. Während manche sarkomatöse Tumoren erst nach jahrelangem Bestehen allgemeine Verbreitung zeigen, metastasieren andere schon nach einigen Wochen ihrer Entstehung. Auch hier spielt gar keine Rolle, aus welcher Zellart oder Zellarten hauptsächlich das betreffende Sarkom hervorgegangen ist; ebensowenig hat diesbezüglich die Struktur einen Einfluss. Sarkome, die nur aus den Endothelien, z. B. den Blutkapillaren, entstehen, können wie die Beobachtungen solcher Fälle lehren, ebenso metastasieren wie etwa Sarkome, die von den Zellen der Bindegewebsfascikel ausgegangen sind; ebenso gehören einzelne Alveolärsarkome mit zu den bösartigsten, während bei manchen fascikulären Sarkomen oft sehr spät erst eine Keimverschleppung stattfindet. So inficieren z. B. die besonders

1) v. Langenbeck's Arch. Bd. 54.

aus den Blutgefässendothelien und Perithelien sich entwickelnden Sarkome der Schilddrüse sehr rasch die regionären Lymphdrüsen in ausgedehnter Weise; anderenteils finden wir selten Metastasenbildung, z. B. bei den vorzüglich von den Zellen der Bindegewebsfascikel ausgehenden, meist auch langsam wachsenden, fascikulären Sarkomen in der Subcutis der Bauchdecken. Noch viele andere beweisende Beispiele liessen sich dafür aufführen. Also von der Bindegewebszellart und der Struktur hängt die Malignität nicht ab. Wohl aber ist sie, wie bei Carcinomen, bis zu einem gewissen Grade abhängig von der Menge und Beschaffenheit der zelligen Bestandteile. In fast rein zelligen Sarkomen mit wenig Intercellularsubstanz, in denen förmlich, um mich grob auszudrücken, die Zellen weniger fest aneinander und im Gewebe haften, kommt es viel leichter zu einer Verschleppung der zelligen Elemente, sei es durch die Blut- oder Lymphbahnen. Es liegt in der Natur der Sache, dass solche Tumoren viel häufiger weiche Konsistenz haben, sie können aber ebensogut alveolär, z. B. wenn das Gerüst nur durch Gefässe gebildet wird, wie diffus gebaut sein, oder plexiform oder fascikulär, wie sie in gleicher Weise von den Endothelien der Blut- und Lymphkapillaren oder den Zellen des Bindegewebes, oder den Saftspaltenzellen oder Perithelien entstanden sein können. Bei aufmerksamer Beobachtung zeigt sich, dass aber noch hinsichtlich der Malignität der Sarkome, ein zweites Moment in Betracht kommt, das ist die Oertlichkeit, wo sie sich entwickeln. Eine Ausnahme machen hiervon nur die melanotischen Sarkome, die überall sehr rasch und leicht zu metastasieren pflegen.

Sämtliche Sarkome, die von den Weichteilen des Schädels ausgehen, neigen im allgemeinen wenig und erst spät zur Metastasenbildung. Das trifft jedoch nicht zu für die vom Perioste der Gefässknochen sich entwickelnden Sarkome, die Sarkome der Orbita, des Siebbeines und des Oberkiefers gehören mit zu den bösartigsten Tumoren, sie machen oft überraschend schnell, auch in entfernteren Organen Metastasen und recidivieren auch nach scheinbar radikalster Entfernung in hartnäckigster Weise. Dagegen metastasieren die Sarkome des Gehirns, wie schon bemerkt, verhältnismässig spät. Besondere Malignität besitzen alle am Halse primär entstandenen Sarkome, gleichviel von welchem Gewebe oder Organe sie sich entwickelten. Sie greifen nicht nur rasch auf die regionären Lymphdrüsen über, sondern metastasieren auch leicht in den Lungen. Aehnlich verhalten sich fast alle im Innern des Körpers entstehenden

Sarkome. Auch sie machen meist weitgehende Metastasen. Das gilt besonders für die in den verschiedenen drüsigen Organen zur Entwicklung gekommenen Sarkome, gleichviel welche Struktur sie haben, oder von welchen Zellen sie ausgehen. Aber auch die in den serösen Häuten oder im Mediastinum oder Mesenterium sich entwickelnden Sarkome sind bezüglich ihrer Malignität ähnlich zu beurteilen. Dagegen zeichnen sich Sarkome der Bauchdecken oder der Subcutis, des Thorax viel weniger durch allgemeine Dissemination oder Recidivfähigkeit aus. An den Extremitäten lässt sich im allgemeinen als Princip aufstellen, dass je näher die Sarkome am Rumpfe sitzen, sie nicht nur eher und häufiger Metastasen machen, sondern auch das Freibleiben von lokalen Recidiven nach Exstirpationen um so seltener wird. Daher gehören am Oberarm zu den malignesten Tumoren die Sarkome der Schulter und der Axilla, an der unteren Extremität die Sarkome der Fossa ovalis. Je peripherer sie sitzen, desto verhältnismässig harmloser werden sie, wie vergleichende Studien der kasuistischen Litteratur unschwer feststellen lassen. Freilich gilt dieses Axiom cum grano salis, und für dasselbe das Sprichwort: „Keine Regel ohne Ausnahme". Es waren auch hier in Ausnahmefällen Sarkome an den Fingern oder am Fuss beobachtet, die hartnäckig recidivieren und auch bald zu ausgedehnten Metastasen führen. Noch weniger dürfte man daraus folgern wollen, die Sarkome an den Fingern oder Zehen seien gutartiger Natur. Die Unterschiede sind eben nur graduelle, aber nachweisbar sind sie.

Wir sehen also, die Malignität eines Sarkomes hat an und für sich nichts mit der Histogenese desselben zu thun, etwa in dem Sinne, dass ein solcher Tumor noch maligner würde, je mehr die Zellen des faserigen Bindegewebes sich an dessen Wucherung beteiligen, von Einfluss auf dieselbe aber ist ausser dem Verhalten der zelligen Elemente, das nicht von der Zellart abhängig ist, zweifellos die Körperstelle, an der der betreffende Tumor auftritt. Gehen wir der Ursache dieser Erscheinung nach, so finden wir, dass die Körperstellen, an denen Sarkome durch relativ rasche und ausgedehnte Metastasen und Recidive besonders maligne Eigenschaften äussern, immer die oder in der Nähe der Regionen sind, wo das Lymphgefäss- bezügl. Lymphdrüsennetz seine reichste Ausbreitung und Verzweigung besitzt; dahin gehören Hals, Achselhöhle, Fossa ovalis und Leistengegend, dahin gehören auch Brust- und Bauchhöhle bezüglich deren Eingeweide. So wird es verständlich, dass Sarkome solcher

Teile besonders leicht metastasieren und lokal recidivieren. Die Thatsache, dass gerade bei Sarkomen Metastasen auf dem Blutwege nichts Seltenes sind, bleibt natürlich trotzdem bestehen und ist ja auch leicht erklärt eben durch die vielfach so nahen Beziehungen der Geschwulst zum Gefässsystem, aber, wenn wir den klinischen Verlauf in der Litteratur daraufhin genau prüfen, so ist doch zweifellos zu erkennen, dass die Verbreitung der sarkomatösen Neubildungen auf dem Lymphwege mindestens ebenso häufig oder, wie ich fast annehmen möchte, die gewöhnlichere ist. Wie sich zeigt, pflegen die meisten Sarkome schliesslich eben Metastasen in den regionären Lymphdrüsen zu machen. Es kann das nicht auffallen, nachdem wir gesehen haben, dass gerade die Zellen der Lymphwege mit die Hauptentwickelungsstätte der Sarkome sind und die Wucherung so oft in die Lumina hineinerfolgt und dieselben durchbricht. Die Prognose der Sarkome ist daher im allgemeinen in erster Linie abhängig vom Sitze derselben, sie ist erfahrungsgemäss desto schlechter, je näher sich dieselben in der Gegend eines ausgedehnten weitverzweigten Lymphsystemnetzes entwickeln. A priori müssen wir aber von jedem Sarkom erwarten, dass es früher oder später Metastasen resp. auch Recidive macht; es sind daher alle Sarkome, wo sie sich auch entwickelt haben mögen, und von welcher Zellart, ob mehr von Endothelien oder mehr von den Zellen des faserigen Bindegewebes, sie auch entstanden und von welcher Struktur sie auch sein mögen, als absolut maligne Tumoren zu bezeichnen und dementsprechend zu beurteilen.

Zusammenfassende Schlussbetrachtungen.

Die Resultate, zu denen ich am Schlusse meiner Untersuchungen komme, seien nun noch einmal kurz ausgeführt. Das von Virchow zuerst als besondere Geschwulst bindegewebiger Abstammung, d. h. nur von den fixen Zellen des Bindegewebes ausgehend, charakterisierte Sarkom ist bezüglich seiner Histogenese nicht nur an diese eine Zellart gebunden, sondern geht aus verschiedenerlei Zellen hervor, die aber ihre Gleichwertigkeit und Gleichartigkeit darin äussern, dass sie alle im stande sind, Bindegewebsbildner zu werden; das sind ausser den Zellen des faserigen Bindegewebes die Endothelien der Lymphwege und die Endothelien und Perithelien bezw. Adventitialzellen der Blutgefässe. Und zwar entsteht ein Sarkom gewöhnlich aus zwei

oder mehr dieser Zellarten zugleich, wenn auch wohl vielfach die eine oder andere Zellart bei weiterem Wachstum die Hauptmasse des Tumors erzeugt. In den meisten Fällen sind an der Wucherung in erster Linie beteiligt die Endothelien der Lymphwege, besonders der Saftspalten, dann die Zellen des faserigen Bindegewebes und die Endothelien und sogen. Perithelien oder Adventitialzellen der Blutgefässe. Wohl nur in selteneren Fällen ist nur eine dieser Zellarten allein die Matrix des Tumors. Auch in den sogen. fascikulären Spindelzellensarkomen, die stets als die reinste Form der nur aus fixen Bindegewebszellen hervorgegangenen Sarkome galten, beteiligen sich stets in mehr oder weniger ausgedehnter Weise neben den Zellen des faserigen Bindegewebes vor allem die Endothelien der Saftspalten an der Wucherung, d. h. es wuchern die Zellen der Bindegewebsfascikel und die Zellen der die letzteren umgebenden Saftspalten gleichzeitig und auf denselben Reiz; dabei kann jedoch die Wucherung der einen oder anderen Zellart die vorherrschende werden. Es giebt aber auch fascikuläre Spindelzellensarkome, die nur aus Endothelien hervorgegangen sind. Diese Entstehung der Sarkome lässt sich aus Uebergangsbildern, besonders an Serienschnitten geeigneter Stellen derselben genau verfolgen und feststellen. Ebensogut kann ein Sarkom aus allen genannten Zellarten in verschiedenster Weise entstehen und sich aus ihnen aufbauen.

Es sind daher alle Sarkome mehr oder weniger eigentlich Endotheliome, und das Charakteristische am Sarkom ist nicht, dass es aus den Zellen des faserigen Bindegewebes hervorgeht, sondern dass es aus bindegewebsbildenden Zellen entsteht, bezw. solchen, die die Fähigkeit dazu haben. In seinen ersten Anfängen ist ein Sarkom von einer entzündlichen Neubildung, von einem Granulationsgewebe nicht zu unterscheiden, es hat zunächst absolut nichts Specifisches, hier wie dort kommt den Endothelien mit die Hauptrolle an der Bildung des pathologischen Gewebes zu. Es kann also auch, wie man das in der Litteratur der letzten Jahre so oft liest, eine Unterscheidung zwischen „echten“ Sarkomen und Endotheliomen, sei es, dass letztere als Unterart der Sarkome, oder jene als besondere Geschwulstgattung neben letzteren aufgestellt werden, vom histogenetischen Standpunkte aus nicht gemacht werden. Der Name Endotheliom, der der Histogenese der Sarkome zwar zum grössten Teil aber doch nicht ganz gerecht wird, ist daher am besten wohl gänzlich fallen zu lassen, da er nur im stande ist zu Missverständnissen zu führen, als seien vom Endothel ausgegangene Tumoren

etwas anderes als Sarkome; und der von Virchow bevorzugte Name Sarkom für diese einheitliche Geschwulstgruppe, deren oben gegebene Definition allerdings nicht mehr mit dem ursprünglichen Virchow'schen Begriff übereinstimmt, ist aus äusseren Zweckmässigkeitsgründen beizubehalten. Wollte man einzelne Sarkome, deren alleinige Abstammung eben vom Kapillar-Endothel durch ihr morphologisches Verhalten besonders auffallend ist, noch speciell durch das Epitheton „endothelial" histogenetisch charakterisieren, so würde dem nichts im Wege stehen. Ebenso wie der Name Endotheliom und aus denselben Gründen ist natürlich auch die Bezeichnung Peritheliom als Hauptname unzweckmässig resp. falsch.

Die Entstehung und Wachstumsweise der Sarkome ist nun so, dass eine gewisse Anzahl dieser genannten fibroplastischen Zellen, deren Menge in den einzelnen Fällen gewiss ausserordentlich variabel ist und die auch durchaus nicht notwendigerweise örtlich zusammengehörig zu sein brauchen, von einem gewissen Reiz, der in der Onkologie noch die grosse Unbekannte spielt, gleichzeitig getroffen werden und in Wucherung übergehen. Dabei reagieren aber, wie das schon ausgeführt wurde, die Zellen durchaus nicht alle in gleicher Weise auf den Reiz, sondern während ein Teil sogleich eine lebhafte zellige Wucherung erzeugt, machen sich an anderen nur sehr träge Wucherungserscheinungen bemerkbar. Von den ersten wird daher auch die Hauptmasse des Tumors erzeugt werden, während letztere wohl gewöhnlich mehr an die Peripherie grösserer Geschwulstknoten gedrängt werden. Und an solchen Stellen lässt sich dann auch noch in älteren Tumoren die Histogenese studieren. Es findet also auch in Sarkomen keine sekundäre Infektion ursprünglich normaler Zellen statt. — Eine solche Entstehungsweise der Sarkome macht aber auch ohne weiteres das so häufige primäre, multiple Auftreten derselben verständlich, ohne dass wir dabei gleich an Metastasierung zu denken brauchen.

Die histogenetisch eine grosse gleichwertige und einheitliche Geschwulstgattung bildenden Sarkome können morphologisch ausserordentlich von einander abweichen; und zwar ist es vor allem die Struktur, die bestimmte Sarkomformen aufstellen lässt. Danach können wir ein fascikuläres, ein plexiformes, ein alveoläres, ein diffuses, oder ein aus diesen verschiedenen Formen gemischt gebautes Sarkom unterscheiden. Diese verschiedenen Formen haben ihre Ursache in dem verschiedenen Verhalten der Intercellularsubstanz, bezw. des Stromas, sagen jedoch nichts darüber aus und sind im allgemeinen

nicht davon abhängig, von welcher Zellart im speciellen ein Sarkom vor allem entstanden ist. Es ist überhaupt praktisch nicht durchführbar, eine Einteilung der Sarkome nach ihrem speciellen histogenetischen Verhalten vorzunehmen, weil wir verhältnismässig so selten nur aus einer Zellart hervorgehende Sarkome beobachten und weil es auch vielfach ganz unausführbar ist zu bestimmen, welche Zellart im gegebenen Falle die alleinige oder hauptsächliche, oder welche überhaupt die Matrix des Tumors ist; sondern dieselbe ist nur möglich nach ihren morphologischen Eigentümlichkeiten. Wollen wir dazu, um eine noch exaktere Definierung zu geben. ausser der Struktur auch noch die Zellform und etwa vorhandene degenerative Vorgänge berücksichtigen, so könnten wir noch ein Spindelzellen-, ein Epitheloidzellen-, ein Rundzellen-, oder ein polymorphes Sarkom bezw. ein myxomatöses oder hyalines etc. Sarkom unterscheiden, wie das ja bisher schon geschehen ist.

Gewiss werden immer Fälle übrig bleiben, in denen es nicht gelingt, die Histogenese festzustellen, bezw. zu bestimmen, ob der Tumor von fibroplastischen Zellen ausgegangen ist und in denen auch das Verhalten der Intercellularsubstanz zur Bestimmung der betreffenden Geschwulstart nicht herangezogen werden kann; es kann dies vor allem in den ja allerdings verhältnismässig selteneren Fällen von Sarkomen, die keine oder grossenteils keine Intercellularsubstanz besitzen, möglich sein, solche Fälle können und müssen dann ihres morphologischen Verhaltens wegen, wie Schmaus vorschlägt, zu den Carcinomen gerechnet werden, und das kann um so unbedenklicher geschehen, als solche meist sehr zellreiche und weiche Tumoren auch klinischerseits den Carcinomen an Malignität kaum nachstehen.

Analog der histogenetischen Gleichwertigkeit und Zusammengehörigkeit der von den Endothelzellen, Perithelzellen und Zellen des faserigen Bindegewebes ausgehenden Tumoren bilden letztere auch hinsichtlich ihrer klinischen Eigentümlichkeiten eine einheitliche und gleichwertige Geschwulstgruppe. Es ist, wie genaue vergleichende Untersuchungen und Beobachtungen lehren, auch klinisch eine Unterscheidung zwischen Endotheliomen und Sarkomen nicht zu machen, und es ist auch nach dem klinischen Verlauf nicht zu unterscheiden, ob ein Tumor mehr von den Endothelien oder mehr von den Zellen des faserigen Bindegewebes entstanden ist; in beiden Fällen kann die Malignität ganz die gleiche sein. Der Name Endotheliom hat daher auch klinisch keine Berechtigung und ist auch

hier der alteingebürgerte Name Sarkom, mit dem wir einen wohl definierten Begriff bezüglich des klinischen Verhaltens analoger, bindegewebiger Tumoren verbinden, auch für die nachweislich nur aus Endothelien entstandenen Tumoren, da sie sich klinisch mit den Sarkomen decken, beizubehalten. Der klinische Verlauf bezüglich die Malignität eines Sarkoms ist also unabhängig davon, von welcher Zellart oder welchen Zellarten dasselbe ausgegangen ist. Maligne Tumoren sind alle Sarkome, da sie alle früher oder später metastasieren, bezw. recidivieren, nur bestehen diesbezüglich unter ihnen grosse zeitliche Verschiedenheiten, die Malignität ist dementsprechend nicht bei allen Sarkomen dieselbe, sondern es bestehen graduelle Unterschiede. So wenig dieselben aber mit der Entstehungsart zusammenhängen, so wenig können wir im allgemeinen aus der Struktur auf ihren Grad schliessen. Hierfür sind vielmehr zwei Faktoren massgebend, zunächst die Menge und das Verhalten der zelligen Elemente, beides kann in gleichen Sarkomformen sehr variieren. Je zellreicher ein Sarkom ist und je unabhängiger die einzelnen Zellen von der Intercellularsubstanz sind, desto malignerer Eigenschaften wird es fähig sein. Der Kliniker kann das vor allem erkennen aus der Schnelligkeit des Wachstums, je mehr die zelligen Gebilde als selbständige Elemente vorherrschen, desto rascher pflegt das Wachstum des betreffenden Tumors zu sein; solche Tumoren pflegen ferner weiche Konsistenz zu haben, doch hat die Konsistenz zur Beurteilung dafür nur einen relativen, beschränkten Wert. Der zweite Faktor ist der Sitz des Tumors, je reichlicher an der betreffenden Körperstelle, wo sich der Tumor entwickelt hat, das Lymphgefässnetz entwickelt ist, um so leichter wird es zu hartnäckigen Recidiven und Metastasen kommen. Nach diesen beiden Punkten wird sich demnach die Prognose eines Sarkoms zu richten haben.

Erklärung der Abbildungen
auf Taf. I—II.

Fig. 1. Plexiformes grosszelliges Sarkom des Schädeldaches, ausgehend von den Perithelien der Gefässe (Fall 1). Vergr. 500. a) Gefässe mit ihrem intakten Endothel. b) Peritheliale Wucherung.

Fig. 2. Fascikuläres kleinzelliges Spindelzellensarkom, ausgehend von den Saftspaltenzellen (Fall 6). Vergr. 500. a) Gewucherte Saftspaltenzellen.

Fig. 3. Fascikuläres Spindelzellensarkom des Oberkiefers (Fall 7). Vergr. 125. a) Gewucherte Zellfascikel.

Fig. 4. Dasselbe. Vergr. 500. a) Dilatierte Lymphräume mit ihren gewucherten Endothelien.

Fig. 5. Alveolär-plexiformes Sarkom des Siebbeines, ausgehend vom Endothel der Gefässkapillaren des Periostes (Fall 8). Vergr. 250. a) Endothelwucherung der Gefässkapillaren. b) Selbständiges Stroma.

Fig. 6. Dasselbe, die wuchernden Endothelien bei starker Vergrösserung. Vergr. 750.

Fig. 7. Recidiv des Tumors in Fig. 5 und 6 (Fall 9). Vergr. 125. Die Metaplasie der Zellen in epithelähnliche Zellen ist hier sehr ausgesprochen zu beobachten, rein alveolärer Bau mit selbständigem Stroma.

Fig. 8. Aus demselben Tumor (Fall 9). Vergr. 500. Man sieht hier die Endothelien in Wucherung übergehen, um zunächst plexiforme Zellstränge zu bilden. (Der ganze Vorgang liess sich an Serienschnitten genau verfolgen.) a) Gewucherte Endothelien.

Fig. 9. Fascikuläres Spindelzellensarkom der Orbita (Fall 15). Vergr. 500. a) Man sieht vor allem das Endothel der dilatierten Saftspaltenzellen in lebhafter Wucherung und in solide Zellfascikel übergehen.

Fig. 10. Epulis (Fall 18). Vergr. 500. a) Die Riesenzellen begrenzen zum Teil direkt die Lymphspalten und gehen aus deren Endothel hervor.

Fig. 11. Epulis (Fall 19). Vergr. 125. a) Auch hier Ausgangspunkt der Riesenzellen vom Lymphendothel.

Fig. 12. Dasselbe. Vergr. 500. a) Man sieht die Wucherung und Vergrösserung zu grossspindeligen Zellen der Lymphendothelien.

Fig. 13. Alveolär-plexiformes Sarkom des Unterkiefers. Hyaline Degeneration ganzer Zellschläuche (sog. Cylindrom). (Fall 20.) Vergr. 500. a) Hyalin degenerierte Zellstränge.

Fig. 14. Alveolär-plexiformes Sarkom des linken unteren Augenliedes (Fall 24). Vergr. 125. a) Alveolären-Zellkomplex aus ziemlich grossen kubischen Zellen bestehend, mit zarter Intercellularsubstanz. b) Selbständiges Stroma.

Fig. 15. Aus demselben Tumor. Vergr. 250. a) Plexiforme Zellstränge, man sieht den Uebergang der Lymphendothelien in die kubischen Zellen.

Fig. 16. Plexiform-fascikuläres polymorphes Sarkom der Wange (Fall 31). Vergr. 250. a) Dilatierte Lymphwege mit vergrösserten und wuchernden Endothelien. b) Fascikuläre Zellstränge mit ganz feinfaseriger Intercellularsubstanz.

Fig. 17. Alveolär-plexiformes Sarkom der Parotis (Fall 36). Vergr. 500. a) Lymphwege mit ihren wuchernden Endothelien. b) Teils hyaline, teils schleimige Degeneration der Zellstränge.

Taf. I.

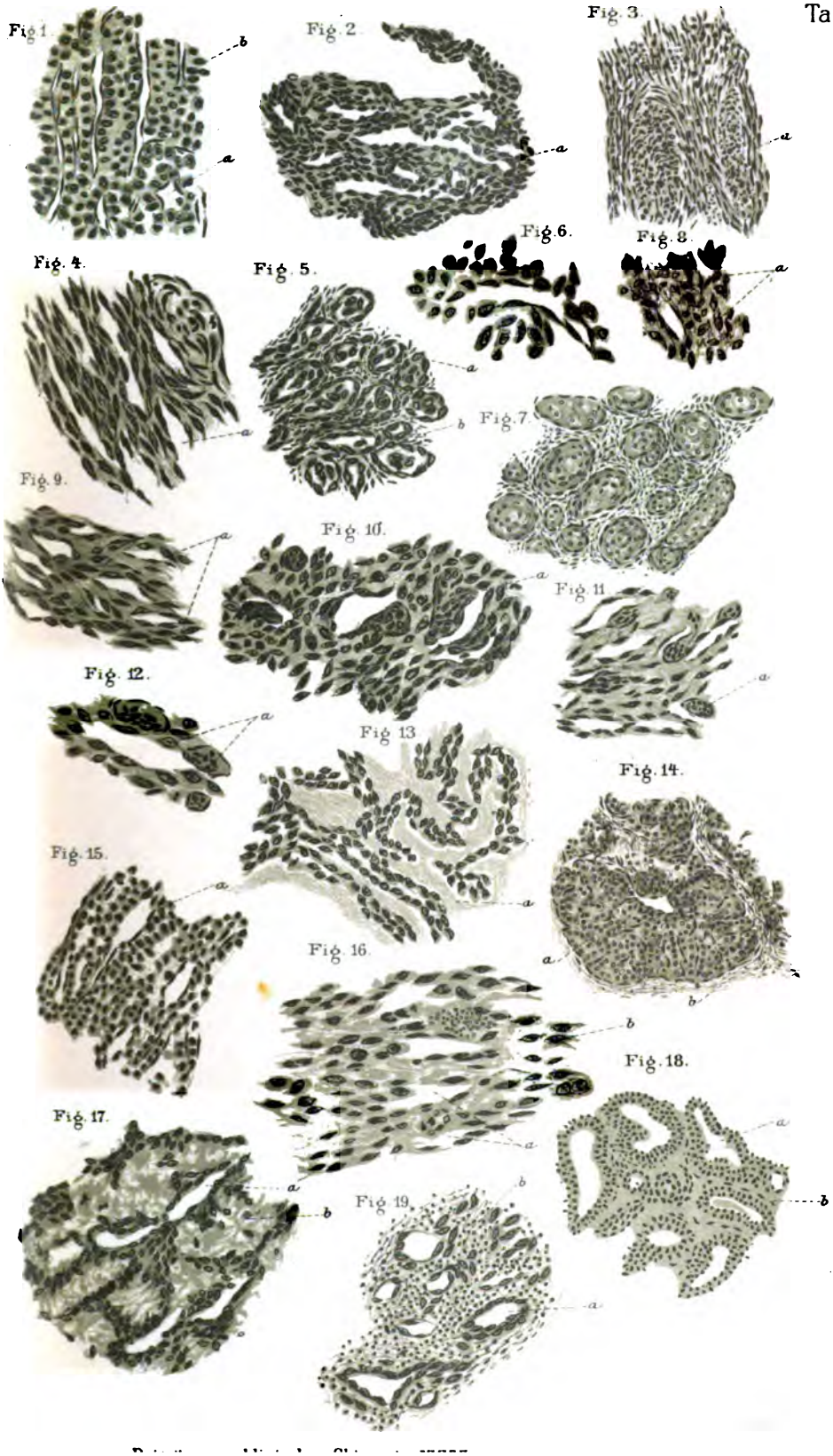
Fig. 1.
b
a
Fig. 2.
a
Fig. 3.
a
Fig. 6.
Fig. 8.
a
Fig. 4.
a
Fig. 5.
a
b
Fig. 7.
Fig. 9.
a
Fig. 10.
a
Fig. 11.
a
Fig. 12.
a
Fig. 13.
a
Fig. 14.
a
b
Fig. 15.
a
Fig. 16.
b
a
Fig. 18.
a
b
Fig. 17.
a
b
Fig. 19.
b
a

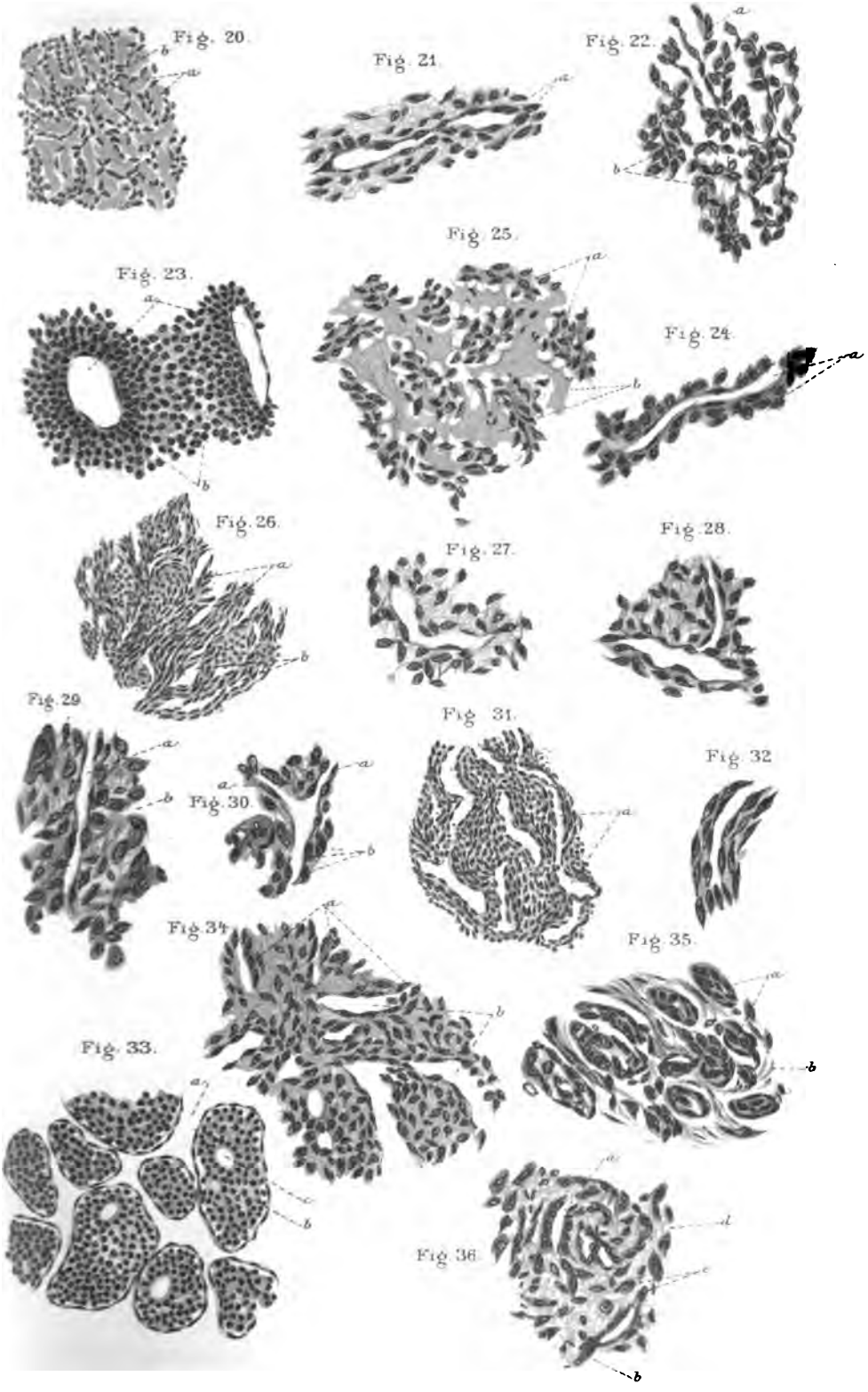
Fig. 20.
Fig. 21.
Fig. 22.
Fig. 23.
Fig. 25.
Fig. 24.
Fig. 26.
Fig. 27.
Fig. 28.
Fig. 29.
Fig. 30.
Fig. 31.
Fig. 32.
Fig. 34.
Fig. 35.
Fig. 33.
Fig. 36.

Fig. 18. Plexiform-alveoläres Sarkom der Parotis (Cylindrom), ausgehend vom Endothel der Lymphwege (Fall 37). Vergr. 250. a) Hyalin degenerierte, im Präparate ausgefallene Zellstränge. b) Ebenfalls hyalin degenerierte Zellen und Intercellularsubstanz.

Fig. 19. Diffus-plexiformes Sarkom der Halslymphdrüsen (Fall 42). Vergr. 500. a) Lymphgänge mit vergrösserten und wuchernden Endothelien. b) Lymphoides Drüsengewebe von Geschwulstzellen durchwuchert.

Fig. 20. Fascikulär-plexiformes Spindelzellensarkom der Regio submaxillaris (Fall 43). Vergr. 250. a) Hyalin-degenerierte Zellstränge. b) Lymphspalten mit ihren wuchernden Zellen.

Fig. 21. Aus demselben Tumor. Vergr. 500. a) Wuchernde Lymphspalten und Bindegewebszellen.

Fig. 22. Plexiformes Epitheloidzellen-Sarkom der Halslymphdrüsen (Fall 50). Vergr. 500. a) Wuchernde Endothelien der Lymphwege. b) Solide Geschwulstzellstränge.

Fig. 23. Alveolär-diffuses kleinzelliges Sarkom der Regio scapularis (Fall 61). Vergr. 500. a) Gefässlumina mit an diesen Stellen intakten Endothelien. b) Mantelartige und diffuse Wucherung der Perithelien bezw. Adventitialzellen.

Fig. 24. Aus einem kleinzelligen Alveolärsarkom der Regio scapularis (Fall 62). Vergr. 750. a) Lymphgang, dessen wucherndes Endothel denselben dicht umgiebt. Keine Intercellularsubstanz.

Fig. 25. Fascikuläres Spindelzellensarkom des Dünndarmes, ausgegangen vom Saftspaltenendothel und den Bindegewebszellen der Serosa (Fall 68). Vergr. 250. a) Zellfascikel mit wenig homogener oder feinfaseriger Intercellularsubstanz. b) Hyaline Massen, in denen noch vereinzelt freie Zellkerne sichtbar sind.

Fig. 26. Kleinzelliges, fascikulär-plexiformes Spindelzellensarkom des Dünndarmes (Fall 69). Vergr. 250. a) Spindelzellfascikel. b) Lymphräume, von Geschwulstzellen begrenzt.

Fig. 27 und 28. Aus demselben Tumor. Vergr. 750. Man sieht die Lymphräume erweitert mit ihren gewucherten Endothelien und umgebenden wuchernden Bindegewebszellen, die eine unterschiedslose zellige Wucherung bilden.

Fig. 29. Plexiform-alveoläres Sarkom der oberen Tibiaepiphyse mit Riesenzellenbildung, entstanden von den Lymphendothelien und Bindegewebszellen des Periostes (Fall 79). Vergr. 750. a) Lymphstrang mit wuchernden und vergrösserten Endothelien. b) Gewucherte Bindegewebszellen.

Fig. 30. Aus demselben Tumor zeigt die endotheliale Wucherung mit wenig faseriger Intercellularsubstanz. Die zum Teil noch platten Zellen (a) vergrössern und vermehren sich (b).

Fig. 31. Fascikulär-plexiformes Spindelzellensarkom des Periostes der

oberen Tibiaepiphyse (Fall 80). Vergr. 250. a) Dilatierte Lymphgänge von massenhaft gewucherten Zellen mantelartig umgeben.

Fig. 32. Aus demselben Tumor zeigt die Vergrösserung und Wucherung der Lymphendothelien. Vergr. 750.

Fig. 33. Alveolär-plexiformes Sarkom der Diaphyse des Oberschenkels, im Anschluss an eine Fraktur entstanden (Fall 83). Vergr. 250. a) Kommunicierende erweiterte Gefässräume, hier im Präparat überall mit intaktem Endothel ausgekleidet. b) Wucherung der Perithel- bez. Adventitialzellen mit hyaliner Degeneration einzelner Zellstränge inmitten der alveolären Zellkomplexe (c). Das Hyalin im Präparate ausgefallen.

Fig. 34. Aus demselben Tumor. Vergr. 500. Zeigt die lebhafte endotheliale Wucherung (a), der im periostalen Callus der Fraktur sich neubildenden Gefässe (b). Die Endothelien sind vergrössert und vermehrt und gehen in solide plexiforme Zellstränge über. Die Gefässe waren stark mit Blut gefüllt (im Präparat letzteres ausgefallen).

Fig. 35. Alveolär-diffuses Epitheloidzellen-Sarkom, ausgehend vom Endothel der Lymphwege der Subcutis des Oberschenkels (Fall 86). Vergr. 500. a) Alveoläre Zellkomplexe mit geringer oder fehlender Intercellularsubstanz. b) Selbständiges Stroma, welch letzteres im Tumor sonst vielfach fehlte.

Fig. 36. Plexiform-fascikuläres Sarkom der Nasenhöhle, ausgehend vom Lymphendothel und den Bindegewebszellen mit Riesenzellenbildung (Fall 25). Vergr. 250. a) Lymphräume mit ihren gewucherten Endothelien. b) Uebergang von Endothelien in Riesenzellen. c) Bindegewebszellwucherung. d) Faserige Intercellularsubstanz.

AUS DER

PRAGER CHIRURGISCHEN KLINIK

DES PROF. DR. WÖLFLER.

II.

Ueber die Dupuytren'sche Fingerkontraktur.

Von

Dr. **Gustav Doberauer,**
Operationszögling der Klinik.

Diese Form der Fingerkontraktur beschäftigt seit langem das Interesse der Aerzte und ihre Bemühungen, einerseits Ursache, Sitz und Veranlassung des Uebels zu ermitteln, andererseits demselben dauernd abzuhelfen, ohne anderweitige Schädigungen zu setzen. Die erste Beobachtung des Leidens rührt wohl von Felix Platter aus dem 16. Jahrhundert her, dessen Beschreibung einer Fingerverkrümmung deutlich auf unsere Affektion anzuwenden ist; die Ursache freilich blieb ihm eben so unklar wie noch vielen, die sich nach ihm damit beschäftigten.

So ziemlich alle den Bewegungsapparat der Hand zusammensetzenden Elemente wurden als Sitz der Erkrankung beschuldigt, so Muskeln, Sehnen und Haut, und die jeweilige Therapie darnach eingerichtet; erst Dupuytren gelang es, bei der Sektion eines von ihm lange beobachteten Falles durch genaue Präparation die Palmaraponeurose als Sitz der Erkrankung und ihre krankhafte

Veränderung als Ursache der seither nach ihm benannten Deformität zu erkennen. Dupuytren's Publikation gab Anlass zu mannigfachen Kontroversen, aber auch zu genauen Nachprüfungen und Untersuchungen seitens der Anatomen, pathologischen Anatomen und Chirurgen, welche schliesslich Dupuytren's Anschauung rückhaltlos bestätigten.

Zunächst suchte Toyrand den Sitz der Erkrankung nicht in der Fascie selbst, sondern im subkutanen Gewebe; Eulenburg nimmt zwei verschiedene Formen an, von denen er die auch von ihm als Dupuytren'sche bezeichnete auf Schrumpfung der Palmarfascie, die von ihm Strangkontraktur genannte Form auf Schrumpfung subkutaner Bindegewebsstränge bezog. Langenbeck verfocht Dupuytren's Anschauung; doch Eulenburg selbst erkannte später, worauf insbesondere Madelung hinwies, das Zwecklose und Ueberflüssige einer solchen Unterscheidung. Nach den genauen anatomischen Präparaten und Beschreibungen von Henle, Vogt und Anderen schickt die Palmaraponeurose, welche in dreieckiger Form von der Ansatzstelle des Musculus palmaris longus zu den Grundgelenken der Finger ausgespannt ist, zahlreiche Fortsätze, sowohl gegen die Haut der Hohlhand wie auch in der Tiefe zu den Sehnenscheiden und als Umhüllung für die Gefässe und Nerven; an der Fingerbasis strahlen Faserbündel zu den Seiten der Grundphalangen und ein mittlerer Strang bis zum ersten Interphalangealgelenke; seitlich geht die Aponeurose in die Fascie des Thenar und Antithenar über. Es ist demnach, wenn man die Erkrankung als einen zur Schrumpfung und Retraktion der Palmarfascie führenden Process auffasst, ganz wohl erklärlich, dass in verschiedenen Stadien oder Fällen dieser oder jener Teil der Fascie besonders stark betroffen erscheint; vielleicht üben auch Verschiedenheiten der ätiologischen Momente diesbezüglich einen bestimmenden Einfluss aus, der Totaleffekt des in seiner Entwickelung vollendeten Processes ist schliesslich doch der gleiche.

Zuletzt versuchte noch Baum eine andere Erklärung als durch Fascienschrumpfung, indem er die Haut als den Sitz der Erkrankung annahm und durch Experimente zu erweisen suchte; doch ist diese Anschauung so vielfach und so gründlich widerlegt und kann bei den heutigen Operationsmethoden in jedem einzelnen Falle als unrichtig demonstriert werden, dass darauf hier nicht weiter eingegangen zu werden braucht.

Durch die neueren Operationsmethoden ist man öfter in die

Lage gekommen, die histologische Untersuchung der erkrankten Fascie vorzunehmen; auch bei mehreren der noch anzuführenden an der Klinik des Herrn Professor Wölfler zur Operation gekommenen Fälle wurde dieselbe ausgeführt. Der Befund ist im wesentlichen ziemlich übereinstimmend: zwischen den normal aussehenden fibrillären Strängen der Fascie bemerkt man Schichten lockeren Bindegewebes, welches hauptsächlich die Gefässe begleitet, kernreicher als normal erscheint und stellenweise die Schichtung der Fascienbündel durchdringt, so deren Anordnung verwirrend. Eine genaue Beschreibung dieses Befundes hat Professor Langhans für einer von Kocher operierten Fall gegeben. Richer fand auch die elastischen Fasern etwas zahlreicher und voluminöser; der ganze Erkrankungsprocess wird demnach als chronische hyperplastische Entzündung mit Ausgang in narbige Schrumpfung aufgefasst. Langhans vermisst allerdings die Emigration weisser Blutzellen in dem mikroskopischen Befunde, was nach Kocher durchaus nicht gegen die erwähnte Definition spricht; übrigens wurde „kleinzellige Infiltration" um die Blutgefässe herum bei einem unserer Fälle konstatiert; die Untersuchung wurde im pathologisch-anatomischen Institute des Herrn Hofrates Chiari ausgeführt.

Das klinische Bild der Krankheit besteht bekanntlich in einer Beugestellung eines oder mehrerer Finger einer und zwar hauptsächlich der rechten Hand oder beider Hände; am meisten und am ehesten betroffen ist der Ringfinger der rechten Hand, in weiterer Folge der kleine Finger und der Mittelfinger, sehr selten wird auch der Zeigefinger und noch seltener der Daumen befallen, welches Vorkommen bisher nur in 5 Fällen beobachtet wurde; je einen Fall teilen Dupuytren und Malgaigne, drei Madelung mit. Einer unserer Patienten, ein intelligenter Mann, teilte uns mit, dass sein Vater dieselbe doppelseitige Kontraktur wie er selbst habe, und dass bei demselben beide Daumen mitergriffen seien. Die Erkrankung beginnt allmählich und ohne Schmerzen, so dass die Patienten meist das Leiden erst bemerken, wenn es einen beträchtlicheren Grad erreicht hat und der befallene Finger bei irgendwelchen Hantierungen störend wirkt oder geforderte Leistungen nicht zu vollbringen vermag; die weitere Beugung bleibt möglich, auch die aktive, während aktive Streckung unmöglich wird und der Versuch zu passiver Streckung grossen Widerstand findet und Schmerzen verursacht.

Die Flexion betrifft das Grundgelenk, später und seltener das

Mittelgelenk des Fingers; wohl stellen sich bei längerem Bestande des Leidens auch Mittel- und Endgelenk in dauernde Flexion, doch ist diese nicht direkt durch Fascienretraktion, sondern durch sekundäre Veränderungen an Gelenken, Bändern und wohl auch der Haut bedingt, obwohl meist angegeben wird, dass die Elasticität der Haut keine Einbusse erleide. Ein Ausdruck solcher sekundärer Veränderungen ist die von Eulenburg beschriebene Hyperostose an der Dorsalfläche der flektierten Phalange. Oft geben die Patienten an, und das geschah auch in einigen unserer Fälle, dass sie an einer Stelle der Hohlhand ein kleines, zuweilen schmerzhaftes Knötchen bemerkt hätten, von welchem aus die harten Stränge sich entwickelten, welche bei der ausgebildeten Kontraktur in der Hohlhand zu tasten und meist auch als stark prominent zu sehen sind. Die Haut über diesen Strängen ist nicht faltbar und derb; das Auftreten dieser Knötchen als Initialsymptom der Dupuytren'schen Kontraktur ist ein typischer Befund und ist auch schon für die Aetiologie der Krankheit verwertet worden.

Ich sah dieselben bei einem Fall ein Jahr nach der Operation an nicht der Operation unterworfenen Fingern; dieselben waren aber in ihrer Beweglichkeit noch nicht gehemmt, $1^1/_2$ Jahre später kam der Patient mit ausgesprochener Kontraktur an den Fingern, an denen die Knötchen konstatiert worden waren; leider hatte der Patient damals die probeweise Exstirpation eines solchen Knotens versagt, dessen genaue Untersuchung gewiss von Interesse wäre und speciell für die Würdigung von Riedinger's noch zu erwähnender Hypothese aufklärend sein könnte.

Bemerkenswert ist noch, dass die Kontraktur regelmässig stille steht, wenn sie einen solchen Grad erreicht hat, dass eine Verwendung des betreffenden Fingers ausgeschlossen ist und ein Einbohren des Fingerendgliedes in die Hohlhand selten stattfindet.

Der Verlauf der Krankheit ist ein ungemein langsamer, es braucht 3—10 Jahre zur vollständigen Ausbildung der Kontraktur, Vogt erwähnt einen Fall, wo 20 Jahre hiezu erforderlich waren. Meist beginnt die Erkrankung an der rechten Hand und ergreift erst später die linke, doch wurde auch symmetrisches Auftreten beobachtet.

Für die relative Häufigkeit des Leidens giebt Smith an, dass er es unter 700 Pfründnern 70mal beobachtet habe; diese Statistik betrifft ältere Leute, die von der Kontraktur verhältnismässig häufiger befallen werden, obwohl gewiss auch jüngere Individuen nicht ver-

schont bleiben; so sind bei unserem geringen Material zwei Fälle im frühen Mannesalter. Seltener als Männer weisen Frauen die Deformität auf, Smith berechnet das Verhältnis auf 10:1; gänzlich verschont ist das Kindesalter.

Unsicher und statistisch kaum verwertbar sind die Angaben über den Beruf der erkrankten Personen. Während die einen, voran Dupuytren selbst, die Affektion vorwiegend bei Personen der arbeitenden Stände und darunter wieder ganz bestimmter Berufsarten beobachteten, betonen andere, so Madelung, Adams, Eulenburg, dass gerade höheren Berufsklassen angehörende Personen erkrankt gefunden wurden, auch Kisgen berichtet über einige Fälle, wo Lehrer die Affektion aufweisen, welche viel Klavier und Violine spielten.

Damit komme ich nun zu der am meisten diskutierten und bisher nicht mit Sicherheit entschiedenen Frage in der Kenntnis der Dupuytren'schen Kontraktur, zur Frage der Aetiologie. Schon Cooper giebt an, das Leiden entstehe durch übermässige Anstrengung der Hand beim Gebrauche des Hammers, der Ruder, des Pfluges etc. Dupuytren beobachtete, wie schon erwähnt, das Ueberwiegen gewisser, den arbeitenden Ständen angehörender Berufsklassen bei den von ihm untersuchten Patienten; meist habe es sich um Leute gehandelt, die irgend ein mit stielförmigem Griff versehenes Werkzeug oder Instrument berufsmässig zu handhaben gezwungen waren, so Kutscher, die in der rechten Hand die Peitsche führen, Schlosser, Schmiede etc. Von daher rührt die Annahme einer traumatischen Entstehung der Kontraktur. Nicht allein derartige gewerbsmässige Insultationen, sondern auch gelegentliche einmalige Läsionen wurden bezichtigt, so berichtet Vogt über einen Fall, wo ein Herr nach einer Alpentour, auf der er einen Alpstock durch längere Zeit gebrauchte, mit einer beginnenden Kontraktur zurückkehrte; waren da nicht schon vor der Alpentour Anfänge vorhanden? Kisgen erwähnt einige Fälle, wo die Patienten selbst ein bestimmtes Trauma beschuldigten; so wird eine Stichverletzung als einer Kontraktur vorausgegangen erwähnt. Die Möglichkeit derartiger Entstehung wird durch die Kupfertafel Froriep's gestützt; es hatte sich um eine Stichverletzung gehandelt, die Haut zeigt eine ganz normale, nicht hyperplasierte Narbe, in der Fascie dagegen ist dieselbe so ausgeprägt, dass eine Verkürzung des Fascienstranges am Finger aufgetreten ist.

Die Gegner der traumatischen Erklärung wiesen nun sehr bald

darauf hin, dass oft gerade besseren Ständen angehörende Personen von dem Leiden befallen gefunden werden, Leute, die gewohnt sind, ihre Hände beständig in Handschuhen zu tragen (Pitha), Lehrer, Beamte, Aerzte, also gewiss Beschäftigungen, die nicht zu den grob mechanischen gehören. Man suchte dementsprechend nach anderen Erklärungen: Pitha, Gemmel, Adams und Andere suchten die Ursache in einer rheumatischen Erkrankung oder gichtischen Diathese; nach Adams ergiebt die Anamnese meist das Vorkommen von Gicht in der Familie, wenn auch der Patient selbst nicht gichtleidend war; vielleicht, so wurde betont, sei die Facie infolge ihrer ungünstigen Cirkulationsverhältnisse zu gichtischen Ablagerungen disponiert. Auch Arteriosklerose wird genannt. Bähr erinnert daran, dass arteriosklerotische Individuen nach Gelenktraumen häufig Steifigkeit behalten, was vermuten lässt, dass in solchen Fällen die Kapselschrumpfung besonders leicht eintritt; so könne auch in der Fascie ein Trauma den Schrumpfungsprocess provocieren.

Nichols weist auf die Analogie der Dupuytren'schen Kontraktur, welche er als Sklerose bezeichnet, mit anderen sklerotischen Processen hin, wie sie an Leber, Nieren, Lungen, Arterien und im Centralnervensystem auftreten; er vermutet als Grund für die Entstehung dieser Sklerose neuropathische oder trophische Momente.

Auf Heredität wird von König nachdrücklich verwiesen, und finden sich vereinzelte Fälle von hereditärem Auftreten in vielen Publikationen; einer unserer Fälle wurde diesbezüglich schon erwähnt.

Nervöse Ursachen centraler und peripherer Natur wurden ebenfalls angenommen und empfiehlt z. B. Lange gelegentlich Mitteilung seines bekannten Falles, wo eine längere Zeit bestandene Kontraktur bei Eintritt eines apoplektischen Insultes plötzlich schwand, die Nervendurchschneidung als Therapie. Ob ein Chirurg diesem Winke je Folge geleistet, ist mir aus der Litteratur nicht bekannt geworden.

Madelung will, gestützt auf die Thatsache, dass verhältnismässig häufiger ältere Personen die Erkrankung aufweisen, den im höheren Alter physiologisch erfolgenden Schwund des Fettgewebes im Unterhautzellgewebe und zwischen den zur Cutis ziehenden Bündeln der Fascie als veranlassendes Moment für die Kontraktur hinstellen. Durch diesen Fettschwund falle das natürliche Schutzpolster für die tieferen Gebilde der Hohlhand, also zunächst für die Fascie weg, welche jetzt allen traumatischen Einflüssen mehr aus-

gesetzt sei: allerdings erklärt diese Annahme in keiner Weise das Auftreten der Kontraktur bei jüngeren, durchaus gut genährten und mit hinreichendem Panniculus adiposus versehenen Personen, wie es doch so oft beobachtet wurde.

Interessant ist die Analogie einer Erkrankung der Plantarfascie, welche vereinzelt für sich und kombiniert mit Palmarretraktion beobachtet wurde, ersteres in zwei Fällen auch an der Klinik des Herrn Professor Wölfler; in einem Falle wurde wegen bedeutender Beschwerden die Exstirpation eines Plantarknotens ausgeführt.

Ledderhose machte die Plantarfascie zum Gegenstand eingehender Untersuchungen; er beobachtete vielfach das Auftreten knotiger Verdickungen in derselben bei Leuten, deren Extremitäten durch längere Zeit in fixierenden Verbänden gelegen hatten und die dann wieder zu gehen begannen; aus den knotigen Verdickungen entwickelte sich eine Kontraktur der Fascie, die sogar bis zu Hohlfussstellung führte; er nimmt an, dass durch die Fixation des Beines und die dadurch bedingte Cirkulations- und Ernährungsstörung ein entzündlicher Process in der Fascie auftritt. Wenn ein solcher Patient wieder geht, so erleidet die entzündete Fascie starke Spannung, welche zu kleinen Einrissen führt, die unter Bildung hypertrophischer Narbenmasse, einer Art Callus verheilen. Ledderhose nahm wiederholt die Exstirpation und Untersuchung derartiger Knoten vor, konstatierte die grosse Uebereinstimmung des Befundes mit dem Langhans'schen Befund bei der Palmarretraktion und ist demnach geneigt, für beide eine analoge und zwar traumatische Entstehungsursache anzunehmen. Auch nach Influenza und Masern soll die Erkrankung der Plantarfascie vorkommen, meist habe scheinbar der Beruf der Patienten — sie mussten viel stehen — den locus minoris resistentiae in der Fascie geschaffen.

Hoffa fand in einem Falle in der Plantarfascie Knorpel- und selbst Knochenbildung; laut Untersuchungsergebnis an der exstirpierten Fascie handelte es sich um chronische Entzündung derselben mit direkter Metaplasie des Bindegewebes in Knorpel- und Knochengewebe.

Riedinger befasst sich eingehend mit diesem Fall von philogenetischen Gesichtspunkten aus und führt diese Knochenreste auf ein in Rückbildung begriffenes accessorisches Skelettstückchen des Fusses (Tibiale externum) zurück. In ähnlicher Weise könnte die Knotenbildung bei Dupuytren'scher Fingerkontraktur mit anderen entwickelungsgeschichtlich beobachteten Gebilden, den soge-

nannten Sesamoiden zusammenhängen. Das hereditäre Auftreten der Affektion würde dadurch allerdings verständlicher, für dessen Erklärung schon König die kongenitale Fibrombildung verwerten will.

Wenn ich von den Fällen, die seit dem Jahre 1895 an der Prager Deutschen chirurgischen Klinik zur Beobachtung und Behandlung kamen, das auf die oben angeführten für die Aetiologie in Betracht gezogenen Gesichtspunkte Bezügliche kurz berichte, so ergiebt sich:

Unter 7 Fällen waren 2 doppelseitig, 1 linksseitig, die übrigen rechtsseitig, vierten und fünften Finger betreffend. Heredität ist in einem einzigen Falle nachweisbar — hier ist die Kontraktur bei Vater und Sohn doppelseitig. Nach der Berufsstellung haben wir einen Kaufmann, einen Sicherheitswachmann, einen Zimmermann, zwei Weichensteller, einen Kondukteur und einen Maschinendrucker. Das Lebensalter betrug 26, 32, 34, 36, 45, 52, 54 Jahre. Gichtische Diathese bestand bei keinem der Kranken, auch in der Familie war sie nicht nachweisbar, ebenso wenig nervöse oder rheumatische Erkrankungen. Zwei unserer Patienten beschuldigten ein vorhergegangenes Trauma als veranlassendes Moment. Ausserdem sah ich ausserhalb des Krankenhauses einen Fabrikanten mit beginnender doppelseitiger Kontraktur; ein sonstiges konstitutionelles oder hereditäres Moment war nicht nachweisbar, der Betreffende ist nach Mitteilung seines Hausarztes Diabetiker. Es überwiegen also bei diesem zwar geringen Materiale die grob mechanischen Beschäftigungsarten.

Vogt giebt eine Beschreibung der mechanischen Bedeutung der Hohlhandfascie als Hemmungsapparat gegen übermässige Streckung und Spreizung der Finger; es können nun bei gewissen, auch feineren Beschäftigungen, wie z. B. beim Klavierspielen, Bewegungen ausgeführt werden, welche über die normale Exkursionsweite der Gelenke und die normale Fascienspannung hinausgehen, dadurch entstände starke Spannung und kleine fibrilläre Einrisse in der Fascie, welche zu Vernarbung Anlass geben.

Dieser Vorgang ist gewiss möglich und die meisten der zur Bekämpfung der mechanischen Entstehungshypothese für die Dupuytren'sche Fingerkontraktur aufgestellten konstitutionellen Ursachen sind vielleicht weniger geeignet, erstere zu widerlegen, als vielmehr im Verein mit ihr die Krankheit zu erklären. Es ist wohl denkbar, dass die Fascie in einem gichtischen Individuum durch die Ablagerung gichtischer Produkte in derselben an ihrer normalen

Elasticität Verlust gelitten hat und dass die sonst und an sich unschädlichen berufsmässigen Insulte, welche die Hohlhand treffen, jetzt in der Fascie multiple kleinste Läsionen erzeugen, deren Vernarbung zur Schrumpfung und Retraktion führt. Dasselbe mag gelten von der Arteriosklerose wie von dem Fettschwund Madelung's, und wenn eine entzündliche Erkrankung der Hand vorausgegangen ist, wie gleichfalls Madelung als Grund für die Kontraktur hinstellt.

Vielleicht ist auch bei der groben Arbeit das Primäre eine Cirkulationsstörung durch den andauernden Druck, welchem die Fascie zwischen dem Werkzeuge und den Knochen der Hand ausgesetzt ist, und die dadurch bedingte Disposition für multiple feine Läsionen, deren Heilung unter Bildung von Narbengewebe in ihrer Summe den Totaleffekt der Kontraktur erzeugt. —

Weiter als die Erforschung der Aetiologie ist die Therapie des Leidens gediehen. Entsprechend den ursprünglichen irrigen Anschauungen über den Sitz der Erkrankung wurden als Operationsverfahren die Sehnendurchschneidung nach Gueretin und die Muskeldurchschneidung nach Malgaigne angewendet. Dass diese Verfahren die Krankheit entweder gar nicht behoben oder statt einer kontrahierten eine gelähmte und dadurch schwerer als durch die Erkrankung selbst geschädigte Hand schaffen, ist klar, abgesehen von den Gefahren der häufigen Eiterungen und Phlegmonen in jener vorantiseptischen Periode.

Rationeller verfuhr Cooper, der die subkutane Discission der gespannten Stränge in der Hohlhand ausführte; er hatte für sich die geringe Gefahr des Eingriffes und, sofern nicht Sehnen verletzt wurden, einen temporären Erfolg. Adams wendete die multiplen subkutanen Discissionen an und verteidigte dieselben noch gegenüber dem jüngeren Busch'schen Verfahren. Dupuytren durchtrennte quer die Hand und die darunter liegenden gespannten Stränge in der Hohlhand. Goyrand machte eine Längsincision und durchschnitt quer die im Grunde der Hautwunde erscheinenden Stränge. Die Erfolge aller dieser Operationen waren unvollkommen und vorübergehend, da durch die Verletzungen höchstens ein neuerlicher Grund zu narbiger Schrumpfung gegeben war. Zwar fand ich keine Statistik über die Resultate der Operationen nach längerer Zeit, doch genügt zur Beurteilung derselben die Thatsache, dass später alle namhaften Chirurgen von irgend einer operativen Behandlung des Leidens überhaupt abrieten, da die Erfolge klä-

liche seien und in keinem Verhältnisse stünden zu den Gefahren, welche durch die häufigen Wundinfektionen bedingt seien (Pitha, Billroth und Andere).

Man brachte die Behandlung durch Extension mittels mannigfacher Apparate oder durch gewaltsame Streckung in Narkose mit subkutaner Zerreissung der Palmarfascie in Uebung. Komplicierte Maschinen wurden konstruiert und permanent oder in gewissen Pausen appliciert. Der Erfolg, wenn ein solcher nach langer, schmerzhafter Behandlung überhaupt zu verzeichnen war, war schliesslich nur ein vorübergehender, und die Behandlung stellte die höchsten Anforderungen an die Geduld und den Heroismus der Patienten: man denke an Dupuytren's Versuch, der durch eine Belastung von 150 Pfund noch keine merkliche Aenderung der Flexionsstellung eines Fingers erzielte! Ebenso dürfte es sich mit der Massage verhalten, welche Mosengeil warm empfiehlt; er hatte Heilungen von mehr als einjähriger Dauer beobachtet. Es fällt aber schwer, an einen Dauererfolg dieser Behandlung zu glauben; ist die Erkrankung ein chronisch entzündlicher Process, wie ihn alle histologischen Befunde mit Uebereinstimmung erklären, so ist doch anzunehmen, dass alle mechanischen Insultierungen, wie Extension und Massage sie bedingen, nur eine Summierung der pathologischen, eben diesen Process erregenden Reize darstellen.

Eulenburg berichtet über günstige Erfolge bei elektrolytischer Behandlung der Fascienstränge; auch diese fand ihre Gegner, und die Resultate sind nicht länger nachbeobachtet.

Gegen die eingerissene Scheu vor chirurgischer Behandlung der Kontraktur kehrte sich erst wieder Madelung, welcher mit Recht betonte, man müsse jeden Patienten mit Dupuytren'scher Kontraktur operieren, wenn derselbe es begehrt. Einerseits rechtfertige dies die grosse Behinderung, welche ein nicht mit den anderen zusammmenwirkender Finger bei jeder Hantierung verursacht, andererseits hält er sich dazu befugt durch die Erfolge der neuen von ihm der Oeffentlichkeit übergebenen Operationsmethode von Busch, bei welcher bekanntlich ein dreieckiger Hautlappen von seiner Unterlage abpräpariert und die dadurch freigelegten Fascienstränge durchschnitten werden. Bardenheuer kombiniert damit, wo dies nötig erscheint, die Verlängerung der Sehnen durch Einkerben. Dieses Busch'sche Verfahren erscheint mir indes fast noch unzweckmässiger als die von Cooper, Adams und Goyrand geübten, weil ebenfalls die kranke Fascie nicht entfernt wird,

sonach zu Recidiven führen kann; überdies aber setzt sie eine nach Retraktion des Hautlappens per secundam intentionem heilende Wunde, welche ihrerseits zu narbiger Kontraktur Veranlassung geben kann. Wohl galt der Vorzug, dass Verletzungen von Sehnen und Nerven in der offenen Wunde vermieden werden können, wogegen der besonders gerühmte Vorteil, dass eine flache, offene, nicht zu Eitersenkungen neigende Wunde geschaffen werde, durch die moderne Asepsis gegenstandslos geworden ist.

Reeves, Gersuny und Kocher haben in der Exstirpation der Fascienstränge ein Operationsverfahren angegeben, welches sowohl der Kenntnis von Sitz und Wesen der Erkrankung entspricht, als auch durch die Setzung einer linearen, per primam intentionem heilenden Wunde narbige Kontraktur von dieser aus nicht befürchten lässt.

Diese Operationsmethode wurde auch bei allen Fällen an der Klinik des Herrn Professor Wölfler angewendet. Die Patienten wurden bisher in Evidenz gehalten und vor kurzem einer neuerlichen Untersuchung unterzogen. Es zeigte sich nun, dass das Resultat durchaus nicht in allen Fällen zufriedenstellend war; doch kann man gerade daraus auf verschiedene Einzelheiten, welche bei der Operation und Behandlung als für den Erfolg bedeutungsvoll sich ergeben, aufmerksam werden. Gerade aus diesem Grunde erfolgt die Publikation der Fälle, welche ich jetzt in knappen Auszügen der Krankengeschichten folgen lasse.

Von den sieben seit dem Jahre 1895 zur Beobachtung gelangten Fällen kamen sechs zur Operation, fünf konnten der Nachuntersuchung unterzogen werden, ein Patient ist inzwischen verstorben.

1. Schipek, Johann, 34 J., Sicherheitswachmann. Kontraktur des linken Ringfingers ein drei Viertel Jahre bestehend, allmählich entstanden; keine vorhergegangene Entzündung, kein nachweisbares oder erinnerliches Trauma, keine Heredität.

Operation unter Narkose und Blutleere. Es wurde die Exstirpation der Fascie mittels eines Vförmigen Hautschnittes gemacht, welcher dann Yförmig vernäht wird; Kompressionsverband; der Patient wurde nach einigen Tagen reaktionslosen Wundverlaufes entlassen und unter ambulatorische Nachbehandlung genommen. Die Operation stellt hier eine Kombination des Busch'schen Hautschnittes mit dem Kocher'schen Princip der Exstirpation der Fascie dar. Der Patient ist inzwischen gestorben.

2. Schrödter Josef, 52 J., Weichenwächter. Kontraktur beider Ring-

finger, 1 Jahr bestehend; keine hereditäre Anhaltspunkte, keine gichtische, rheumatische oder nervöse Erkrankung.

Am 7. V. 97 wurde die Operation an der rechten Hand unter Blutleere und Schleich'scher Lokalanästhesie vorgenommen: lineare Incision der Haut über dem gespannten Strang, Exstirpation der Fascie, der Finger lässt sich darauf gut strecken; Hautnaht mit Bronce-Aluminiumdraht (Knopfnähte), vollständiger Schluss der Wunde, Hochlagerung der Hand durch zwei Stunden. Im Verlaufe der Wundheilung trat partielle Nekrose der Wundränder ein, beim ersten Verbandwechsel zeigte sich, dass eine stärkere Nachblutung stattgefunden hatte; am 17. V. Entfernung der Nähte; am 23. V. bestand in der Mitte der Narbe eine kreuzergrosse Nekrose, Pat. kann die Finger vollkommen strecken; täglich aktive und passive Bewegungen und Handbäder. 4. VI. die Nekrose abgestossen, an ihrer Stelle eine bohnengrosse, reine Granulation, die Beweglichkeit der Finger vollkommen frei, Patient wird mit leichtem Verband entlassen.

Bei der Nachuntersuchung im März 1902 ergab sich folgender Befund: In der rechten Hohlhand eine lineare Narbe der Haut, nicht kontrahiert, doch radial davon ein Strang, welcher vom Fascienstrang des Mittelfingers ausgeht und gegen das Grundgelenk des Ringfingers zieht, dessen Bewegungsfreiheit bis jetzt jedoch nicht wesentlich behindernd, verdickte Stränge ziehen auch gegen Daumen und Zeigefinger, beide in leichte Kontrakturstellung zwingend. Links Kontraktur des Ringfingers bis zu einem Beugungswinkel von ca. 120°, derber Fascienstrang mit knotigen Verdickungen von der Grundphalanx des Ringfingers gegen das Ligamentum carpi volare ziehend, die übrigen Finger vollkommen frei.

3. St., Hermann, 26 J., Kaufmann, beiderseitige Kontraktur, welche den Ring- und kleinen Finger betrifft; sechs Jahre besteht eine langsam zunehmende Schwellung beider Handteller, seit einem halben Jahre Funktionsstörung. Ausgesprochene Heredität: Vater des Pat. leidet seit zehn Jahren an der Affektion, welche den fünften, vierten Finger und den Daumen beider Hände betrifft und zur völligen Kontraktur geführt hat. Keine konstitutionelle Erkrankung.

Am 7. XI. 98 wurde die Operation der linken Hand unter Blutleere und Schleich'scher Infiltration vorgenommen; Exstirpation der Fascie von einer zwischen Metacarpus V und IV ausgeführten Längsincision. Die Anämie dauerte 3 Stunden. Pat. verliess nach 10 Tagen das Spital.

Am 24. VI. 99 wurde die Operation an der rechten Hand ausgeführt. Man fühlt entsprechend dem Raum zwischen viertem und fünftem Metacarpus eine strangförmige Verdickung, welche der Fascie angehört und gegen die Grundphalanx der betreffenden Finger zieht, welche sich nur unvollkommen strecken lassen. An der Grundphalanx des Mittelfingers zeigt sich eine ähnliche Verdickung, die sich aber nicht in die Hohlhand

fortsetzt. Es wird wieder unter Blutleere und Schleich'scher Infiltration je eine Incision in der Hohlhand und an der Grundphalanx des kleinen Fingers gemacht und so die Fascienstränge exstirpiert; Verband mit einer Schiene, welche die Finger in gestreckter Stellung hält. Am 27. VI. verlässt der Pat. das Spital, um sich auswärts nachbehandeln zu lassen.

Im März dieses Jahres kam der Pat. wieder an die Klinik, um sich wegen Recidivs an der linken Hand einer neuerlichen Operation zu unterziehen. Dasselbe betraf wieder den vierten und fünften Finger, die Kontraktur deutlich als durch derben Fascienstrang bedingt erkennbar. An der rechten Hand ist der vierte Finger frei, die Narbe in der Hohlhand weich, dagegen die Narbe am kleinen Finger straff und kontrakt, der Finger etwa zu 130° durch die Hautnarbe gebeugt. Unter Narkose und Blutleere werden von je einer Längsincision aus die Fascienstränge des vierten und fünften Fingers bis auf die Grundphalangen excidiert; die Finger weichen in die Streckstellung; Blutstillung, Hautnaht; aseptischer Verband, darüber Blaubindenverband. Patient verliess nach einigen Tagen die Klinik, um sich auswärts noch behandeln zu lassen und teilte vor kurzem brieflich mit, dass er mit dem Erfolge der letzten Operation ausserordentlich zufrieden sei.

4. Bartuschek, Anton, 45 J., Maschinendrucker. Kontraktur des rechten vierten und fünften Fingers, seit 1½ Jahren bestehend; keine Heredität oder konstitutionelle Erkrankung; seine Beschäftigung zwingt den Patienten, einen kleinen Eisenstab täglich mehrere Stunden in der Hand halten zu müssen. Die Operation wird am 1. V. 00 unter Narkose ausgeführt, ohne Blutleere begonnen, dann doch unter Esmarch'scher Konstriktion fortgesetzt. Längsincision an der oberen Seite des Metacarpus IV. Exstirpation der Fascienstränge des vierten und fünften Fingers; Hautnaht, Kompressionsverband. Patient verlässt 15 Tage nach der Operation das Spital mit vollkommener Streckfähigkeit der Finger. Bei der Nachuntersuchung im März dieses Jahres ergab sich der Fortbestand dieses guten Erfolges; der Mann, welcher seinen früheren Beruf aus Furcht vor der Wiederkehr des Leidens aufgegeben hat, kann die Finger in voller Exkursionsweite beugen und strecken, die Narbe der Hohlhand ist weich und verschieblich, nur klagt Pat. über Kältegefühl in den beiden erkrankt gewesenen Fingern.

5. Chaloupka Johann, 32 J., Kondukteur. Kontraktur des linken kleinen Fingers, 3 Jahre bestehend, hat mit Knötchenbildung begonnen. Keine Heredität, keine konstitutionelle oder rheumatische Erkrankung. Pat. giebt an, sich den Finger einmal im Grundgelenk überstreckt zu haben. Operation am 20. VII. unter Blutleere, welche, unterstützt durch Morphium, hinreichende Anästhesie bewirkt. Längsschnitt bis zum 1. In-

terphalangealgelenk, Exstirpation der Fascie, exakte Blutstillung, Naht; Kompressionsverband; nach reaktionslosem Wundverlauf verlässt der Pat. am 23. VII. das Spital.

Bei der Nachuntersuchung zeigt sich der kleine Finger der linken Hand durch die straffe Hautnarbe in Flexionsstellung gezogen; derselbe kann gebeugt werden; Pat. giebt an, mit der linken Hand nicht gut zufassen zu können und klagt über Parästhesien. An der rechten Hand entsprechend dem Fascienstrang des Ringfingers ein derber Knoten, der auf Druck schmerzhaft ist; Kontraktur besteht bisher nicht.

6. Kratochoil Franz, 54 J., Weichensteller. Kontraktur des rechten fünften Fingers, 6 Monate bestehend, Beginn mit Schwielenbildung; keine Heredität oder konstitutionelle Erkrankung. Operation am 30. X. 01 unter Anämie und Schleich'scher Infiltration. Zur Exstirpation der Fascie wird die Haut lappenförmig abpräpariert; exakte Blutstillung, Naht, Kompressionsverband. Im Verlaufe der Wundheilung trat ausgedehnte Randgangrän ein, nach Abstossung der Nekrosen bleibt in der ganzen Länge der Wunde ein granulierender Defekt; Pat. wurde mit granulierender Wunde entlassen und der ambulatorischen Behandlung überwiesen. Bei der Nachuntersuchung zeigt sich der fünfte Finger bis ca. 100°, der Ringfinger in geringerem Masse durch die sehr derbe und straffe Narbe der Haut kontrahiert.

Wenn man nun die Erfolge und Misserfolge obiger Operationen zusammen nimmt, so lassen sich für die Ausführung der Operation folgende Regeln empfehlen:

Vor allem ist Narkose anzuwenden, da die lokale Anästhesie nach Schleich, welche bei unseren Fällen wiederholt angewendet wurde, doch mit Rücksicht auf mögliche Hautgangrän recht gefährlich erscheint und bei der nicht immer kurzen Dauer der Operation auch nicht stets ausreichend sein dürfte.

Esmarch'sche Blutleere ist nicht gut zu umgehen, doch erscheint eine genaue Blutstillung nach deren Anwendung geboten, weil ein subkutanes Hämatom ebenfalls zu Hautgangrän führen kann; aus derselben Befürchtung ist ein stärkerer Kompressivverband nicht angezeigt, was auch Lotheissen betont.

Hautgangrän ist eben eine Komplikation, welche den Operationserfolg sehr in Frage stellt oder ganz vereitelt, und ist daher in erster Linie zu vermeiden. Ob bei dem Fall 2 die Anämie oder die Infiltration die Randgangrän verschuldeten, ist natürlich nicht zu entscheiden, vielleicht that es übermässige Dünnheit der Haut nach Abpräparierung der cutikularen Fascienfortsätze. Diesbezüglich sei übrigens an Kocher's Vorschrift erinnert,

welcher empfiehlt, lieber ein Stück der gar zu dünnen Haut zu excidieren, als derartige Wundränder zur Naht zu verwenden. Fall 4, welcher in Narkose und mit Bedachtnahme auf genaue Blutstillung operiert wurde, gab jedenfalls ein sehr gutes Resultat. Bei Fall 6 ist als Ursache der Wundrandgangrän wohl hauptsächlich das lappenförmige Abpräparieren der Haut zu beschuldigen. Neuerdings hat Lotheissen empfohlen, einen Lappen durch einen bogenförmigen Schnitt von der Grundphalanx des kleinen Fingers entlang dem ulnaren Rand des Antithenar und in der Höhe des Ligament. carpi transversum zum Thenar verlaufend, zu bilden; man gewinne damit den Vorteil, dass die Hautnarbe nicht über die Sehnen falle und selbst im Falle eintretender Randgangrän keine Bewegungsstörung verursache. So schätzbar dieser Gewinn an sich ist, so möchte ich doch jede Lappenbildung auch mit Berufung auf Fall 6 für bedenklich erachten, weil die ohnehin durch die feste Verwachsung mit der narbig sich retrahierenden Fascie in ihrer Ernährung gestörte Haut doch recht dünn abpräpariert werden muss, will man alle erkrankten Stränge mit Sicherheit entfernen; darum erträgt sie auch wohl nur schwer die breite Loslösung von ihrer Unterlage. Diese Schnittführung mag gelten bei wenig vorgeschrittenen Fällen, wo die cutikularen Fascienstränge nicht mitergriffen sind und auch bei der nach Exstirpation der Fascie erfolgenden Streckung der Finger die Haut nicht so stark gespannt wird. Sicherer ist es jedenfalls, bloss Längsincisionen in die Haut zu machen, wenn nötig, mehrere; sollten dieselben bedenklich nahe an einander fallen, so müssen sie in mehreren durch entsprechende Zeitintervalle getrennten Sitzungen gemacht werden.

Es ist ferner erforderlich, stets den Schnitt bis auf die Grundphalange des Fingers zu führen, um den betreffenden Fortsatz der Aponeurose mit zu entfernen, und ebenso wie die cutikularen auch die in die Tiefe gegen die Sehnen ziehenden Bündel zu exstirpieren.

Vor Recidiven an den zur Zeit der Operation noch nicht befallenen Fingern schützt diese Methode natürlich nicht, wie Kocher hervorhebt, da eine Totalexstirpation der Aponeurosis palmaris aus den erörterten Gründen nicht thunlich ist; dass indessen die kontrahierten Finger, welche der Operation unterworfen werden, dauernd zur vollen Funktionsfähigkeit zurückgebracht werden, ist bei genau und sorgfältig geübter Technik gewiss zu erreichen.

Hiezu ist allerdings noch eine längere und sorgfältige Nachbehandlung erforderlich, welche durch Massage und passive Bewe-

gungen, durch Wochen fortgesetzt, eine schädliche Wirkung der Hautnarbe gewiss vermeiden und dieselbe weich und nachgiebig machen kann. Das Fehlen einer derartigen Nachbehandlung, der sich allerdings die Patienten selbst entzogen, hat wohl ganz allein den prekären Erfolg der Operation in Fall 5 und 3 bedingt.

In neuester Zeit hat Janssen aus der Klinik v. Bergmann eine dortselbst von Lexer in acht Fällen geübte Operationsmethode veröffentlicht. Es wurde mit der Aponeurose die ganze bedeckende Volarhaut oder doch grössere Flächen derselben entfernt und der Defekt bald durch gestielte Lappen aus der Brusthaut, bald durch ungestielte Lappen aus der Haut des Oberschenkels gedeckt; die Erfolge waren und blieben während der bis $2^1/_2$jährigen Beobachtungszeit gute, mit Ausnahme zweier Fälle von Keloidbildung, welche eine neuerliche Operation erheischten. Indes glaube ich, dass die Kocher'sche Operationsmethode, wenn sie mit sorgfältiger Bedachtnahme auf die angeführten Gesichtspunkte und entsprechende Nachbehandlung geübt wird, auf die eingreifendere Operation Lexer's ganz gut verzichten lässt.

Litteratur.

Dupuytren, Leçons orales de clinique chirurg. IV. 1839. — Goyrand, Gaz. med. 1835. — Malgaigne, Gaz. med. 1833. — Eulenburg, Berlin. klin. Wochenschr. 1864, 1870. — Madelung, Berlin. klin. Wochenschr. 1875. — Ders., Verhandl. d. Deutsch. Gesellsch. f. Chir. 1877. — Ders., Centralbl. f. Chir. 1886. — Adams, The Lancet. 1877. — Ders., Brit. med. Journ. 1878. — Richer, Progrès méd. 1877. — Baum, Centralbl. f. Chir. 1879. — Froriep, Kupfertafeln zur Erläuterung der Palmarkontraktur der Finger. — Anatomie von Henle. — Pitha-Billroth, Specielle Chirurgie. Bd. IV. — König, Specielle Chirurgie. — Vogt, Deutsche Chirurgie. 64. — Bardenheuer, Deutsche Chir. 63. — Mosengeil, Langenbeck's Arch. XIX. — Noble Smith, Brit. med. Journ. 1885. — Gersuny, Wien. med. Wochenschr. 1884. — Kocher, Centralbl. f. Chir. 1887. Nr. 26, 27. — Gluck, Berlin. klin. Wochenschr. 1887. — Lange, Virchow's Arch. 1885. Bd. 102. — Reeves, Brit. med. Journ. 1881. — Tarnowski, Inaug.-Diss. Erlangen 1887. — Schmidt, Inaug.-Dissert. Würzburg 1889. — Kisgen, Inaug.-Dissert. Würzb. 1889. — Rosch, Inaug.-Dissert. Strassburg 1891. — Ledderhose, Arch. f. klin. Chir. Bd. 48. 55. — Bähr, Aerztliche Sachverständigen-Zeitung. 1895. Deutsche med. Wochenschr. 1895. — Bieganski, Deutsche med. Wochenschr. 1895. — Franke, Arch. f. klin. Chir. Bd. 49. — Hoffa, Centralbl. f. Chir. 1898. — Riedinger, Centralbl. f. Chir. 1898. — Borst, Centralbl. f. Chir. 1898. — Feré, Revue de chir. 1899. — Lotheissen, Centralbl. f. Chir. 1900. — Janssen, Arch. f. klin. Chir. 1902. Bd. LXVII.

AUS DER

PRAGER CHIRURGISCHEN KLINIK

DES PROF. DR. WÖLFLER.

III.

Ueber Adenome des Dünn- und Dickdarmes.

Von

Dr. **Felix Smoler,**
Assistenten der Klinik.

(Hierzu Taf. III.)

Im Gegensatz zu den übrigen Geschwülsten bildet das Vorkommen polypöser Adenome im Darmkanal einen relativ seltenen Befund. Häufiger noch, als der Praktiker, hat der Pathologe Gelegenheit, dieselben als zufälligen Nebenbefund bei Sektionen Verstorbener zu entdecken, die Processen verschiedener Art erlagen und ausserdem Adenome im Darmkanale getragen haben, ohne dass diese irgendwelche Symptome gemacht haben, welche von dem Kranken selbst oder dem untersuchenden Arzte bemerkt worden sind. Neben solchen Fällen von intravital symptomlos verlaufender Adenomatose des Darmkanals giebt es andere, in denen auf Grund gewisser, zumeist durch die Situation oder Grösse der Geschwulst bedingter Symptome die Diagnose mit Sicherheit oder Wahrscheinlichkeit gestellt werden konnte. Es erzählt die Litteratur schliesslich

von Fällen, in denen Darmadenome Erscheinungen schwerster Art herbeigeführt haben, ja selbst Ursache zum Exitus letalis für ihren Träger geworden sind.

Die Seltenheit der Adenome in bestimmten Darmabschnitten, der eigentümliche Verlauf des einen oder anderen Falles, etwaige Komplikationen, die während seiner Beobachtung unterliefen, oder die eigentümliche Erscheinungsform der adenomatösen Bildungen, wie sie gelegentlich abweichend vom Gewöhnlichen in Erscheinung trat, haben wohl eine Anzahl von Mitteilungen erstehen lassen, welche das Gesehene beschreibend oder Einschlägiges verwertend wertvolle Beiträge zur Kenntnis der genannten Tumoren bildeten, und es haben sich einzelne Autoren der Mühe unterzogen, aus einer Anzahl selbstbeobachteter Fälle oder aus gleichartigen Mitteilungen der Litteratur Gemeinsames zusammenzufassen, und den Versuch gemacht, das in Bezug auf viele Einzelheiten bisher recht dunkle, klinische Bild der gutartigen Darmgeschwülste zu klären und bestimmte Regeln für Aetiologie, Symptomatologie und Behandlung der genannten Geschwülste aufzustellen.

Dessenungeachtet glaube ich, mit einer grösseren Zusammenstellung alles dessen, was uns über Darmadenome bekannt ist, die moderne Litteratur über Darmgeschwülste ergänzen zu sollen, umsomehr, als alle statistischen Angaben, die über Adenome im Darmtrakte vorliegen, auf Grund von verhältnismässig wenig Beobachtungen gemacht sind und grösstenteils aus einer Zeit stammen, die weit hinter der unseren zurückliegt und mit anderen klinischen Untersuchungsmethoden, mit anderen Behandlungsmethoden arbeitete als die Gegenwart, welcher die Errungenschaften der Neuzeit in Bezug auf theoretische Forschung und praktische Durchführung des Wünschenswerten die Wege weitaus geebnet haben.

Die Verwertung der älteren Litteratur über das einschlägige Material unterliegt allerdings insofern gewissen Schwierigkeiten, als histologische Untersuchungen der aufgefundenen Tumoren zum Teil vollständig fehlen, zum Teil die Angaben über die Struktur derselben in ungenügender Weise gemacht sind, so dass es vielfach unmöglich ist, sich ein Bild über die Struktur derselben zu machen und zu entscheiden, ob im bestimmten Falle Adenom oder eine andere Tumorart vorlag. Noch schwieriger stellt sich die Beantwortung der Frage, um welche Form adenomatöser Neubildung es sich gehandelt hat in jenen Fällen, die als Adenome bezeichnet sind oder nach der Beschreibung sich als solche erkennen lassen. Trotzdem wollte ich die

älteren Mitteilungen nicht unberücksichtigt lassen, weil sie die Zahl der Einzelbeobachtungen vermehren und so manche Angaben über Symptome, Krankheitsdauer, therapeutische Massnahmen und andere wesentliche Momente enthalten, die ich verwerten zu können glaubte.

Pathologisch-anatomische Bemerkungen.

Das Adenom kommt in allen Teilen des Darmkanales vor. Was das Makroskopische desselben betrifft, so variiert es, wie bekannt, rücksichtlich der Form und Grösse. Neben den gestielten, birn-, kirschen- oder pilzförmigen Tumoren finden sich breiter aufsitzende, kolbige, knollige und flächenförmige Geschwülste in allen Abstufungen, und man hat wiederholt Gelegenheit genommen, dieselben auf Grund dieser verschiedenen morphologischen Verhältnisse in polypöse und flache Adenome zu scheiden. Die Grösse schwankt ungemein. Neben stecknadelkopfgrossen Gebilden finden sich mannsfaustgrosse und grössere. Die Oberfläche der Geschwülste ist bucklig oder zottig, je nachdem der drüsige oder bindegewebige Anteil präraliert. Die Farbe ist graugelb bis dunkelrot, je nach dem Gefässreichtum und dem mehr oder weniger unversehrten Zustande ihrer Oberfläche.

Alle diese, hier kurz nach den Lehrbüchern citierten Eigenschaften haben wenig für Adenome Charakteristisches. Ihr typisches Merkmal besteht in ihrem wesentlichen Aufbaue aus den Drüsen der Darmschleimhaut, die ihre Bildungsstätte abgegeben haben, und welche sie, Drüsen neubildend, imitieren, ohne dabei die Grenzen gegen die Nachbargewebe zu durchbrechen, die einer normalen Darmschleimhaut gezogen sind. Der Unterschied zwischen der normalen Drüse und dem Tubulus oder Alveolus des Adenoms ist dabei ein äusserst geringer, und besteht lediglich in einer grösseren Länge und der reicheren Verzweigung der letzteren gegenüber den ersteren.

Obgleich wir also gewisse Handhaben besitzen, welche das wirkliche Adenom von allen anderen ähnlichen hyperplastischen Bildungen der Darmschleimhaut unterscheiden lassen sollten, stösst erfahrungsweise die exakte Diagnose auch unter dem Mikroskop mitunter auf unüberwindliche Schwierigkeiten.

Schon die Grenze zwischen den wirklichen Adenomen und jenen auf Grund progressiver Ernährungsstörung verschiedener Art entstandenen Drüsenhyperplasien, die man als glanduläre Hyper-

trophien bezeichnet, und welche sich wie bekannt oft an destruktive Processe, die in der Darmschleimhaut platzgegriffen haben, anschliessen, in der Art, dass es anstatt zu Regeneration normaler Mucosa, zur Bildung polypöser, tumorartiger Gewebsmassen kommt, sind variabel je nach der Auffassung des Untersuchers. Sie bestehen nämlich, wie die wahren Adenome aus den Lieberkühn'schen Drüsen nachgeformten tubulösen Schläuchen, welche oft abnorm gestaltet sind, eigentümliche Verzweigungen und auffallend hohes Cylinderepithel besitzen. Findet man in der Umgebung dieser hypertrophischen Bildung noch Residuen der zerstörenden Vorgänge, als deren Ersatz sie entstanden sind, so wird man nicht fehlgehen, wenn man diese Bildungen einfach als regeneratorische Hyperplasie bezeichnet; können wir jene Residuen nicht nachweisen, so bleibt es oft dem Belieben des Einzelnen überlassen, ob er sie als glanduläre Hypertrophie oder als Adenombildung bezeichnen will, es kommt dabei nur auf ihre geringere oder grössere Ausdehnung und auf ihr mehr oder weniger tumorartiges Auftreten an.

Gleich wie es seine Schwierigkeiten hat, die verschiedenen Formen der benignen Drüsenwucherungen der Darmschleimhaut gegeneinander abzugrenzen, so müssen wir bekennen, dass uns auch die Unterscheidungen der gutartigen Hyperplasien von den malignen nicht immer auf den ersten Blick gelingt, und dass wir mancherlei Fragen zu beantworten haben, bevor wir einer betreffenden Geschwulstform, wenn sie nicht den Typus der Malignität absolut in sich trägt, gut- oder bösartigen Charakter zusprechen dürfen. Das Vorkommen anscheinend adenomatöser Darmtumoren in fast allen Darmabschnitten, die trotz der Benignität, die sie im histologischen Bilde zu dokumentieren scheinen, sich klinisch als mit allen bösartigen Eigenschaften des Carcinoms ausgestattet erwiesen, hat uns darüber aufgeklärt, dass die Beobachtung der Zellen- und Drüsengänge eines Gesichtsfeldes für sich zur exakten Diagnose nicht ausreicht. Erst die genaue Durchsicht der Präparate, besonders aber die Untersuchung der Grenzschichten der Tumormasse und ihr Verhalten gegen die Nachbargewebe wird uns eine strikte Diagnose stellen lassen. Haben wir als Typus des Adenoms gegenüber der normalen und regeneratorischen Drüsenbildung die excessive Bildung der Schläuche und Hohlräume und die hypertrophische Formation der dieselben auskleidenden Zellen bezeichnet, so können wir als typisch für maligne Drüsenwucherung die Durchbrechung des Mutterbodens bezeichnen, von dem die Geschwulstbildung ausgegangen ist. Das Wort Durch-

brechung ist hiebei wörtlich zu nehmen, denn das Weiterwachsen eines Adenoms über seinen Mutterboden hinaus dokumentiert, wenn es sich auf präformierte Hohlräume, wie z. B. die Gewebsspalten und Lymphräume der Nachbarschaft beschränkt, durchaus nicht die Malignität der Geschwulst [Birch-Hirschfeld][1]). Scharfe Grenzen gegen die Nachbargewebe sind es insbesondere, welche das Kennzeichen des typischen Adenoms gegenüber den malignen Formen bildet [Ziegler][2]). Kaufmann[3]) bezeichnet die Lage des Tumors innerhalb der Mucosa und das nicht Ueberschrittenwerden der Submucosa als charakteristisch für Benignität. Aschoff und Gailord[4]) meinen, dass der Durchbruch durch die Muscularis mucosae schon wesentlich für die Diagnose des malignen Neoplasma in Betracht komme.

In neuerer Zeit haben Quénu und Laudel[5]) auf einige differentialdiagnostische Momente hingewiesen, welche für verschiedenes Verhalten der Einzelzellen in den Adenomen und den cylindrocellulären Epitheliomen zu sprechen scheinen; so fanden sie, dass das Plasma der Epithelzellen bei Adenomen weniger dicht, der oft atrophische Kern stets einfach sei, keine Vermehrung von Chromatin aufweise und keine specielle Affinität zu chemischen Farbstoffen besitze. Die Zahl der Schleimzellen bei Adenomen sei vermehrt; demgegenüber zeige die Zelle des Epithelioms immer sehr dichtes, fein granuliertes Plasma, der Kern sei grösser, oft fragmentiert, enthalte mehr Chromatin als normal und habe vermehrte Affinität zu chemischen Farbstoffen und es fehlen Schleimzellen. In einer späteren Arbeit sagen dieselben Autoren, sie hätten nie villöse Tumoren im Rectum gesehen, die nicht Adenome gewesen wären.

Einfach gestaltet sich die Entscheidung in jenen Fällen, wo uns der histologische Charakter der Geschwulst schon an und für sich gewisse Momente verrät, die uns einen Schluss auf die Art der Geschwulst gestatten. Solche unzweideutig für Malignität sprechende Befunde sind z. B. das Auftreten von geschichtetem Epithel als Auskleidung der Drüsenhohlräume und das Fehlen von Lumina, wodurch es zur Bildung solider Epithelzapfen an Stelle drüsiger Hohlräume kommt. Ein weiteres Symptom der Malignität ist der Befund von entzündlichen Veränderungen in dem die vorgeschobenen epithelialen

1) Lehrbuch der path. Anatomie. I. Bd. 5. Aufl. 1896. S. 235.
2) Lehrbuch der spec. path. Anat. 7. Aufl. 1892. S. 556.
3) Ebendas. 1896. S. 373.
4) Cursus der path. Histologie. 1900. p. 283.
5) Revue de gyn. 1898. Nr. 3. p. 481. Ref. Depage für 1898. S. 1132.

Teile umgebenden Stroma. Neben solchen als malignen nicht zu verkennenden Tumoren giebt es aber, wie bemerkt, im Darme auch Neubildungen, die bei typischem Adenomcharakter sich durch exquisit bösartigen klinischen Verlauf auszeichnen können.

Bei Ziegler[1]) und Weichselbaum[2]) finden wir die Angabe, dass den Drüsengängen des Adenoms die funktionellen Eigenschaften der normalen Darmdrüsen fehlen; immerhin scheint es, dass ein Teil der Normalfunktion, nämlich die Schleimbildung, auch den Drüsengängen des Adenoms erhalten bleibt. Dies beweisen die reichlich vorhandenen Becherzellen, die in allen Darmadenomen wiederkehrend anzutreffen sind, und sich in nichts von den Becherzellen einer normalen Darmschleimhaut unterscheiden. Mit der Funktion dieser Becherzellen dürfte auch das häufige Vorkommen kleiner, schleimgefüllter Cystchen in Darmadenomen zusammenhängen, deren Entstehung ungezwungen in der Ausdehnung eines Tubulus durch Angefülltwerden mit Schleim, der von den dieselben auskleidenden Epithelzellen gebildet wird, Erklärung findet. Die Annahme, dass die Bildung jener oft beschriebenen Cysten [Lancereaux[3]), Laboulbène[4]), Perl[5]), Cornil-Ranvier][6]) erst als Resultat einer Metamorphose aufzufassen sei, wie sie ja in Adenombildungen anderer Organe häufig ist, erscheint dadurch überflüssig zu sein, dass diese Cysten dieselbe Auskleidung cylindrischer Zellen besitzen wie die nicht dilatierten Tubuli, allenfalls mit dem Unterschiede, dass die Zellen der Cystenwände gelegentlich etwas niedriger sind als die der tubulösen Räume, und dass unter ihnen die Becherzellen reichlicher erscheinen als in diesen, was übrigens beides nur für die Anschauung spricht, dass die Cystchen durch Dilatation eines Tubulus infolge von Mehrlieferung von Schleim an den betreffenden Tumorstellen entstehen.

Wollen wir diese Schleimproduktion als Metamorphose auffassen, so dürfen wir wohl behaupten, dass sie die einzige Form von regressiven Metamorphosen ist, die beim Darmadenom vorkommt, was mit der Thatsache übereinstimmt, dass die Adenome, wenn sie überhaupt eine Form der regressiven Metamorphose eingehen, dann

1) Lehrbuch der allg. path. Anat. 7. Aufl. 1892. S. 332.
2) Grundriss der path. Histologie. 1892. S. 102.
3) Traité d'anatomie path. 1875 - 77. p. 405 ff.
4) Anatomie pathologique. 1879. p. 197.
5) Lehrbuch der allg. Path. 1894. S. 322.
6) Manuel d'histologie path. 1901. p. 540.

jene wählen, welche der Funktion ihres Mutterbodens am ähnlichsten ist. Die Nekrose, die sich gelegentlich bei Darmpolypen findet, hat wohl stets ihre Ursache in traumatischen Einwirkungen, die die Geschwulst von aussenher treffen, und es findet sich dieselbe, dem Gesagten entsprechend, nur an ihrer Oberfläche, im Gegensatze zu malignen Krebsgeschwülsten, bei denen die Vaskularisation der neugebildeten Aftermasse nicht Schritt hält mit dem raschen Wachstum der letzteren selbst, daher Nekroseherde bei Carcinomen sich häufig, als Folge von ungenügender Ernährung, central etablieren.

Ueber den Gefässreichtum der Adenome haben sich die Autoren recht verschieden ausgesprochen; bald finden wir reichliche Gefässversorgung als allgemeine Eigenschaft verzeichnet, bald Gefässarmut. Billroth[1]) sagt bei Beschreibung eines Mastdarmpolypen, dass Papillen und Gefässschlingen fehlen, dagegen das Gefässsystem, zumal das venöse, in demselben gut ausgebildet sei. Eberth[2]) erwähnt bei Beschreibung eines Leberadenoms, dass die Blutgefässe nicht gleichen Schritt halten mit der Wucherung, da sie komprimiert und von der Geschwulst zur Atrophie gebracht werden. Lanceraux[3]) beschreibt die Adenome im allgemeinen als graue Tumoren mit wenig Gefässen, Rindfleisch[4]) die Schleimhautpolypen als rötliche Geschwülste, die von zarten Gefässramifikationen durchzogen sind; die zu- und abführenden Gefässe enthalte der Stiel. Nothnagel[5]) bezeichnet die Darmpolypen als gewöhnlich rote, leicht blutende Geschwülste. Cornil-Ranvier[6]) sagt, dass Adenome wenig Gefässe besitzen.

Im Gegensatze zu dem mehr oder minder gut ausgebildeten Gefässsystem der Darmpolypen steht der absolute Mangel derselben am Nerven, der übrigens schon von Billroth und später von Rindfleisch erwähnt wurde.

Ob Darmadenome metastasieren können, ist bisher nicht bekannt. Bei Lanceraux findet sich die Angabe, dass Metastasenbildung den Adenomen überhaupt nicht zukommt; seither ist bekannt geworden, dass Adenome gelegentlich Metastasen machen können (Cohnheim, Wölfler), und so dürfen wir diese Fähigkeit auch

1) Ueber den Bau von Schleimpolypen. 1855.
2) Virchow's Arch. Bd. 43. 1868.
3) l. c.
4) Lehrbuch der path. Anat. 1886. S. 387 ff.
5) Spec. Path. und Therapie. Bd. XVII. 1898. S. 254 ff.
6) l. c.

den Darmadenomen nicht abstreiten, wenngleich solche bisher auch noch nicht beobachtet und beschrieben worden sind.

I. Adenome des Dünndarms.

Die Seltenheit des Vorkommens solitärer Dünndarmadenome, welche klinische Symptome gemacht haben, oder richtiger gesagt, die Seltenheit des Vorkommnisses, dass Krankheitssymptome so schwerer Art, dass sie zu einem operativen Eingriffe führten, durch das Vorhandensein solitärer Dünndarmadenome bedingt waren, hat herbeigeführt, dass solche Fälle als etwas Auffallendes und Aussergewöhnliches beschrieben worden sind. Aber auch die Lehrbücher der pathologischen Anatomie stimmen darin überein, dass der Dünndarm die weitaus seltenere Fundstelle der Adenome darstellt, gegenüber den übrigen Abschnitten des Darmkanals. Im Folgenden möchte ich die Fälle von Dünndarmadenom anführen, die ich in der Litteratur verzeichnet fand, und im Anschluss an diese Aufzählung einen neuen Fall mitteilen, den ich zu beobachten Gelegenheit hatte und den ich genauer untersucht habe.

a) Duodenum.

1. Cruveilhier[1]). Ein 29jähr. Weib (Wäschearbeiterin) wurde am 28. II. 35 in das Spital (Hosp. Necker) aufgenommen. Seit dem Morgen bestand Stuhlverhaltung, Kolik und Erbrechen; im Jahre 1834 hatte sie vier ähnliche Anfälle durchgemacht, die wieder vorübergegangen waren. Es bestand Schmerzhaftigkeit des Abdomen, ohne fühlbaren Tumor. Sie erhielt Kataplasmen und Klystiere bei innerlicher Opiumdarreichung. Am 5. III. trat Ileus auf, am 10. III. Exitus letalis. Die Sektion ergab eine Intussusception im Bereich des Duodenum und vielleicht oberen Teiles des Jejunum, bedingt durch zwei gestielte Polypen, deren grösserer etwa walnussgross war. Cruveilhier beschreibt diese als mamellonierte Tumoren, die allein von der Schleimhaut gebildet waren; ihr Durchschnitt erweist areolaire und gelatiniforme Struktur; die Diagnose lautete: Cancer aréolaire et gélatiniforme. Die Abbildung des Präparates und die Beschreibung des Falles lässt die Tumoren als Adenome erscheinen.

2. Salvioli[2]) fand ein racemöses Adenom des Duodenum, welches seinen Sitz zwischen der ganz gesunden Schleimhaut und der nur leicht atrophischen Müskelschicht hatte. Es bestand aus zahlreichen drüsigen Formationen in Lappen, welche sich in mehrere traubenförmige Läppchen

1) Anatomie path. du corps humain. Livr. XXII, pl. 6. 1835—42.
2) Gaz. delle Cliniche di Torino. 1876. Ref. bei Carbone, s. d.

zerlegen liessen, so dass der Tumor das Aussehen einer Brunner'schen Drüse hatte.

Als Anhang zu diesen beiden sicheren Fällen von Adenom des Duodenum citiere ich einen Fall von Perry[1]), von dem, obgleich keine histologische Untersuchung vorliegt, wohl angenommen werden darf, dass Adenom vorlag:

Sektionsbefund einer 49jähr. Frau, die seit 3 Monaten an Gelbsucht, Fieber und Darmblutungen gelitten hatte. Im Duodenum fand sich eine blumenkohlartige Geschwulst, die der Papille aufsass; sie war $1^1/_2$ engl. Zoll lang, $^3/_4$ Zoll breit, $^1/_2$ Zoll hoch. Ihr benachbart fand sich eine seichte Delle in der Wand des Duodenum; im Rectum wurden zwei chronische Ulcera, in der Leber reichliche Abscesse gefunden.

b) Jejunum und Ileum.

1. Wagner[2]). Sektionsbefund bei einem 5jähr. Kind, gestorben an akuter Miliartuberkulose und Hydrocephalus. Im untersten Ileum sass, dem Mesenterium gegenüber, ein $^3/_4$ Zoll langer, rötlicher, schleimiger festweicher, plattkugeliger Körper auf taubenfederkieldickem Stiel. Die Untersuchung des Durchschnittes nach Holzessighärtung zeigte dicht bei einander stehende cylindrische oder flaschenförmige, mitunter gabelig geteilte drüsige Gebilde, die die Lieberkühn'schen Drüsen an Länge und Breite weit übertrafen. Sie waren von einem einfachen Cylinderepithel ausgekleidet und hatten schleimigen Inhalt. Daneben fanden sich kleine Cysten mit dem gleichen Inhalt. Die Oberfläche des Tumors bildete eine einfache Lage cylindrischer Zellen. Das Grundgewebe verhielt sich wie bei Mastdarmpolypen, der Stiel war drüsenlos.

2. Lambl[3]) fand bei einem 2jähr. Mädchen, welches an Enterocolitis gestorben war, polypöse Drüsenbildung im submukösen Gewebe des Ileum. Der mehr als zuckererbsengrosse Tumor sass mit breiter Basis auf; das submuköse Stratum war hier mächtiger entwickelt. Die Schleimhaut zog über den ganzen Tumor hinüber und war auf seiner Höhe mächtiger als an der Basis; von der Geschwulst selbst war sie durch eine bindegewebige Schicht getrennt. — Mikroskopisch erwies sich die Geschwulst als aus einer Nachahmung schlauchförmiger Drüsen zusammengesetzt, die von Cylinderepithel ausgekleidet waren, genau wie die Lieberkühn'schen Drüsen. Ein Zusammenhang der Geschwulst mit der Mucosa war nicht nachweisbar, doch fand sich auf der Höhe des Kegels eine tiefere Einsenkung der Lieberkühn'schen Drüsen, und waren die Schläuche dieser hier besonders lang und dicht gedrängt. In der Geschwulst fanden sich nebstbei Schleimcysten.

1) Trans. of the Path. Soc. of London. 1892/93. XLIV.

2) Schmidt's Jahrb. Bd. 103. S. 92 ff. 1859.

3) Aus dem Franz Jos. Kinderspitale in Prag. 1860. I. T. S. 378.

3. Langhans[1]) fand eine eigentümliche Form von drüsiger Neubildung in der Leiche eines Tuberkulösen, der keine sonstigen Darmveränderungen aufwies. Im Ileum, 2 Fuss über der Valvula coli, dicht am Ansatz des Mesenteriums sass ein pilzförmiger, breitbasig aufsitzender Tumor von rundlicher Gestalt und fester Konsistenz; er war 13 mm dick, 7 mm hoch. Die benachbarte Schleimhaut war an denselben herangezogen und in Falten gelegt und schien direkt auf den Tumor überzugehen. Seine abgeplattete Oberfläche war sammtartig, etwas glatter als die übrige Schleimhaut. Die Schleimhaut lag dem Tumor locker an, nur an der Spitze war sie mit ihm verwachsen. Sie war von normaler Dicke. Mikroskopisch liessen sich zwei Teile unterscheiden, die durch die durchziehende Muscularis getrennt waren: ein submuköser und ein subseröser Teil: beide zeigten im Wesen die gleichen Elemente, nämlich längliche Körper, die sich wie Querschnitte von Drüsen verhielten und von Cylinderepithel ausgekleidet waren, lagen in Spalten eines bindegewebigen Stromas eingebettet, welches elastische Fasern enthielt.

4. Carbone[2]) hat unter drei Fällen von Dünndarmadenom beschrieben

a) ein tubulöses Adenom von 0,005 m Durchmesser, welches in der Schleimhaut am Ende des Jejunum sass. Der kleine Tumor lag zwischen Mucosa und Muscularis. Die Darmschleimhaut zog über denselben hinweg, war aber insofern geändert, als sie an der höchsten Stelle der Geschwulst verdünnt war und ihr Zotten und Drüsen fehlten. Die Geschwulst selbst bestand aus einem nicht sehr kompakten, kernreichen Stroma, welches einzelne glatte Muskelfasern enthielt. In diesem Stroma lagen von Epithel ausgekleidete, hin und wieder gebuchtete Höhlen, die sich wie Lieberkühn'sche Drüsen verhielten.

b) ein Adenom von einem abgesprengten Pankreaskeime entstanden und

c) eine Mischgeschwulst (Myadenoma) seien als strengerweise nicht in diese Sammlung gehörig nur kurz erwähnt; desgleichen ein Fall von Quensel[3]), ein Myadenom des Jejunum, dessen drüsiger Teil nicht von den Lieberkühn'schen Drüsen stammte.

5. Kanthak und Furnivall[4]) fanden bei einem 13jährigen, an Septikämie gestorbenen Mädchen den ganzen Dünndarm besetzt mit kleinen Polypen, die lediglich aus den Elementen der Schleimhaut bestanden.

6. v. Karajan[5]) beschrieb folgenden Fall: ein 23jähr. Mann litt

1) Virchow's Arch. Bd. 38. S. 559. 1867.

2) Ziegler's Beiträge. 1889. Bd. V. S. 217.

3) Nordiskt Med. Ark. Bd. IX. Heft 6. 1898.

4) Ref. in Hildebrand, Jahresber. über Fortschr. der Chir. 1896. Bd. II. S. 726.

5) Wien. klin. Wochenschr. 1899. Nr. 9.

seit 22 Monaten an in Intervallen auftretenden Schmerzanfällen im Bauche, die unter vermehrter Peristaltik und Erbrechen einsetzten, und während deren man knollige Geschwülste im Abdomen tasten konnte. Mehrere solcher Anfälle wurden auch an der Klinik Albert beobachtet, an der sich der Kranke hatte aufnehmen lassen; man tastete immer eine geblähte Darmschlinge links vom Nabel, die sich „aufstellte". Nach mehrtägiger Beobachtung wurde zur Operation geschritten: man fand eine dem unteren Ileum angehörende, vorderarmdick geblähte Darmschlinge und coecalwärts von ihr eine 5 cm lange reaktionslose Invagination im Ileum. Die Invagination liess sich durch Zug lösen und man fühlte nun an der Spitze des invaginiert gewesenen Darmes im Darmlumen eine nussgrosse, und 10 cm über ihr eine zweite Geschwulst, weiter oben dann im Ileum und Jejunum noch einige kleinere Geschwülste. Auf die grösseren derselben wurde nun eingeschnitten und dieselben nach Ligatur ihrer Stiele abgetragen. Im ganzen wurden 9 Polypen durch 5 Darmincisionen entbunden. Glatte Heilung. Die gestielten 1/2—3 cm im Durchmesser haltenden Tumoren erwiesen sich histologisch als Adenome; ihre Drüsenschläuche verliefen von der Oberfläche der Geschwulst, auf der sie mündeten, konvergierend in die Tiefe, wo sie sich verästelten. Die Drüsenwucherung reichte bis an die Muscularis und überschritt nirgends die physiologischen Grenzen.

Im Anschluss an diese in der Litteratur verzeichneten Fälle von Dünndarmadenom möchte ich einen dem letztcitierten ähnlichen Fall mitteilen, der an der Prager deutschen chirurgischen Klinik beobachtet wurde.

L. J., 23jähr., lediger Schullehrer aus Neumarkt; Aufnahme 20. XI. 99. Eltern und Geschwister gesund; er selbst hat im Kindesalter die Blattern durchgemacht. Seine jetzige Erkrankung begann ohne ihm bekannte Ursachen plötzlich vor 1 1/2 Jahren mit Leibschmerzen, die keine bestimmte Lokalisation hatten, und Blähungen, welche Beschwerden nach 2tägigem Krankenlager unter Anwendung feuchtwarmer Umschläge so weit nachliessen, dass er, obzwar sich des öfteren Blähungen einstellten, seinem Berufe folgen konnte. Nach einem halben Jahre stellten sich wieder Leibschmerzen ein, die diesmal ihren Sitz namentlich in der rechten Unterbauchgegend hatten; dabei bestand leichtes Fieber und Stuhlverhaltung durch 3 Tage. Sein Arzt konstatierte damals eine „leichte Blinddarmentzündung", verordnete kalte Umschläge und gab innerlich schmerzstillende Mittel. Nach vierwöchentlichem Krankenlager fühlte sich Pat. wieder wohler, doch hatte er oft an Blähungen zu leiden. Nach 3 Monaten trat ein dritter, 8 Tage währender, nach weiteren 14 Tagen ein vierter, 14 Tage dauernder Anfall auf, die ähnlich wie die beiden ersten verliefen. Die häufigen Anfälle und die Beschwerden in der anfallsfreien Zeit, zudem die allmählich zunehmende Schwäche machten es dem Kranken

unmöglich, vom März 1899 an seinen Dienst zu versehen, und er entschloss sich im Mai d. J., nach Prag zu fahren, woselbst er an der medicinischen Klinik des Herrn Hofrat Prof. Pribram aufgenommen wurde: er lag daselbst durch 5 Wochen, und sein Zustand besserte sich dergestalt, dass er im Juni die Klinik verliess und heimkehrte.

Aber schon am 8. Juli setzte wieder ein, die früheren an Schwere noch übertreffender Anfall ein; die Schmerzen lokalisierten sich diesmal in der Nabelgegend und strahlten in das Kreuz aus; dabei bestand Stuhlverhaltung, Erbrechen und starke Schweisssekretion. Nach 1tägiger Dauer sistierte der Anfall auf eine Morphiuminjektion. In der nun folgenden Zeit jedoch traten wiederholte schwere, wenn auch meist nur einen Tag dauernde Anfälle auf, und zwar nach 8, dann nach 14, dann nach 21 und nach 24 Tagen. Gegen Ende Oktober traten noch 2, durch einen 1tägigen freien Intervall getrennte Attacken auf, nach denen wieder eine erträglichere Zeit folgte, insofern als der Kranke, obzwar hin und wieder von Blähungen und Obstipation geplagt, dennoch durch Anwendung von Klystieren und Abführmitteln Stuhlentlehrungen und nach diesen verhältnismässig erträgliche Intervalle erzielte. Da er indes immer mehr herunterkam, speciell seine Blässe und Magerkeit auffallend zunahm — der Kranke hat während der verflossenen $1^1/_2$ Jahre um 20 kg abgenommen — liess er sich abermals auf der Klinik Prof. Pribram aufnehmen, welche ihn nach kurzer Beobachtung behufs eventueller chirurgischer Behandlung am 20. XI. 99 an die chirurgische Klinik transferierte.

Status (20. XI. 99): Mittelgrosser, sehr magerer, auffallend blasser Mann von normalem Lungen- und Herzbefund. Temp. 36,5°, Puls 96, Respir. 24. Die Blutuntersuchung ergiebt 2,500000 rote, 12000 weisse Blutkörperchen. Hämoglobingehalt (Fleischl): 20. Das Abdomen unter Thoraxniveau. Im linken Hypochondrium eine tastbare Resistenz ohne deutliche Grenzen. In der Blinddarmgegend normale Verhältnisse; die Digitaluntersuchung des Rectums ergiebt normalen Befund.

Wir hatten den Kranken zunächst durch fast 3 Wochen in Beobachtung, ohne dass uns sein Zustand Gelegenheit zu einem chirurgischen Eingriff gegeben hätte. Er hatte täglich Stuhl und klagte nur hin und wieder über leichte Leibschmerzen. Hingegen fiel uns auf, dass jene im Status praesens vom 20. XI. genannte Resistenz im Abdomen vielfach ihre Lage wechselte, bald rechts, bald links in der Unterbauchgegend fühlbar war, manchmal auch anscheinend vollkommen verschwand, und dass dieselbe stets in den Abendstunden deutlicher tastbar wurde. Am 9. XII. endlich konnten wir einen jener Anfälle beobachten, wie sie uns der Kranke geschildert hatte: schon morgens klagte er über heftige Leibschmerzen, die sich im Verlaufe des Tages allmählich steigernd, bis zur Unerträglichkeit zunahmen; der Bauch war besonders aufgetrieben. Druckschmerz bestand nur in der linken Bauchhälfte, unweit vom Nabel, woselbst sich mit Sicherheit eine stark geblähte Darmschlinge tasten liess.

Dabei bestand Stuhl- und Windverhaltung, bei starkem Aufstossen und einmaligem Erbrechen. Temperatur und Puls blieben normal. Erst am Abend besserte sich das Befinden des Kranken nach Abgang von Winden, und er verbrachte eine vollkommen beschwerdefreie Nacht.

Die Beobachtung dieses Anfalles im Verein mit den anamnestischen Angaben des Patienten veranlassten Herrn Prof. Wölfler zur Laparotomie (15. XII.): Ein 12 cm langer, links pararectal geführter Schnitt eröffnete die Bauchhöhle; es drängte sich alsbald ein Konvolut von Dünndarmschlingen vor, in deren Mitte der durch die Bauchdecken getastete Tumor als eine im Bereich des unteren Ileum gelegene, im Ganzen etwa 10 cm lange Invagination sichtbar wurde, deren harte Konsistenz bei Betastung auffiel. Die Serosa des Intussuscipiens war vollkommen glatt und glänzend und kaum gerötet, desgleichen die des invaginiert gewesenen oberen Darmstückes, welches mit seiner es umhüllenden Scheide durch keinerlei Adhäsionen verbunden war, sondern sich aus derselben ohne Schwierigkeit durch leichten Zug entwickeln liess; auffallenderweise blieb auch jetzt, nach Lösung der Intussusception, in dem oberen invaginiert gewesenen Teile des Ileum ein auf Walnussgrösse zu schätzender Tumor tastbar, die dem invaginiert gewesenen Stücke bei der Lösung der Invagination gefolgt war, also offenbar ihr angehörte. Derselbe liess sich in dem Darmlumen mehrere cm weit hin und herschieben, widerstand jedoch dem Versuche, ihn noch weiter zu bewegen, derart, dass er bei einem solchen schliesslich den Teil der Darmwand, an der er adhärent zu sein schien, hinter sich herzog. Eine 8 cm lange Längsincision in die Darmwand erwies, dass es sich um einen Polypen handelte, der der Darminnenwand gestielt aufsass. Sein Stiel wurde nun nach doppelter Unterbindung durchtrennt und die longitudinale Darmwunde nach Entfernung des Tumors in querer Richtung durch eine seroso-muskuläre fortlaufende Naht vereinigt, über die noch eine Serosa-Sicherungsnaht gesetzt wurde. Hierauf folgte in gewöhnlicher Weise die Vernähung der Bauchwunde. Die Operation hatte, in ruhiger Billroth gemischnarkose, 58 Minuten gedauert.

Der weitere Verlauf bot nichts Besonderes; am 22. Dezember wurden die Nähte entfernt, am 8. I. 00 wurde der Rekonvalescent geheilt entlassen.

Die etwas über walnussgrosse Geschwulst war von unregelmässig ovoider Gestaltung, und sass der Darminnenwand, in der Nähe des Mesenterialansatzes gestielt auf. Ihr Stiel war etwas über 1 cm lang, 5 mm breit. Die Konsistenz des Tumors war fest, seine flach mamellonierte Oberfläche von sammtartiger Beschaffenheit und weisslichgrauer Farbe, wie die übrige Darmschleimhaut, die sich anscheinend direkt auf Stiel und Tumor, dessen Oberfläche bekleidend, forsetzte, ohne sich über denselben verschieben zu lassen. Die ebenfalls grauweiss gefärbte Schnittfläche des Tumors liess ein ziemlich gleichartiges Gefüge erkennen, wel-

ches von spärlichen, glänzenden Streifchen durchzogen war und keinen Brei, sondern nur etwas milchigen Saft am abstreifenden Messer zurückliess.

Zum Zwecke histolog. Untersuchung wurden würfelförmige Stückchen excidiert und nach Formol-Alkoholbehandlung in Celluloidin geschnitten; ausserdem wurde der Tumor median gespalten und demselben eine mehrere mm dicke Platte zur Anfertigung von Uebersichtsbildern entnommen. Die histologischen Verhältnisse des Tumors waren folgende: Sein Stiel bestand aus fibrillärem Bindegewebe, welches reichliche Gefässe verschiedensten Kalibers enthielt. Gegen das Darmlumen hin war er von Darmschleimhaut bekleidet, welche, wie normal, ausser Zotten und Drüsenschicht glatte Muskulatur in deutlichen zwei Schichten erkennen liess, deren äussere längs, deren innere quer verlaufend angeordnet war. Wie der Stiel war der ganze Tumor von Dünndarmmucosa überzogen, deren Zotten ein schön ausgebildetes, einschichtiges Cylinderepithel mit deutlichem Cuticularsaum aufwiesen. Die dasselbe konstituierenden hohen, von feinkernigem Protoplasma aufgebauten Cylinderzellen wechselten mit schleimerfüllten Becherzellen ab. An dem dem Stielansatz entgegenstehenden Pole der Geschwulst waren die Zotten etwas kürzer und plumper, ihr Epithel ärmer an Becherzellen. Die Drüsenschicht unterschied sich von der einer normalen Darmschleimhaut insofern, als die Drüsen auffallend lang waren und zuweilen seitliche, oft mehrfache Ausstülpungen, zumal an ihrem Grunde, besassen; eine Muscularis fehlte hier vollkommen; es setzte sich die Drüsenschichte der Schleimhaut ohne Grenze direkt in das Tumorgebiet fort, welches aus einem regellosen Gewirre tubulöser Drüsen bestand, welche, den Lieberkühn'schen Drüsen ähnelnd, doch viel länger, grösser, und reicher verzweigt als diese, bald längs, bald quer getroffen, zwischen spärlichen Zügen eines zellreichen, hin und wieder kapilläre Gefässe enthaltenden Stromas eingebettet war. Die Lumina der tubulösen Drüsenräume waren allenthalben breit, zumeist leer, manchmal etwas geronnenen Schleim enthaltend. Ihre Auskleidung wurde von einer einfachen Schicht hoher Cylinderzellen gebildet, die reichlich in Becherzellen umgewandelt waren. Hin und wieder finden sich rundliche oder ovale cystische Hohlräume von verschiedener Dimension, die ebenfalls von Cylinderepithel ausgekleidet sind, welches aber hier viel niedriger ist und nur äusserst wenige Becherzellen enthält. Neben jenem zahlreichen Stroma, welches, spärlich an Masse, die tubulösen Drüsengänge umgiebt, finden sich da und dort Balken oder Streifen kernarmen, fibrillären Bindegewebes, welches, vermutlich als Ausläufer des Stieles, im Tumorgewebe verlaufen und reichliche Gefässe führen.

Die histologische Untersuchung bestätigte, wie aus der Beschreibung erhellt, die bei makroskopischer Besichtigung gestellte Diagnose: polypöses Adenom.

Im Anschlusse an diese Fälle von Dünndarmadenom sei noch erwähnt, dass White[1]) einen Tumor vorstellte, der wahrscheinlich ebenfalls ein Adenom war — leider fehlen Angaben über eine histologische Untersuchung:

Es handelte sich um einen Mann in mittleren Jahren, der, als er mit Erscheinungen schwerer Darmobstruktion eingebracht wurde, so collabiert war, dass man nicht mehr eine Operation vornehmen konnte. Man fand bei der Autopsie neben frischer Peritonitis eine 10 Zoll lange Intussusception im Jejunum, die 2 Fuss 6 Zoll vom Pylorus entfernt, begann. Die Wände der an der Intussusception beteiligten Darmschlingen waren gangränös. An der Spitze des Intussusceptum sass ein $^3/_4$ Zoll langer, gestielter, birnförmiger Polyp.

II. Dickdarmadenome, mit Ausschluss der Mastdarmpolypen.

Viel häufiger als im Dünndarm wurde Adenombildung beschrieben, welche im Dickdarm allein ihren Sitz hatte oder doch vorwiegend auf diesen sich erstreckte, so dass die Dickdarmerkrankung das Krankheitsbild beherrschte und die etwaige Miterkrankung des Dünndarmes gegen die der unteren Darmabschnitte vollkommen zurücktrat. Der Thatsache, dass ausgedehnte Dickdarmpolypomatose relativ häufig beobachtet wurde, entspricht auch die grössere Reichhaltigkeit der Litteratur an einschlägigen Arbeiten und die genauere Kenntnis des mit wechselnden Namen belegten Krankheitsbildes.

Giebt uns die Kasuistik der Dünndarmadenome Gelegenheit, uns von der absoluten Benignität der im Dünndarm vorkommenden Adenome zu überzeugen, so lehren zahlreiche Beobachtungen von diesen Dickdarmpolypen, dass wenigstens ein Teil derselben gewissermassen einen Uebergang bildet zu den bösartigen Neoplasmen, und die Charaktere der Malignität oft in dieser oder jener Hinsicht dokumentiert. Diesem Umstand vor allem haben wir zu danken, dass Dickdarmadenome auch histologisch genau studiert worden sind, meist wohl in der Hoffnung, irgend verwertbare Anhaltspunkte für die Lösung der Krebsfrage zu finden.

Neben solchen Uebergangsformen bringt die Litteratur aber auch typische Adenome, die weder klinisch noch anatomisch sich von an anderen Orten vorkommenden Adenomen unterscheiden.

Ich lasse die mitgeteilten Fälle in chronologischer Ordnung in kurzem Auszuge folgen; und zwar als erste Gruppe zunächst jene Fälle, in denen reines Adenom vorlag.

1) Brit. med. Journ. 1890. I. p. 76.

I. Gruppe.

1. Wagner[1]) beschrieb einen drüsigen Darmpolypen als Sektionsbefund eines 64jähr., an Tuberkulose verstorbenen Mannes; derselbe war haselnussgross und sass der Wand des Coecum breit auf. Auf dem Durchschnitt zeigte er mehrere mit gelblich klarer Flüssigkeit erfüllte Höhlen, die von einfachem Cylinderepithel ausgekleidet waren.

2. Luschka[2]). Ein 30jähr. Weib litt seit 12—15 Jahren an meist diarrhoischen Stühlen, die manchmal blutgemischt gewesen waren. Man fand bei der Sektion reichliche polypöse Vegetationen, die sich von der Ileocoecalklappe bis zum Mastdarmende erstreckten. Ihre Grösse erreichte mehrere cm. Sie waren meist gestielt, an ihrer Oberfläche mündeten die schlauchförmigen Drüsen mit hypertrophischem Cylinderepithel, aus denen die Geschwülste wesentlich bestanden. Die Drüsen ähnelten teils normalen, teils verästelten Lieberkühn'schen Drüsen.

3. Sklifasowsky[3]). Ein 51jähr., stark abgemagerter Mann litt seit 7 Jahren an Leibschmerzen, Durchfällen und Schleim- und Blutabgang beim Stuhle. Per Rectum liessen sich Polypen tasten, die 8 cm über dem Sphinkter sassen. Eröffnung des Dickdarmes per laparotomiam: Die ganze Schleimhaut zeigt sich mit polypösen Exkrescenzen besetzt, die sich mikroskopisch als Adenome erweisen. Es wird Anus praeternaturalis angelegt, woraufhin erhebliche Besserung der Symptome eintritt.

4. Whitehead[4]) fand multiple Adenome im Colon und Rectum eines anämischen 21jähr. Individuums, welches seit 10 Jahren an Rectalblutungen und seit 8 Jahren an Vortreten eines tumorartigen Gebildes aus dem Anus bei der Defäkation litt. Die erbsen- bis haselnussgrossen Tumoren im Rectum wurden, soweit sie vom Anus aus erreichbar waren, entfernt und erwiesen sich mikroskopisch als Adenome. Colon descend. und Flexur liessen sich gut als langer, wurstförmiger Körper abgrenzen. Besserung der subjektiven Symptome trat wohl ein, dagegen bestand der Blutabgang weiter.

5. Guillet[5]) fand bei einer 24jähr. Frau, die seit 6 Jahren an periodisch wiederkehrenden Anfällen von Bauchschmerzen litt, die von Blutabgang mit dem Stuhle gefolgt waren, einen traubenartigen, gestielten Tumor, der beim Pressen aus dem Anus vortrat; neben diesen waren noch mehrere kleinere teils gestielte, teils ungestielte Tumoren tastbar.

1) l. c.
2) Virchow's Arch. Bd. 20. S. 133. 1861.
3) Ref. Centralbl. f. Chir. 1881. S. 527.
4) Brit. med. Journ. 1884. p. 410.
5) Ref. bei Port, Deutsche Zeitschr. für Chir. Bd. 42 und Heurtaux, Arch. prov. de Chir. 1900. Bd. 8, 9.

In der letzten Zeit waren diarrhoische blutige Stühle, 3—4 täglich, vorherrschend. Nach lineärer Rectotomie wurden an 40 Tumoren entfernt. 11 Tage nach der Operation trat aus dem Anus eine faustgrosse Geschwulst vor, die sich wie prolabiertes Rectum verhielt und auf ihrer Oberfläche zahlreiche Polypen trug. Exitus. Die Sektion zeigte eine 50 cm lange Invagination in der linken Iliacalgrube, die aus Dickdarm und dem untersten Ende des Dünndarm bestand; der ganze Dickdarm war mit multiplen Polypen besetzt, die sich mikroskopisch als wahre Adenome erwiesen.

6. Lyot[1]). Ein 5 Monate altes Kind erkrankte plötzlich unter Koliken und Blutabgang per Rectum. Die Sektion zeigte eine ileocoecale Invagination, welche durch ein haselnussgrosses polypöses Adenom des Colon ascendens bedingt war.

7. Dalton[2]). Eine 28jähr. Frau litt seit zwei Jahren an Leibschmerzen und Blut- und Schleimabgang per Rectum. Eine Anzahl von Polypen wurde per Rectum entfernt, bald darauf Exitus. Bei der Sektion fanden sich zahlreiche Polypen im ganzen Dickdarm, die sich als Adenome erwiesen.

8. Geissler[3]). Ein 19jähr. hochgradig anämischer Mann, der schon seit seiner Kindheit an Mastdarmvorfall litt, begab sich endlich wegen anhaltender Darmblutungen in klinische Behandlung. Man fand auf den vorgefallenen Mastdarmstücken zahlreiche Polypen, zu deren Entfernung 5mal operiert wurde; Tod nach der letzten Operation. Bei der Sektion fand sich eine Invagination im Bereiche des Coecum und Colon. Die Dickdarmschleimhaut war mit Polypen besät, die nach oben zu immer zahlreicher wurden.

9. Schwab[4]). Zwei Fälle von Dickdarmpolypose.

Der erste betrifft einen 37jähr. abgemagerten Mann, der seit 15 Jahren an Hämorrhoidalbeschwerden leidet. Seit 2 Monaten hat er heftige Stuhlblutungen, Diarrhöe und häufig aufgeblähten Leib. Man dachte zunächst an chronischen, vielleicht tuberkulösen Dickdarmkatarrh und entliess den Mann nach entsprechender Behandlung gebessert. Nach 6 Wochen kam er wieder und klagte über neuerliche Beschwerden. Eine vorgenommene Probelaparotomie führte zur Diagnose: Colitis chron. tbc., Pericolitis adhaesiva. Bald danach Exitus. Die Sektion ergab Colitis polyposa im ganzen Dickdarm, vom Coecum angefangen; die meisten Polypen sassen in der Flexur. Mikroskopisch erwiesen sich dieselben als Adenome.

Im zweiten Falle handelt es sich um ein 18jähr. anämisches Weib, welches schon als Kind an Diarrhöen gelitten hatte. Vor 3 Jahren hat

1) Ref. Centralbl. f. path. Anat. 1892. Bd. III. S. 140.
2) Lancet. 1893. I. p. 146.
3) Centralbl. f. Chir. 1895. Nr. 8. S. 204.
4) Diese Beiträge. Bd. XVIII. S. 353. 1897.

sie einen Magendarmkatarrh durchgemacht und hat seither blutigschleimige Stühle. Das Rectum ist von zahlreichen leicht blutenden Zotten und Warzen besetzt. Diagnose: Proctitis und Colitis polyposa. Die Rectumpolypen wurden durch Excochleation entfernt und die Frau nach entsprechender Nachbehandlung entlassen. Dieselbe Therapie wurde noch mehrmals wiederholt; die Besserung hielt durch Wochen oder Monate an. Ein Jahr nach der zuletzt vorgenommenen Operation liessen sich abermals Tumoren im Rectum nachweisen. Histologisch waren die entfernten Polypen gutartige Adenome.

10. Castelin[1]). Ein 5jähr. Knabe ging unter Leibschmerz, Erbrechen und Diarrhöe zu Grunde. Die Sektion zeigte je einen Polypen im Colon ascendens und transversum, mehrere im Colon descendens und einen grossen Schleimpolypen im Coecum.

11. Cavazzani[2]) beschrieb neben Polypen im Mastdarm solche im Colon. (Mir nur der Titel der Arbeit bekannt.)

12. Rotter[3]). 34jähr. Mann, der seit 2 Jahren an Durchfällen, seit 1/2 Jahr an Incontinentia alvi leidet. Im Mastdarm ein Convolut von Polypen tastbar, von denen mehrere beim Stuhlgang vorfallen; ferner im Colon ascendens eine fast faustgrosse Geschwulst. Abtragung der Rectumpolypen, die sich mikroskopisch als einfache Adenome erweisen. Da die Beschwerden anhalten, wird Ausschaltung des ganzen Dickdarmes gemacht; daraufhin Besserung.

13. Paltauf[4]). Ein 19jähr. anämisches Weib hatte seit mehreren Monaten Schleim- und Blutabgang per rectum; seit 6 Wochen bestand Mastdarmvorfall; die prolabierte Schleimhaut trug zahllose erbsen- bis nussgrosse, oft langgestielte Polypen. 15 der grösseren Polypen wurden operativ entfernt; 4 Wochen darnach Exitus. Die Sektion zeigte eine 40 cm lange Invagination des untersten Ileum in das Colon mit Gangrän des Intussusceptum. Auf der Dick- und Dünndarmschleimhaut zahlreiche Schleimhautpolypen; zottige Schleimhautwucherungen im Magen und Duodenum.

14. Vajda[5]). Ein 9jähr. Knabe litt seit 3 Jahren an blutigen, von Drängen begleiteten Diarrhöen; später trat Mastdarmvorfall bei jeder Stuhlentleerung hinzu, und die Blutungen wurden profus, wodurch das Kind hochgradig anämisch wurde und herunterkam. 8 Monate vor Spitalsaufnahme bemerkten die Eltern, dass sich auf dem vorgefallenen Darmstücke beerenförmige Gebilde befanden. Während des Aufenthaltes m Krankenhause hatte das Kind täglich 3 bis 4 schleimig-blutige Ent-

1) Ref. Centralbl. f. innere Med. 1899. Nr. 12.
2) Hildebrand, Jahresber. über Fortschr. der Chir. 1898.
3) Arch. f. klin. Chir. Bd. 58. S. 357. 1899.
4) Wien. klin. Wochenschr. 1899. Nr. 21—25.
5) Jahrb. f. Kinderheilk. 1899. Bd. 50. S. 411.

leerungen, bei denen jedesmal eine apfelgrosse Geschwulst vor dem After erschien, deren Oberfläche mit reichlichen linsen- bis bohnengrossen, leicht blutenden Exkrescenzen besetzt war, welche sich auch im Mastdarm bis 12 cm hoch über dem Anus tasten liess; die über dieser Strecke erreichbare Schleimhaut schien normal. — Da das Kind zu elend war, um einen operativen Eingriff wagen zu können, gab man Tannin-Klysmen, auf die die Blutung nachliess. Trotzdem nach etwa 6 Wochen Exitus. Die Sektion ergab folgende Diagnose: Colitis polyposa extensa majoris gradus cum sequente Anaemia universali m. gr. et hydrope; Thrombosis venae cavae ascend. cum. embolia ramosa Art. pulmonalis. — Die polypösen Excrescenzen sassen als hirsekorn- bis mandelgrosse gestielte Geschwülste im Coecum — in diesem am reichlichsten — dann im Colon ascendens: von der linken Flexur dann allmählich geringer an Zahl, in der untersten Mastdarmpartie wieder reichlich. Histologisch erwiesen sie sich als aus tubulösen, vielfach verästelten Drüsen mit Becherzellen bestehend. Nirgends reichen sie bis in die Submucosa hinein. Nirgends fanden sich Zeichen einer Entzündung der Schleimhaut.

15. Lindner[1]) erwähnt (gelegentlich einer Demonstration eines noch zu erwähnenden Falles durch Rotter) einen Fall, den er bei einem 15jähr. Mädchen beobachtete. Dieselbe kam in sehr elendem Zustande und allen Erscheinungen, wie sie vorgeschrittene Adenome des Rectum bieten. Auf dem sacralen Wege wurde das Rectum frei gelegt und, da der Process auf das Colon weiterging, dieses vorgezogen und von Zeit zu Zeit eröffnet, um zu sehen, ob noch Polypen daselbst seien. Schliesslich kam man an eine polypenfreie Stelle: es wurde Sacralafter angelegt, der gut funktioniert. Das Mädchen ist zur Zeit der Erwähnung 4 Jahre geheilt. Angaben über histologische Untersuchung finden sich im Diskussionsreferate nicht, gleichwohl lässt sich aus dem Krankheitsbilde und dem Faktum, dass die Pat. noch 4 Jahre nach der Operation gesund war, mit grosser Wahrscheinlichkeit erschliessen, dass ein benignes Adenom vorgelegen hat.

II. Gruppe.

Als zweite Gruppe der polypösen Dickdarmadenome möchte ich jene Fälle anführen, in denen das Krankheitsbild, obwohl es sich um Adenombildung gehandelt hat, in irgend einer Beziehung zu Carcinombildung stand, sei es, dass polypöse Adenome vorlagen, die obwohl im allgemeinen Strukturverhältnisse zeigend, wie sie den benignen Adenomen zukommt, dennoch da und dort Uebergangsformen zum malignen Adenom, resp. Adenocarcinom auftraten, sei es, dass

1) Deutsche med. Wochenschr. 1899. Ver.Beil. Nr. 9.

neben Adenomen von histologisch erwiesener Benignität an einer cirkumskripten Darmstelle typisches Carcinom bestand.

Da über hierher gehörige Fälle in neuerer Zeit mehrfach unter Verwertung des bestehenden litterarischen Materiales geschrieben worden ist, will ich dieselben, um Wiederholungen zu vermeiden, nur kurz erwähnen und verweise im übrigen auf die Arbeiten von Hauser[1]), Port[2]), Rotter[3]), Selberg[4]) u. A.

Die hierher gehörigen Fälle folgen in chronologischer Anordnung:

1. Smith[5]). 20jähr. Mann, der seit 10 Jahren an Mastdarmblutungen leidet, wegen deren er wiederholt — nie mit dauerndem Erfolge — operiert wurde. Der hochgradig anämische Pat. presst beim Stuhle eine polypöse Masse vor. Der ganze Mastdarm ist dicht besetzt mit Polypen, die in mehreren Sitzungen entfernt werden. Nach einigen Jahren Exitus. Die Sektion ergiebt nebst fast undurchgängiger, durch carcinomatöses Adenom bedingter Struktur der Flexura sigmoidea zahlreiche Polypen im ganzen Dickdarm. — Ein 17jähr. Bruder und eine 16jähr. Schwester leiden an demselben Uebel; letztere hat seit 7 Jahren die entsprechenden Beschwerden.

2. Handford[6]). 34jähr. Weib; seit längerer Zeit Mastdarmbeschwerden; vor $^1/_2$ Jahre Abtragung eines Mastdarmpolypen, jetzt ein strikturierendes Geschwür im Rectum. Exitus. Die Sektion ergiebt ein 6 cm langes exulceriertes malignes Adenom des Rectum, Lebermetastasen von gleichem histologischem Charakter; ausserdem im ganzen Dickdarm verstreut etwa 170 Polypen, die sich makro- und mikroskopisch als Adenome erweisen.

3. Hauser[7]). a) 39jähr. Mann. Die Schleimhaut des Dickdarms mit warzigen und polypösen Wucherungen besetzt; dieselben histologisch Adenome. Neben den Polypen ein Carcinoma recti.

b) Aeltere Frau; Dickdarmpolypose wie bei dem eben citierten Falle; daneben ein Carcinom der Flexura sigmoidea.

4. Bardenheuer[8]). 48jähr. Mann, seit 1 Jahre Mastdarmbeschwerden; in der letzten Zeit blutige Stühle. Amputatio recti. Exitus. Im resecierten Stücke ein 5 cm über dem Anus sitzendes strikturierendes Carcinom (mikroskopisch ein typisches Adenocarcinom). Ausserdem im

1) Deutsches Arch. f. klin. Med. 1895. Bd. 55. S. 429.
2) Deutsche Zeitschr. f. Chir. Bd. 42. 1896. S. 181.
3) Arch. f. klin. Chir. Bd. 58. S. 357.
4) Virchow's Arch. Bd. 160. S. 552. 1900.
5) Ref. bei Port, s. d.
6) Trans. of the Path. Soc. of London. Vol. XLI. 1890. p. 133.
7) l. c.
8) Arch. f. klin. Chir. Bd. 41. S. 887. 1891.

ganzen Dickdarm bis zur Valvula Bauhini hinauf zahlreiche polypöse Anhänge, welche typischen Adenomcharakter zeigen und nur der Schleimhaut angehören mit Ausnahme der in nächster Nähe des Carcinoms gelegenen, welche bis in die Submucosa reichen.

5. Makins[1]). 18jähr. Mädchen, dem mehrere Polypen entfernt werden. 2 Jahre später Exitus an Darmobstruktion. Die Sektion ergiebt cylindrocelluläres Epitheliom.

6. Paget[2]). 17jähr. Mann mit Mastdarmpolypen, Exitus an Blutung, zwei Schwestern desselben hatten dasselbe Leiden, bei einer derselben fand man nach ihrem Tode einen Gallertkrebs des Darmes.

7. Hauser[3]). 33jähr. kachektischer Mann leidet seit 11 Wochen an Diarrhöen und Leibschmerzen, seit etwas kürzerer Zeit hat er blutige Stühle. Im Rectum weiche polypöse Massen tastbar. Amputatio recti. Exitus. Im resecierten Mastdarmstück Carcinom; im Rectum sowie im ganzen Darmkanal bis zur Pars pylorica des Magens reichliche gestielte Polypen, die histologisch Adenome sind.

8. Petrow[4]). 26jähr. Weib hat seit drei Wochen Durchfall und Erbrechen; seit 5 Tagen Ileus. Laparotomie ergiebt Invagination des Blinddarmes, das invaginierte Stück gangränös, Darmresektion. Exitus. Die Sektion ergiebt zahlreiche Polypen im ganzen Darmkanal, zwei Invaginationen: im oberen Jejunum und unteren Ileum, an beiden Stellen zahlreiche Polypen; mikroskopisch erweisen sich die Polypen als aus proliferierenden Drüsenschläuchen gebildet; Petrow bezeichnet sie als Carcinom.

9. Port[5]). 19jähr. Mann, der schon als Kind Obstipation gehabt und oft einen roten Körper aus dem Anus vorgepresst hat. Seit dem 12. Lebensjahr Schleim- und Blutabgang beim Stuhle. Seine um 8 Jahre ältere Schwester wurde vor 3 Jahren wegen einer aus dem Mastdarm austretenden Geschwulst operiert. — Im Rectum zahlreiche Exkrescenzen tastbar, beim Pressen tritt eine hühnereigrosse Geschwulst vor. Die Mastdarmpolypen werden, soweit sie erreichbar sind, in zwei Sitzungen entfernt; nach mehreren Wochen wegen eines apfelgrossen Tumors oberhalb der Blase Laparotomie und, da der Tumor für inoperabel gehalten wird, Anlegung eines Anus praeternaturalis. Nach $^1/_2$ Jahre Exitus. Sektion ergiebt ein Carcinoma flexurae, ausserdem reichliche Polypen im Dickdarm und Magen; die Polypen erweisen sich als reine Adenome.

10. Rotter[6]) 31jähr. Weib; seit 6 Wochen blutig eitrige Stühle; beim Pressen treten mehrere Schleimpolypen vor: die histolog. Unter-

1) Lancet. 1893. I. p. 146.
2) Lancet. 1893. I. p. 146.
3) l. c.
4) Ref. Centralbl. f. Chir. 1896. S. 542.
5) l. c. 6) l. c.

suchung ergiebt Adenoma malignum. Neuerliche Beschwerden drängen zu radikaler Operation: Laparotomie: im oberen Teile der Flexur wird ein haselnussgrosser Polyp exstirpiert; 3 Wochen später Exstirpatio recti. Nach weiteren 2 Monaten gallertige Wucherungen im unteren Teile der Wundhöhle; Auskratzung dieser. Das exstirpierte Rectum zeigt histologisch das Bild eines Gallertkrebses. 4 Monate nach der letzten Auskratzung wird Pat. als unheilbar entlassen; 3 Monate später stellt sich dieselbe geheilt vor, alles hat sich spontan zurückgebildet. 1½ Jahre später nochmals Entfernung eines Polypen aus dem Colon ascendens. Schliesslich erschien die Kranke mit einem inoperablen Tumor der rechten Beckenschaufel (Adenocarcinom), der zum Tode führte. Die Sektion zeigte ferner bis in das Colon ascendens reichende Polyposis; die Polypen waren gutartiger Natur.

III. Mastdarmpolypen.

Am häufigsten begegnen wir den polypösen Adenomen im Rectum. Sie bilden hier eine zumal bei Kindern relativ häufig beobachtete und wohl gekannte Geschwulstform, welcher in früherer Zeit, als Chirurgen und Kinderärzte erst auf das Vorkommen derselben hinweisen und vor Verwechslungen mit anderen, ähnliche Symptome hervorrufenden Krankheiten warnen und Pathologen nachweisen mussten, dass auch die makroskopisch einander oft vollkommen gleichenden polypösen Gewächse des Mastdarmes doch recht bedeutende Verschiedenheiten zeigen in Bezug auf ihren elementaren Aufbau, weit mehr Interesse entgegengebracht wurde als gegenwärtig, wo man diese Bildungen hinsichtlich ihres klinischen und pathologisch-anatomischen Verhaltens wohl kennt und kaum jemals mehr mit anderen Krankheiten verwechselt. Leider werden aber auch gegenwärtig hin und wieder in polypöser Form auftretende Geschwülste des Mastdarms schlechthin als Mastdarmpolypen bezeichnet, und es wird dabei vergessen, dass diese Bezeichnung eigentlich keine wirkliche Diagnose, sondern nur der Ausdruck ist für die Erscheinungsform eines Tumors, dessen Struktur erst ermittelt werden sollte zum Zwecke einer exakten Prognosenstellung und der einzuschlagenden, rationellen Therapie. Schon jene von den in der zweiten Gruppe der Zusammenstellung der Dickdarmadenome angeführten Fälle von polypösem Adenom, bei welchem es sich um Tumorbildungen handelt, die gegen die Adenocarcinome grenzen, beweisen die Wichtigkeit einer histologischen Untersuchung. Ungleich wichtiger noch erscheint dieselbe bei den Mastdarmpolypen, da die Lage und Zugänglichkeit dieser

Tumoren eine frühzeitige Diagnose und letztere wieder eine radikale Behandlung ermöglicht.

Die Arbeiten aus früheren Jahrzehnten, in denen das Mikroskop und seine Anwendung noch nicht ein Gemeingut der prakticierenden Aerzte geworden war, erscheinen daher vielfach unvollständig, wenn wir uns über die Strukturverhältnisse der beschriebenen Tumoren orientieren wollen; leider fehlen auch in manchen der neueren Mitteilungen exakte Angaben über die Histologie derselben.

Ohne auf Vollständigkeit der Litteratur Anspruch machen zu wollen, habe ich aus der mir zugänglichen die Mitteilungen über Mastdarmpolypen excerpiert, um auf Grund eines grösseren Materiales berichten zu können. Wie in den vorigen Gruppen lasse ich auch in dieser nur die als Adenome sichergestellten Tumoren folgen.

1. Stoltz[1]). a) 5jähr. Knabe; seit 18 Monaten Anstrengung bei der Stuhlabsetzung, seit 1 Jahre Blutung dabei und Vortreten einer Geschwulst vor den After, die nach 5 bis 10 Minuten von selbst zurückgeht. Die haselnussgrosse, gestielte, 2 mm über dem After inserierende Geschwulst wird durch Ligatur entfernt. Sie bestand aus einer Portion „aufgetriebener Mastdarmschleimhaut".

b) 9jähr. anämischer Knabe, seit einigen Jahren Mastdarmvorfall, Schleim- und Blutabgang und Vortreten einer gestielten Geschwulst bei der Stuhlabsetzung. Dieselbe wird abgeschnitten; sie bestand aus Schleimhaut.

c) 4½jähr. Knabe; seit 2 Jahren Stuhlbeschwerden, Blutung und Vortreten einer feigengrossen Geschwulst, die nach Ligatur ihres Stieles abgeschnitten wird. Sie besteht aus hypertropischer Schleimhaut.

2. Dymitrowicz[2]). 5jähr. Mädchen; seit 2 Jahren Obstipation, eine Stunde vor der Defäkation heftige Schmerzen und Blutabgang. Der ovoide, hoch oben im Rectum inserierende Tumor wird abgeschnitten; er besteht aus Bindegewebe und Schleimhaut und enthält zwei ovoide Körper von rötlichgrauer Farbe, welche granulierte Zellen enthalten.

3. Chassaignac[3]). Ein Greis leidet schon seit 30 Jahren an Vortritt einer Geschwulst bei der Defäkation. Kastaniengrosser Polyp, der mittelst Ecraseurs entfernt wird. Er besteht aus Schleimhaut und Bindegewebe.

4. Wagner[4]). a) 36jähr. Mann leidet seit mehreren Jahren an Blut- und Eiterabgang nach der Defäkation; seit 2 Jahren tritt bei dieser

1) Schmidt's Jahrb. 1893. Bd. 37. S. 209.
2) Gaz. des hôp. 1843. p. 33.
3) Schmidt's Jahrb. 1856. Bd. 90. S. 71.
4) Schmidt's Jahrb. 1859. Bd. 103. S. 97.

eine hühnereigrosse Geschwulst vor, die galvanokaustisch entfernt wird. Histologisch ein reiner Drüsenpolyp.

b) 13½jähr. Knabe starb an Tuberkulose. An der hinteren Rectumwand findet sich ein johannisbeergrosser Polyp, gestielt aufsitzend. Histologisch ein Adenom.

c) 45jähr. anämischer Mann litt seit 10 Jahren an Obstipation und Schmerzen und zeitweiligem Schleim- und Blutabgang; seit kurzer Zeit Vorfall einer haselnussgrossen Geschwulst. Dieselbe wird nach Ligatur ihres Stieles abgetragen; sie besteht aus bindegewebiger Grundsubstanz und Epithel.

5. Löschner und Lambl[1]). 50jähr. marantischer Mann zeigt 1½ Zoll über dem After eine weiche, kaffeebohnengrosse Geschwulst im Rectum, die sich mit dem Finger leicht ablösen lässt. Bald danach Tod an Marasmus. Im Rectum nebst jauchiger Proctitis und Periproctitis stellenweise lappige Schleimhautreste. Der Tumor histologisch ein Adenom mit papillärer Proliferation.

6. Stoltz[2]). Mehrere Fälle von Mastdarmpolypen, darunter einer als Adenom durch die Beschreibung gekennzeichnet; er ging spontan unter starker Anstrengung bei einem 4jähr. Mädchen ab, welches seit mehreren Monaten an Stuhlbeschwerden mit Vortreten der kirschgrossen Geschwulst gelitten hatte.

7. Rauchfuss[3]). Ein 5jähr. Mädchen hat seit mehreren Jahren Schmerzen bei der Defäkation. Man tastet im Rectum einen walnussgrossen Polypen, der 3½ bis 4 cm über dem After inseriert; er wird mittelst Ecraseurs entfernt. Mikroskopisch ein Drüsenpolyp aus gewucherten und neugebildeten Mastdarmdrüsen.

8. Billroth[4]). Vier Fälle von Schleimpolypen im Rectum; zwei bei Mädchen von 3½ und 9 Jahren, die durch einfache Durchschneidung des Stieles entfernt werden; Heilung. Ferner: 10jähr. Knabe mit ellenlangem Mastdarmvorfall, dessen Schleimhaut mit zahlreichen Drüsenpolypen besetzt; Abtragung derselben, Reposition. Heilung. — Endlich: 53jähr. Frau; seit 7 Jahren Vortritt einer Geschwulst beim Stuhlabsetzen und Blutungen. Ganseigrosser papillärer Drüsenpolyp mit Ecraseur entfernt. Heilung.

9. Bokai[5]). 25 Fälle von Mastdarmpolypen; davon 16 bei Knaben; 9 bei Mädchen: alle bestanden aus hypertrophischen Schleimdrüsen, die im gefässreichen Bindegewebe eingebettet lagen.

1) Aus dem Franz Jos. Kinderspital in Prag. 1860. I. Teil. S. 380.
2) Journal für Kinderkrankh. Bd. 34. S. 395. 1860.
3) Ref. in Gurlt, Jahresber. f. 1863—65. Langenbeck's Arch. Bd. 8. S. 670.
4) Arch. f. klin. Chir. Bd. 10. S. 519. 1869.
5) Ref. in Schmidt's Jahrb. Bd. 152. S. 275. 1871.

10. Kelscy[1]). 64jähr. Frau hat seit 5 Jahren Mastdarmbeschwerden. In den letzten 2 Jahren wurden 5mal Geschwulstmassen aus dem Rectum entfernt, die stets recidivierten, trotzdem sie sich histologisch als gutartig erwiesen hatten. Dabei gutes Allgemeinbefinden. K. findet bei Untersuchung des Rectum eine 2mal 3 Zoll grosse Schleimhautfläche von erbsen- bis pflaumengrossen, gestielten Polypen besetzt; Auskratzung und Kauterisation. Mikroskopisch Adenopapillome. Auch später musste die Frau noch wiederholt operiert werden; die Tumoren gingen nie in die Tiefe und griffen nicht auf die Umgebung über.

11. Allingham[2]). 73jähr. Mann hat häufig Schleimabgang mit dem Stuhle und leidet an Schwäche. Im Rectum ein kindskopfgrosser Polyp, der exstirpiert wird und sich als nicht maligne Hyperplasie der Rectalschleimhaut erweist.

12. Esmarch[3]). Ein 20jähr. schwächliches Weib leidet seit 12 Jahren an häufigen Diarrhöen und Vortritt einer Geschwulst bei der Stuhlabsetzung, welche anfangs walnussgross, allmählich wuchs, schliesslich faustgross wurde; die Schleimhaut über der Geschwulst von zahlreichen kleineren Polypen besetzt. Abtragung des Tumors mit der galvanokaustischen Schlinge; später Entfernung der übrigen Polypen teils durch Excision, teils durch Kauterisation.

13. Sheild[4]). Orangengrosser, gestielter Mastdarmpolyp bei seit 8 Jahren an Beschwerden und Blutungen leidendem anämischen Individuum. Entfernung der Geschwulst durch Ligatur. Mikroskopisch besteht die gutartige Geschwulst aus Drüsen- und Bindegewebe.

14. Ball[5]). 2 Fälle von Adenoma recti; der erste betrifft ein Kind, welches an Prolapsus recti litt, auf dessen Spitze 2 kleine Polypen sassen. Der zweite Fall ein Individuum mit Carcinoma recti; ein Adenom sass vom Carcinom getrennt der Schleimhaut gestielt auf.

15. Rapok[6]) erwähnt 4 nicht näher beschriebene Adenome des Mastdarms, von denen 3 bei Individuen beobachtet wurden, welche im ersten Lebensdecennium standen.

16. Dunn[7]). Bei einem 10jähr. Knaben wurden durch Ligatur etwa 30 erbsen- bis bohnengrosse Mastdarm-Polypen entfernt, die histologisch glanduläre Struktur zeigten.

17. Hutchinson[8]) entfernte bei einem Individuum eine grosse Menge von Mastdarmpolypen, die sich histologisch als Adenome erwiesen.

1) Ref. Centralbl. f. Chir. 1886. Nr. 47.
2) Lancet 1886. II. p. 1023.
3) Deutsche Chir. Lief. 48.
4) Trans. of the Path. Soc. of London, Vol. 39. p. 130. 1888.
5) Brit. med. Journ. 1890. II. p. 1353.
6) Deutsche Zeitschr. f. Chir. Bd. 30. 1890. S. 466.
7) Trans. of the Path. Soc. of London. Vol. 41. p. 139. 1890.
8) Lancet. 1893. I. p. 146.

18. Mouchet[1]) berichtet über Spontanausstossung eines etwa pflaumengrossen Schleimpolypen des Rectum bei einer 22jähr. Frau.

19. Vergely[2]). Ein 22jähr. hochgradig anämisches Weib litt seit mehreren Jahren an einer stark blutenden Geschwulst des Mastdarms, die häufig vorfiel. Ausser ihr tastete man noch zahlreiche kleinere Knoten auf der Mastdarmschleimhaut. Der ersterwähnte Tumor inserierte 8 cm über dem After mit seinem Stiel. er war weich, mehrfach geteilt. Nach Stielunterbindung wurde er abgetragen, die kleineren Knoten kauterisiert. Die mikroskopische Untersuchung ergab typische Adenome.

20. Quénu et Landel[3]) beschrieben 11 Fälle von gestielten Adenomen des Rectum.

21. De Fontguyon et Aubaret[4]). Der hühnereigrosse, gestielte Mastdarmpolyp wurde bei einem 58jähr. Manne entfernt; histologisch ein einfaches Adenom.

22. Quenu et Landel[5]). 4 villöse Mastdarmpolypen; alle vier cylindrocelluläre Epitheliome, die mehr weniger die Tendenz haben, die primitiven Elemente wieder zu zeigen, von denen sie abstammen.

König[6]). Ein 43jähr. Weib, dem vor 9 Jahren zahlreiche Papillome des Rectum entfernt worden waren, leidet seit einiger Zeit an Erschwerung des Stuhlganges und Schleimabgangs. Im Rectum ein harter Tumor mit zerfallenen Rändern und neben diesem noch zahlreiche linsen- bis haselnussgrosse Polypen tastbar. Resectio recti. Die mikroskopische Untersuchung erweist die Geschwülste als Adenome.

Im Anschluss an diese in der Litteratur verzeichneten Fälle möchte ich die Mastdarmpolypen beschreiben, welche an der Prager deutschen chirurgischen Klinik in den letzten 9 Jahren beobachtet worden sind, umsomehr, als diese Fälle, es sind 8 im Ganzen, mancherlei Verschiedenheit zeigten in Bezug auf ihr klinisches Verhalten, und eine kleine Sammlung bilden verschiedener operativer Massnahmen, wie solche bei Mastdarmpolypen gebräuchlich sind.

1. Str. J., 60jähr. verheiratete Private, suchte im November 1892 die Ambulanz der chirurgischen Klinik auf wegen seit einem Jahre beobachtetem Vorfalle einer Geschwulst bei der Stuhlentleerung; dabei bestehen bald schwache, bald stärkere Blutungen und Schmerzen, letztere besonders heftig, wenn die Kranke die Geschwulst nach der Defäkation

1) Ref. Centralbl. f. path. Anat. 1895. S. 622.
2) Ref. Hildebrand, Jahresber. über Fortschr. der Chir. für 1898.
3) l. c.
4) Ref. Hildebrand, Jahresber. für 1898.
5) Ref. Depage, L'année chirurg. für 1899.
6) Centralbl. f. Chir. 1900. Nr. 14.

reponiert. Früher war sie immer vollkommen gesund gewesen; man riet der Patientin, sich aufnehmen zu lassen, was sie allerdings erst am 20. III. 93 that. Die Frau war kräftig und gut genährt, die Allgemeinuntersuchung ergab nichts von Bedeutung. Die Indagation des Rectum ergab das Vorhandensein einer 2 cm über dem After gestielt aufsitzenden walnussgrossen Geschwulst, die sich weich anfühlte. Sie inserierte mit ihrem Stiele an einer Schleimhautfalte. — Am 24. III. wurde die Geschwulst in Narkose mit der galvanokaustischen Schlinge abgeschnitten, und ihr Stiel mit dem Thermokauter zerstört. Das Rectum wurde mit Jodoformgaze tamponiert. Am 29. III. wurde die Frau geheilt entlassen. — Durch mehr als 4 Jahre lebte die Frau beschwerdefrei; am 23. II. 98 erschien sie wieder an der Klinik und klagte über neuerliches Auftreten blutiger Stühle, über Blutungen auch ausserhalb der Stuhlentleerung und über abermaligen häufigen Vorfall einer Geschwulst aus dem Mastdarm, die sich übrigens jedesmal leicht reponieren lasse. Vor drei Jahren hat sie ferner einen Schlaganfall erlitten, von welchem Sensibilitätsstörungen der rechten Körperhälfte zurückgeblieben sind. Der Tumor im Rectum war fast hühnereigross, mit zottiger Oberfläche, von derber Konsistenz und dunkelroter Farbe. In den Leisten waren keine vergrösserten Drüsen zu tasten. Das eingetretene Recidiv machte eine möglichst radikale Entfernung der Geschwulst wünschenswert, zumal in der ersten Krankengeschichte Angaben über eine histologische Untersuchung fehlten und der jetzt tastbare Tumor sich ziemlich fest anfühlte, man mit einem Worte einen malignen Charakter desselben nicht ausschliessen konnte. Die am 27. II. in $1^1/_2$stündiger mit Billrothmischung in Steissrückenlage bei Beckenhochlagerung ausgeführte Operation verlief folgendermassen: Der Polyp, der sich vor dem Anus befand, wurde mit Muzeux'scher Zange gefasst, das Rectum dann mit Jodoformgaze tamponiert. Incision der unteren Scheidenwand, 8 cm lang; Durchtrennung des Septum rectovaginale und des Sphincter ani in seinem obersten Anteil. Der Polyp wird nunmehr stark nach links gezogen und das Rectum entsprechend seiner oberen, dem Septum rectovaginale benachbarten Wand in der Mittellinie bis jenseits der Basis des an der rechten Seite des Mastdarms aufsitzenden Polypen durchtrennt, so zwar, dass von dem rechten Rectumanteil mehr weggenommen wird, als von dem linken. Jener Teil des Rectum, der den Polypen trägt, wird nun von seiner Unterlage und vom Sphincter ani teils stumpf, teils scharf abpräpariert; an der linken Seite bleibt ein grosser Teil der Rectumwand mit dem linken Anteil des Sphincter in Zusammenhang. Die sich nun stark zurückziehende linke Partie der Mastdarmschleimhaut wird vorgezogen und peripher vom Sphincter an die Haut genäht, und zwar längs der ganzen rechten Seite des Rectum. Der durchtrennte Sphincter wird nun durch zwei Seidennähte wieder vereinigt; ein Teil der linkerseits überschüssigen Mastdarmschleimhaut wird gegen die rechte Seite, quasi als Plastik hinübergenäht. Einführung

dreier Jodoformgazestreifen in den eröffneten Raum im oberen Anteil des Septum rectovaginale; desgleichen Drainage des Rectum selbst durch ein Drain, welches dem hinteren Mastdarmteile aufliegt. Naht der Vaginalwunde. Verband. — Die ersten Tage nach der Operation erbrach die Kranke häufig; erst vom 1. III. an fühlte sie sich wohler. Am 4. III. wurde das Drain, am 6. III. die Gazestreifen entfernt und zugleich Abführmittel gegeben. — Am 16. III. wurde die Frau mit einer granulierenden Wunde am Perineum entlassen.

Das exstirpierte Präparat stellt sich dar als ein 4 cm langes, bis $2^1/_2$ cm breites Stück Mastdarmschleimhaut mit reichlich submukösem Bindegewebe und Fett, welches in seinen centralen Partien überall mit zottigen Exkrescenzen besetzt ist, nur ein etwa $^1/_2$ cm breiter Rand des excidierten Stückes ist glatt. Die Exkrescenzen selbst sind als braunrot gefärbte, weiche, zottige Bildungen teils einzeln, teils in verschieden grossen Gruppen der Schleimhaut aufgesetzt und erheben sich, namentlich auf dem distalen Teile, wo sie sich zu einer über walnussgrossen, mehrfach gelappten Geschwulst zusammensetzen, bis auf $1^1/_2$ cm Höhe. Die oben genannte Geschwulst besteht aus mehreren, wohl kirschgrossen, miteinander seitlich zusammenhängenden Einzeltumoren, welche der Schleimhaut mit einem kurzen, breiten Stiele aufsitzen, den man zur Ansicht bringt, wenn man die zottigen Wucherungen am Rande aufhebt, die den Stiel nach Art mancher Pilze bedecken. Auf dem Durchschnitte gewahrt man den bindegewebigen Stiel, der seine bindegewebigen Septa in das Drüsengewebe hineinschickt; er enthält grössere Gefässe. — Die im pathologisch-anatomischen Institute Herrn Hofrat Chiari's durchgeführte histologische Untersuchung ergab: Adenom, von den Lieberkühn'schen Drüsen ausgegangen, mit starker Schleimproduktion seitens der Epithelien.

2. H. A., 20jähr. lediger Taglöhner. Eintritt in die Klinik am 4. VIII. 95. Früher stets gesund, bemerkte Pat. vor 8 Tagen plötzlich, dass eine stark blutende Geschwulst bei der Defäkation vor den Anus vortrat; er reponierte sie manuell. Dasselbe wiederholte sich in den folgenden Tagen. Früher hat er nie beim Stuhlgang etwas Aehnliches bemerkt, doch erinnert er sich, dass seine Mutter erzählt hätte, in seinem vierten Lebensjahre sei ihm eine Geschwulst vor den After getreten, die dann auf heisse Bäder zurückgegangen sei. — Der kräftig gebaute Mann zeigte keine krankhafte Veränderung bis auf den Lokalbefund im Rectum: aus der Analöffnung ragt eine kleinhühnereigrosse, bläulichrote Geschwulst mit glatter Oberfläche vor, die stellenweise glänzt, stellenweise mit geronnenem Blut bedeckt ist. Sie fühlt sich weich, elastisch an, lässt sich gut umgreifen und hängt durch einen federkieldicken Stiel mit der Mastdarmschleimhaut zusammen. Die folgenden Tage erhielt der Kranke Abführmittel zum Zwecke der Darmentleerung wegen der vorzunehmenden Operation. Bei der Defäkation traten jedesmal bald stärkere, bald schwä-

chere Blutungen auf.

Am 8. VIII. überreicht der Mann bei der Frühvisite den Polypen, der spontan abgegangen ist; seither keine Blutung mehr. Der Kranke wurde entlassen mit der Weisung, sich gleich bei Eintritt neuer Beschwerden vorzustellen. Er ist nicht mehr gekommen.

3. M. J., 68jähr. lediger Custos, dem schon im April 1895 in der Ambulanz der Klinik ein kleiner Mastdarmpolyp entfernt worden war, war nach Entlassung aus der ambulatorischen Behandlung durch mehrere Monate beschwerdefrei gewesen, dann war allmählich wieder Blut in Form streifiger Beimischung dem Stuhle beigemengt gewesen, und seit Januar 1896 bemerkt er eine paradisapfelähnliche Geschwulst, die bei der Defäkation vortritt und nach ihr vom Kranken durch Fingerdruck wieder reponiert wird. Die Blutungen sind in letzter Zeit häufiger und ausgiebiger geworden. — Der kräftig gebaute, fettarme Mann zeigt bei der Allgemeinuntersuchung mit Ausnahme zahlreicher Narben auf den Genitalien und in ihrer Umgebung (1862 Schanker mit Bubo durchgemacht, 1880 Urethrotomia externa wegen Tripperstriktur und Urethralabscess) nichts Pathologisches. Im Rectum fühlt man eine kleinapfelgrosse Geschwulst, die etwa fingerbreit der linken Mastdarmschleimhaut breitgestielt aufsitzt; dieselbe lässt sich wegen des kurzen Stieles nur schwierig vorziehen; ihre Oberfläche ist gelappt, von rötlicher Farbe, die Konsistenz ist derb. — Am 21. III. wurde der Polyp nach entsprechender Vorbereitung durch Sitzbäder und Abführmittel in Cocain-Lokalanaesthesie entfernt: Vorziehen mit Muzeux'scher Zange, Fassen der Cirkumferenz des Stieles partienweise mit Pincen, doppelte Ligatur des centralen Stielanteiles nach Durchstechung; hierauf Abtragung desselben mit der umgebenden Schleimhaut. Blutstillung; hierauf Vereinigung der Wundränder der Schleimhaut durch drei Nähte. Einführung eines Jodoformgazestreifens ins Rectum, Verband, Opiumdarreichung. — Am 29. III. erfolgte der erste Stuhl, am 4. IV. konnten wir den Kranken entlassen.

4. H. Fr., 42jähr. verheirateter Schlosser, bemerkt seit 4 Monaten Blut im Stuhle; vor zwei Monaten stürzte er von einer Leiter herab; seither tritt beim Stuhlpressen stets eine Geschwulst aus dem After vor. In seiner Familie hat niemand ein ähnliches Leiden. — Der grosse, kräftige, gut genährte Mann zeigt mit Ausnahme des Mastdarmbefundes nichts Pathologisches. Beim Pressen tritt aus dem After eine haselnussgrosse Geschwulst von rotbrauner Farbe vor, die sich leicht mit dem Finger reponieren lässt; ihre Konsistenz ist ziemlich derb. Sie hängt mittels eines dünnen Stieles mit der Mastdarmschleimhaut zusammen; der Stiel inseriert an der hinteren Mastdarmwand, nahe dem After. — Nach entsprechender Darmentleerung und Vorbereitung wurde der Polyp, nur unter subkutaner Darreichung von 0,02 Morphium, abgetragen. Am 3. III. erfolgte der erste Stuhl; am 3. IV. wurde der Kranke geheilt entlassen.

5. B. D., 25jähr. lediger Buchhalter, der im Verlaufe eines Jahres fünf Bandwurmkuren durchgemacht hat. Seit der ersten derselben hat er über häufiges Brennen im After und Entleerung einer gelblichen übelriechenden Flüssigkeit beim Herumgehen zu klagen. Vortreten einer Geschwulst vor den After hat er nie beobachtet; der Stuhl ist angeblich normal; Beschwerden hat der Kranke, wie erwähnt, nur beim Herumgehen. — Der schwächliche, anämische Pat. hat ausser der Rectalveränderung eine Aorteninsufficienz. Im Rectum tastet man an der vorderen Wand, dicht über dem Sphinkter einen erbsengrossen, ziemlich festen, gut beweglichen Polypen.

Am 25. V. wird der Polyp mit einer Zange gefasst und vorgezogen, darauf sein Stiel mit einem starken Seidenfaden unterbunden. Darauf Milchdiät und Opium. Am 31. V. erfolgt die erste Stuhlentleerung: der Polyp ist weder in den Faeces auffindbar, noch auch im Rectum nachweisbar. Seither erfolgt täglich Stuhl ohne irgendwelche Beschwerden; die Untersuchung des Rectum ergiebt normale Verhältnisse.

6. Sch. Ph., 46jähr. verh. Buchhalter, lässt sich am 3. VIII. 99 in die Klinik aufnehmen. Er leidet seit 20 Jahren an Mastdarmblutungen, die früher selten auftraten und gering waren, in letzter Zeit jedoch häufig und sehr intensiv sind, so dass der Kranke sehr herunterkommt. Die Blutungen schliessen sich stets an die Stuhlentleerungen an und halten längere Zeit an. Ueber Obstipation hat der Mann angeblich nie zu klagen gehabt. — Der grosse, hagere, sehr blasse Mann hat ein erstes Herzgeräusch und hauchendes Exspirium über den Lungenspitzen. Die übrigen Brust- und Bauchorgane ohne pathologischen Befund. Aus dem Anus tritt beim Pressen eine taubeneigrosse, rotviolette Geschwulst von weicher Konsistenz vor, die der Mastdarmschleimhaut breit aufsitzt. — Nach energischer Darmentleerung durch Abführmittel wird am 6. VIII. der Polyp entfernt: Derselbe wird mit einer Zange vorgezogen, darauf Injektion von 2 Spritzen Schleich II in die Mastdarmschleimhaut, der er aufsitzt. An die Basis wird nun eine Langenbeck'sche Zange angelegt und der Tumor mit rotglühendem Thermokauter verschorft. Opiumdarreichung. Am 21. VIII. wurde der Mann geheilt entlassen.

7. D. J., 42jähr. lediger Taglöhner, aufgenommen am 7. V. 1901. Seit 6 Wochen bemerkt er das Auftreten eines kleinen Knotens am After, der anfangs keine Beschwerden machte, seit 4 Wochen jedoch zu mässigen Blutentleerungen bei der Defäkation Veranlassung giebt. Dabei besteht fortwährend Stuhldrang, so dass der Kranke oft zehnmal täglich versucht Stuhl abzusetzen, wobei sich jedoch stets nur dünnflüssiger Stuhl in mässiger Menge nebst Blut entleert; bei diesen Defäkationen treten Schmerzen auf, besonders, wenn sich die Geschwulst im After einzwängt. — Der mittelgrosse, kräftig gebaute Mann hat im Allgemeinen gesunde Organe. Im Rectum tastet man einen etwa bohnengrossen Polypen, der

langgestielt von der rechten Mastdarmwand entspringt. Er lässt sich leicht vor den After ziehen.

Da der Kranke sich nicht operieren lassen will, wird er am 10. V. entlassen.

8. S. A., 64jähr. Lehrerswitwe, aufgenommen am 19. XI. 1901. Seit 5 bis 6 Jahren bemerkt sie, dass ihr bei der Stuhlentleerung, doch auch unabhängig von ihr, eine zähe, glasige, hellfarbige Flüssigkeit per rectum abgeht. Schmerzen bestanden in dieser Zeit nicht; vor 5 Wochen trat plötzlich heftiger Stuhldrang auf, und es trat neben nur wenig Stuhl eine fast walnussgrosse Geschwulst vor den After, die sich nach einiger Zeit von selbst wieder zurückzog. Seither erscheint dieselbe bei jeder Stuhlentleerung und muss mitunter von der Kranken manuell reponiert werden. Dem auch jetzt noch häufig abgehenden glasigen Schleim ist jetzt häufig Blut beigemengt. Bedeutendere Schmerzen bestehen nicht. Der Stuhl ist bald fester, bald flüssig. Die mässig kräftig gebaute, nicht anämische Frau besitzt keine nachweisbaren Veränderungen im Bereiche der Brust- und Bauchorgane. Im Rectum tastet man, etwa 5 cm über dem Anus, eine weiche, mehrfach gelappte Geschwulst, die der hinteren Mastdarmwand aufsitzt. Dieselbe ist mit blutigem Schleim bedeckt. — Die Entfernung des Polypen erfolgte nach energischer Darmentleerung durch Abführmittel und Infusionen am 22. XI. in Allgemeinnarkose mit Billrothmischung. Derselbe wurde mit einer Pince à cremaillère gefasst und vorgezogen; durch in den Mastdarm eingesetzte Seitenhebel wurde seine Insertionsstelle gut zugänglich gemacht, derselbe dann mit der Schleimhaut, von der er ausgeht, umschnitten und die Schleimhautwunde durch eine fortlaufende Naht vereinigt; die Nähte wurden aus dem After herausgeleitet. Die Blutung bei der Excision war ziemlich stark, es mussten mehrere Pincen gesetzt werden. Opiumdarreichung. — Am 2. XII. wurden die Nähte entfernt und Abführmittel gegeben. Am 8. XII. konnten wir die Frau geheilt entlassen. Der Mastdarmbefund war normal; auch bestand an der Operationsstelle keine Verengerung.

Das durch die Operation gewonnene Präparat zeigt folgende Verhältnisse: die mit einem 2 × 3 cm im Durchmesser haltenden, polygonalen Stück Schleimhaut excidierte Geschwulst hängt mit dieser Schleimhaut durch einen fast 2 cm breiten, doch nur einige Millimeter dicken und ebenso hohen Stiel zusammen. Ihre ganze Gestaltung erinnert an einen Hahnenkamm; die Farbe ist dunkelrot, die Konsistenz weich; an ihrer Oberfläche trägt sie reichliche papilläre, bis mehrere Millimeter lange, schlanke, zottige Wucherungen, die an einigen Stellen mehr knolligen oder kolbigen Gebilden Platz machen. Der Durchschnitt durch die ganze Höhe des Tumors zeigt einen gefässführenden, bindegewebigen Stiel, der wenige Aeste in das an Masse weitaus überwiegende Drüsengewebe entsendet und sich gegen die Darmwand hin schon makroskopisch in die Submucosa verfolgen lässt.

Die histologische Untersuchung erwies, dass ein Adenom vorliegt, dessen drüsiger Teil von den Lieberkühn'schen gleichenden Drüsen aufgebaut ist. Dieselben unterscheiden sich von den in der umgebenden Schleimhaut befindlichen nur durch ihre grössere Länge und reichere Verzweigung. Das Epithel ist cylindrisch, einschichtig und enthält in mässiger Menge Schleimzellen, die Gefässe führenden Bindegewebssepta sind spärlich und zart. Wie die Schleimhaut dort, wo sie sich zum Tumor erhebt, noch einzelne Lymphfollikel enthält, lassen sich, wenn auch kleinere Anhäufungen lymphadenoiden Gewebes in der Geschwulst selbst nachweisen; sie liegen an der Grenze der Drüsensubstanz gegen das Bindegewebe des Stieles. Die Muscularis mucosae geht mit der Schleimhaut auf den Tumor über und lässt sich, wenn auch nicht als fortlaufender Zug, so doch als hin und wieder auftretende Bündel zumeist längs verlaufender, glatter Muskelfasern nachweisen, die zwischen Drüsen- und Stielbindegewebe liegen. Der Stiel wird von der Submucosa aufgebaut, welche dort, wo der Polyp gelegen ist, mächtiger wird und sich von der ebenfalls nach der Geschwulst hin winkelig durchgebogenen Muscularis externa erhebt; sie besteht aus Bindegewebe, dessen Fasern namentlich im centralen Teile recht locker gefügt sind, und führt zahlreiche Gefässe. Nerven finden sich nicht in der Geschwulst.

Betrachten wir diese ansehnliche Zahl von Darmadenomen in Bezug auf ihr anatomisches und klinisches Verhalten, so fallen uns gewisse Momente auf, welche, sich wiederholend, fast in allen Fällen wiedergenannt sind, und der Auffassung Raum geben, dass die Adenombildung im Darmkanal ein wohl charakterisiertes Krankheitsbild ist, welches in Bezug auf ihr Wesen stets gleich bleibt und nur insofern äusserst verschiedene Symptome machen kann, als die einzelnen Darmabschnitte vermöge ihres verschiedenen anatomischen Verhaltens, verschieden auf das Vorhandensein der Tumoren reagieren. Trotzdem dürfte der Umstand, dass manche Einzelheiten immer wiederkehren, geeignet sein, auch in jenen Fällen, wo die Tumoren nicht unmittelbar der Inspektion oder Palpation zugänglich sind, die Diagnose zu stellen und die Kranken der richtigen Therapie zuzuführen, wenn der Untersucher überhaupt an polypöse Adenome denkt. Der Grund, warum diese Tumoren und die klinischen Erscheinungen, die sie machen, auch in neueren Lehrbüchern viel weniger genau besprochen sind, als die malignen Geschwülste, mag wohl in der relativen Seltenheit gelegen sein, mit der sie beobachtet worden sind. Aber es sind sicher auch viele polypöse Adenome trotz ärztlicher Untersuchungen nicht erkannt worden, da sie eventuell trotz längeren Bestehens gar keine Symptome gemacht

haben, oder etwa bestehende Symptome, denen ein polypöses Adenom zugrunde lag, anders gedeutet worden sind. Aber auch die Summe der oben aufgezählten Fälle lässt keinen sicheren Schluss zu auf das Vorkommen dieser Tumoren überhaupt, da viele als zufälliger Obduktionsbefund auftreten und nicht mitgeteilt werden, wenn sie nicht besondere Eigentümlichkeiten bieten.

Die klinischen Erscheinungen, wie sie bei Darmadenomen beobachtet werden, sind im Allgemeinen verschieden, und es hängt hauptsächlich von der Grösse der Geschwulst und von dem Ort ihres Sitzes ab, ob sie überhaupt Darmstörungen verursacht oder unbeachtet bleibt.

Wir sind darauf angewiesen, uns die klinischen Erscheinungen in Bezug auf die Adenome des Dünndarms aus dem bisher Bekannten zu konstruieren.

In vielen Fällen verlaufen Darmadenome jedenfalls symptomlos. Für die Frage, ob ein solcher Tumor überhaupt Beschwerden macht, ist neben seiner Grösse wahrscheinlich auch die Länge seines Stieles entscheidend. Es giebt Gründe dafür, warum viel kleinere Darmpolypen im unteren Dickdarm, besonders aber im Rectum Beschwerden machen, während gleich grosse im Dünndarm unbeobachtet bleiben können, und der wichtigste Grund für die Verschiedenheit der auftretenden Symptome ist in der verschiedenen Beschaffenheit des Dick- und Dünndarminhaltes zu suchen. Der mehr flüssige Dünndarminhalt geht unbehindert und selbst nicht hindernd neben dem Polypen vorbei, während der festere Dickdarminhalt oder gar der geformte Stuhl im Mastdarm erhebliche Reize auf die von zarter Schleimhaut überzogene Geschwulst setzen und ihre Oberfläche angreifen muss. Diesem Umstande gemäss dürften Blutungen beim Dünndarmadenom häufig gar nicht auftreten, während sie bei Rectalpolypen oft das erste Symptom sind, welches zur Untersuchung und zu ihrer Entdeckung führt. Sollte aber gelegentlich ein Dünndarmpolyp von etwa dem Stuhle beigemengten festen Körpern thatsächlich usuriert werden, so wird das Blut, zumal wenn die Blutung nicht beträchtlich ist, auf dem Wege bis zum Anus derart verändert und mit Fäkalien untermischt sein, dass es der Kranke gar nicht als solches erkennt. Dessen ungeachtet kommen Blutungen gewiss auch bei Dünndarmpolypen des öfteren vor; speciell bei unserem Kranken sprach die überaus anämische Hautfarbe und die Blutuntersuchung dafür, dass solche in ausgiebigem Masse stattgehabt

haben. Hier sei erwähnt, dass Mercer[1]) schwere Blutungen bei einem Myom des Ileum beobachtete. Ein weiterer Grund dafür, dass Dünndarmadenome oft lange unbemerkt bleiben, ist in ihrer exquisiten Beweglichkeit im Darme selbst gegeben, die ihnen vermöge ihres Stieles zukommt. Sie sind dank desselben befähigt, den ihnen schädlich werdenden traumatischen Einwirkungen von Seiten der den Ingestis beigemengten Hartkörper auszuweichen. Der Druck, den ein sich gegen den Tumor stemmender Hartkörper ausübt, wird diesen vorwärts drängen, dabei wird dieser aber einen Zug an der Darmwand ausüben, welche ihrerseits durch eine peristaltisch ausgelöste Welle oder einfach infolge des mechanischen Zuges nachgiebt, wodurch im Darmlumen sofort andere Raumverhältnisse eintreten, die den betreffenden Körper in vielen Fällen unbehindert passieren lassen. Im Rectum finden sich viel häufiger kurz gestielte oder ungestielte Adenome, welche sich den Reizen, die auf sie einwirken, weniger leicht entziehen können. Das flache Adenom z. B., welches im Rectum nicht so selten ist, wurde im Dünndarm überhaupt nicht beschrieben.

Diesen Betrachtungen entsprechend vermissen wir auch in den krankengeschichtlichen Notizen über Fälle von Dünndarmadenom die Angabe von Blutungen vollständig (die in dem Falle von Perry beschriebenen Blutungen sind wohl nicht auf das Adenom, sondern auf zwei chronische Ulcera, die sich im Rectum fanden, zu beziehen).

Subjektive Störungen treten bei Adenomen der proximaleren Darmabschnitte wahrscheinlich erst dann ein, wenn dieselben eine solche Grösse erreicht haben, dass sie Passagestörungen machen, oder wenn ihre Anwesenheit zur Entstehung einer Invagination Anlass giebt. Auf Passagestörung allein mögen vielleicht die seit vielen Monaten in Intervallen auftretenden Schmerzanfälle im Bauche und die vermehrte Peristaltik zu beziehen sein, wie sie in den Fällen von v. Karajan und Guillet genannt werden und in dem von mir beschriebenen Falle beobachtet wurden; vielleicht sind dagegen auch diese Störungen schon auf Invaginationen zu beziehen, die sich wiederholt eingestellt haben und von selbst oder auf entsprechende Behandlung wieder zurückgegangen sind.

Die Häufigkeit des Zustandekommens der Invagination ist jedenfalls eines der wichtigsten Momente, welche wir bei Adenomen des Dünndarmes und des oberen Dickdarms in Betracht zu

1) Cit. bei Heurtaux.

ziehen haben; von den oben angeführten Fällen haben sieben den Befund von Invagination gezeigt, und es ist bemerkenswert, dass bei den Fällen, die den Dünndarm allein betreffen, die Invagination bei allen jenen Tumoren aufgetreten ist, welche eine beträchtlichere Grösse erreicht haben. Dass polypöse Dünndarmgeschwülste eine der häufigsten Veranlassung zur Bildung der Invagination ergeben, ist schon seit langem bekannt. Schon Treves[1]) beschreibt bei Besprechung der Intussusception das häufige Vorkommen von Epitheliomen an der Spitze derselben, und meint, dass die Tumorbildung der Invagination vorausgegangen oder gefolgt ist. Ersteres dürfte wohl das gewöhnliche Verhalten sein, und ist als sicher anzunehmen für die obengenannten Fälle. Dafür spricht schon die Grösse der oben beschriebenen Tumoren, welche jedenfalls eine längere Zeit zu ihrer Entwickelung gebraucht haben als die Invagination selbst bestand, zumal wir bei mehreren Fällen die Angabe finden, dass sich letztere leicht durch Zug lösen liess, was ihr erst kurzes Bestehen beweist. In neueren Werken wird des Oefteren das Vorkommen gestielter, benigner Darmtumoren als ätiologisch wichtiges Moment für die Entstehung der Invagination angeführt. So sagt Nothnagel[2]), dass Intussusceptionen bei gutartigen Darmpolypen in einem zu der absolut geringen Häufigkeit dieser Geschwülste geradezu überraschend grossen Procentverhältnis stehen. Eine allerdings schon aus dem Jahre 1888 stammende Statistik von Treves berechnet, dass von 100 Invaginationen 5 durch Polypen veranlasst sind. Das Zustandekommen derselben vollzieht sich vermutlich nach einfach mechanischen Gesetzen. Der Polyp wird wie der Darminhalt durch die Darmperistaltik weitergeschoben oder durch die nachfolgenden Ingesta vorwärtsgedrängt und ist durch seinen Stiel am Weiterwandern gehindert. Er zieht also, wenn der Darm ihn trotzdem weiterdrückt, die Darmwandstelle, an die er adhäriert, hinter sich her, und es muss der nachfolgenden Stelle der ganze betreffende Darmabschnitt folgen. Die erste Folge eines solchen Zuges an der Darmwand ist jedenfalls die Entstehung einer inkompleten Invagination, nämlich einer Einstülpung eines Theiles der Darmwand in das Darmlumen. Aus einer partiellen Invagination kann dann leicht eine totale entstehen. — Dieser letztere Modus der allmählichen Entstehung einer Invagination wurde an zwei Fällen von Böttticher und Fleiner[3]) beschrieben. Dass die Kräfte, welche

1) Darmobstruktion. II. Deutsche Ausgabe. 1888. 2) l. c.
3) Siehe Nothnagel, Spec. Path. und Therap. Bd. 17. S. 303.

eine Invagination bei Polypen erzeugen, rein mechanische sind, erscheint mir sehr wahrscheinlich; namentlich scheint mir für diese Auffassung der Umstand zu sprechen, dass die Polypen immer an oder nahe der Spitze des Intussusceptum sassen. Nothnagel ist der Meinung, dass die mechanische Entstehungsart der Invagination bei Darmpolypen kaum haltbar ist, im Hinblick auf die oft recht kleinen Geschwülste; er meint, dass der Entstehungsmodus der Invagination ein spastischer sei und dass die Tumoren nur insofern zur Entstehung der Invagination Anlass geben, als ihre Gegenwart an der betreffenden Stelle eine intensive Peristaltik mit starker Darmkonstriktion anrege.

Auch die durch Darmpolypen hervorgerufenen Invaginationen können sich wahrscheinlich ganz von selbst oder auf entsprechende Behandlung wieder lösen und so die akut eingetretenen bedrohlichen Symptome, welche durch die Invagination hervorgerufen waren, wieder ebenso rasch zum Verschwinden bringen, wie sie eingetreten sind. Bleibt die Invagination dagegen durch längere Zeit bestehen, so treten wahrscheinlich in diesen Fällen Momente, welche eine Spontanheilung unmöglich machen, früher ein als in einfachen Fällen von Invagination, da der innerhalb der ineinander geschobenen Darmteile sitzende Polyp, wenn einmal die Gründe eingetreten sind, welche die Spontanheilung erschweren, dem Mechanismus der letzteren vermutlich oft Widerstand entgegensetzt, wenigstens aber durch Raumbehinderung, daher vermehrten Reibungswiderstand, das Eintreten derselben behindert. Solche Momente sind, wie bekannt, neben Schwellung oder Verdrehung des Intussusceptum auch die Bildung von Adhäsionen.

Bei den bisher operierten Fällen von Darmadenom ist ein solches Sekundärstadium der Invagination zur Zeit der Operation jedenfalls noch nicht erreicht gewesen, da sich dieselbe in beiden Fällen leicht durch Zug lösen liess. Ob bei durch Dünndarmpolypen hervorgerufener Invagination auch jene Form der Spontanheilung eintreten kann, wie sie bei chronischer einfacher Invagination ja gelegentlich beobachtet wurde, nämlich die Heilung durch Abstossung des invaginierten Stückes nach Eintritt von Gangrän, ist zweifelhaft und jedenfalls bisher noch nicht beobachtet. Denkbar wäre sie ja, wenn auch umsoweniger wahrscheinlich, als auch in jenen nicht durch Polypen komplicierten Fällen von Invagination, in denen es zu Darmgangrän und Abstossung des nekrotischen Stückes gekommen ist, über 40% der Kranken noch an den Folgen der Darm-

läsion oder des Eliminationsprocesses starben. Und beide letzteren Momente werden durch Vorhandensein eines zumal grösseren Adenoms nicht unbedeutend kompliciert.

Dem Umstande entsprechend, dass die Intussusception bei Darmadenomen immer den Charakter der chronischen Form hatte — man bezeichnet ja als chronisch alle jene Fälle, deren Dauer sich über einen Monat erstreckt —, waren die Symptome in den mit Invagination einhergehenden Fällen von Dünndarmadenom vielfach übereinstimmend mit den Symptomen, wie sie chronische Invaginationen überhaupt darbieten. In dieser Hinsicht möchte ich namentlich die paroxysmenartig, in verschieden langen Intervallen auftretenden Schmerzanfälle erwähnen, wie sie in den Fällen von Cruveilhier, v. Karajan, und in meinem Falle beschrieben sind, und auf das immer kürzer werden der anfallsfreien Intervalle hinweisen, welches, ein deutliches Symptom der chronischen Intussusception, speciell in unserem Falle vom Kranken angegeben wurde. In denselben drei Fällen trat während der Anfälle Erbrechen ein. Die Beobachtung eines so geringen Materiales wie das vorliegende lässt keinen sicheren Schluss zu; doch wird darauf zu achten sein, ob hierin nicht ein Moment gegeben ist, welches gelegentlich differentialdiagnostisch wird verwertet werden können zwischen einfach chronischer und durch Tumor bedingter Invagination, da es in ersteren Fällen vielleicht im Ganzen seltener ist als in letzteren.

Dass gerade Adenome im Dünndarm so häufig zur Invagination Veranlassung geben, resultiert wohl aus ihrem anatomischen Verhalten, indem sie als exquisit polypöse Geschwülste in das Darmlumen hineinwachsen, ohne die Darmwand, von der sie ausgehen, wesentlich zu verändern. Sie stehen in Bezug auf dieses Verhalten im auffälligen Gegensatze zu den malignen Darmtumoren, welche, wenn auch gelegentlich gestielt, doch zumeist die Darmwand infiltrierend durchwachsen oder durch ihr rasches Wachstum zu entzündlichen Veränderungen derselben Veranlassung geben und dadurch ihre Beweglichkeit und Haltbarkeit alterieren. In späteren Stadien mögen bei malignen Tumoren wohl auch die durch dieselben erfolgte Verengerung des Darmlumens und die Erweiterung des proximalen Darmrohrteiles, ferner die Verwachsung des primär vom Tumor ergriffenen Darmteiles mit der Nachbarschaft es sein, welche dem Zustandekommen der Intussusception hemmend im Wege stehen.

Das beste und am sichersten die Diagnose des polypösen Darmadenoms gestattende Merkmal wäre jedenfalls der palpatori-

sche Nachweis eines seit langer Zeit bestehenden Tumors von bedeutender Beweglichkeit. Dass dieser palpable Tumor oft eine Invagination allein, ohne Adenom sein wird, geht aus dem über chronische Invagination Bekannten hervor; aber es wird diese Thatsache in Bezug auf die einzuschlagende Therapie nichts ändern, da ja auch die chronische Invagination auf anderer ätiologischer Basis einen chirurgischen Eingriff erfordert.

Von Wichtigkeit aber ist es, in allen jenen Fällen, wo eine Invagination bestand und spontan oder auf unblutige Massnahmen zurückgegangen ist, genau nachzuuntersuchen, ob man nach erfolgter Desinvagination nicht doch noch einen Tumor tasten kann. Bisher ist es allerdings noch nicht gelungen, einen gutartigen Dünndarmtumor, ausser in Verbindung mit Invagination, zu tasten [1]); vielleicht gelingt es aber doch, wenn darauf entsprechend geachtet und untersucht wird.

Bei dem Mangel an eindeutigen müssen wir danach streben, aus einer Reihe von mehrdeutigen Symptomen zu diagnostischen Schlüssen zu gelangen. Das Dominierende im Krankheitsbild des Dünndarmadenoms liegt in der Thatsache, dass trotz der langen Dauer der Geschwulst und der schweren Erscheinungen, die sie gelegentlich macht, keine Allgemeininfektion des Organismus zustande kommt, daher auch keine eigentliche Kachexie in Erscheinung tritt. Neben Darmstörungen geringeren Grades, wie sie auch durch chronisch katarrhalische Zustände hervorgerufen werden können, kommt es hin und wieder zu den schweren Erscheinungen der Wegverlegung, welche sich meist nach plötzlich eintretender diarrhoischer Stuhlentleerung wieder legen und von einem verschieden langen anfallsfreien Intervalle gefolgt sind, in welchem Darmerscheinungen vollkommen fehlen, oder nur geringgradige Beschwerden auftreten, die in gelegentlichen Schmerzen, Diarrhöen, länger dauernder Obstipation und rasch vorübergehenden Koliken bestehen. Von diagnostischer Wichtigkeit scheint mir die in zwei Fällen beobachtete Tension einer Darmschlinge während des Anfalles zu sein, die nach Beendigung desselben wieder schwand.

Etwas näher gelegt wird uns der Gedanke an Darmadenomatose bei jenen Fällen, in denen neben den oben geschilderten oder ihnen ähnlichen Symptomen die Kranken mit Klagen über zeitweilig,

1) Nothnagel, Spec. Path. u. Therap. Bd. 17. S. 251, und Treves, l. c. S. 309.

oder stets mit Stuhlentleerung erfolgenden Abgang von Blut oder Schleim zu uns kommen. Die Blutung bei der Defäkation ist wohl das ständigste Symptom bei Dickdarmpolypose. In den 15 oben aufgezählten Fällen von Dickdarmpolypen, welche sich teils als reine Dickdarmpolypose, teils als mit Dünndarm- und Mastdarmpolypen komplicierte Fälle erweisen, finden wir stets, soweit klinische Angaben überhaupt vorliegen, das Symptom der Darmblutung oder des Abganges von blutigem Schleim. Am häufigsten treten die Blutungen bei der Stuhlentleerung selbst auf, und nicht nur die, wegen zuweilen anhaltender Obstipation oft harten Knollen, sind blutig gestreift oder mit Blut vollkommen bedeckt, auch blutige Diarrhoen werden des öfteren angegeben. Auch ausserhalb der Stuhlentleerung werden Blutungen beschrieben, und Abgang von blutigschleimiger Flüssigkeit.

Der Häufigkeit der Blutungen und ihrem langen Bestehen entspricht der häufige Befund von Anämie an den Trägern der Tumoren, welche oft als hochgradig geschildert wird. Eine eigentliche Kachexie, wie sie infolge von malignen Geschwülsten auftritt, fehlt trotz der oft extremen Anämie, im Einklang mit der Art der Tumoren auch bei reinen Fällen von Dickdarmadenomatose.

Je weiter distal der Sitz der Polypen im Darme sich befindet, umsomehr treten die lokalen Reizerscheinungen im Krankheitsbilde hervor, die das Vorhandensein der Geschwülste erzeugt; so finden wir bei Dickdarmpolypose in den meisten Fällen die Angabe, dass andauernd profuse Diarrhöen bestanden, welche ohne vorausgehende kolikartige Anfälle, mitunter ganz ohne Schmerzen täglich, oder mehrmals täglich auftreten; in einem Falle findet sich die Angabe, dass zehn bis zwölf solcher Stühle pro die erfolgten. Bemerkenswert ist auch bei diesen Fällen die lange Dauer des Krankheitszustandes, die sich über viele Jahre erstreckt, verglichen mit der Seltenheit der Angaben über schweren Verfall des Kräftezustandes. Neben mehrjährigem Bestande einzelner Symptome finden sich Fälle, in denen die Träger die ersten Beschwerden vor 10, 15 und 18 Jahren bemerkten. Im Gegensatze zu den reinen Fällen von Dickdarmpolypose finden wir bei den mit Carcinom komplicierten des öftern Kachexie erwähnt und es fällt bei einigen von diesen auch die bedeutend kürzere Zeit auf, seit welcher die Kranken Beschwerden haben. Da bei diesen Fällen die durch den malignen Tumor bedingten Erscheinungen in den Vordergrund treten und das ganze Krankheitsbild beherrschen, wollen wir uns damit begnügen,

auf dieselben hingewiesen zu haben und nicht in die Details der Komplikation eingehen, die das Nebeneinanderbestehen von Polypen und Carcinomatose mit sich bringt, zumal sich vielfach nicht entscheiden lässt, welcher Process der ältere ist.

Dass auch grosse Dickdarmpolypen, die, wie eben aus ihrer Grösse hervorgeht, schon seit langer Zeit bestehen, auch völlig unbemerkt bleiben können, beweisen einzelne Sektionsbefunde; dass sie trotz langen Bestandes auch ganz plötzlich die schwersten Erscheinungen direkt machen können, ohne den Umweg einer durch sie bedingten Invagination, beweist der oben angeführte Fall von Castelin.

Ein wohl nur einmal durch Darmpolypose bedingtes Symptom ist der in dem Falle von Perry angeführte Ikterus infolge von Sitz des Polypen auf der Papille im Zwölffingerdarm; für eine Diagnosenstellung hatte dieses vieldeutige Symptom selbstredend keinen Wert.

Nicht unwesentlich wird in Fällen, welche den Gedanken an Darmpolypose hervorrufende Symptome aufweisen, die Kenntnis der Thatsache sein, dass Darmpolypen häufig als familiäre Krankheit beobachtet wurden. Smith, Paget, Bickersteth[1]), Harrison Cripps[2]) und Port haben solche Fälle mitgeteilt, in denen Darmpolypen bei mehreren Mitgliedern einer Familie nachgewiesen wurden. Es dürfte sich empfehlen, in allen Fällen von Darmadenomen nach den hereditären Verhältnissen zu fragen und speciell sich zu erkundigen, ob nicht Geschwister des konsultierenden Kranken an ähnlichen Symptomen wie diese leiden oder gelitten haben.

Am einfachsten stellt sich unter allen Fällen von Darmpolypose die Diagnose beim Mastdarmpolypen. Ich kann mich über dieselben umsomehr kurz fassen, als zahlreiche Arbeiten über Mastdarmpolypen bestehen, welche die Pathologie und Klinik derselben eingehend besprechen. Den Blut- und Schleimabgang haben sie mit den höher oben gelegenen gutartigen Polypen gemeinsam, ebenso die durch die lange Dauer des Blutverlustes bedingte Anämie und das Fehlen einer eigentlichen Kachexie, insoweit es sich um gutartige Geschwulstformen handelt. Als besondre durch ihre Lokalisation bedingte Symptome kommen dazu das häufige Stuhldrängen, der Tenesmus, die Häufigkeit des Vortretens der Geschwulst selbst und des Mastdarmvorfalles überhaupt. Die Diagnose ist umso ein-

1) Cit. bei Port.

2) Trans. of the Path. Soc. of London. 1882. Vol. 33. p. 165.

facher, als man die Tumoren, wenn nicht vor der Operation schon zu Gesicht bekommt, so doch immer tasten kann, und die Warnungen vor Verwechslung mit Blutungen aus dem Mastdarm aus anderen pathologischen Gründen und mit Blutungen infolge von frühzeitiger Menstruation und dergleichen, welche in früherer Zeit des öfteren eindringlich gestellt wurden, haben heute, wo verbesserte Technik der lokalen Untersuchungen im allgemeinen und die chirurgische Diagnostik im besonderen sich bedeutend vereinfacht haben, nur mehr historisches Interesse.

Sehr hochsitzende Mastdarmpolypen, die dem Finger nicht erreichbar sind, oder diesem stets infolge von langer Stielung ausweichen, lassen sich mitunter schwer zur Ansicht bringen. Chassaignac[1]) empfahl zu ihrer Herabholung das Gariel'sche Pessar, welches leer eingeführt, dann aufgeblasen wird und beim Vorziehen die Geschwulst mitnehmen soll.

Von Wichtigkeit erscheint es mir gegenwärtig in den Fällen von Darmadenomatose im Rectum nur noch auf den Wert der histologischen Untersuchung hinzuweisen, zumal es Fälle giebt, welche, obzwar in ihrem makroskopischen Verhalten carcinomverdächtig, sich unter dem Mikroskop gleichwohl als gutartige Adenome erweisen können, damit nicht in dem oder jenem Falle einmal ein operativer Eingriff, den man nicht mehr wagt, da man glaubt, es mit einem inoperablen Carcinom zu thun zu haben, unterlassen wird, der bei erwiesenem Adenom noch mit vielleicht gutem Erfolge unternommen werden könnte. Bei solitären Mastdarmpolypen ist dieser Irrtum kaum zu befürchten, wohl aber bei ausgedehnter Mastdarmpolypose. Dass schliesslich auch die histologische Untersuchung nicht in allen Fällen das letzte Wort spricht, scheint jener seit seiner Veröffentlichung oft citierte Fall von Rotter zu beweisen, in welchem ein sich histologisch als Carcinom darstellender Tumor anscheinend schliesslich doch zur Spontanheilung kam und sich somit als gutartig dokumentierte.

Aetiologie.

Die Aetiologie der Darmadenome ist leider bisher dunkel geblieben trotz vieler Arbeit, die sich mit dem Versuch beschäftigt hat, dieselbe aufzuhellen. Der Umstand, dass sich an chronisch entzündliche Processe im Darmkanale des Oefteren reparatorische Vor-

1) l. c.

gänge anschliessen, die zu Schleimhauthyperplasie führen, hat den Gedanken nahegelegt, dass auch die Adenome als Folgen solcher chronisch-entzündlicher oder katarrhalischer Zustände entstehen können (Birch-Hirschfeld, Ziegler), und so hat man denn auch namentlich die Dysenterie verantwortlich machen wollen für die Entstehung von Adenombildung, umsomehr als gewisse Formen von Polypen nach Dysenterie in Erscheinung getreten sind. Ich verweise hier auf Virchow's Colitis polyposa cystica, ein pathologisch-anatomisch wohl bekanntes Krankheitsbild, welches den wahren Adenomen allerdings fernsteht, da es sich um Cystenbildung infolge von Ektasien der Lieberkühn'schen Drüsen neben Drüsenwucherung auf entzündlicher Basis handelt. Auffallend allerdings ist die Thatsache, dass Darmadenome besonders häufig an jenen Stellen auftreten, die der souveräne Sitz chronischer Entzündungen sind, nämlich das Duodenum einerseits, das unterste Ileum und Rectum andererseits. Dass sich an chronische Darmkatarrhe oder entzündliche Affektionen im Darmkanal, zumal an solche, die auf dem Wege der Ulceration Gewebszerfall in der Schleimhaut mit sich bringen, oft regeneratorische Processe einstellen, und dass es bei dieser Regeneration zu einer Mehrlieferung im Sinne der glandulären Hypertrophie kommt, wurde schon erwähnt. Mögen sich gelegentlich nach solchen chronisch-entzündlichen Veränderungen der Schleimhaut statt einfach regeneratorischer Vorgänge auch bedeutendere Schleimhauthyperplasien entwickeln, so sind wir doch kaum berechtigt, sie als Adenome zu bezeichnen und in jenen die Ursache der Adenombildung überhaupt zu suchen. Naheliegend ist ja der Gedanke, dass der Reizzustand, den die vorausgehende Entzündung mit sich bringt, nach Art eines traumatischen Momentes die Tumorbildung begünstigt, und die Annahme, dass die Aetiologie der Adenome gewissermassen von traumatischen Einflüssen abhängt, von denen die Schleimhaut betroffen wird. Diese zunächst rein hypothetische Erwägung gewinnt durch vielfache Angaben einige Stütze, die bei Beschreibung von Mastdarmpolypen gemacht worden sind. So citiert Klebs[1]) eine Mitteilung von Belleli, derzufolge das häufige Vorkommen gewisser Formen von Fibro-Adenomen im Rectum in Aegypten auf die Ablagerung von Distomumeiern in dasselbe zurückgeführt wird, und schon 1860 finden wir bei Stoltz[2]) die Meinung vertreten, dass Wurmleiden bei Kindern zur Polypenbildung Veranlassung geben kann, ferner hart-

1) Die allgem. Pathologie. II. Teil. 1889.
2) l. c.

näckige Obstipation, die zu wiederholtem Austreten der Mastdarmschleimhaut vor den Sphinkter und so zu einer häufigen Einklemmung derselben durch letzteren Veranlassung giebt, ferner die ungeschickte Anwendung von Klystieren und die üble Gewohnheit vieler Kinder, lange auf dem Nachttopfe zu sitzen.

Dotzauer[1]), welcher 3 Fälle von Mastdarmpolypen mitgeteilt und in einem von ihnen Askariden nachgewiesen hat, meinte, dass reizender Schleim und Askariden zu einer Auftreibung der Schleimhaut führen, welche Tenesmus erzeuge, und dieser gebe Anlass zur Entstehung hypertrophischer Bildungen. Mögen diese Angaben immerhin manche Wahrscheinlichkeit für sich haben, so müssen wir andererseits doch bekennen, dass die traumatische Aetiologie der Tumoren überhaupt noch kein allgemein giltiges Gesetz ist, und dass selbst für jene Fälle, wo sie uns überzeugen soll, es sich um nachweisbare äussere Gewalteinwirkungen gehandelt haben muss, nicht aber um vorübergehende entzündliche oder traumatische Reize, die vielleicht, ohne irgendwelche Veränderungen hinterlassen zu haben, durch kürzere oder längere Zeit die betreffende Schleimhaut betroffen haben. Neben den tubulösen Adenomen, die von den Lieberkühn'schen Drüsen ihre Entstehung nehmen und die Hauptgruppe der Darmadenome überhaupt bilden, können Adenome, wie der von Salvioli mitgeteilte Fall berichtet, auch von den in der Submucosa des Duodenum gelegenen Brunner'-schen Drüsen ihre Entstehung nehmen.

Es ist von verschiedenen Autoren darauf hingewiesen worden, dass Darmadenome oft bei Kindern vorkommen, und dass im Ganzen das jugendliche Alter von ihnen weit häufiger befallen wird, als die höheren Lebensdecennien.

Lanceraux hat auf das Auftreten von Adenomatosen zur Zeit der Pubertät aufmerksam gemacht und bemerkt, dass dieselben oft im Kindesalter vorkommen, ja selbst nach der Geburt schon vorhanden waren und auf die bemerkenswerte Thatsache hingewiesen, dass die überhaupt selteneren acinösen Adenome das höhere Alter bevorzugen, wogegen tubulöse Adenome lediglich eine Erkrankung des Jugendalters seien. Auch Nothnagel weist darauf hin, dass Darmpolypen meist im Kindesalter angetroffen werden und König meint, dass sie häufig aus kongenitalen Anlagen entstanden sind.

Die älteren Autoren, welche sich mit Darmpolypen beschäftigen, erwähnen insgesamt das häufige Vorkommen derselben bei Kindern.

1) Cit. bei Stoltz, Journ. f. Kinderkrankh. Bd. 34. 1860.

die Seltenheit derselben bei Erwachsenen.

Die Auffassung, dass die Entstehung von Tumoren überhaupt meist auf Unregelmässigkeiten der embryonalen Anlage sich zurückführen lasse, wird, wie bekannt, hauptsächlich von Cohnheim vertreten, welcher ausspricht, dass als Veranlassung zur Tumorentwicklung bei einer bestehenden solchen Anlage reichliche Blutzufuhr genüge, wie sie schon durch physiologische Verhältnisse herbeigeführt werden kann.

Für die Entstehung von Darmadenomen könnte ja, eine kongenitale Anlage vorausgesetzt eine pathologische Hyperämie, wie sie sich bei entzündlichen Processen einstellt, die Stelle einer physiologischen vertreten, und es dürfte das Zusammenwirken von kongenitaler Anlage und Trauma in weiterem Sinne des Wortes, indem nämlich der entzündliche Process als Trauma fungiert, bei der Entstehung der Darmadenome eine gewisse Rolle spielen.

Dass diese Anschauung lediglich eine hypothetische ist, muss ja zugegeben werden; gleichwohl entschuldigt sich eine Hypothese, die das Fehlen einer bewiesenen Erklärung deckt, wenn es sich um das Vorkommen relativ wenig bekannter Geschwülste handelt, die sich überdies an vielen Stellen unserer stetigen Kontrolle entziehen.

Schliesslich möchte ich noch in Erinnerung bringen, dass das Vorkommen während des Embryonallebens abgeschnürter Epithelkeime im Darmtractus des Oefteren beschrieben worden ist. So hat Lubarsch[1]) bei 2—3jährigen Kindern Lieberkühn'sche Drüsen in der Submucosa gefunden, und die Ansicht ausgesprochen, dass manche Formen von Darmkrebs von solchen aberrierten Drüsenkeimen ausgehen.

Desgleichen führen Carbone und Quensel, wie erwähnt, die von ihnen beschriebenen Geschwülste auf abgesprengte, in der Darmwand gelegene Epithelkeime zurück.

v. Karajan meint, dass die Adenome der Schleimhaut wohl auch gewissen Unregelmässigkeiten in der Wachstumsperiode des Darms ihre Entstehung verdanken können, indem die Darmmuscularis im Wachstum gegen die Schleimhaut zurückbleibt, und diese gezwungen wird, sich zu falten.

Eine wirklich giltige Erklärung für die Aetiologie der Darmadenome wird wohl auf sich so lange warten lassen, bis unsere Kenntnisse über die Aetiologie der Tumoren überhaupt eingehender ge-

1) Lubarsch und Ostertag, Ergebnisse der allg. path. Morph. und Phys. 1895, S. 451.

worden sind, und es gilt bis dato der Satz, dass die Aetiologie der Geschwülste in tiefes Dunkel gehüllt ist, den Cohnheim 1877 in seiner allgemeinen Pathologie aussprach, für die Adenome auch heute noch.

Prognose.

Die Prognose der Darmadenome ist so verschieden je nach der Art des Falles, dass es unmöglich erscheint, für diese Geschwülste allgemein Giltiges aufzustellen.

Gut in Bezug auf den Einzeltumor an sich, kann sie schwankend werden einerseits durch die Möglichkeit des Eintrittes bedenklicher Komplikationen als Sitz an einer besonderen Darmstelle, schwere Blutungen, Invaginationen u. s. w., andererseits durch Ergriffenwerden einer ausgedehnten Partie des Darmrohres. Als dritte Möglichkeit einer Verschlimmerung müssen wir noch des Vorkommens einer malignen Degeneration gedenken, wie sie bei einzelnen Fällen beschrieben wurde. Die geringe Zahl dieser Fälle scheint dafür zu sprechen, dass dieser Uebergang der Darmadenome in Carcinom zu den seltensten der Komplikationen gehört, welche die Prognose entschieden ungünstig gestalten können. Die absolute Ungünstigkeit dieser in Carcinom übergegangenen Fälle aber ist um so prägnanter, als es anscheinend stets ausgebreitete Fälle von Dickdarmpolypose sind, welche gelegentlich der malignen Degeneration unterliegen. Beach[1]) meint, dass von Adenomen die langgestielten stets gutartig sind, die kurzgestielten und breit aufsitzenden zur Malignität neigen.

Die beste Prognose geben solitäre Polypen in allen Darmabschnitten, umsomehr, als ihre operative Entfernung kaum jemals auf erheblichere Schwierigkeiten stossen wird, mögen sie per vias naturales zugänglich sein oder zu ihrer Operation eine Laparotomie mit folgender Enterotomie erfordern. Auch mehrfache Enterotomie mit Abtragung von Darmpolypen ist, wie erwähnt, mit gutem Erfolge gemacht worden.

Zweifelhaft oder direkt ungünstig wird die Prognose aber dann, wenn es sich um Ergriffensein so ausgedehnter Darmpartien handelt, dass eine radikale Operation von vornherein ausgeschlossen erscheint.

Die Prognose hängt also eigentlich vollkommen ab von der Möglichkeit einer radikalen operativen Therapie: sie ist gut, wenn sich der Krankheitsherd vollkommen entfernen lässt, schlecht in allen

1) New-York med. Journ. 1899, 1. July. Ref. Depage, L'année chirurg. für 1899.

inoperablen Fällen. Voraussetzung für die richtige Behandlung bildet natürlich eine exakte Diagnose, deren exakte Stellung allerdings des Oefteren erst nach vollzogener Laparotomie möglich sein wird.

Therapie.

Von dem Satze, dass nur eine operative Behandlung der Geschwülste Aussicht auf Erfolg giebt, machen die Adenome des Darmes keine Ausnahme; und es hat den Anschein, dass auch die älteren Autoren, soweit sie sich mit Darmpolypen beschäftigten, mit dieser Thatsache vertraut waren, denn gegen die operativen Methoden, die sie angewendet und empfohlen haben, treten alle übrigen Massnahmen, die wir bei ihnen verzeichnet finden, vollkommen zurück.

Ueber die Operation der Dünn- und Dickdarmpolypen ist nicht viel zu sagen; für solitäre Tumoren wird sich Enterotomie und Excision der Geschwulst nach Stielunterbindung empfehlen, für ausgebreitetere Erkrankung eines Darmabschnittes eventuell Darmresektion in Frage kommen. Etwa vorhandene Invagination erfordert genaue Beurteilung ihres Alters und ihrer allfälligen Komplikationen und entsprechende Behandlung.

Somit bleiben jene ausgebreiteten Fälle von Dickdarmpolypose und die Mastdarmpolypen für eine Besprechung übrig.

Am schwierigsten erscheint die Lösung der Frage nach einer rationellen Therapie bei jenen ausgebreiteten Fällen von Dickdarmpolypose, in denen die Adenombildung sich über Flexur und Rectum erstreckt, wohl auch noch Teile des Colon befallen hat. Dass die Entfernung der Mastdarmpolypen allein in diesen schweren Fällen kaum den Wert einer Palliativoperation besitzt, beweisen die Mitteilungen über rasche Wiederkehr der alten Symptome bald nach der Operation und Exitus an Blutung, Verfall, wohl auch Invagination, welche durch höher oben gelegene Polypen bedingt waren.

Als Radikaloperation ist nur die Exstirpation des ganzen erkrankten Stückes mit Anlegung eines neuen Afters anzusehen, wie sie auf sacralem und abdomino-perinealem Wege mehrfach geübt worden ist. Interessant ist der Fall von Lindner, welcher mahnt, auch bei weit hinaufreichender Polypose den Fall nicht zu bald als inoperabel anzusehen; die Hoffnung einer radikalen Heilung rechtfertigt auch schwerste Eingriffe bei sonst unheilbaren Leiden.

Als Palliativoperation käme bei ausgebreiteten Dickdarmadenomatose wohl nur die Ausschaltung des erkrankten Stückes in Frage. Dieselbe wurde zuerst von Sklifasowsky angewendet in der

einfachen Art der Anlegung eines Anus praeternaturalis oberhalb der polypös erkrankten Partie. Rotter verwendete als Mittel zur Darmausschaltung die Ileosigmoideostomie mit Einnähung der abführenden Ileumschlinge in die Bauchwand. In beiden Fällen trat Besserung ein. Die Anwendung lokal adstringierender und blutstillender Mittel in Form von Einläufen neben entsprechender Diät sollten auf die schwersten Fälle von Polypose beschränkt bleiben, in welchen wegen elenden Allgemeinzustandes jeder operative Eingriff von vornherein ausgeschlossen erscheint.

Die verschiedensten operativen Massnahmen wurden zur Entfernung von Mastdarmpolypen angewendet und empfohlen. Die Anwendung von Aetzmitteln, welche Schrumpfung der Tumoren herbeiführen sollen, wurde bald zu Gunsten radikalerer Methoden verlassen. Ein Fall von Mastdarmpolypen, der angeblich auf Betupfung mit Eisenchloridlösung neben innerer Anwendung von Eisenchlorid zurückging, wurde von Sebegrondi[1]) mitgeteilt. Wenngleich die Angaben über Anwendung von Aetzmitteln zur Entfernung von Mastdarmpolypen vereinzelt sind, so mag die Methode doch recht verbreitet gewesen sein, da spätere Autoren wiederholt Gelegenheit genommen haben, über diese Methoden zu sprechen, sie als mangelhaft hinzustellen und radikalere Massnahmen zu empfehlen. Von den operativen Methoden, welche geübt worden sind, ist eine der ältesten das einfache Herausreissen oder Abzwicken der Polypen, und es wurde dieses Verfahren nicht nur mehrfach angewendet, sondern es wurden gewisse Verschiedenheiten beschrieben, wie es der und jener machte und wie es besser oder weniger gut durchgeführt werden könne. So empfiehlt Bourgeois[2]), den Polypen, bevor man ihn herausreisst, zu torquieren, um die Blutung zu vermeiden; Maisonneuve[3]) torquierte den Stiel mit Hilfe zweier Zangen, deren eine denselben an der Wurzel fixierte, während eine zweite ihn über dieser Stelle abdrehte; Perrin[4]) entfernte einen Polypen einfach durch Abkneipen mit den Nägeln.

Die Mängel, die dieser primitiven Methode anhaften, scheinen sich bald fühlbar gemacht und anstatt ihrer die Ligatur als passendes Hilfsmittel eingeführt zu haben, die sich rasch allgemein einbürgerte. Die Methode der Ligatur hat, wenn auch nicht

1) Schmidt's Jahrb. 1855. Bd. 86. S. 30.
2) Cit. bei Stoltz, Journ. f. Kinderkrankh. 1860. Bd. 34.
3) Prager Vierteljahrschr. 1846. III. An. S. 38.
4) Ref. Schmidt's Jahrb. 1848. Bd. 57. S. 333.

viel mehr, so doch den Vorteil der Einfachheit für sich und die Eigenschaft, dass sie den Tumor entfernt, und ohne dass der Kranke einen Tropfen Blut verliert. Bryant[1]) lässt neben ihr auch noch das einfache Ausreissen gelten, desgleichen Cooper-Forster[2]), doch ziehen beide die Ligatur vor. Forget[3]) empfiehlt dieselbe unter Hinweis auf einen Fall von Boyer[4]), der bei Entfernung eines „fungösen" Polypen mit dem Messer eine fast tödliche Blutung erlebte. Durch mehrere Jahrzehnte scheint die Ligatur ohne folgende Stieldurchtrennung als souveränes Verfahren geübt worden zu sein, und es bewahrt die Litteratur eine grosse Anzahl von Chirurgen, welche es empfahlen, unter ihnen Kühlbrand[5]), Schütte[6]), Guersant[7]), der gleich Boyer, und zwar nach einfacher Stieldurchtrennung eine schwere Blutung beobachtete, Curling[8]), Gigon[9]), der die Ligatur für sich der mit folgender Stieldurchtrennung vorzieht, Bokai[10]), Esmarch[11]), Howship[12]), Dunn[13]): Bokai gab eine besondere Klammer an, die das Anlegen der Ligatur vereinfacht.

Neben der Anwendung der Ligatur allein, die trotz ihrer Verwendbarkeit denn doch auch gewisse Nachteile enthält, traten bald Methoden auf, welche den Polypen rascher aus dem Darm entfernten und trotzdem erhebliche Blutung vermieden, nämlich die nach erfolgter Ligatur vorzunehmende Stieldurchtrennung einerseits, und andererseits die Stieldurchtrennung mit Hilfe des Ecraseurs oder der galvanokaustischen Schlinge. Ersteres Verfahren wurde unter Anderen von Stoltz, Billroth[14]), Albert[15]), Macferlane[16]) empfohlen. Chassaignac, der sich gegen das blosse Ligieren wendet, weil es oft schmerzhaft sei, und weil dadurch, dass der der

1) Gurlt, Jahresb. für 1863—65, Langenbeck's Arch Bd. 8. 1867. S. 13.
2) Gurlt, Jahresb. für 1860, 61, Langenbeck's Arch. Bd. 3.
3) Journ. für Kinderkrankh. Bd. 16. S. 139.
4) Cit. bei Forget.
5) Ref. Schmidt's Jahrb. 1835. Bd. 8. S. 36.
6) Ref. Schmidt's Jahrb. 1846. Bd. 49. S. 197.
7) Gaz. des hôp. 1849. p. 304.
8) Ref. Schmidt's Jahrb. 1854. Bd. 81. S. 266.
9) Ref. Oestr. med. Wochenschr. 1843. III. p. 1029.
10) l. c. 11) l. c.
12) Cit. bei Stoltz.
13) Trans. of the Path. Soc. of Lond. 1890. Vol. 41. p. 139.
14) Langenbeck's Arch. 1869. Nr. 10. S. 519.
15) Lehrb. der Chir. 1885. Bd. III. S. 539.
16) Cit. bei Stoltz.

Gangrän anheimfallende Tumor, wenn er nicht rasch abgestossen wird, zu Entzündungen im Mastdarm Veranlassung gebe, die Excision der Geschwulst aber wegen möglicher Verletzung der Mastdarmwand gefährlich sei, empfiehlt den Ecraseur, mit dem er und nach ihm Billroth, Rauchfuss[1]) u. A. mit Erfolg gearbeitet haben.

Die Stieldurchtrennung nach vorheriger Unterbindung, die auch heute noch vielfach geübt wird, mag für die Mehrzahl der Fälle ausreichen, und es sind die Gründe, wenn man teilweise zu anderen Methoden übergegangen ist, weniger in den Mängeln zu suchen, die man früher derselben nachsagte, so die Möglichkeit einer Nachblutung durch Durchschneiden des Fadens, oder Abgleitens desselben vom Stumpfe, wenn dieser zu stark vorgezogen worden war, und dergleichen mehr, als vielmehr in der im Laufe der Zeit allgemeiner gewordenen Kenntnis, dass alle Methoden, die nur den Polypen als solchen und nicht mit ihm den Boden entfernen, auf dem er gewachsen ist, mit der Gefahr des Recidivs rechnen müssen, weshalb es zweckmässig ist, diesen Boden mitzuentfernen.

Besonders in den letzten Jahren wurde diese Thatsache mehrmals besonders hervorgehoben, so von Paul[2]), der unter 4 villösen Polypen des Rectum 3 carcinomatös werden sah, und sich gegen die Anwendung von Schere und Curette zu ihrer Entfernung wendet und radikale Operation verlangt, und von Quénu und Laudel[3]), welche verlangen, neben dem Stiele auch den Ort mitzuentfernen, wo dieser inseriert.

Es ist der modernen Chirurgie dank der antiseptischen Wundbehandlung und der fortgeschrittenen Technik leicht geworden, diesem Postulat gerecht zu werden, und statt der Frage, wie sich Blutung und Nachblutung vermeiden lassen, beschäftigen sich die neueren Arbeiten damit, wie man die Geschwülste am besten zugänglich macht, und wie man die durch ihre Exstirpation gesetzten Defekte zweckmässig deckt. Für die Methode, die einzuschlagen ist, wird gegenwärtig einzig die Ausdehnung der Darmerkrankung massgebend sein. Für tief untenliegende, solitäre Tumoren mag die Excision des Polypen mit seinem Boden, vielleicht auch die in die Schleimhaut hinein fortgesetzte Verschorfung der Geschwulst ausreichen, wenngleich diese Methode den Nachteil hat, dass sie das Material zu einer Untersuchung zerstört, und es wird das Auseinanderhalten des

1) l. c.
2) Ref. in Depage, L'année chirurg. für 1898.
3) l. c.

Afters mit Instrumenten vielfach zur Durchführung der genannten Methoden genügen. Für höher oben sitzende Geschwülste und ausgedehnte Polypose hat man von Fall zu Fall zu entscheiden, ob Erweiterung des Sphinkters in Narkose, ob blutige Durchtrennung desselben, die schon seit Boyer bekannt, später bei Mastdarmpolypen von Schuh[1]) empfohlen wurde, anzuwenden sein wird und Aussicht auf Radikaloperation giebt, oder ob notwendig ist, die Rektotomie vorzunehmen, um radikal operieren zu können.

Belehren uns diese Hilfsoperationen über Vorhandensein ausgedehnter und hoch hinaufreichender Polypose, so werden wir die Resektion des Mastdarms machen.

Die Auskratzung mit nachfolgender Kauterisation, die ebenfalls gemacht worden ist (Kelsey), kann als Palliativoperation in Frage kommen für Fälle, die eine Radikalbehandlung nicht mehr vertragen.

Die Indikation zur Operation ist durch die Diagnose gestellt. Ob durch Abstossung der Polypen Spontanheilung eintritt, wird heute Niemand mehr abwarten, wie es früher geschah.

Der Vergleich der alten Operationsmethoden mit den jetzt geübten zeigt uns, dass dieselben komplicierter geworden sind, ohne die Komplikationen nach sich zu ziehen, die jene gaben. Komplicierter schon dadurch, dass die radikale Operation von Mastdarmpolypen, trotzdem die lokale Anästhesie sich bedeutend vervollkommt hat, wohl meist ohne Allgemeinnarkose undurchführbar sein wird. Aber auch diese Komplikationen nehmen wir gerne in den Kauf für die begründete Erwartung, dass wir durch radikale Eingriffe die Wahrscheinlichkeit des Recidivs ausschalten, welches eigentlich die unangenehmste Komplikation ist, die der Krankheitsverlauf bei Mastdarmpolypose bieten kann.

Erklärung der Abbildungen
auf Taf. III.

Fig. 1. Tubulöses Adenom des Jejunum eines 23jähr. Mannes (siehe Dünndarmadenome, b) Fall 8). Uebersichtsbild bei Leitz Oc. 4, Obj. 1.

Fig. 2. Derselbe Tumor bei Leitz Oc. 4, Obj. 5.
T . . . Schläuche im Quer- und Längsschnitt.
B . . . Becherzellen.
S . . . Stroma.

1) Wien. med. Wochenschr. 1852. Nr. 1.

1.

2.

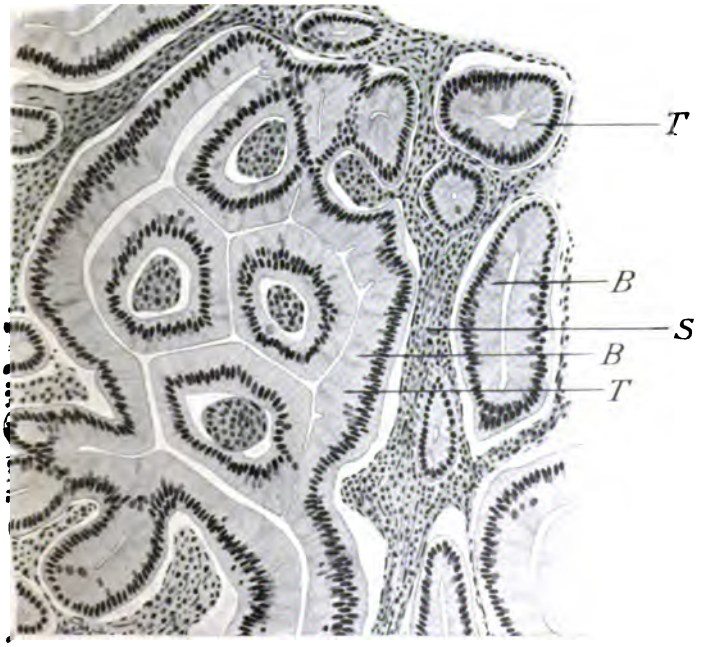

H. Laupp'sche Buchhandlung in Tübingen.

AUS DER

ROSTOCKER CHIRURGISCHEN KLINIK

DES PROF. DR. MÜLLER.

IV.

Die Behandlung der Spina ventosa mittelst freier Autoplastik.

Von

Dr. Carl Timann.

(Mit 13 Abbildungen.)

Das klinische Bild der Spina ventosa d. h. die mehr oder weniger spindelförmige Auftreibung der kleinen Schaftknochen an Hand und Fuss ist bekanntlich fast stets durch käsig tuberkulöse Osteomyelitis, bei weitem seltener durch Lues, akute Osteomyelitis oder Tumoren bedingt. Mit Vorliebe betrifft die Erkrankung das kindliche und jugendliche Alter, ferner hat die überwiegende Zahl der davon Betroffenen noch andere Lokalisationen der tuberkulösen Infection aufzuweisen und nicht wenige solcher Patienten bieten entweder den habitus scrophulosus dar oder sind schlecht genährte anämische Kinder mit multipler Knochen- und Weichteil-Tuberkulose. Aber auch sonst gesund aussehende Individuen, bei denen keine anderweitigen Herderkrankungen vorhanden sind, zeigen das Bild der Spina ventosa. Alle diese Verschiedenheiten lassen zur Genüge den so ungleichen Verlauf der Spina ventosa erklären.

Bald tritt bei genügender Geduld eine Spontanheilung ein ohne Eiterung, nur mit geringer Verdickung und Funktionseinschränkung, bald kommt es zur Fistelbildung mit Ausgang in oft starke Verkrüppelung der Finger und Zehen. Man findet dann Verkürzungen und Verbiegungen derselben vor, ev. auch Schlotterfinger. In anderen Fällen erfolgt die Ausheilung erst nach chirurgischen Eingriffen (Ausschaben, Resektion), die nicht selten wiederholt werden müssen, und wie oft muss nicht schliesslich die Amputation oder Exartikulation des betreffenden Fingers oder der Zehe vorgenommen werden! Leider liefern aber auch die heutzutage vielfach angewendeten nicht operativen Behandlungsmethoden recht unsichere Resultate, so z. B. die Jodoforminjektionsbehandlung und die Stauung nach Bier. Es kommt noch dazu, dass die Geduld beider Teile, sowohl des Arztes als auch des Patienten, durch die zuletzt erwähnten Methoden oft auf eine lange Probe gestellt wird, da die Behandlung fast stets eine recht langwierige ist. Ohne diese Umstände würde hier wie auch in anderen Fällen von kindlichen tuberkulösen Herderkrankungen die konservative Behandlung im Grossen und Ganzen aus dem Grunde den Vorzug verdienen, weil die dabei ausheilenden Fälle in der Regel geringere Verkrüppelung aufweisen als die nach älterer Methode operativ (Ausschabung, Resektion) behandelten.

Es lokalisiert sich nun im Gegensatz zu den grossen Röhrenknochen die Tuberkulose an Händen und Füssen häufiger in den Diaphysen der Phalangen, Metacarpalien und Metatarsalien als in den Epiphysen. Diese Erscheinung ist für die Frage der späteren Funktion der Finger meist eine bedeutsame, denn die tuberkulösen Gelenkherde an den Fingern bedingen recht häufig Gelenksteifigkeiten, mithin eine schwere Funktionsstörung der Finger. Mit Rücksicht auf letztere erscheint es begreiflich, dass immer wieder neue Vorschläge im Sinne sowohl der konservativen als auch der operativen Behandlung in der Litteratur aufgetaucht sind.

Es könnte vielleicht auf den ersten Blick wunderbar erscheinen, dass man an die Behandlung einer scheinbar ziemlich geringfügigen chirurgischen Herderkrankung mit soviel Vorschlägen herangetreten ist. Sehen wir uns nun in der Litteratur die verschiedenen Methoden näher an, so sind für unsere Frage besonders die operativen Methoden, die der Verkürzung vorbeugen sollen, von Interesse. Der Gedanke, für exstirpierte oder nekrotisch ausgestossene ganze Knochen oder Teile von solchen Ersatz zu

schaffen, um wieder eine genügende Funktion der geschädigten Glieder herzustellen, ist ja kein neuer. Datieren doch die ersten osteoplastischen Versuche bis in die erste Hälfte des vorigen Jahrhunderts zurück (1810 Merrem, 1820 P. von Walther, Flourens). Wenn nun auch bereits aus jener Zeit von einzelnen glücklichen Operationen mittelst der Autoplastik berichtet wird, so haben solche Methoden doch erst Aussicht auf sicheren Erfolg gewonnen seit Einführung der Antisepsis; und es ist begreiflich, dass die älteren Versuche in der neuen Aera teils wieder aufgenommen, teils modificiert worden sind. Auf Grund wertvoller klinischer Beobachtungen und experimenteller Untersuchungen, unter denen die Versuche von Ollier, v. Bergmann, Jul. Wolff, Mac Ewen, Poncet, David, Ad. Schmidt, Ochotin, Marchand und Barth hervorgehoben sein mögen, wissen wir ja, dass der Ersatz von Knochendefekten durch die folgenden Verfahren geschehen kann.

Erstens durch Implantation toten Materials (Elfenbein, Metall, Glas, steriler Badeschwamm, decalcinierter Knochen, zerkleinerte Knochenkohle u. a., welch letztere Barth wegen ihres reichen Gehaltes an Kalksalzen empfahl).

Zweitens durch Einlagerung von lebendem Material, das womöglich jungen wachsenden Tieren entnommen und zerkleinert ist. Es handelt sich dann entweder nur um frische Knochensubstanz oder um Periost-Knochenstücke, die von seiner Umgebung abgetrennt wurden. Beiderlei Verfahren gehören zur Heteroplastik.

Endlich kommt noch das letzte Verfahren bei Implantation in Betracht, das zugleich die heute bevorzugte Methode ist, nämlich die Bildung freier oder gestielter Hautperiostknochenlappen. (Autoplastik, J. Wolff, Koenig, Wagner, Bier, W. Müller.)

Es ist zweifellos, dass man mit allen diesen Methoden bei richtiger Auswahl der Fälle, Asepsis vorausgesetzt, den gewünschten Erfolg erzielen kann. Als sicherste Methode hat sich, wo irgend ausführbar, die Autoplastik mit gestielten Hautperiostknochenlappen erwiesen.

Nächstdem giebt die besten Erfolge die sogenannte freie Autoplastik, d. h. die Einpflanzung lebendfrischer Knochenperiostst ücke desselben Individiums und nach dieser die freie Homoplastik, d. h. Implantation auch lebendfrischer Knochenperioststücke aber nicht desselben sondern eines anderen Individuums derselben Species.

Klinische Erfahrungen über die eben erwähnten Methoden hat man an allen Skelettabschnitten machen können, und es hat sich

dabei herausgestellt, dass Auto- und Homoplastik nur, wenn das intakte Periost mitüberpflanzt wird, eine einigermassen sichere Einheilung ermöglicht; aber dann auch sehr schöne Resultate verspricht, was dauernde knöcherne Einheilung und Uebernahme von Funktionen anbelangt.

Gerade diese beiden letzten Forderungen zu erfüllen ist die Heteroplastik, d. h. die Implantation von Material anderer Species oder von totem Material gewöhnlich ausser Stande. Es wäre verkehrt, die Möglichkeit eines knöchernen Einheilens heteroplastischen Materials ableugnen zu wollen. Diese Möglichkeit kann sich einmal verwirklichen, wenn das implantierte Stück im innigen Kontakt mit den Wandungen des Defektes steht und einen genügenden ossifikatorischen Reiz auf das umgebende lebende Gewebe auszuüben vermag (Marchand), aber es darf keine Funktion vom Implantationsobjekte verlangt werden, vor allem nicht vor seiner vollständigen Substitution, die es durch das umgebende Gewebe erfahren muss, in welches es hineingesenkt wurde.

Aber die Regel ist ohne Frage meist die, dass gerade in den Fällen, in welchen vom betreffenden Körperteil später Funktion verlangt wird, die Heteroplastik versagt und statt der knöchernen dauernden Einheilung einen früher oder später eintretenden entzündlichen Zustand im Nachbargewebe unterhält, der nur der Entfernung der Fremdkörper weicht (v. Bergmann). Gelegentlich wird ja allerdings trotz der notwendigen Entfernung der Fremdkörper der Zweck dabei erfüllt sein, wenn um den Fremdkörper herum soviel Knochenneubildung erfolgt ist, als zur Ausfüllung eines Defektes nötig war.

Es sind nun hinsichtlich der Behandlung der „Spina ventosa" von einer ganzen Reihe von Autoren mannigfache Versuche nach den oben erwähnten Methoden ausgeführt worden, und mögen die hauptsächlichsten von ihnen zunächst eine kurze Erörterung finden.

Es stammen heteroplastische Versuche mit totem Material von Senn, le Dentu, Kümmell, Aik, van Engelen, Landerer, Kronacher, Gluck, Bircher. Senn nahm Spänchen von decalcinierten Ochsentibien, Kümmell unvollständig decalcinierte Rinderknochen mit noch hartem Kern und weichem Mantel zum Ersatz von exstirpierten Metakarpalien oder Metatarsalien, Landerer ersetzte eine ausgestossene Diaphyse einer Fingerphalanx durch ein maceriertes Stück Hundeknochen und sah danach ein gutes Resultat; nicht so Kronacher, der ebenfalls nur eine Diaphyse durch ein

Stück Kalbsknochen ersetzte. Gluck vertauschte bei Spina ventosa ganze cariöse Phalangen oder Teile solcher mit Elfenbeinstiften, die mit Löchern versehen waren. Bircher pflanzte zwar auch Elfenbeinstifte in die Markhöhle, liess sie aber nicht dauernd darin, wie Gluck, sondern nahm sie heraus, sobald sie ihre Schuldigkeit, nämlich die Osteogenese anzuregen, gethan hatten. Auch von Herrn Professor Müller sind teils decalcinierte, teils ausgeglühte Knochen, zweimal auch Elfenbeinstäbchen als Ersatz für die exstirpierten Diaphysen an Hand und Fuss benutzt worden, doch hat derselbe trotz monatelanger Scheineinheilungen ein dauerndes befriedigendes Resultat nicht erzielt; auch Glascylinder sind als Ersatz (Salzer) verwendet worden.

Erwähnen will ich noch, dass neuerdings dem Beispiele Witzel's folgend, von Schulze-Berge (Vereinigung niederrheinisch-westphälischer Chirurgen 1901) der Versuch gemacht wurde, die exstirpierte tuberkulöse Diaphyse durch ein Silberdrahtgeflecht, das in Form eines Cylinders eingelegt war, zu ersetzen. Ueber das weitere Schicksal dieses Ersatzmaterials, von welchem ja manche Autoren eine gleichzeitige antiseptische Wirkung voraussetzen, müssen weitere Berichte abgewartet werden. Ob es trotz der verlangten Funktion der Hand sich als dauernd eingeheilt erweisen wird, ist mindestens zweifelhaft.

Von besonderem Interesse für unsere Frage erscheinen weiter die Operationsmethoden, die Bardenheuer geübt hat. Seine Versuche lehnen sich an die durch Nussbaum resp. Koenig inaugurierte Methode der Bildung gestielter Periostknochen- resp. Hautperiostknochen-Lappen an. 1894 publicierte Bardenheuer zum ersten Mal sein Verfahren, das osteoplastische Knochenspaltung genannt wird.

Anfangs behandelte er mit letzterer die congenitalen Defekte der Vorderarm- und Unterschenkelknochen, dann das Schlottergelenk; darauf dehnte er sein Verfahren auf die Spina ventosa der kurzen Röhrenknochen an Hand und Fuss aus. Zu dem Zweke spaltet er den nächstbenachbarten Schaftknochen ganz oder partiell und translociert die so gewonnene Spange, die proximal oder distal noch mit dem gespaltenen Knochen oder ev. auch nur mit Weichteilen zusammenhängen muss, an die Stelle des exstirpierten Knochens. Je nach dem Sitz der Spina ventosa modificiert Bardenheuer sein Verfahren in folgender Weise:

Handelt es sich um Spina ventosa eines Metacarpus oder Meta-

tarsus, so spaltet er nach erfolgter Totalresektion des kranken Knochens einen benachbarten längs und zwar so, dass die zu translocierende Spange dicker wird als die verbleibende; das eine Gelenkende des Knochens, meist das proximale, bleibt bis auf eine Entfernung von 1—2 cm vom Gelenk ungespalten, während am distalen Ende die Spaltung durchs Gelenk geht. Nach Lösung aus ihrer distalen Gelenkverbindung wird dann die zu translocierende Spange der so entstandenen Knochengabel sehr vorsichtig nach dem Phalangealgelenk des exstirpierten Metacarpus resp. Metatarsus hinüber geschlagen und dort durch eine Catgutnaht an der Basis der 1. Phalanx befestigt. Dann wird Jodoformgaze zwischen die Spangen der Gabel gestopft und sofort die Hautwunde durch die Naht geschlossen.

Zweitens macht Bardenheuer in allerdings nur seltenen Fällen statt der partiellen die totale Längsspaltung der Metatarsalien. Die zu translocierende Hälfte wird dann ganz aus ihren Gelenkverbindungen gelöst und nur noch mit den Weichteilen zusammenhängend, an die Stelle des exstirpierten Metatarsus gesetzt. Dann erfolgt die Fixation der beiden Gelenkenden des verpflanzten Knochens an seinem proximalen und distalen Ende.

Ferner hat Bardenheuer sogar bei gleichzeitiger Erkrankung von Metacarpalien oder Metatarsalien und der zugehörigen Basalphalanx eine Längsspaltung gemacht, die nicht durch einen, sondern sogar durch zwei Knochen geht; die Phalanx wird in diesen Fällen total gespalten und die Spaltung durchs Metacarpo- resp. Metatarsophalangealgelenk bis in den oberhalb gelegenen Knochen fortgesetzt, dessen proximales Ende ungespalten bleibt. Die lange zweiknochige Spange wird dann in den Defekt hinübergeschlagen und im übrigen, wie oben geschildert, weiter verfahren.

Eine ganz eigenartige Modifikation erfährt die Bardenheuer'sche osteoplastische Knochenspaltung, sobald die Spina ventosa nur eine einzige Phalange betrifft. Nachdem die betreffende erkrankte Phalanx total reseciert ist, lockert Bardenheuer das distale Gelenkende des proximalwärts liegenden kurzen Schaftknochens, durchbohrt es quer und führt einen Silberdraht durch die Bohrlöcher hindurch, den er draussen schnürt. Dann spaltet er den Knochen längs bis an sein proximales Gelenkende heran und von dort aus im rechten Winkel seitwärts. Das so erhaltene Knochenstückchen wird dann um den Silberdraht und um 180° so gedreht, dass es in den Defekt hineinpasst. Die Fixierung seines distalen Endes geschieht ganz so wie oben angegeben.

Es ist ja zuzugestehen, dass im Sinne eines dauernden Ersatzes der exstirpierten Phalangen oder Metacarpalien diese Bardenheuer'schen osteoplastischen Knochenspaltungen sinnreich erdacht sind; und wie die von Bardenheuer, F. Krause u. A. mitgeteilten Röntgenbilder ergaben, scheinen ja diese Spaltungsspangen meistens prompt einzuheilen. Wir möchten aber unsere Bedenken nicht unterdrücken, dass für die Frage der Funktion diese Versuche doch stellenweise über das Ziel hinausschiessen, wenigstens für die Finger und Fussknochen. Anders bei Defekten am Radius. Unseres Erachtens ist die Entnahme einer Längshälfte eines Metacarpus und die Translokation nach dem Nachbarknochen notwendigerweise verbunden mit einer Beeinträchtigung des Spatium interosseum und damit auch der Musculi interossei, und auch bei noch so vorsichtigem Ablösen dieser Muskulatur kaum eine Funktion derselben später zu erwarten. Welche Bedeutung aber die Funktion der Musculi interossei (dorsales) für die feineren Fingerbewegungen hat, ist ja bekannt. Wenn nun gar Bardenheuer die Spaltung auch bis in die Gelenkenden hinein vornimmt, mithin auch die Gelenke selbst schädigt, so liegt in seiner Methode ein weiteres Moment, das für die Gelenkfunktionen der Finger a priori bedenklich erscheint. Eingriffe an den Fingergelenken, auch wenn sie noch so aseptisch verlaufen, hinterlassen doch in einem grossen Prozentsatz der Fälle schwere Bewegungsbeschränkungen, zumal bei Kindern, die sich der rechtzeitigen Uebung aus begreiflichen Gründen widersetzen.

Bessere Resultate, was Form und Funktion der Finger anbelangt, verspricht hier die freie Autoplastik, die uns in Folgendem beschäftigen soll. Diese ist einfach und leicht auszuführen und beeinträchtigt nicht die Funktion der Musculi interossei. Ueber diese Methode hat Herr Prof. Müller bereits kurz mit Demonstration einiger Patienten in der chirurgischen Sektion der Naturforscherversammlung zu Aachen (1900) berichtet. Da inzwischen noch eine Reihe analoger Fälle von ihm operiert sind, so lohnt es sich wohl, die Fälle im Zusammenhang näher zu betrachten.

Das Verfahren lässt, wie gesagt, an Einfachheit nichts zu wünschen übrig und ist für alle Fälle anwendbar, in denen die typische Diaphysenerkrankung der Mittelhand, Mittelfuss und Phalangenknochen vorliegt, während die Gelenkendenerkrankungen ein Objekt für diese Methode nicht abgeben oder wenigstens nur für den seltenen Fall, dass Dia- und Epiphysen erkrankt sind.

Das Verfahren ist kurz folgendes: In Blutleere wird die er-

krankte Diaphyse — je früher im Stadium der Erkrankung, um so besser — total exstirpiert, meist mit dem Periost; der so entstandene Defekt wird durch ein entsprechend grosses, besser, noch grösseres Stück aus dem unteren Ende der Ulna ersetzt. Dieses Stück, etwa $^1/_2$ cm breit und 2—3 mm dick, wird sorgfältig mit dem zugehörigen Stück Periost mittelst feinen Meissels aus der freigelegten Partie des äusseren Ulnarrandes entnommen. Unter möglichster Extension des betreffenden Fingers wird es zwischen die stehen gebliebenen Gelenkenden eingepflanzt. Die Wundhöhle wird mit Jodoform bestreut, und die Längswunde sogleich durch Naht geschlossen, ebenso wie die kleine Längswunde an der Ulnarseite des Vorderarms. Die Methode hat den Vorzug, dass die beiden Wunden durch den einen Verband verbunden werden können. Die näheren Vorteile dieser Methode und den Erfolg derselben sollen die folgenden kurzen Krankengeschichten veranschaulichen. In sämtlichen Fällen wurden vor und nach der Operation sowie im weiteren Verlauf in gewissen Zeitabständen Röntgenaufnahmen angefertigt. Aus äusseren Gründen müssen wir uns hier jedoch darauf beschränken, nur von einigen Fällen die entsprechenden Radiogramme zu geben. Der erste Fall, den ich anführe, weicht etwas von dem Verfahren ab, da hier statt der Ulna die Knochenspange dem Radius entnommen wurde, die übrigen wurden typisch operiert.

Ich gebe nur insoweit einen Auszug aus den Krankengeschichten, als es Interesse für die vorliegende Frage hat. Die Patienten befanden sich zum Teil auch noch wegen mehr oder weniger ausgedehnter Tuberkulose an anderen Knochen oder Weichteilen in Behandlung.

Die ersten 8 Fälle sind von Herrn Prof. Müller im Luisenhospital zu Aachen operiert worden.

1. Anna R., 2 J., aufgenommen wegen Spina ventosa der Phalanx I. dig. III. dext.

Am 26. II. 98. Exstirpation der tuberkulös erkrankten Phalanx — Diaphyse und Ersatz durch ein dem Radius entnommenes Periostknochenstück; aseptische primäre Einheilung des Knochenstückchens. Die kleine Patientin stellte sich erst wieder 2 Jahre nach der Operation vor zur Revision. Es zeigte sich, dass die Tuberkulose zwar vollkommen beseitigt und ausgeheilt war, aber funktionell war das Resultat unvollkommen, denn trotz der Einheilung des kleinen Knochens war eine beträchtliche Verkürzung des Fingers eingetreten. Das implantierte Stück war zu klein und nicht mitgewachsen, was für spätere Fälle die Veranlassung abgab, die Knochenspange thunlichst länger als der gesamte Defekt war,

auszumeisseln. Immerhin lässt sich auch dieser Fall bei unserer Betrachtung verwerten, weil das Knochenstück eingeheilt geblieben ist.

2. Gertrud B., 2½ J., aus Jülich aufgenommen am 17. XII. 99. Es liegt vor ein tuberkulöser Abscess auf beiden Handrücken im Bereiche des Metacarpus. Wie durch Röntgenbild nachgewiesen wird, geht derselbe linker Hand vom 3., rechter Hand vom 4. Metacarpus aus, die beide spindelförmig aufgetrieben sind, während die übrigen Metacarpalien gesund erscheinen.

Am 18. XII. 99. erfolgt in Blutleere Eröffnung zunächst nur des linksseitigen Abscesses auf dem Handrücken. Es wird eine Gegenincision in der Vola manus angelegt. Der Metacarpus III wird bis auf die beiden gesunden Gelenkenden reseciert und ein entsprechend grosses Periostknochenstück aus der Ulna in den Defekt des Metacarpus eingelegt. Naht beider Wunden und Verband. Der Verlauf ist fieberfrei und die Wunden heilen aseptisch per primam. Wie das am 4. I. 00., also nach 17 Tagen angefertigte Röntgenbild (Fig. 1) der linken Hand erkennen lässt, befindet sich das transplantierte Knochenstück in gerader Stellung zwi-

Fig. 1.

Fig. 2.

schen den Epiphysen. Eine nur unwesentliche Verkürzung des Mittelfingers, der von gleicher Länge wie der vierte ist, ist vorhanden. Ein am 6. VI. 02., also nach Verlauf von 2½ Jahren, aufgenommenes Röntgenbild (Fig. 2) zeigt, dass der ersetzte Metacarpus, der ausgesprochene Bisquitform hat, normale Länge besitzt und fest mit den Epiphysen vereinigt ist.

3. Johann K., 6 J., Fabrikarbeiters-Sohn aus Eupen, aufgenommen am 26. II. 00.

Es liegt neben andrem vor eine Spina ventosa der Grundphalanx des rechten Mittelfingers. Am 4. V. 00. wird die Diaphyse der Phalanx gründlichst entfernt und in den Defekt der letzteren zwischen die erhaltenen Epiphysenenden ein der Ulna entnommenes Periostknochenstück eingesetzt. Der Wundverlauf war aseptisch. Die Wunde war nach 14 Tagen per primam geheilt. Auf der am 30. V. 00., also nach Verlauf von 26 Tagen aufgenommenen Röntgenphotographie (Fig. 3) sehen wir.

Fig. 3.

dass das transplantierte Knochenstück sich in schräger Richtung zwischen die beiden Gelenkenden der Phalanx gelegt hat. Bei einer nach Verlauf von $4^1/_2$ Monaten am 15. IX. 00. gemachten Aufnahme hat sich die schräge Stellung durch reichliche Callusbildung schon mehr ausgeglichen (Fig. 4). Eine noch bessere Ausgleichung zeigt die Aufnahme vom 30. IX. 02. (2 Jahre nach der Operation) (Fig. 5). Es zeigt jetzt das transplantierte Knochenstück Form und Grösse einer normalen Phalanx. Hinsichtlich des letzten Bildes ist zu bemerken, dass es in Pronationsstellung der Hand aufgenommen ist, während die beiden ersten in Supinationsstellung angefertigt wurden. Auch hier nur eine unwesentliche Verkürzung des Mittelfingers, insofern als derselbe die gleiche Länge

wie der vierte hat. Die Beweglichkeit ist vollkommen normal, speciell auch in beiden an den Ersatzknochen anschliessenden Gelenken.

Fig. 4.

Fig. 5.

4. Joseph P., 7 J., Lehrerssohn aus Dürwiss, aufgenommen am 25. IV. 00.

Es besteht neben anderweitiger multipler Tuberkulose auch eine nicht fistulöse Spina ventosa des linken II. Metacarpus. Am 15. VI. Auslösung des Schaftes des Metacarpus und Transplantation eines gleich grossen Periostknochenstückchens aus der Ulna derselben Seite in den Defekt. Der Wundverlauf ist aseptisch und das Knochenstück bei der Entlassung gut eingeheilt. Auch hier lehrt das am 15. IX. 00. (3 Monate nach der Operation) aufgenommene Röntgenbild, dass das transplantierte Knochenstück eine feste knöcherne Verwachsung mit den Epiphysen eingegangen ist. Es hat auch hier schon Form und Grösse einer normalen Phalanx angenommen.

5. Eleonore Sch., $2^3/_4$ J., aus Burtscheid, aufgenommen am 3. I. 01.

Das Kind hat schon seit Ende 1898 verschiedene Male in Behandlung des Luisenhospitals wegen multipler Knochen- und Weichteil-Tuberkulose gestanden. Es wurde auch damals eine Spina ventosa am Mittel- und kleinen Finger der rechten Hand zwar nicht mit freier Autoplastik,

sondern nur mit Auskratzung und Einspritzung von Jodoformöl behandelt. Es war nun am 3. I. 01. der Befund an dem nach alter Methode operierten rechten Mittelfinger folgender: der Finger ist wesentlich verkürzt, da von der Grundphalanx nur noch ein kleiner Teil vorhanden ist. 2. und 3. Phalanx desselben sind ulnarwärts abgewichen. Der Finger wird meist in mässiger Volarflexion im 1. Interphalangealgelenk gehalten. Flexion des Fingers ist normal möglich, Extension wesentlich beschränkt. Im Uebrigen war der Finger geheilt. Zur Erzielung eines besseren funktionellen Resultates unter Verlängerung des Fingers wurde am 14. I. 01. die freie Autoplastik gemacht. Der Diaphysen-Rest der betreffenden Fingerphalanx wurde exstirpiert und ein etwas längeres Periostknochenstückchen aus der Ulna heraus gemeisselt und zwischen die beiden Gelenkenden der Phalange unter möglichstem Ausziehen der Finger eingezwängt. Beim Verbandwechsel nach 8 Tagen zeigt sich der Wundverlauf ungestört und die Wunde aseptisch. Jedoch nimmt später der Kräftezustand der kleinen Patientin, die ein von einer tuberkulösen Fistel am Ellenbogen ausgehendes Erysipel überstehen musste, rapide ab. Sie ist durch profuse Diarrhöen (Darmtuberkulose?) derartig heruntergekommen, dass sie auf Wunsch der Mutter nach Hause entlassen wird, um bei den Eltern zu sterben. Wider alles Erwarten erholte sich das Kind später zu Hause. Bei einer am 6. III. 02. stattgefundenen Wiedervorstellung des Kindes im Luisenhospitale wurde daselbst folgender Befund aufgenommen: An der Basis der Grundphalanx des rechten Mittelfingers besteht eine mässig secernierende Fistel, um die herum die Haut gerötet ist. Der Finger steht in Beugekontrakturstellung. Die seitliche Abknickung der beiden Endphalangen ist ein wenig besser geworden. Extension des Fingers ist stark beeinträchtigt.

6. Gerhard K., Schuhmacherssohn, 12 J., aufgenommen am 20. IV. 01., war vor 10 Jahren wegen Spina ventosa der Grundphalanx des linken Zeigefingers im Luisenhospitale mit Entfernung der käsigen Phalanx operiert worden, ohne dass osteoplastischer Ersatz beschafft wurde. Zur Zeit besteht ein Schlotterfinger mit starker Verkürzung. Die Spitze des Zeigefingers reicht gerade bis zum 1. Interphalangealgelenk. Das Röntgenbild ergiebt, dass damals vor 10 Jahren nur die Diaphyse der Grundphalanx des linken Zeigefingers entfernt ist; während die beiden Gelenkenden mit ihrem Knorpel erhalten sind. Auf Grund dieses Befundes wurde am 20. IV. 01. zum Zwecke einer Besserung der Funktion des Fingers die Gegend der Grundphalanx desselben in ganzer Ausdehnung freigelegt: die beiden miteinander verheilten Gelenkenden der Phalanx wieder getrennt, der Finger, soweit das bei den inzwischen geschrumpften Weichteilen noch möglich war, ausgezogen und zwischen die beiden klaffenden Gelenkenden ein der Ulna entnommenes Periostknochenstückchen transplantiert. Die beiden Wunden werden vernäht. Wundverlauf asep-

tisch. Das Knochenstückchen aus der Ulna blieb erhalten und heilte fest ein, der Finger ist in Folge dessen etwa um 1½ cm verlängert. Die normale Länge ihm zu geben, war aus dem oben erwähnten Grunde nicht möglich. Auch die Fingerfunktion wurde nur unwesentlich, aber doch zweifellos gebessert.

Fig. 6.

7. Robert G., 8 J., Kaufmannssohn aus Dormangen, aufgenommen am 26. IV. 01.

Seit 4—5 Wochen besteht eine Spina ventosa der Grundphalanx des linken Mittelfingers, wie auch die vor der Operation gemachte Röntgenaufnahme bestätigt. Am 27. IV. 01. Entfernung der bereits eitrig durchsetzten Diaphyse der Grundphalanx des betreffenden Fingers. In die Lücke zwischen die beiden Gelenkenden wird ein aus der Ulna abgemeisseltes Periostknochenstückchen frei transplantiert. Jodoform, Hautnähte, Verband. Wundverlauf fieberfrei, aseptisch. Bei Entlassung ist das transplantierte Knochenstück gut eingeheilt, die Fingerfunktion ist vollkommen normal. Sehr gutes Resultat. Ein am 19. V. 02. also nach Verlauf eines Jahres aufgenommenes Röntgenbild zeigt, dass das transplantierte Knochenstück sich etwas schräg gestellt hat, im übrigen aber unter reichlicher Callusentwicklung eingeheilt ist.

8. Joseph R., 18 J., Schlosserlehrling aus Aachen, aufgenommen am 7. V. 01.

Spina ventosa des linken V. Metacarpus. Am 24. Mai 1901 wird die Diaphyse des Metacarpus entfernt und an ihre Stelle ein Periost-

knochenstück gleicher Länge, aus der Ulna abgemeisselt, eingepflanzt. Jodoform, Naht der Wunden, Schienenverband. Anfänglich etwas Fieber, das jedoch bald nachlässt. Wundverlauf normal. Knochen heilt ein. Keine Verkürzung des Fingers. Normale Funktion. Auf dem nach Verlauf eines Jahres am 24. V. 02. aufgenommenen Röntgenbilde (cf. Fig. 6) sieht man die Konfiguration des neu gebildeten Metacarpus. Letzterer ist dicker als normal und nahe dem distalen Ende eine Lücke im Knochen.

Fig. 7a.

Die jetzt folgenden 5 Fälle sind von Herrn Prof. Müller in der Rostocker chirurgischen Klinik operiert worden.

9. Heinrich A., 4 J., Arbeiterkind. Am 16. XI. 01. aufgenommen, wird wegen Spina ventosa des linken IV. Metacarpus die freie Autoplastik (Ulna) ausgeführt. Der Erfolg ist ein tadelloser. Am 13. II. 02. wird das Kind wegen multipler Knochentuberkulose wieder aufgenommen. Es besteht neben andrem eine Spina ventosa des rechten II. Metacarpus und auf dessen Dorsum ungefähr in der Mitte eine secernierende Fistel. Freilegung des deutlich verdickten Metacarpus. Seine total käsige nekrotische Diaphyse wird entfernt und ein der Ulna entnommenes Periostkno-

chenstückchen in den Defekt des Metacarpus eingesetzt. Die Wunden werden vernäht, der Verlauf ist fieberfrei, primäre Heilung. Das Kind wird bei ambulanter Behandlung weiter kontrolliert. Später bringen die Eltern das Kind nicht mehr zur Poliklinik. Das Verbinden wird vernachlässigt, resp. ganz unterlassen trotz multipler Fisteln am Arm.

Der Befund am 30. V. 02. ergiebt: die beiden implantierten Stücke sind bei vollkommen normaler Funktion der zugehörigen Finger einge-

Fig. 7b.

heilt. Der 4. linke Finger ist etwa um $^1/_2$ cm verkürzt. Es haben sich aber inzwischen neue tuberkulöse Herde am Körper des Kindes eingestellt, und auch an der Narbe des linken Ulnarandes hat sich ein kleines tuberkulöses Hautulcus gebildet. Der allgemeine Zustand ist gut. Interessant ist hier ein Vergleich der neu geschaffenen Metacarpalknochen, links und rechts. Die linke Hand (cf. Fig. 7a), welche immer gebraucht worden war, lässt einen in der Form dem Metacarpus ähnelnden Knochen erkennen. Rechts (cf. Fig. 7b), wo 3 Monate später operiert wurde, lag der Arm, da hier wegen Fungus cubiti die Arthrektomie gemacht wurde, dauernd im Verbande bezw. Mitella. Hier hat bisher kaum eine Um-

wandlung des Knochens stattgefunden. Die 2. Phalanx des rechten Mittelfingers (cf. Fig. 7 b) war bereits früher durch Resektion der Diaphyse ohne Ersatz operiert.

Fig. 8.

Fig. 9.

10. Walter P., 1½ J., Arbeiterkind, aufgenommen am 5. XII. 01. Seit 2 Monaten besteht Spina ventosa des III. linken Metacarpus, dessen dünne Knochenschale Pergamentknitten erkennen lässt. Das vor

der Operation aufgenommene Röntgenbild (cf. Fig. 8) zeigt die sehr bedeutende Auftreibung der total erkrankten Diaphyse des III. Metacarpus. Auf Incision entleert sich dicker käsiger Eiter. Die völlig zerstörte Diaphyse des Metacarpus III. wird total exstirpiert. Die Gelenkenden sind

Fig. 10.

Fig. 11.

gesund und bleiben stehen. Implantation eines Periostknochenstückchens auf der Ulna in den Defekt. Verschluss beider Wunden durch die Naht. Heilung per primam. Auf dem am 19. XII. 01., also nach Verlauf von 14 Tagen aufgenommenen Röntgenbilde (cf. Fig. 9) erkennt man das in grader Richtung stehende Periostknochenstückchen, das bereits mit dem proximalen Gelenkende sich vereinigt zu haben scheint. Am 9. I. 02., also 5 Wochen nach der Operation, sieht man auf dem Röntgenbilde (cf. Fig. 10) bereits reichliche Knochenneubildung von dem transplantierten Stücke ausgehen.

11. Fräulein V. Vor 3 Jahren wurde die Resektion des Endgelenkes des linken Daumens wegen Tuberkulose vorgenommen. Vernagelung der Gelenkenden und glatte Heilung. Im Sommer 01. wurde der Daumen wieder schmerzhaft und schwoll an. Im Winter 01/02. erfolgte Aufbruch und Fistelbildung. Die jetzt erfolgte Incision ergiebt ein tuberkulöses Recidiv an der Resektionsstelle, ferner eine käsig-tuberkulöse Erkrankung der Grundphalanx in ganzer Ausdehnung. Letztere wird ausgeschält, ferner die Basis der Endphalange reseciert. Implantation eines 4 cm langen, 1 mm dicken Periostknochenstückchens aus der Ulna. Partielle Hautnaht. Fixierender Verband. Ausfüllung der Höhle mit Jodoform.

Vollständig reaktionslose Einheilung. Daumen schmerzlos. Interphalangealgelenk natürlich unbeweglich, war auch früher vollkommen ankylotisch.

12. Hans P., 1¼ J., aus Teterow, aufgenommen am 2. VI. 02.

Seit Ostern d. J. bemerkten die Eltern eine Anschwellung an 2 Fingern der rechten Hand des Kindes. Die Grundphalanx des Zeigefingers, sowie die Mittelphalanx des 4. Fingers der rechten Hand sind spindelförmig aufgetrieben. Kein deutlicher Weichteilsabscess an diesen beiden erkrankten Phalangen nachweisbar. Haut daselbst unverändert, nicht fistulös. Funktion und Länge der Finger normal. Röntgenbild (cf. Fig. 11) lässt eine leichte Verdickung der beiden Phalangen erkennen.

Fig. 12.

Fig. 13.

Am 4. VI. 02. wird in Aethernarkose und Blutleere die Mittelphalanx des 4. Fingers durch einen an der radialen Seite des Fingers angelegten Längsschnitt freigelegt. Die Erkrankung ist hier noch vollkommen auf die Diaphyse der Phalanx beschränkt, hat noch nicht das Periost durchbrochen und auf die Weichteile übergegriffen. Exstirpation der ganzen Diaphyse mit Periost bis zum Epiphysenknorpel an beiden Gelenkenden, der geschont wird. Sorgfältige Säuberung der so entstandenen Wundhöhle. Abmeisselung eines Periostknochenstückchens von der medialen unteren Kante der Ulna gleicher Hand und Einlegung desselben in den durch die Entfernung der Diaphyse entstandenen Defekt. Da dieses Knochenstück absichtlich etwas länger genommen ist, als die entfernte Diaphyse lang war, so gelingt die Einpflanzung desselben nur, nachdem der Finger aufs äusserste ausgezogen ist. Jodoform wird in die Wund-

höhle gestreut, die durch einige Seidenknopfnähte geschlossen wird.

Sodann Freilegung der Diaphyse der Grundphalanx des rechten Zeigefingers ebenfalls durch radialen Seitenschnitt. Hier ist der centrale Knochenabscess grade im Begriffe, das Periost zu durchbohren. Entfernung der ganzen Diaphyse mit Periost unter Schonung der beiden Epiphysen-Knorpel. Dabei wird versehentlich das Metacarpophalangealgelenk an einer Stelle etwas eröffnet. Es wird nach sorgfältiger Säuberung der Wunde gleichfalls aus derselben Ulna ein Periostknochenstück entnommen, und dasselbe in den gesetzten Defekt hineingelegt. Da dieses aber nur etwas länger als die Hälfte der entfernten Diaphyse ist, so wird noch ein zweites ebenso grosses Stück aus gleicher Ulna entnommen und gleichfalls in die Wunde hineingelegt. Jodoform, Verschluss der Wunde durch 3 Seidenknopfnähte. Naht der Wunde an der Ulna. Verband in gestreckter Stellung der Finger. — 10. VI. 02.: Fieberfreier Verlauf. Wunde aseptisch. Entfernung der Nähte. Heilung per primam. — 18. VI. 02.: Wunden fest vernarbt. Die Knochenstücke sind eingeheilt. Es besteht keine Verkürzung der Finger. Das Kind bewegt bereits beide Finger wieder in normaler Weise. Trotzdem werden die Finger noch für einige Zeit durch einen Schutzverband ruhig gestellt. Ein heute also nach Verlauf von 14 Tagen aufgenommenes Röntgenbild (cf. Fig. 12) zeigt, dass das transplantierte Stück in der Mittelphalanx des 4. Fingers sich ein wenig schräg gestellt hat, wodurch in diesem Falle aber keine Verkürzung des Fingers bedingt wird, weil es ja von vornherein etwas länger als die entfernte Diaphyse genommen war. Die beiden transplantierten Knochenstückchen in der Grundphalanx des Zeigefingers liegen in der Längsachse des Fingers und haben gleichfalls keine wesentliche Verkürzung des Fingers bedingt.

Wenn dieser Fall auch erst vor zu kurzer Zeit operiert ist, als dass man ihn schon bei der Beurteilung der Dauerresultate jetzt mit verwerten könnte, so ist er gerade deswegen interessant, weil hier zum ersten Male an einer Mittelphalanx die Autoplastik mit gutem Resultate ausgeführt ist.

Anhangsweise sei hier noch mit Erlaubnis des Herrn Geheimrat Trendelenburg in Leipzig angeführt, dass die prompte Einheilung des Ersatzstückes seitens der Leipziger Klinik in einem Falle nach Verlauf eines halben Jahres durch Obduktion kontroliert werden konnte, nachdem das betreffende Patientchen an Meningitis tuberculosa verstorben war. Eine Röntgenaufnahme der Hälfte des Fingerpräparates, welches Herr Geheimrat Trendelenburg Herrn Prof. Müller freundlichst zur Verfügung gestellt hat, veranschaulicht die Verhältnisse (cf. Fig. 13). Auch in diesem Falle soll die Funktion durchaus gut gewesen sein.

Wie aus den vorstehenden kurzen Krankengeschichten erhellt, erweist sich das darin figurierende Verfahren der Spina ventosa-Operation mittelst freier Osteoplastik aus der Ulna im Ganzen als ein einfaches, leicht auszuführendes. Wofern es gelingt, die zurückbleibende Höhle gründlichst von tuberkulösen Granulationen zu säubern und aseptische Verhältnisse herzustellen, heilt das implantierte Knochenperioststück ziemlich rasch ein, und wenn die Heilung erfolgt ist, d. h. wenn die Wunde geschlossen ist, so scheint die Einheilung wohl stets eine dauernde zu sein. Wenn wir in einem der Fälle noch längere Zeit eine tuberkulöse Fistel verzeichnet finden, in einem anderen gar die Ulna-Wunde mit einem tuberkulösen Haut-Ulcus wiederfinden, so ist das nicht dem Verfahren zur Last zu legen. In dem ersten Falle mag ja ein Rest von tuberkulösem Gewebe nicht entfernt worden sein — wie oft kommt das bei Spina ventosa vor! — In dem anderen Falle waren die verschiedenen tuberkulösen Wunden an den oberen Extremitäten so mangelhaft verbunden, so direkt vernachlässigt worden, dass sogar eine Infektion von aussen plausibel erscheint. Jedenfalls kann die beschriebene Methode mit jeder anderen, wo es sich um Ersatz des exstirpierten Knochens durch anderes Material handelt, mindestens in Konkurrenz treten. Die erzielten Resultate erweisen sich, wenn sie auch in einigen der mitgeteilten Fälle nicht ganz den Hoffnungen entsprechen, die erfüllt werden sollten, im Vergleich zu anderen als sichere und, was besonders ins Gewicht fällt, die Funktion der Finger bleibt meist eine recht gute.

Uebrigens tritt das erfreuliche Schlussresultat, welches z. B. die Bilder Fig. 2, Fig. 5 und Fig. 7a und b sowie die Photographie des Präparates Fig. 13 ergeben haben, nicht immer rasch ein. Es kommt doch meist zunächst zu einer stärkeren Verdickung in der Gegend des implantierten Knochens, so dass man öfter meint, die Spina ventosa habe sich von neuem entwickelt; aber im Laufe des Gebrauchs formt sich der Ersatzknochen immer mehr um und nimmt schliesslich nach 3 bis 5 Monaten eine Form an, die dem ersetzten Knochen täuschend ähnlich wird. Wir treffen da also Verhältnisse an wie bei der Frakturheilung, bei welcher die Geltung des Gesetzes der Transformation nach den statischen Bedürfnissen wohl kaum noch einem Zweifel begegnet. In diesem Sinne besitzen unsere Beobachtungen den Wert des Experimentes.

Besonderes Interesse verdient noch die Thatsache, dass auch

in den Fällen von Eiter- oder Fistelbildung primäre Einheilungen der Ersatzstücke mit guter Funktion erfolgten. Weniger gute Aussichten gewähren die Fälle, in welchen man mit Verkürzung geheilte Finger, die an Spina ventosa erkrankt waren — sowie nach Operation, oder ohne Operation nach Ausstossung käsiger Sequester —, vor allem Schlotterfinger durch die beschriebene Methode zu verlängern trachtet. Die Verlängerung ist wegen Schrumpfung der Weichteile schwer zu erzielen; aber die Funktion besonders des Schlotterfingers ist doch wesentlich zu verbessern. Der Finger kann wieder fest zum Zugreifen geeignet gemacht werden.

Eine Vorschrift ist aber sehr zu beachten: Je jünger das Individuum ist, um so grösser (als der exstirpierte Knochen) muss das Ersatzstück gemeisselt werden. Wenn letzteres auch wohl mitwachsen mag, in gleichem Masse wie die Nachbarknochen wächst es nicht mit. Wie weit sich das im Verlaufe der Jahre bemerklich macht, kann erst nach Vollendung des Wachstums des betreffenden Individuums endgültig entschieden werden. Dass man den Ersatzknochen auch von anderen Stellen entnehmen könnte, z. B. von der Tibia oder von einer Rippe, ist selbstverständlich. Aber gerade, dass man ihn von der nächsten Nachbarschaft entnimmt, ist insofern ein Vorzug unseres Verfahrens, als man beide Wunden durch einen Verband versorgen kann.

Litteratur.

Adamkiewicz, Ueber Knochentransplantation. Akadem. Anzeiger. 1887. Nr. 27. (Ref. Centralbl. f. Chir. 1889.) — Ders., Ueber Knochentransplantation. Kaiserl. Akademie der Wissenschaften in Wien. 1889. Mai. (Akad. Anzeiger. Nr. 11.) — Barth, Ueber Osteoplastik in histologischer Beziehung. Verhandl. d. deutsch. Gesellsch. f. Chir. XXIII. Kongress. 1894. — Barth, Histologische Untersuchungen über Knochenimplantationen. Ziegler's Beitr. Bd. 17. S. 65. — v. Bergmann, Ueber die Anheilung völlig aus ihrem Zusammenhang getrennter Knochensplitter. Verhandl. d. deutsch. Gesellsch. f. Chir. 1881. — Ders., Ueber Knochenimplantation. Vortrag, gehalten in der freien Vereinigung der Chirurgen Berlins am 8. Juni 1891. Berlin. klin. Wochenschr. 1891. Nr. 34. S. 853. — Bircher, Eine neue Methode unmittelbarer Retention bei Frakturen der Röhrenknochen. Arch. f. klin. Chir. Bd. 34. S. 410. — Bruns, Ueber Transplantation von Knochenmark. Arch. f. klin. Chir. Bd. 26. S. 661. — Cramer, Ueber osteoplastische Knochenspaltungen. Verhandl. d. deutsch. Gesellsch. f. Chir. XXV. Kongress. 1876. — Ders., Ueber osteoplastische Knochenspaltungen. Verhandl. der

69. Versammlung deutscher Naturforscher und Aerzte in Braunschweig 1897. — David, Ueber die histologischen Vorgänge der Implantation von Elfenbein und totem Knochen in Schädeldefekten. Arch. f. klin. Chir. Bd. 57. S. 533. — Mac Ewen, De la transplantation des os Expériences de transplantation osseuse interne humaine. Compt. rend. Tom. 92. Nr. 25. (Ref. Virchow-Hirsch, Jahresber. 1882. II. S. 331.) — Ders., De la transplantation des os. Expérience de transplantation osseuse intrahumaine. Gaz. méd. de Paris. 1881. Nr. 27. (Ref. Virchow-Hirsch. 1882. II. S. 331.) — Frank, Zur Kenntnis der Knochentransplantation. 72. Versammlung deutscher Naturforscher und Aerzte in Aachen 1900. (Ref. Centralbl. f. Chir. 1900. Nr. 42. S. 1061.) — Gluck, Die Invaginationsmethode der Osteo- und Arthroplastik. Vortrag, gehalten in der med. Gesellsch. am 2. VII. 1893. Berlin. klin. Wochenschr. 1890. Nr. 32. S. 739, Nr. 33. S. 752 u. Nr. 46. S. 1070; 1891. Nr. 25. S. 623. — Ders., Autoplastik-Transplantation. Implantation von Fremdkörpern. Vortrag, gehalten in der Berlin. med. Gesellsch. am 23. IV. 1890. Berlin. klin. Wochenschr. 1890. Nr. 19. S. 421. — Jakimowitsch, Versuche über das Wiederanheilen vollkommen getrennter Knochensplitter. Deutsche Zeitschr. f. Chir. Bd. XV. S. 201. — Israel, Einheilung eines freien Knochenstückes in einen Defekt der Tibia. Berlin. klin. Wochenschr. 1895. Nr. 4. — Kronacher, Kasuistisches zur Heteroplastik. Einheilung eines Kalbsknochenstückes in einen Defekt der I. Phalanx des rechten Zeigefingers. Münch. med. Wochenschr. 1897. Nr. 16. — Kümmell, Ueber Knochenimplantation. Deutsche med. Wochenschr. 1891. Nr. 11. S. 389. — Landerer, Ueber Osteoplastik. Verhandlungen der 67. Versammlung deutscher Naturforscher und Aerzte in Lübeck. 1895. (Ref. Centralbl. f. Chir. 1895. Nr. 42. S. 965.) — Mossé, Recherches sur la greffe osseuse hétéroplastique. Arch. de physiol. Bd. VI. (Ref. Virchow, Jahresber. 1896. II. S. 226.) — W. Müller, Demonstration zur Frage der Osteoplastik. Verhandlungen der 72. Versammlung deutscher Naturforscher und Aerzte in Aachen. 1900. (Ref. Centralbl. f. Chir. 1900. Nr. 42. S. 1062.) — Ollier, Sur les greffes osseuses. Compt. rend. Tom. 92. Nr. 25. (Ref. Virchow-Hirsch, Jahresber. 1882. II. S. 331.) — Poncet, Transplantation osseuse interhumaine (greffe massive) dans un cas de pseudarthrose du tibia gauche chez une jeune femme des dix-neuf ans. Compt. rend. Tom. 94. Nr. 13. — Gaz. des hôp. 87. Nr. 46. (Ref. Virchow-Hirsch, Jahresber. 1888. II. S. 411.) — Riedinger, Ueber Pseudarthrose am Vorderarm mit Bemerkungen über das Schicksal implantierter Elfenbein- und Knochenstifte. Arch. f. klin. Chir. Bd. 26. S. 985. — Schmitt, Ueber Osteoplastik in klinischer und experimenteller Beziehung. Arch. f. klin. Chir. Bd. 45. S. 401. — Senger, Ueber eine einfache Methode, Knochenwunden mit Periostdefekten in kurzer Zeit zu heilen. Centralbl. f. Chir. 1892. Nr. 32. S. 652. — Senn, A case of osteomyelitis of the ankle-joint, illustrating the utility of boneshlip implantation. Amer. Med. News. 95. April 20. (Ref. Virchow, Jahresber. 1896. II. S. 226.) — Socin, Die Behandlung gewisser Knochenbrüche mittelst Einlegen von Elfenbeinstiften in die Markhöhle. Correspondenzbl. f. Schweizerärzte. 1887. Nr. 12. (Ref. Virchow-Hirsch, Jahresber. 1888. II. p. 411.) — Stern, Ersatz einer exartikulierten Phalanx durch Osteoplastik. Centralbl. f. Chir. 1897. S. 178. — Thiel, Osteoplastischer Ersatz einer Phalanx nach Exartikulation derselben wegen Spina

ventosa. Centralbl. f. Chir. 1896. Nr. 35. S. 833. — Tillmanns, Ueber die Heilung grösserer Kontinuitätsdefekte an den langen Röhrenknochen. Chir. Beiträge. Festschr. für Benno Schmidt. (Ref. Centralbl. f. Chir. 1896. Nr. 32. S. 768.) — Trendelenburg, Ueber das spätere Verhalten von Elfenbeinstiften, welche bei Operation der Pseudarthrose in Knochen eingeschlagen sind. Arch. f. klin. Chir. Bd. 26. S. 873. — J. Wolff, Die Osteoplastik in ihren Beziehungen zur Chirurgie und Physiologie. Arch. f. klin. Chir. Bd. 4. S. 183.

AUS DER

ZÜRICHER CHIRURGISCHEN KLINIK

DES PROF. DR. KRÖNLEIN.

V.

Ueber das Mal perforant des Fusses.

Von

Dr. O. v. Wartburg.

(Mit 1 Abbildung.)

Das maligne Fussgeschwür ist bekanntlich charakterisiert durch seine Lage an der Fusssohle und zwar an den beim Gehen und Stehen dem Drucke besonders ausgesetzten Stellen, nämlich an der Ferse oder an dem innern oder äussern Fussballen. Selten findet es sich an andern Stellen des Fusses oder an Zehen. Es ist ferner ausgezeichnet durch seine rundliche Form und durch seine Begrenzung durch einen Saum wallartiger, verdickter Epidermis. Das Geschwür geht trichterförmig in die Tiefe und sondert beständig ein stinkendes Sekret ab. Es ist in der Regel durchaus schmerzlos und hat eine sehr geringe Tendenz zur Heilung, ja nach unsern Beobachtungen fehlt ihm eine solche oft gänzlich und hat das Geschwür dann einen progressiven Charakter.

Die letzteren Fälle zeigen dadurch Beziehungen zur spontanen Gangrän, mit welcher sie ausserdem eine starke Sklerose der Gefässe gemeinsam haben. Die Verwandtschaft dieser Ulcera mit der

spontanen Gangrän wird aber weiterhin dokumentiert durch den Umstand, dass beide Affektionen beim nämlichen Individuum auftreten können. Bei unsern Beobachtungen war dies 2 Mal der Fall Das eine Mal trat Spontan-Gangrän eines Fusses auf bei einem Menschen, der früher schon am andern Fuss ein Malum perforans gehabt hatte, und das andere Mal trat bei einem Manne senile Gangrän an einem Fusse auf, der vorher wegen Malum perforans hatte amputiert werden müssen. Der progressive, in die Tiefe fortschreitende Zerfall der Gewebe charakterisiert das Geschwür in diesen Fällen als ein Ulcus gangraenosum, als eine umschriebene, von der Sohle ausgehende Gangrän des Fusses.

Die Ansichten über die Entstehung dieser Geschwüre sind verschieden. Moritz sah in ihnen einfache Geschwüre, die infolge ihrer Lage an der Fusssohle unter ganz besonderen Verhältnissen sich befinden. Diese Geschwüre sollten am meisten aus einer Eiterung unter einem Clavus hervorgehen. Der sehr häufig beobachtete Mangel der Sensibilität in der nähern und weitern Umgebung der Geschwüre gab vielen Autoren die Veranlassung, das Leiden auf eine primäre Nervenerkrankung zurückzuführen. Zahlreiche Beobachtungen von Verletzungen und Erkrankungen des Rückenmarkes oder peripherer Nerven mit konsekutiver Nervendegeneration und sensiblen und trophischen Störungen an den Extremitäten oder Teilen derselben und im Gefolge davon Entstehung der Fussgeschwüre im Bereiche der degenerierten Nerven stützten die Auffassung von der trophoneurotischen Natur des Leidens.

Sonnenburg beschrieb um die Mitte der siebziger Jahre die Krankheit bei einer 42jähr. Frau, die in ihrer Jugend eine bis auf den Knochen gehende Sensenverletzung des rechten Unterschenkels erlitten hatte. Peripher von der Narbe stellte sich Nervendegeneration ein und im Bereiche derselben ein Ulcus. Bei einem andern Patienten war die Sensibilitätsstörung geringer, aber sie war doch vorhanden und diese in Verbindung mit der trophischen Störung, sowie die herabgesetzte Vitalität bedingten die Hartnäckigkeit des Geschwüres, die Tendenz, immer weiter in die Tiefe zu dringen. Die Untersuchung der Nerven ergab eine fettige Degeneration derselben, wobei auch der Achsencylinder unter körniger Zerklüftung zu Grunde gegangen war. Sonnenburg kam deshalb zum Schlusse, dass das Malum perforans ein ulceröser Process sei, der zunächst verursacht durch ein Trauma, seinen eigentlichen Charakter und Verlauf primären trophischen und sensiblen Störungen verdanke.

Morat berichtete über ein Individuum mit Malum perforans der beiden ersten Zehen des einen Fusses, das sich infolge ausgedehnter Zerreissung des Nervus tibialis posticus durch einen Granatsplitter entwickelt hatte; die ganze Fusssohle und der Rücken der beiden ersten Zehen und ihrer Metatarsalknochen waren gefühllos. Bouilly und Mathieu sahen nach Resektion des Nervus ischiadicus infolge Sarkoms an verschiedenen Stellen des Fusses Geschwüre entstehen, welche alle Charaktere des Malum perforans besassen. Es bildete sich immer zunächst eine Verdickung des Epithels; diese wurde gelblich, hob sich ab und darunter kam das wunde, ulcerierende Corium zum Vorschein. Solche Geschwüre entstanden schon zu einer Zeit, wo der Kranke noch bettlägerig war. Barbier endlich erwähnt das Leiden bei einem 41jähr. Mechaniker, der sich infolge einer Aetherinjektion eine Neuritis ischiadica acquirierte. Die Folge war Anästhesie im untern und äussern Teil des Unterschenkels und im Fussrücken. Das Bein wurde atrophisch und bald entstand an der Innenseite der rechten Hacke eine Blase ohne Schmerzen, welche sich bald in ein kleines, schmerzloses Geschwür verwandelte. In vereinzelten Fällen kam die Krankheit auch bei Individuen mit Spina bifida zur Beobachtung. So berichtet Ogston über ein solches, das an Spina bifida, Anästhesie und Talipes equinovarus des linken Fusses litt und bei dem sich ein perforierendes Geschwür der Fusssohle einstellte. Bonandi sah das Leiden sogar bei einem 4jähr. Kinde mit Spina bifida lumbalis und Pes calcaneo-valgus sinister. An der Ferse dieses Fusses entstand ein schmerzloses Geschwür mit verdickten Rändern, das nach langsamer Heilung recidivierte.

Bekannt sind endlich jene Fälle von Malum perforans bei Systemerkrankungen des Rückenmarkes, vor allem Tabes dorsalis, bei der übrigens das Leiden nach Martin Bernhardt, sehr selten sein soll. Er beobachtete ein beiderseitiges Malum perforans an der Plantarfläche der Basalphalangen der beiden grossen Zehen bei einem 33jährigen Mann mit Tabes dorsalis und auch Treves beschreibt das Fussgeschwür bei 2 Tabikern. Dass auch eine Verletzung des Rückenmarkes von einem Malum perforans am Fusse gefolgt sein kann, dafür liefert Bruns einen Beleg.

Neben diesen Anhängern der trophoneurotischen Theorie des Malum perforans gab es zu allen Zeiten auch Forscher, die eine primäre Gefässerkrankung für die Entstehung des Leidens anschuldigten und einige derselben haben auch betont, dass das Malum perforans in Gangrän übergehen könne, oder sich zuweilen mit der-

selben kombiniere. Schon Butruille hat hervorgehoben, dass das Atherom der Arterien die Schuld an dem Leiden tragen könne, und Puel veröffentlichte 1875 zwei Fälle von Malum perforans bei Patienten, die zugleich an Diabetes litten. In beiden Fällen war Sensibilitätsstörung und Atheromatose der Arterien nachzuweisen, die zu Verschluss der Arterien und zu teilweiser Gangrän der Extremitäten führte. Im Jahre 1892 publicierte Bothézat 8 Beobachtungen von Malum perforans, welche die Folge von Arteriosklerose waren. In 5 Fällen war das Leiden alkoholischen Ursprunges und nach ihm bewirkte der Alkohol die Arteriosklerose und diese die trophische Störung, welche bald Malum perforans, bald Gangrän an den Extremitäten zur Folge hat. Die Nervenveränderungen sind nach ihm erst sekundärer Natur. Auch eine der neuesten einschlägigen Arbeiten, die von Lévai stammt, tritt für den angiotischen Ursprung der Krankheit ein. Es fiel ihm bei verschiedenen, erforderlich gewordenen Operationen eine ungewöhnlich geringe Blutung auf und die histologische Untersuchung der Gefässe ergab eine deutliche Angiosklerose. Nach ihm führt diese chronische Arteriitis zu Cirkulationsstörungen und gelegentlich auch zur Obliteration von Gefässen. Interessant ist auch seine Angabe, dass seine Kranken fast alle Alkoholiker waren, sich in schlechten Ernährungsverhältnissen befanden und schwer zu arbeiten hatten.

Betrachten wir nach dieser kurzen Uebersicht der in der Litteratur publicierten Fälle das eigene, ziemlich manigfaltige Material, so finden wir eine Reihe von Fällen, die den oben angeführten vollständig entsprechen. Wir finden das perforierende Fussgeschwür bei 2 Kranken mit Tabes dorsalis und bei 2 weitern Patienten mit Spina bifida occulta[1]). Bei einem 41jährigen Manne entstand das Mal perforant nach einer traumatischen Lähmung des Nervus ischiadicus und endlich kam das Leiden im Gefolge einer Dementia paralytica zur Beobachtung. (Fall 6—11). Die grössern oder geringern nervösen Störungen, die sich bei allen diesen Patienten finden, predigen in der That den neuropathischen Ursprung der Ulcerationen. Nach Fischer sollen ja bei Mal perforant überhaupt immer Veränderungen an den peripheren Nerven vorhanden sein; er bezeichnet die Krankheit als neuroparalytisches Geschwür, weil auf Nervendegeneration beruhend, und die obigen Fälle sprechen entschieden für diese

1) Wir haben seither einen weiteren derartigen Fall von Spina bifida occulta mit Malum perforans und Deformität des betreffenden Fusses beobachtet.

Auffassung. Bei Fall 9 (Spina bifida occulta, Malum perforans pedis dextri) wurde nach der 2. Amputation der abgetragene Teil des Fusses von Prof. Klebs untersucht und eine hyperplastische Neuritis mit reichlicher Neubildung markloser Nervenfasern konstatiert, welche den embryonalen Typus behielten, während von den ältern, markhaltigen Nervenfasern nur wenige in ganz degeneriertem Zustande übrig geblieben waren. Klebs nahm auch an, dass diese Neubildungsvorgänge den degenerativen gefolgt seien.

Das gleiche Präparat liess auch die Entstehung des Mal perforant deutlich erkennen, indem neben einem grossen trichterförmigen Geschwür, etwa 1 cm von demselben entfernt, ein frischerer Erkrankungsherd sich zeigte, an welchem sich unter einer intakten Epidermis von mässiger Verdickung schon makroskopisch eine stärker gerötete Granulationsgewebsmasse erkennen liess, welche zapfenartig in die Epidermisschicht eindrang. Beide Herde, der jüngere und der ältere zeigten einen ganz übereinstimmenden Bau. In beiden handelte es sich um die Bildung von Granulationsgewebe, welche sich innerhalb des Bereichs einzelner Gefässbahnen vollzieht. An diesen hyperplastischen Vorgängen nahmen auch in auffallender Weise die Wandungen der grössern, namentlich arteriellen Gefässe teil. Ihr Lumen war mehr infolge der Kontraktion verengert; im Allgemeinen aber überwog die Hyperplasie der Muskelschichten, bedingt durch eine Vergrösserung der muskulären Elemente. Klebs stellte sich den ganzen Vorgang vor als eine partielle Hyperplasie der Gewebe, welche stets im Zusammenhange mit einer entsprechenden Hyperplasie der arteriellen Gefässe steht. Die Zerstörung der Gewebe und die Geschwürsbildung war nach seiner Ansicht die Folge der mechanischen Wirkungen der unter der derben Epidermis vor sich gehenden Granulationsbildung, sowie der grössern Hinfälligkeit des letzteren Gewebes.

Wenn nun auch in den bereits angeführten Fällen eine ursächliche Nervendegeneration nachgewiesen werden kann, so giebt es doch auch andere, wo dies nicht der Fall ist und wo man versucht ist, die vorhandene Arteriosklerose für das Leiden verantwortlich zu machen, wie bei Fall 12 und 13. Der erstere, ein 53 Jahre alter, ausgesprochener Potator, zeigte das perforierende Geschwür am rechten Fuss. Dieser bot ausserdem das Bild drohender Gangrän und die peripheren Arterien waren sklerotisch. Auch bei dem andern Kranken war jedenfalls eine nicht geringe Arteriosklerose vorhanden; bei diesem wurde im Jahre 1888 das Geschwür durch die

Chopart'sche Amputation beseitigt und 2 Jahre darauf stellte sich am Amputationsstumpf eine ächte, senile Gangrän ein. Selbst der eine, oben schon angeführte Patient mit Tabes dorsalis und Malum perforans, dürfte wohl besser hier erwähnt werden. Jener, ein 50jähriger Schuhmacher, der schliesslich durch die Amputation nach Chopart geheilt wurde, bekam nach $2^1/_2$ Jahren am andern Fusse eine Gangrän, die wegen der gleichzeitig konstatierten Zuckerausscheidung als diabetischer Brand bezeichnet werden musste. Diese Beobachtungen sind gewiss sehr wertvoll und wenn wir auch nähere anatomische Befunde vermissen, so sprechen sie doch dafür, dass die Arteriosklerose für die Entstehung des Leidens nicht gleichgültig sein kann, sondern dass sie beiden in Rede stehenden Patienten die Ursache des Malum perforans war, ebenso wie sie später bei den gleichen Kranken zu Gangrän führte.

Wir möchten hier noch kurz auf ein anderes Moment hinweisen. Nach der Ansicht der meisten Autoren zeigt das Malum perforans eine geringe Tendenz zur Heilung und diese konnte auch bei den meisten unserer Patienten konstatiert werden. Bei den zuletzt angeführten Arteriosklerotikern aber zeigte das nicht rundlich, sondern unregelmässig geformte Geschwür überhaupt gar keine Neigung zur Heilung, sondern besass einen durchaus progressiven Charakter, sodass schon bei der ersten Behandlung nur eine operative Entfernung des erkrankten Teiles des Fusses in Betracht fallen konnte. Es scheinen demnach die Geschwüre verschiedenen Charakter zu haben; bei den einen handelt es sich um fortschreitend gangränöse Ulcera, bei andern um torpide Geschwüre, die bei Ruhelage und antiseptischer Behandlung langsam zur Ausheilung kommen. Dieses sind die typischen, rundlich geformten neuroparalytischen Geschwüre; jene andern aber stehen mit der Arteriosklerose in näherer Beziehung.

Endlich aber bleiben noch Fälle übrig, für die wir weder eine Nervendegeneration noch eine Gefässerkrankung verantwortlich machen können. Das ist bei den 6 ersten Patienten der Fall, die wir weder zu der einen, noch zu der andern Gruppe zählen können.

1. Schwarz, Rudolf, 46 J., Landwirt von Altstätten. Aufgenommen 30. VI. 1882. Im Winter 1879/80 zog Pat. sich infolge mehrfacher Erkältung die Gliedersucht zu. Im August 1881 verschwanden diese Beschwerden, aber seither hatte er beständig ein Gefühl von Frost und Kälte in den Füssen. An der Sohle des linken Fusses stellte sich zugleich ein Geschwür ein, das fortwährend eiterte und vorübergehend

besser war. Dieses Leiden war durchaus nicht schmerzhaft.

Status: Der linke Fuss ist ziemlich stark geschwollen, besonders die Gegend des Fussrückens über dem III.—V. Metatarsus. Der linke Unterschenkel ist bis handbreit unterhalb der Patella ödematös. Auf der Plantarseite des linken Fusses findet sich eine etwa centimestückgrosse Fistelöffnung in der Gegend des Köpfchens des V. Metatarsus. Die eingeführte Sonde gelangt senkrecht durch die Dicke des Fusses hindurch und kann auf dem Fussrücken durch eine gleiche Fistel wieder herausgeführt werden. In der Falte zwischen IV. und V. Zehe findet sich eine weitere Fistel von gleicher Grösse mit einem eiterig-schmutzigen Grunde. Aus allen Fisteln entleert sich auf Druck stinkender Eiter. Die Sondierung ist absolut schmerzlos und in der Tiefe gelangt man dabei auf rauhen Knochen. — Die Tastempfindlichkeit ist am Fusse wesentlich herabgesetzt, die Sensibilität fast aufgehoben. Eine gewöhnliche Nadel kann bis zum Knopf, d. h. ungefähr ein Zoll tief eingestossen werden, ohne dem Pat. Schmerzen zu verursachen. Pat. empfindet diese Stiche nur als Berührung. Dieselbe herabgesetzte Sensibilität und reducierte Schmerzempfindung kann auch am rechten Fusse konstatiert werden. Am Oberschenkel herrschen normale Verhältnisse. — Pat. geht etwas breitspurig, aber sicher, selbst bei geschlossenen Augen. Sehnenreflexe normal.

Mit Bettruhe und täglichen Fussbädern wird allmählich Besserung erzielt, so dass Pat. am 28. VII. 1882 entlassen werden kann.

2. Ochsner, Heinrich, 51 J., Taglöhner von Bülach. Aufgenommen 23. XI. 1883. Vor ca. 1 Jahre bildete sich an der linken Ferse eine Blase, die Pat. eröffnete und selber behandelte. Die kleine Wunde heilte, aber als Pat. wieder zu arbeiten begann, entstand eine neue Blase, die er ebenso behandelte. Seit etwa 1/4 Jahre nahmen die Schmerzen in der linken Ferse zu, diese schwoll an und schliesslich bildete sich eine Fistel, die dünnflüssigen Eiter absonderte. Damit wurde das Geschwür grösser.

Status: An der Ferse der linken Fusssohle findet sich ein zweifrankstückgrosser Defekt der Haut mit unregelmässigen, zerrissenen Rändern. Im Grunde des Geschwüres schlaffe Granulationen, die Sonde gelangt nirgends auf Knochen. Bewegungen in den Gelenken der Fusswurzelknochen sind schmerzhaft: die nähere Umgebung des Geschwüres ist ganz anästhetisch. Am gleichen Fusse findet sich am Grosszehenballen ein etwa kirschgrosser, schmerzhafter Clavus.

Ruhe und antiseptische Behandlung führen eine langsame Heilung herbei, so dass Pat. am 18. I. 84. entlassen werden kann. Allein schon am 18. IV. 84. kommt Pat. wieder in's Spital, weil das Geschwür wieder aufgebrochen war. — Verbände mit Jodoformwatte, später Pottaschebäder brachten das Geschwür bis zum 23. V. 84. wieder zur Heilung. Allein sobald Pat. seine Arbeit wieder aufnimmt, entsteht dasselbe wieder in der alten Ausdehnung. Schliesslich verlangt Pat. die Entfernung

des Fusses. Am 1. IX. 85. wird Pat. zum 3. Mal aufgenommen und die supramalleolare Amputation des Fusses ausgeführt. Mit einer Prothese wird Pat. am 13. X. 85. geheilt entlassen.

3. Lips, Jakob, 41 J., Landarbeiter von Nieder-Urdorf. Aufgenommen 23. X. 94. Um die Mitte dieses Monats entstand auf der Plantarseite der rechten grossen Zehe eine schmerzhafte Blase, die spontan aufbrach und eine weissliche, trübe Flüssigkeit entleerte. Die dabei entstandene Wunde wollte nun nicht mehr heilen.

Status: Auf der Unterseite der rechten grossen Zehe, in der Gegend des Interphalangealgelenkes befindet sich ein viereckiger Defekt der Haut von der Grösse eines Centimeter. Die Ränder sind ziemlich scharf, verdickt; das Geschwür sieht aus wie eine granulierende Wunde.

Da trotz antiseptischer Behandlung das Geschwür nicht heilt, wird die Diagnose auf Mal perforant du pied gestellt und die grosse Zehe exartikuliert. Am 8. XII. 94. wird Pat. mit solider Narbe entlassen.

4. Stutz, Albert, 50 J., Pflästerer von Uster. Aufgenommen 4. III. 1897. Vor ca. 1 Jahre schwollen die grossen Zehen beider Füsse an und schliesslich bildete sich an jeder auf der Plantarseite eine Fistel. Trotz Behandlung wollten diese nicht mehr heilen, da Pat. beständig arbeitete. In letzter Zeit wurden an der linken grossen Zehe einige Knochenstückchen ausgestossen.

Status: Beide grossen Zehen sind ziemlich stark geschwollen. Auf der Plantarseite der rechten findet sich ein erbsengrosser, ca. $^1/_2$ cm tiefer Substanzverlust, in dessen Grunde missfarbige Granulationen sichtbar sind. Auf Druck entleert sich schmieriger Eiter. — In der Mitte der Dorsalseite der linken grossen Zehe findet sich eine stecknadelkopfgrosse Fistel mit narbigen Rändern. Auf der Plantarseite derselben ist ein gleicher Substanzverlust wie an der rechten grossen Zehe. Die Sonde gelangt hier auf den rauhen Knochen der Grundphalanx.

Unter Behandlung mit Sublimatfussbädern und feuchten Verbänden mit Salicylpaste schliessen sich die Ulcera allmählich. Am 15. IV. 97. wird Pat. entlassen.

5. Schneiter, Johannes, 67 J., Knecht, Zürich. Aufg. 22. IX. 1898. Vor 20 Jahren ungefähr bildete sich an der rechten Fusssohle hinter der kleinen Zehe ein „Hühnerauge", das Pat. ablöste. Seither besteht dort ein Loch, das sich zeitweise schloss, so auch im letzten Jahre. Jetzt aber schwoll der vordere Fuss unter heftigen Schmerzen an und an der Sohle am Kleinzehenballen brach Eiter durch.

Status: Der im übrigen gesunde Pat. zeigt eine starke Schwellung des rechten Fusses, besonders in der Gegend der Metatarsalknochen. Ueber dem Köpfchen des Metatarsale V. befindet sich an der Sohle eine granulierende Wunde von 1 cm Durchmesser. Auf Druck entleert sich

viel Eiter aus derselben. Die Haut der Fusssohle ist gerötet und gespannt, besonders in der Umgebung des Geschwüres.

Unter feuchten Verbänden geht die Geschwulst zurück, die Eiterung nimmt ab. Am 8. X. 98. wird Pat. gebessert entlassen.

6. Schenkel, Johannes, 50 J., Schuhmacher, Wiedikon. Aufgenommen 13. III. 1885. Malum perforans pedis sinistri. Amputatio pedis. Heilung.

1882 bildete sich an der linken Fusssohle ein tiefgehendes Geschwür, das beständig eiterte und nie heilen wollte. Die Affektion scheint ziemlich schmerzlos gewesen zu sein, denn Pat. entfernte sich mit seinen Schusterinstrumenten einmal einen etwa 1 cm langen Knochen aus der Tiefe der Wunde. Wegen dieses Leidens war Pat. schon Ende des Jahres 1884 auf der hiesigen Klinik in Behandlung und mit noch nicht ganz geheiltem Geschwür wieder entlassen worden. Nach seinem Austritt aber verschlimmerte sich dasselbe rasch wieder.

Status: Am vorderen Ende der linken Fusssohle, etwa entsprechend dem Köpfchen des IV. Metatarsus findet sich ein länglicher, unregelmässiger Substanzverlust der Haut, vorn z. T. mit Granulationen ausgefüllt, hinten aber scheint er in die Tiefe zu gehen. Die Sonde kann ohne Gewalt durch die ganze Dicke des Fusses hindurchgeführt werden und ist unter der Haut am Fussrücken fühlbar. Das Geschwür secerniert stinkenden Eiter. Die Sensibilität ist an beiden Füssen fast aufgehoben, selbst an beiden Unterschenkeln sehr herabgesetzt. Pat. leidet an Tabes dorsalis und Nephritis chronica mit Retinitis.

Am 20. III. 85. wird der linke Fuss nach Chopart amputiert. Nach der Operation fieberte Pat. einige Tage und am 29. III. wurde ein nekrotischer Fetzen der Plantarfascie entfernt, worauf ziemlich rasch Heilung erfolgte. Am 20. VI. 85. wurde Pat. geheilt entlassen.

7. Kleinert, Jakob, 49 J. Aufg. 21. X. 1886. Tabes dorsalis. Malum perforans pedis sinistri. Phlegmone cruris consecutiva. Septikaemie. †.

Im Sommer 1883 lancinierende, besonders nächtliche Schmerzen in den untern Extremitäten, Brennen und Ameisenkriebeln in den Füssen und zunehmendes Schwächegefühl in den Beinen.

Status: Temperatur 38,7, Puls regelmässig. Der linke Fuss und Unterschenkel bis zum obern Drittel stark geschwellt und gerötet; Haut gespannt, ziemlich empfindlich. Auf dem Fussrücken ist die Haut grünschwarz verfärbt, die Epidermis in Form einer einzigen, grossen Blase abgehoben. An der innern, hi tern Seite des Fusses eine handtellergrosse, schwarzgrüne, schmierige Geschwürsfläche, mit ausgenagten, unterminierten Rändern, ashaften Gestank verbreitend. Die Zehen von blassem, aber noch ziemlich normalen Aussehen. Auf dem vordern Teil der Planta, zwischen IV. und V. Metatarsalknochen eine fünfcentimesstückgrosse, schwärzlich verfärbte, wie mit einem Locheisen ausgeschlagene Geschwürshöhle, von kreisrunder Gestalt. Eine ebensolche an der Sohle der Ferse,

gegen den innern Fussrand gelegen, aber 4 mal grösser und bedeutend tiefer. Die Sonde dringt nirgends auf rauhen Knochen. — Deutliche Pupillendifferenz, die linke kleiner als die rechte. Parese des M. rectus internus am linken Auge. Rechts genuine Optikusatrophie, links Chorioretinitis schon vor 2 Jahren konstatiert. Die Schmerzempfindung ist an den untern Extremitäten herabgesetzt, der Muskelsinn fehlt, ebenso der Patellarsehnenreflex und der Dorsalclonus. — Die innern Organe, abgesehen von etwas Lungenemphysem ohne Besonderheiten.

In den nächsten Tagen hohes Fieber und beständige Delirien. Am 27. X. 86. beginnender Collaps und Exitus am 28. X. 86.

8. Bosshard, August, 58 J., Färber, Zürich. Aufg. 7. VIII. 1889. Dementia paralytica. Malum perforans pedis sinistri.

Das Geschwür am linken Grosszehenballen soll erst vor etwa 1 Monat entstanden sein und zwar unter beständigen Schmerzen.

Status: Magerer, schlecht genährter Mann, ausgesprochene Dementia paralytica. Am Grosszehenballen des linken Fusses findet sich ein rundes Ulcus von der Grösse eines Nickelstückes, wenig granulierend, dagegen stark secernierend.

Da eine Operation bei dem Allgemeinzustand nicht indiciert ist, wird Pat. wieder entlassen.

9. A. Karl, Schuster von Willisau, 20 J. Aufg. 11. VI. 1884. Spina bifida occulta. Mal perforant du pied. (Krankengeschichte aus Virchow's Archiv. Bd. 107.)

„Im Alter von 7 Jahren soll Pat. beim Aehrenlesen auf eine Stoppel getreten sein und sich dadurch eine kleine Wunde im Kleinzehenballen des rechten Fusses zugezogen haben. Die Wunde blutete nur wenig, dagegen konnte Pat. wegen der Schmerzen mehrere Tage nicht gehen. 2 Jahre später bildete sich in der Gegend der früheren Verletzung eine kleine Geschwulst, die spontan aufbrach, wobei sich ausser Blut und Eiter ein Stück Strohhalm von 2 cm Länge entleerte. Die Perforationsöffnung heilte wieder, allein seitdem sollen immer von Zeit zu Zeit sich neue Aufbrüche, Eiterentleerungen und Ulcerationsprocesse eingestellt haben. Knochenstückchen sollen nie abgegangen sein.“ Seit Januar 1884 schloss sich die Wunde nicht mehr; deshalb liess er sich in's hiesige Spital aufnehmen, wo er aber nur so lange blieb, bis die Wunde sich schloss. Aber schon wenige Tage nach seiner Entlassung brach diese wieder auf und da Pat. deshalb geh- und arbeitsunfähig wurde, wünschte er amputiert zu werden. — „In Bezug auf die Haarlocke am Rücken des Pat. macht die Mutter die Angabe, dass schon unmittelbar nach der Geburt an dieser Stelle eine Anzahl ziemlich langer, hellblonder Härchen vorhanden waren.“

Status: Die rechte untere Extremität ist etwas atrophisch, im Dickenwachstum zurückgeblieben. Der rechte Fuss ist kürzer als der linke,

zeigt das Aussehen des Pes varus. Die rechte grosse Zehe ist dorsalwärts luxiert und kleiner als die linke. Die 2. Zehe ist ziemlich normal gebildet, aber kürzer als links, ebenso die 3. und 4. Zehe. Die rechte 5. Zehe stellt nur einen kleinen, narbigen Stummel dar, der keinen Nagel mehr besitzt und mit der 4. Zehe vollständig verwachsen ist. Dieser Stummel enthält noch einen beweglichen Knochen, die Grundphalanx. „Der rechte Kleinzehenballen ist von einer dicken, schwieligen Haut bedeckt, die ausserdem von mehreren Narbensträngen durchzogen ist. In der Mitte dieser schwieligen Hautpartie, ungefähr der Gegend des Cap. metat. V. entsprechend, befindet sich eine Fistelöffnung, durch welche die Sonde $1^1/_2$ cm tief eindringt, worauf sie auf blossliegenden Knochen stösst. Die Fistel secerniert ganz geringe Mengen Eiters. Auf dem Dorsum des rechten Fusses befindet sich ebenfalls eine Narbe, die angeblich nicht durch Stiefeldruck entstanden sein soll. Die rohe Kraft des rechten Beines ist kaum geringer, als diejenige des linken und sämtliche Bewegungen desselben gehen sowohl aktiv als passiv leicht und sicher von statten; nur die Zehen können aktiv fast gar nicht bewegt werden, während diese passiv leicht möglich ist.“ Sensibilität an Ober- und Unterschenkel normal, bedeutend herabgesetzt aber an der rechten Fusssohle und besonders in der nächsten Umgebung der Fistel. Der Patellarreflex ist rechts fast aufgehoben, links ganz deutlich. — Am Rücken des Pat. sieht man ein Haarfeld, dessen obere Grenze der Höhe des 1. Lendenwirbels entspricht. Die Höhe desselben umfasst 4 cm, die Ausdehnung nach der Seite hin je 8 cm. Die Haare sind bräunlich-blond und dünn; die grössten derselben, 10 cm lang, bilden 4 im Centrum liegende Haarlocken. Werden diese Haare zur Seite gebogen, so wird eine kleine, weisse Narbe sichtbar. Unterhalb des Proc. spinosus des 1. Lendenwirbels ist eine flache Grube sichtbar, die 3 cm hoch und 4 cm breit ist. Im Grunde derselben fühlt man eine feste Resistenz.

Am 2. VII. 84. wird der rechte Fuss nach Bona amputiert. Bei der Unterbindung der Gefässe fällt eine Derbheit und Dicke der Arterienwandungen auf. 5 Wochen nach der Operation wird Pat. mit solid vernarbtem Stumpf entlassen.

1 Jahr später wird Pat. wieder aufgenommen, mit einer der frühern ähnlichen Fistel auf der äussern Seite der Gehfläche des Stumpfes. Dieselbe war allmählich entstanden, hatte einen Durchmesser von $^1/_4$ cm; der Grund war mit blassen Granulationen ausgefüllt. Die Sonde drang nirgends auf freiliegenden Knochen. Um die Fistel herum überall schwielige Verdickung des Epithels und im Umkreis von 2 cm totale Anästhesie. Am 7. VII. 86 wird die Amputation des Fusses nach Pirogoff ausgeführt und dabei wird nach Abnahme der Esmarch'schen Binde wieder eine auffallend geringe Blutung konstatiert. Die Gefässe zeigen dieselben dicken Wandungen und kleinen Lumina. Am 10. IX. 86. wird Pat. mit solid geheiltem Stumpf entlassen. Der amputierte Teil des Fusses wurde

von Prof. Klebs untersucht. (Siehe oben.)

10. E. Gottlieb, 22 J., Knecht. Aufg. 13. Juli 1889. Spina bifida occulta. Malum perforans pedis sinistri. (Vergl. nachstehende Abbildung.)

An der Stelle des jetzigen Geschwüres war vor einigen Wochen eine ähnliche Blase, die er selber eröffnete. Dabei entleerte sich etwas Eiter. Seitdem besteht eine fortwährend secernierende Fistel mit der Pat. bis heute herumwanderte, da er ohne Arbeit war.

Status: Am Rücken ist in der Gegend des 5. Lendenwirbels ein haselnussgrosser Tumor sichtbar, der sich weich anfühlt und mit einem Stiel der Haut aufsitzt, die in seiner Umgebung gewulstet ist. Der Tumor ist nicht mit der Haut beweglich und scheint der Wirbelsäule anzuhaften. Die Brustwirbelsäule zeigt eine leichte Scoliose nach rechts. Der Proc. spinosus des 1. und 2. Lendenwirbels sind deutlich fühlbar, am 3. Lendenwirbel aber ist derselbe flach und undeutlich, und am 4. fühlt man an dessen Stelle eine deutliche Grube, in die man leicht den Finger einlegen kann. Am 5. Lendenwirbel ist der Spalt noch breiter und direkt unter dem 5. Lendenwirbel senkt sich der genannte Tumor in die Spalte hinab. In der Gegend des ersten Sacralwirbels wird diese wieder schmäler und erreicht hier ihr unteres Ende. Die den Tumor bedeckende Haut zeigt zahlreiche bis 1 cm lange, feine Haare, ebenso die Haut über demselben bis zu dem 3. Lendenwirbel hinauf. Die Breite des Haarfeldes beträgt 4 cm. Links von der Lendenwirbelsäule sitzt ein kleiner Naevus pigmentosus pilifer, ebenso finden sich zahlreiche Pigmentflecken an beiden Beinen. Das linke Bein scheint im Ganzen dicker und grösser zu sein als das rechte. — Das rechte Fussgewölbe ist höher als das linke und deshalb scheint der Fuss etwas verkürzt. Die Haut der

rechten Fusssohle leicht verdickt. Links dagegen ist die Epidermis der Sohle überall enorm verdickt, schwielig und rissig. Ueber dem Köpfchen des Metatarsus V. findet sich ein runder, scharf begrenzter Substanzverlust von der Grösse eines Zweifrankstückes. Dieser geht trichterförmig in die Tiefe, und im Grunde desselben findet sich eine Fistel, bei deren Sondierung man auf rauhen Knochen stösst. Die Fistel secerniert übelriechendes Sekret. Die den Substanzverlust begrenzende Epidermis ist stark verdickt. Die Sensibilität ist auf der Aussenseite des linken Unterschenkels herabgesetzt, ebenso an beiden Fusssohlen, besonders aber links. Die nähere Umgebung des Geschwüres ist ganz anästhetisch. Die rohe Kraft beider Beine ist gut, die Zehen des linken Fusses aktiv gut beweglich mit Ausnahme der kleinen Zehe. Patellarsehnenreflex links stärker als rechts. Die Nägel am linken Fuss sind schlecht entwickelt, klein.

Unter strenger Ruhe und antiseptischer Behandlung schliesst sich das Geschwür bis auf eine ganz kleine Oeffnung. Die Sekretion hat fast ganz aufgehört und deshalb wird Pat. am 9. XI. 89. entlassen.

Am 16. VII. 90. wird Pat. wieder in's Spital aufgenommen, wegen Blasen an beiden Füssen. Er hat seit 6 Wochen die Infanterierekrutenschule mitgemacht. Am Kleinzehenballen des linken Fusses findet sich wieder ein dem frühern ähnliches Ulcus, in dessen Umgebung die Epidermis schwielig verdickt ist. An gleicher Stelle rechts findet sich ein Substanzverlust von gleicher Beschaffenheit. Ein weiteres kleines Geschwür findet sich auf der Dorsalseite der rechten kleinen Zehe und ferner ein solches am äussern Fussrand peripher von der Tuberositas metatarsi V. — Unter der gleichen Behandlung wie früher heilen diese Ulcera ziemlich rasch, einzig das Ulcus am Kleinzehenballen links erweist sich als etwas hartnäckiger. Am 29. VII. wird Pat. wieder entlassen.

11. Bickel, Heinrich, 41 J., Taglöhner, Birmensdorf. Aufgenommen 20. VIII. 1889. Malum perforans pedis dextri post laesionem nervi ischiadici.

Im Jahre 1883 wurde Pat. von einem Wagen überfahren, wobei er sich eine Quetschwunde am rechten Oberschenkel und eine Lähmung des rechten N. ischiadicus zuzog. Deshalb wurde Pat. auf hiesiger Klinik behandelt; die Wunde heilte, aber die Lähmung des Ischiadicus blieb bestehen. Vor 2 Jahren entstand an der rechten Fusssohle, vorn in der Nähe der grossen Zehe ein Geschwür, aus dem beständig wässerige Flüssigkeit floss; das Loch bot immer dieselben Verhältnisse. Vor 14 Tagen begann eine Schwellung der rechten Fusssohle. Pat. fühlte eine Spannung darin, aber keinen Schmerz, weshalb er weiter arbeitete. Vor 12 Tagen konnte er Morgens den Schuh kaum anziehen wegen der Schwellung und als er Nachmittags den Fuss wieder untersuchte, entleerte sich sehr viel stinkender Eiter, womit die geringen Schmerzen wieder nachliessen.

Status: Auf der hintern, äussern Seite des rechten Oberschenkels

findet sich eine querverlaufende Narbe etwa an der Grenze zwischen mittlerem und unterem Drittel des Oberschenkels. Die ganze äussere Seite des rechten Unterschenkels sowie der vordere Teil des Fussrückens, die Sohle und die hintere Seite der Ferse sind gefühllos. Ueber dem Köpfchen des I. Metatarsale findet sich ein oberflächliches, mit trockenen Borken bedecktes Geschwür. Patellarsehnenreflex beiderseits gleich. Keine Symptome von Tabes. Innere Organe gesund.

Die Wunde secerniert beständig ein entsetzlich stinkendes Sekret. Zu Anfang September bildet sich am Kleinzehenballen des nämlichen Fusses eine Fistel, aus welcher sich der gleiche stinkende Eiter entleert. Am 6. IX. 89. hat sich eine Phlegmone gebildet, die bis in die Mitte des Unterschenkels hinaufreicht. Diese wird incidiert und drainiert. Dabei kann das nekrotisch gewordene Capitulum ossis metat. IV. entfernt werden. — Am 16. XI. 89. wird am rechten Fuss die Amputatio sub talo nach Malgaigne vorgenommen. Die Amputationswunde heilt per primam intentionem und am 3. VI. 90. wird Pat. mit einem Schienenstiefel geheilt entlassen.

12. Peter, Jakob, 53 J., Zuschläger, Zürich. Aufg. 22. VII. 1886. Malum perforans pedis dextri. Amputatio metatarsea. Heilung.

Vor 3 Jahren trat sich Pat. einen Nagel in die rechte Fusssohle, wonach ein Geschwür entstand, das lange nicht heilen wollte und nachdem es endlich geheilt war, sofort wieder aufbrach, als Pat. wieder seiner Arbeit nachging. So bestand immer eine Wunde, die zeitweise etwas besser war bis im Juni 1886. Da verschlimmerte sich der Zustand wieder und das Geschwür wurde grösser. Pat. ist Potator.

Status: Graciler, dürftig genährter Mann mit Atherom der peripheren Arterien. Tremor der Hände. Temperatur 40,6° C. Puls regelmässig, ziemlich kräftig. Beide Unterschenkel livid verfärbt, mit zahlreichen Varicen. Haut straff pergamentartig. Der rechte Mittelfuss bläulich verfärbt, ebenso die mittlere Zehe. Der Fuss fühlt sich kühl an, bietet das Bild drohender Gangrän. An der Sohle, in der Gegend des Köpfchens des III. Metatarsus ein tiefgehendes Geschwür mit unregelmässigen, ausgenagten Rändern, die z. T. schwarz verfärbt sind. Aus der Tiefe quillt stinkendes Sekret. Mit der Sonde gelangt man unmittelbar auf rauhen Knochen und an diesem vorbei an den Fussrücken, wo sie durch eine Oeffnung wieder herausgeführt wird. Der ganze Mittelfuss oedematös geschwellt, weder spontan, noch auf Druck schmerzhaft. Das Geschwür und seine Umgebung ganz unempfindlich. Im Urin kein Zucker, dagegen eben noch erkennbare Eiweissreaktion.

Da das Geschwür keine Neigung zur Heilung zeigt, wird am 11. VIII. 86. zur Amputatio metatarsea geschritten. Schon vom folgenden Tage an ist die Temperatur wieder vollkommen normal, und es erfolgt

reaktionslose Heilung der Wunde bis auf eine kleine Fistel, die sich Ende September ebenfalls schliesst. Am 8. X. 86. wird Pat. geheilt entlassen.

13. Harlacher, Jakob, 60 J., Dienstmann, Zürich. Aufg. 14. IV. 1888. Malum perforans pedis sinistri. Amputatio pedis (Chopart). Heilung.

Seit Dezember 1887 hatte Pat. ein „Hühnerauge" an der Sohlenfläche des linken Fusses und zwar vorn in der Nähe der III. Zehe. Diese Affektion war ziemlich schmerzhaft, weshalb er den Clavus incidieren liess, wobei sich etwas Blut, aber kein Eiter entleerte. Trotzdem Zunahme der Schmerzen, da Pat. sich nicht schonen konnte.

Status: Herz nicht vergrössert. Töne rein, leise. Herzaktion regelmässig, Puls klein, beschleunigt, 98. Temperatur normal. An der Fusssohle, in der Gegend des vorderen Endes des III. Metatarsalknochens findet sich eine etwa 2 cm lange Wunde mit nekrotischem Grunde. Entsprechend diesem Geschwür findet sich auf dem Fussrücken ein ähnliches, rundliches Geschwür mit gangränösen Rändern. Im Grunde desselben liegen die Strecksehnen frei. Die ganze Umgebung dieses Geschwüres ist in eine weiche, eiterig-pulpöse Masse verwandelt. Die Sensibilität ist in der Nähe des Geschwüres herabgesetzt.

Es stossen sich zunächst die nekrotisch gewordenen Sehnen ab, und beide Geschwüre secernieren beständig ein stinkendes Sekret; beide sind in Zerfall begriffen und zeigen keine Granulationen. Die Sonde kann ohne Schmerzen in das plantare Geschwür eingeführt werden und erscheint auf dem Dorsum lateral neben der Basis der III. Zehe, welche fast los ist. — 8. VIII. 88. Amputatio pedis sinistri nach Chopart, obwohl der plantare Lappen eine Fistel enthält. Darauf folgt sehr langsame Heilung: die Fistel muss noch ausgekratzt werden. Bis Ende Dezember 1888 schloss sich die Wunde ordentlich, und am 20. II. 89 wird Pat. mit einer Prothese entlassen.

14. F., Kaufmann von Aarau, 52 J. Nephritis chronica. Diabetes mellitus. Retinitis. Malum perforans pedis sinistri. Heilung.

Pat. leidet seit lange an Nierenschrumpfung und Retinitis. Vor 3 Jahren begann die jetzige Krankheit unter dem Bilde des typischen Malum perforans pedis sinistri. Trotzdem ging Pat., da er wenig fühlte, mit dem Ulcus am Fusse herum, und so verschlimmerte sich das Leiden rasch.

Auf der linken Fusssohle, am Grosszehenballen ein kraterförmiges Ulcus der Haut von Markstückgrösse mit starker Epidermiswucherung rings am Rande, grünlichgelben Eiter secernierend. Mit der Sonde gelangt man ohne Weiteres auf rauhen, zerfressenen Knochen (Metatarsus I.) und weiter bis zum Dorsum pedis, wo wegen Phlegmone eine Incision gemacht worden war. Palpation und Sondieren des Geschwüres ist absolut schmerzlos. Pat. fühlt überhaupt tiefe Nadelstiche im Bereich des

Fussballens und des vorderen Teiles des Fusses nicht. Auch die Incision am Fussrücken war ganz schmerzlos.

Herz gross; Töne leise, rein. Der Urin enthält Eiweiss 0,075 % und Zucker 4,16 %; specifisches Gewicht 1024.

Pat. wird ins Schwesternhaus zum Roten Kreuz in Zürich aufgenommen, wo am 29. XII. 88. die Exarticulatio pedis sinistri nach Chopart ausgeführt wird. Darauf reaktionsloser Verlauf, jedoch Fasciennekrose im Lappen. Am 30. III. 89. sind noch 3 kleine, oberflächliche Granulationsstellen vorhanden, und Ende April 1889 erhält Pat. eine Prothese, mit der er gut geht.

Litteratur.

1) Sonnenberg, Zwei Fälle von Malum perforans pedis. Deutsche Ztschr. f. Chir. IV. — 2) P. Bruns, Ueber das Mal perforant du pied. Berl. klin. Wochenschr. 1875. — 3) Morat, Section du nerf sciatique poplité interne par un éclat d'obus, mal perforant des deux premiers orteils. Lyon. méd. Nr. 21. — 4) Ogston, Case of perforating ulcer of the sol of the foot. Lancet 1876. — 5) Butruille, Le mal perforant. Gaz. des hôp. Nr. 74. — 6) Barbier, Mal perforant du pied, consécutive à une névrite sciatique produite par une injection interstitielle d'éther. Union méd. Nr. 66. — 7) Bonandi, Della spina bifida come causa del mal perforante. Gazz. degli ospit. 1888. — 8) Bothézat, Quelques considérations sur la pathogénie du mal perforant. Montp. méd. 1892. — 9) Bernhardt, Ueber das Zusammenvorkommen von Tabes und Mal perforant du pied. Centralbl. f. Chir. 1881. — 10) Lévai, Ueber Mal perforant du pied. Deutsche Zeitschr. f. Chir. Bd. 49. — 11) Brunner, Ein Fall von Spina bifida occulta mit kongenitaler lumbaler Hypertrichose, Pes varus und „Mal perforant du pied". Virchow's Arch. Bd. 107.

AUS DEM

STÄDTISCHEN KRANKENHAUSE

ZU KARLSRUHE.

CHIRURG. ABTEILUNG: PROF. DR. v. BECK.

VI.

Ein Beitrag zur Chirurgie der Milz- und Leberverletzungen.

Von

Dr. **Hermann Roeser,**
Assistenzarzt.

In der glänzenden Entwicklung, welche die moderne Chirurgie dank der Einführung der Narkose und der antiseptischen und aseptischen Technik genommen hat, nimmt die Chirurgie der Bauchhöhle eine hervorragende Stelle ein.

Nicht nur bei Erkrankungen der Bauchhöhle und ihrer Organe — ich nenne nur die so häufige Perityphlitis und die als Komplikation auftretende Peritonitis — hat die operative Therapie ungeahnte Erfolge zu verzeichnen, sondern ganz besonders auch auf dem Gebiet der Verletzungen. Während man vor nicht allzu langer Zeit bei Bauchverletzungen, besonders bei subkutanen, in den meisten Fällen eine infauste Prognose zu stellen pflegte, ja vielfach nicht einmal den Versuch machte zu operieren, finden sich in der neueren Litteratur eine ganze Anzahl von Fällen verzeichnet, in denen es der

Hand des Chirurgen gelang, solche Verletzte dem drohenden Tod zu entreissen.

Im Folgenden möchte ich eine Reihe interessanter Fälle aus dem städtischen Krankenhause in Karlsruhe, die Herr Prof. v. Beck operierte, zur Kenntnis bringen. Es handelt sich wesentlich um Verletzungen der Milz und der Leber. An der Hand dieser Fälle möchte ich zunächst kurz eingehen auf die klinischen Erfahrungen, welche bei Milz- und Leberverletzungen gemacht worden sind.

Verletzungen der Milz.

Was das Vorkommen betrifft, so ist das Klima und die Beschaffenheit des Orts von gewissem Einfluss, insofern wir nämlich finden, dass in Gegenden, in welchen die Malaria endemisch ist, auch eine grössere Häufigkeit der Milzverletzungen zu beobachten ist. Dies hat einen zweifachen Grund: Erstens tritt die bei Malaria stark vergrösserte Milz mit einem grösseren Teil ihrer Oberfläche unter dem schützenden Rippenbogen hervor; zweitens besteht ein Missverhältnis zwischen der Ausdehnung des Milzparenchyms und der Milzkapsel derart, dass schon der kleinste Anlass zur Berstung führen kann: z. B. hat man schon durch einfaches Niesen eine Ruptur der Milz eintreten sehen.

Ebenfalls prädisponiert zu Verletzungen ist die Milz bei Leukämie, Typhus, Recurrens u. a. aus denselben Gründen wie bei der Malaria. Bei Verletzungen der Milz in unseren Gegenden handelt es sich meist um vorher gesunde Milzen. Dabei finden wir, dass das mittlere Lebensalter und hier wieder vorwiegend das männliche Geschlecht betroffen wird, da eben Männer mittleren Alters in ganz besonderem Masse durch ihre Berufsthätigkeit Unfällen und Verletzungen ausgesetzt sind.

Was die Art der Verletzungen betrifft, so unterscheidet man, je nachdem die Bauchdecken durchtrennt sind oder unversehrt bleiben, penetrierende und subkutane Verletzungen. Ferner je nachdem die Milz allein verletzt ist oder noch andere Organe mitverletzt wurden, einfache und komplicierte Verletzungen.

Zu den erstgenannten, den penetrierenden, gehören die Schnittstichwunden und die Schussverletungen. Bei Schnittstichwunden kommt es mitunter vor, dass die Milz zum Teil oder als ganzes aus der Wunde vorfällt (partieller bezw. totaler Milzvorfall).

Die subkutanen Verletzungen entstehen meist bei grösserer

Gewalteinwirkung und stellen sich dar als Einrisse in die Substanz der Milz (Milzruptur). Die Einrisse konvergieren vielfach nach dem Hilus zu. Ferner zeigen sie Verschiedenheiten in Bezug auf die Intensität. In manchen Fällen kommt es nämlich nur zu Einrissen in die Kapsel der Milz (Kapselrisse), während in schweren Fällen völlige Abtrennung von Milzstücken vorkommen kann. Ausserdem findet man zuweilen nur die Kapsel abgehoben durch einen Bluterguss, ohne dass die Kapsel selbst verletzt wäre. Durch die Berstung eines solchen subkapsulären Hämatoms kommt es mitunter zu spät auftretenden unerwarteten perniziösen Blutungen.

Einfache Milzverletzungen sind meist Schnittstichwunden, während bei grösserer Gewalteinwirkung sowohl, als besonders bei Schussverletzungen die komplicierten Verletzungen vorwiegen.

Als komplicierende Verletzungen kommen ausser Sugillationen, Kontusionen und Frakturen an Schädel und Extremitäten besonders in Betracht: Verletzungen der Rippen, des Zwerchfells, der Lungen, der Leber, des Magens, des Darms, des Pankreas und der Nieren.

Die Aetiologie ist sehr mannigfaltig. Es handelt sich dabei hauptsächlich um zwei grosse Gruppen von Ursachen. Es sind dies die direkten und die indirekten Einwirkungen. Die ersteren sind solche, bei denen die Milz von dem verletzenden Instrument (Messer, Kugel etc.) unmittelbar getroffen wird. Es gehören also hierher vor Allem die Schnittstichwunden und die Schussverletzungen. Die letzteren sind gewöhnlich dann wirksam, wenn bei grösseren Gewalteinwirkungen, z. B. Stoss gegen das Abdomen, Fallaus der Höhe, Ueberfahrenwerden, Eisenbahnverletzungen, die Milz durch Druck gegen die Wirbelsäule, durch Druck der Rippen, oder durch erhöhten Druck im Bauchraum zur Zerreissung gebracht wird.

Unter den Symptomen der Milzverletzungen können wir unterscheiden zwischen lokalen und allgemeinen Symptomen, die wiederum von der Art der Verletzung abhängig sind. Haben wir penetrierende Verletzungen, seien es nun Schnittstichwunden oder Schussverletzungen, so ist das auffälligste Symptom die äussere Hautverletzung. Kommt es bei einer Schnittstichwunde zum Milzvorfall, so findet man meist nur geringe Blutung und relativ seltene peritonitische Reizung. Ja man hat sogar spontane Heilung beobachtet, indem die vorgefallene Milz gangränös wurde und dann ein reaktionsloser Verschluss der äusseren Wunde erfolgte.

Bei subkutanen Verletzungen finden wir zwar auch lokale Erscheinungen: Sugillationen der Haut, Rippenbrüche, vergrösserte

Milzdämpfung; doch treten hier mehr in Erscheinung die allgemeinen Symptome, die meist sehr charakteristisch sind: diese allgemeinen Symptome sind im Ganzen die der inneren Blutung. Die Kranken verfallen entweder sofort nach der Verletzung unter der Einwirkung des Shoks, oder kurz nachher unter der Einwirkung des Blutverlustes in Ohnmacht. Das Gesicht ist blass, bisweilen besteht Cyanose des Gesichts und der Lippen, der Puls ist klein und beschleunigt, die Atmung rasch und oberflächlich.

Von Seiten des Abdomens zeigen sich folgende Erscheinungen: es ist leichte Auftreibung, bisweilen Druckempfindlichkeit vorhanden mit Aufstossen und Erbrechen (Peritonitis), Spannung der Bauchmuskulatur; ferner ausser der erwähnten vergrösserten Milzdämpfung eine Reihe von pathognomonischen Dämpfungen, so in den Lumbalgegenden und den Hypogastrien, besonders links. Neben diesen Erscheinungen ist das Gesamtbild eines Milzverletzten, und überhaupt eines Verletzten mit innerer Blutung ein sehr charakteristisches: die blassen Patienten zeigen einen ängstlichen Gesichtsausdruck, das Gesicht ist mit kaltem Schweiss bedeckt, sie sind aufgeregt und unruhig, ihre Sprache ist hastig und erregt, kurz man hat sofort den Eindruck eines Schwerverletzten.

Aus den angeführten Symptomen ist bei äusseren, d. h. penetrierenden Milzverletzungen die Diagnose nicht schwer zu stellen; weit schwieriger ist die Diagnose bei subkutanen Verletzungen, da man hier oft nur in der Lage ist, die innere Blutung zu erkennen, ohne ihre Quelle feststellen zu können; doch hat man immerhin wertvolle Anhaltspunkte an der Anamnese und der Art des Vorganges der Verletzung. Findet man neben den Anzeichen der inneren Blutung eine vergrösserte Milzdämpfung, so ist ein wichtiges Zeichen für die Annahme einer Milzverletzung gegeben. Differentialdiagnostisch kommen in Betracht Verletzungen anderer Abdominalorgane wie Leber, Pankreas etc.

Therapie der Milzverletzungen. Hat man Verdacht auf eine Blutung aus der Milz, so wird man die Milz bei penetrierenden Verletzungen durch Erweiterung des Schuss- oder Stichkanals freilegen, bei subkutanen Verletzungen durch medianen Bauchschnitt vorgehen.

Einfache Stichwunden der Milz sind durch Naht oder Tamponade genügend zu versorgen; dasselbe gilt von einfachen Milzkapselrissen. Man verwendet zur Naht am besten Catgut; dickes Catgut ist vorzuziehen. Um das Ausreissen zu vermeiden, empfiehlt es sich, die Naht möglichst tiefgreifend anzulegen. In manchen

Fällen wird der Thermokauter zur Blutstillung bei kleineren Milzwunden gute Dienste thun. Auch die Vaporisation der blutenden Wundflächen zwecks Blutstillung verspricht gute Erfolge nach den erfolgreichen Versuchen von Schneider[1]).

Sind grössere Einrisse in die Substanz der Milz vorhanden oder gar ganze Stücke von derselben abgetrennt, so dass eine profuse Blutung in die freie Bauchhöhle besteht, oder ist aus einer Bauchstichwunde die ganze Milz vorgefallen und zugleich im Verdacht inficiert zu sein, so giebt es nur eine rationelle Therapie, nämlich die Exstirpation der Milz. Ist dagegen bei einem partiellen oder auch totalem Milzvorfall die Milz als aseptisch anzusehen, so kann man den Vorfall reponieren, bei partiellem Vorfall eventuell auch das vorgefallene Stück resecieren und die entstehende Wunde durch Naht, Glühhitze oder auch Vaporisation versorgen. Bei der Reposition muss man noch auf eine vielfach beobachtete Thatsache achten: Gefässe, die ausserhalb der Bauchhöhle nicht bluteten infolge der starken Spannung, welche das Gewicht der vorgefallenen Milz bewirkte, spritzten sofort, wenn nach der Reposition dieser Druck aufhörte. Im Allgemeinen wird man gut thun, in allen Fällen, welche in Beziehung auf Asepsis irgendwelche Zweifel bieten, die vorgefallene Milz zu amputieren, bei subkutanen inneren Zerreissungen zu exstirpieren.

Es dürfte hier wohl am Platze sein, die Frage zu erörtern: Ist die Milzexstirpation eine berechtigte Operation? d. h. ist die Milzexstirpation eine Operation, die vom physiologischen Standpunkt aus als berechtigt anzuerkennen ist, als unschädlich für den weiteren normalen Ablauf der Lebensvorgänge im menschlichen Organismus?

Wenn wir diese Frage erörtern, so müssen wir nach einer kurzen Uebersicht über die Geschichte der Splenektomie hauptsächlich die Frage erörtern: Wie reagiert der menschliche Körper auf die Milzexstirpation? (Alteration der Lebensvorgänge nach Splenektomie).

Es ist nicht möglich, im Rahmen der vorliegenden Arbeit die Geschichte der Splenektomie (wegen Verletzung und Erkrankung der Milz) eingehend zu behandeln, es seien daher nur die wichtigsten Daten hervorgehoben.

Die erste Milzexstirpation wurde im Jahre 1681 von Viard ausge-

1) Schneider. Ueber Stillung von Leber- und Nierenblutungen mit Dampf und heisser Luft. Diese Beiträge. Bd. XX. 3.

führt und zwar handelte es sich um die Amputation einer prolabierten Milz. Der Erfolg war ungünstig. Von da ab hören wir nichts mehr von der Operation bis zum Jahr 1828, wo Quittenbaum in Rostock nach ermutigenden Tierversuchen an die Exstirpation der Milz ging. Der Fall verlief aber ungünstig; der Pat. starb wenige Stunden nach der Operation. Ebenso verlief ein Fall, den der Darmstädter Arzt Küchler operierte; der Fall ist insofern von Bedeutung, als er zu einem heftigen Streit zwischen Küchler und dem Verein hessischer Aerzte führte und im Verlauf dieses Streites mit Sicherheit ausgeführt wurde, dass die Milzexstirpation vom physiologischen Standpunkt aus als ein durchaus berechtigter Eingriff anzusehen sei. Im Jahre 1855 exstirpierte Volney-Dorsay in Amerika als erster mit Erfolg eine Malariamilz. Péan operierte im Jahr 1867 mit Erfolg eine Cystenmilz, im Jahr 1876 eine hypertrophische Milz.

In Deutschland waren Martin (1877) und Czerny (1878) die ersten, welche mit Erfolg eine Milzexstirpation ausführten. Es handelte sich in beiden Fällen um eine hypertrophische Wandermilz.

Nach diesen ersten erfolgreichen Splenektomien folgten zahlreiche teils glückliche, teils unglückliche nach. Wir finden bis heute über 200 Fälle in der Litteratur verzeichnet.

Die Indikationen, welche bis jetzt zur Milzexstirpation führten, sind:

Vorfall	der Milz	Sarkom	der Milz
Ruptur	„ „	Leukämie	
Verletzungen	„ „	Malaria	
Wandermilz		Hypertrophie	„ „
Vereiterung	„ „	Stauung	„ „
Cystenbildung	„ „	Amyloid	„ „

Inwieweit die genannten Indikationen berechtigt sind, darüber gehen die Ansichten der Chirurgen heute mehr oder weniger auseinander. Darin aber stimmt die bei weitem überwiegende Mehrzahl überein, dass man von der Operation absehen soll bei Amyloid, Leukämie (90% Mortalität) und Malaria (36% Mortalität). Von dieser allgemeinen Ansicht weicht allein ab Jonnesco in Bukarest. Er berichtet über 11 Fälle von Leukämie bezw. Malaria, bei denen ihm die Exstirpation der Milz Erfolg gebracht habe. Er rät daher, diese Milzen, wenn sie eine störende Grösse erreichen, zu exstirpieren. Man wird jedoch vorläufig gut daran thun, an der alten Regel festzuhalten, nämlich Malaria- und Leukämiemilzen nicht zu operieren.

Die dringendste Indikation aber zur Splenektomie bieten ausgedehnte Milzverletzungen. Hier sind es hauptsächlich die Milzrupturen, welche zur Splenektomie die Veranlassung gaben.

Nach einer Statistik von Lewerenz[1]) aus dem Jahr 1900 über 135 Fälle von Milzruptur, starben 104, davon 90 ohne Operation. Von 30 Operierten kamen 16 davon = 53,3 %. In 14 Fällen war die Splenektomie mit Erfolg gemacht worden. Zu diesen 14 Fällen erfolgreicher Splenektomie kommen noch aus den letzten Jahren hinzu die Fälle von Jordan[2]) (1), Riegner[3]) (1), v. Beck[4]) (1), Madlener[5]) (1), Lewerenz[1]) (1), Heusner[6]) (1), so dass also bis jetzt im ganzen 20 Fälle bekannt sind.

Tödlich verlaufene Fälle von Splenektomie sind bis jetzt in der Litteratur 12 angeführt und zwar sind sie in der erwähnten Statistik von Lewerenz[1]) des genaueren verzeichnet.

Die wichtigste Frage, welche bei der Beurteilung der Berechtigung der Milzexstirpation beachtet werden muss, ist die nach der Reaktion des menschlichen Organismus nach der Splenektomie.

Diese besteht hauptsächlich in einer Veränderung der Blutbeschaffenheit und der blutbildenden Organe. Während über den letzteren Punkt die Meinungen vielfach auseinandergehen, ist, was die Veränderung der Blutbeschaffenheit betrifft, zweifellos festgestellt, dass nach der Splenektomie eine Verminderung des Hämoglobingehalts auftritt, verbunden mit einer Abnahme der roten und Zunahme der weissen Blutkörperchen.

Winogradoff exstirpierte bei 3 Hunden die Milz und fand in 2 Fällen Vermehrung der Leukocyten um 82—88 %, in einem Fall Abnahme derselben um 38 %. In allen drei Fällen aber Abnahme des Hämoglobingehaltes und der roten Blutkörperchen. Aehnliche Resultate hatte bei Tierversuchen auch Tauber. Zesas beobachtete an entmilzten Kaninchen zunehmende Zahl der Leukocyten bis zur 10. Woche nach der Operation, von da an wieder langsame Abnahme. Doch ging diese nicht so rasch von statten wie zuvor die Zunahme. Erst nach 6 Monaten normaler Blutbefund. Die gleichen Ergebnisse fand Gregorescu bei Versuchen am Hund.

Auch Beobachtungen bei entmilzten Menschen liegen vor: Péan und Credé beobachteten bei ihren Patienten (Cystenmilz) nach der Splenektomie Vermehrung der Leukocyten. Im

1) Arch. f. klin. Chir. LX. S. 950. 1900.
2) Münch. med. Wochenschr. XLVIII. 3. 1901.
3) Allg. med. Centr.Ztg. LXX. 3. 1901.
4) Vorliegende Arbeit.
5) Münch. med. Wochenschr. XLVI. 43. 1899.
6) Centralbl. f. Chir. 1896.

Fall Riegner's war der Hämoglobingehalt am 1. Tag post operationem 20 %, am 4. 35 %, am 21. 40 % und stieg allmählich bis 80 %. In den ersten Tagen war die Zahl der roten Blutkörperchen $2^1/_2$ Millionen, die der weissen 25000. Also verhält sich die Zahl der weissen zu der roten wie 1 : 100. Die roten sind um die Hälfte des Normalen vermindert, die weissen etwa um das 3—4fache vermehrt. Die Färbung ergab gleichmässige Vermehrung der Leukocyten. Keine Eosinophilie. Aehnliche Resultate fand man auch in den beiden Fällen von Prof. v. Beck.

Diesen Beobachtungen stehen andere gegenüber, in denen keine Blutveränderungen gefunden wurden, so in Fällen von Czerny, Spanton und Podrez. Witzel-Trendelenburg konnten ebenfalls keine Blutveränderung konstatieren, Billroth-Hacker fanden drei Wochen nach der Operation nur geringe Leukocytose, Albert sogar Vermehrung der roten und Abnahme der weissen Blutkörperchen.

Der Einfluss der Splenektomie auf die anderen hämatopoetischen Organe äussert sich im Sinne einer vicariierenden Hyperplasie, doch gehen hierüber, wie gesagt, die Ansichten auseinander. Diese Veränderungen und die Veränderung der Blutbeschaffenheit hat man folgendermassen zu erklären versucht: In der Milz findet eine Umwandlung weisser Blutkörperchen in rote statt, bezw. es zerfallen in der Milz die weissen Blutkörperchen, während rote neu gebildet werden. Entfernt man also die Milz, so werden weniger rote Blutkörperchen gebildet, während mehr weisse fortbestehen. Dieses Verhältnis ist aber nach den klinischen Beobachtungen kein dauerndes, sondern es findet allmählich eine Wiederkehr der normalen Blutbeschaffenheit statt. Diesen Umstand erklärt man in der Weise, dass man annimmt, es finde bei Wegfall der Milz ein vicariierendes Eintreten der übrigen hämatopoetischen Organe statt.

Zunächst soll das Knochenmark vicariierend eintreten, ferner die Lymphdrüsen und endlich auch die Schilddrüse.

Mosler fand bei einem Hund 10 Wochen nach Splenektomie rotes schmieriges Mark, ähnlich dem Befund bei Leukämie; ähnliche Befunde beobachteten Tizzoni, Winogradoff, Kostjurin und Freiberg: funktionelle Hyperämie des Markes, erhöhte Thätigkeit im Sinne der Neubildung von Erythrocyten durch Teilung kernhaltiger roter Blutkörperchen.

Was die vicariierende Thätigkeit der Schilddrüse betrifft, so berichtet Credé über einen Fall, bei dem er vier Wochen nach der Operation eine an Myxoedem erinnernde Beobachtung machte: Die Haut war

lederartig beschaffen, so dass erst nach fast 1/2 cm tiefen Einschnitten in dieselbe Tröpfchen Blut kamen, die Schilddrüse war teigig geschwollen und schmerzhaft. Nach weiteren vier Wochen waren diese Erscheinungen verschwunden. Auch Ceci hat nach Milzexstirpation Abmagerung und mit Fieber einhergehende Schwellung der Schilddrüse beobachtet. Diese Beziehung von Schilddrüse und Milz wird andererseits entschieden bestritten von Kocher und Leonhard. Auch in Fällen von Billroth, Czerny, Albert, Trendelenburg, v. Beck wurde keine Schwellung der Thyreoidea gefunden, obwohl ausdrücklich darauf geachtet wurde.

Schwellung der Lymphdrüsen wurde von zahlreichen Autoren gefunden. Winogradoff giebt an, dass es nach Milzexstirpation zu einer Vergrösserung aller Lymphdrüsen komme, vornehmlich der Mesenterial- und Cervikaldrüsen. Kocher fand ebenfalls Drüsenschwellungen in einem Fall von Milzexstirpation bei Sarkom. Lennander fand gleichfalls Drüsenschwellung, dagegen keine Vergrösserung der Thyreoidea. Riegner fand Schwellung sämmtlicher Drüsenplexus in der Art wie bei Lues; nach 7 Monaten Rückbildung. Zesas beobachtete nur eine Hyperplasie der Mesenterialdrüsen. Czerny berichtet über einen Fall, bei welchem er in der zweiten Woche schmerzhafte Anschwellung der rechtsseitigen Inguinaldrüsen beobachtete, dann der linksseitigen und der Cervikaldrüsen. Nach drei Monaten Abschwellung.

Aus diesen verschiedenen Beobachtungen kann man wohl mit Recht folgende Schlüsse ziehen, die Vulpius zusammenfassend als Reaktion des Körpers auf die Milzexstirpation angiebt:

1. Die Milzexstirpation bedingt eine vorübergehende Abnahme der roten, Zunahme der weissen Blutkörperchen.
2. Die Schilddrüse ist kein vicariierendes Organ.
3. Die Lymphdrüsen und das Knochenmark zeigen nach Milzverlust eine erhöhte blutbildende Thätigkeit.
4. Der Hämoglobingehalt nimmt ab.

Diese Veränderungen sind jedoch nur vorübergehender Natur. Allmählich treten wieder normale Verhältnisse ein, so dass wir zu dem Satze gelangen: Die Splenektomie hinterlässt keinen dauernden Schaden; sie ist bei gegebener Indikation eine vollständig berechtigte und segensreiche Operation.

Technik der Milzexstirpation.

Wenn die Zeit es erlaubt, so bereite man den Patienten zur Operation vor durch Roborantien, Darmentleerung etc. Dies gilt für Milzexstirpationen bei Erkrankungen der Milz. Bei Verletzungen aber wird man es meist mit ausgebluteten Patienten zu thun haben,

da heisst es dann schnell handeln, ohne die erwähnten Vorbereitungen.

In diesen Fällen empfiehlt Prof. v. Beck eine intravenöse Kochsalzinfusion von 1000—1500 ccm der Operation voranzuschicken und dadurch auf die Füllung der Gefässe und die Spannung in denselben günstig einzuwirken und das Herz infolge dessen zu vermehrter Thätigkeit anzuregen; dadurch wird einem Collaps in wirksamer Weise vorgebeugt. Intravenöse Infusion ist der subkutanen vorzuziehen, weil erstere viel rascher und direkt wirkt, während die letztere erst wirkt nach Resorption der Kochsalzlösung durch die Lymphbahnen; dabei ist zu berücksichtigen, dass das Resorptionsvermögen der Lymphgefässe infolge der meist schon bestehenden Herzschwäche ohne dies herabgesetzt ist.

Narkose ist, wenn irgend möglich, anzuwenden, doch kann man sie in sehr schweren Fällen bei prolabierter Milz bisweilen entbehren. Was die Wahl des Narcoticums betrifft, so wird man wohl stets am besten, um den Blutdruck nicht noch mehr herabzusetzen, statt des Chloroforms Aether verwenden.

Der Bauchschnitt wird am besten in der Linea alba ausgeführt und zwar ausgiebig vom Processus xyphoides an. Er bietet freien Zugang zu allen Abdominalorganen und erleichtert die Abtastung und Besichtigung derselben, was bei Verletzungen von grosser Wichtigkeit ist, da oft mehrere Organe beschädigt sind.

Vor allem ist der Bauchraum vom Blut mit Gazestücken zu reinigen, um die Quelle der Blutung übersehen zu können. Gelangt man vom Medianschnitt nicht genügend zur Verletzungsstelle der Milz, so schafft man sich besseren Zugang durch einen weiteren am besten queren Schnitt oberhalb Nabelhöhe.

Hat man so freien Zugang zur Milz bekommen, so orientiert man sich durch Eingehen mit der Hand über Lage und Ausdehnung der Verletzungen. Dann legt man den Hilus der Milz frei und die zur Milz führenden Gefässe. Die Unterbindung derselben geschieht am besten in der Weise, dass man in einzelnen Strängen, die man stumpf mit der Sonde von einander abtrennt, die Gefässe unterbindet. Um ein Abgleiten der Ligatur zu verhindern, hat Billroth mit der Ligatur einen Teil der cauda pancreatis gefasst, während Martin aus demselben Grunde ein knopfgrosses Stück Milz zurücklässt. In den meisten Fällen wird man ohne diese Hilfsmittel auskommen können. Als Nahtmaterial ist Seide und Zwirn dem Catgut vorzuziehen wegen grösserer Knüpffestigkeit und längerer Haltbarkeit des Knotens. Ist nach der Exstirpation die

die Ligatur gut ausgeführt, so wird der Stumpf in die Bauchhöhle versenkt und die Bauchwunde ohne Drainage mit tiefgreifender Naht geschlossen.

Im Anschluss hieran möchte ich zwei Fälle aus der chirurg. Abteilung des Städtischen Krankenhauses in Karlsruhe zur Kenntnis bringen, bei denen anlässlich einer Milzruptur mit profuser Bauchhöhlenblutung die Laparosplenektomie von Prof. v. Beck mit gutem Erfolge ausgeführt wurde.

Was den ersten Fall betrifft, so ist derselbe seinerzeit schon veröffentlicht worden. Der Vollständigkeit halber sei es mir gestattet, den Fall im Folgenden auch anzuführen und über seinen späteren Verlauf zu berichten:

1. Subkutane Milzruptur. Milzexstirpation. Heilung.

M. H., 19jähriger Kutscher von Karlsruhe, fiel am 15. Juni 1897 beim Kutschieren von dem Wagenbock herab und wurde von dem ca. 8 Zentner schweren Wagen überfahren. Das rechte Vorder- und Hinterrad des Wagens sollen quer über den Bauch des Verunglückten gegangen sein. Es trat vorübergehende Bewusstlosigkeit auf, öfteres und starkes Erbrechen. Der Unfall geschah bei Langensteinbach, 17 Kilometer von Karlsruhe entfernt. Der Verunglückte wurde auf einem Wagen nach Karlsruhe gebracht und kam Abends 1/2 9 Uhr zur Aufnahme in das städtische Krankenhaus, woselbst Prof. v. Beck den Patienten gegen 9 Uhr sah.

Der schwächlich aussehende junge Mann war hochgradig anämisch, im Stadium des Collapses liegend, Puls 140, Extremitäten kühl, Atmung oberflächlich. Neigung zu Erbrechen, kein Abgang von Flatus oder Stuhl, Retentio urinae; mit dem Katheter ward klarer Urin entleert. Abdomen ziemlich stark gespannt und aufgetrieben, Leberdämpfung verkleinert, Hochstand des Zwerchfells. Die abhängigen Partien des Abdomens, Hypogastrien und Lumbalgegenden handbreit gedämpft, in der Milzgegend und linkem Hypochondrium eine gut handbreite Dämpfungszone. Betastung des ganzen Abdomens sehr schmerzhaft: quer über die Oberbauchgegend hinziehend einige Hautabschürfungen.

Die Diagnose lautete auf profuse intraperitoneale Blutung, bedingt durch Milzruptur.

Gegen die bestehende Anämie wurde sofort eine intravenöse Kochsalzinfusion von 500 ccm vorgenommen und dann die Laparotomie angeschlossen und zwar in Morphium-Chloroformnarkose. Medianer Bauchschnitt; Bauchraum mit flüssigem Blut angefüllt, von dem 700 ccm ausgeschöpft werden. In der linken Lumbalgegend, über der Flexura coli sinistra, über dem Magenfundus bis hinauf in die linksseitige Zwerchfell-

kuppe reichend, dicke Blutgerinnsel, die Milz umhüllend. Leber und Därme intakt. Nach Entfernung der Blutcoagula, deren Menge 500 ccm beträgt, kommt die ziemlich stark blutende Milz zum Vorschein, deren konkave Seite dicht am Hilus an der Grenze vom oberen zum mittleren Drittel eine über die ganze Milzbreite querverlaufende, fast die ganze Dicke der Milz durchsetzende Risswunde zeigt. An der konvexen Seite mehrere Einrisse fühlbar. Zur besseren Freilegung der Milz wird zum medianen Bauchschnitt noch ein linksseitiger hypochondraler Querschnitt geführt; darauf vorsichtige Isolierung der Milz, Ligatur der Hilusgefässe mit Seide, Abtragung der Milz. Auswaschung der Peritonealhöhle mit Kochsalzlösung, Schluss der Bauchwunde mit Seidenknopfnaht. Die Transfusionskanüle war während der Operation aus der Vena basilica dextra nicht entfernt worden, um beim Nachlassen des Pulses wieder weiter transfundieren zu können. Als mit dem Schluss der Operation der Puls sich etwas schwächer zeigte, wurde nochmals Kochsalzlösung transfundiert in einer Menge von 200 ccm.

Die exstirpierte Milz war 15 cm lang, 8 cm breit, 4 cm dick, zeigte auf der konkaven Seite die schon geschilderte quere tiefe Risswunde, auf der konvexen Seite am oberen Pol einen fünfmarkstückgrossen Kontusionsherd, im mittleren Drittel eine schräg verlaufende, 5 cm lange Risswunde, im unteren Drittel am vorderen Milzrand zwei ungefähr 2 cm tiefe Einrisse. Der Heilverlauf war ein fieberloser. In den ersten Tagen bestand ziemlich starke Bronchitis. Nur langsame Erholung von der schweren Anämie. An der Wundnaht bestand beschränkte Randnekrose an der Berührungsstelle des medianen und queren Bauchschnittes. Vier Wochen nach Operation Aufstehen. Zehn Wochen nach dem Unfall mit Bauchbandage geheilt nach Hause entlassen.

Der Verlauf der Genesung war langsam in Bezug auf das Schwinden der Anämie. Einige Tage nach der Operation war der Hämoglobingehalt des Blutes 25 Proc., nach Ablauf von 4 Monaten nach der Verletzung hatte der Patient einen Hämoglobingehalt von 85 Proc. erreicht. Die Zahl der roten Blutkörperchen betrug in den ersten Tagen 2500000—3000000. Die weissen Blutkörperchen erschienen leicht vermehrt bis sechs Wochen nach der Verletzung und war das Verhältnis zwischen roten und weissen Blutkörperchen 1:200 bis 1:260. 4 Monate nach dem Unfall war die Zahl der roten Blutkörperchen auf 4600000 gestiegen, das Verhältnis zwischen weissen und roten Blutkörperchen beträgt 1:300 bis 1:350.

Lymphdrüsenschwellungen, Vergrösserung der Schilddrüse wurden nie an dem Patienten wahrgenommen. Deutliche leukämische Erscheinungen sind infolge der Milzexstirpation in vorliegendem Falle nicht zum Vorschein gekommen; die Verminderung der Anzahl der roten Blutkörperchen und der Tiefstand des Hämoglobingehaltes mit gleichzeitiger geringgradiger Häufung der weissen Blutkör-

perchen, waren direkte Folgen der starken traumatischen Anämie. Der durch die Operation bedingte Ausfall der Milz bewirkte wohl nur die Verlangsamung der Blutregeneration.

Nach seiner Entlassung nahm Patient seine Arbeit als Schreiner wieder auf, erkrankte aber im Monat Dezember 1897 an Pneumonie linkerseits von vierwöchentlicher Dauer. Im Anschluss an die Pneumonie verlangsamte Rekonvalescenz und während vor der Pneumonie im Monat Oktober und November die Blutverhältnisse normal waren, zeigte sich nach der Pneumonie eine erhebliche Vermehrung der Lymphocyten des Blutes und zwar der grösseren Form derselben. Eine Vermehrung der eosinophilen Zellen ist nicht vorhanden. Eine Untersuchung im März 1898 ergab immer noch Vermehrung der Lymphocyten, keine Eosinophilie. Im Juni Abnahme der Vermehrung der Lymphocyten. Im Oktober 1898 ist die Lymphocytose geringer, aber immer noch mehr als normal. Eine Vermehrung der eosinophilen Zellen besteht nicht.

Blutbefund z. Zt. ist folgender: Zahl der roten Blutkörperchen: 4 680000, Zahl der weissen Blutkörperchen: 10000, Verhältnis der weissen Blutkörperchen zur Zahl der roten: 1:468. Eine Vermehrung der eosinophilen Zellen besteht nicht. Hämoglobingehalt normal.

Weiterer Verlauf: Patient arbeitete vom Jahr 1898 bis 15. Mai 1901 teils als Schreiner, teils als Fuhrmann. Ab und zu leichte Verdauungsstörungen, hie und da Schmerzen links vom Nabel. Am 12. Mai 1901 nach der Nahrungsaufnahme plötzlich heftige Leibschmerzen und Erbrechen. Am 13. V. dauert das Brechen an; am 15. V. wird Patient ins Krankenhaus aufgenommen: Verfallenes Aussehen, Cyanose, kühle Extremitäten. Mässige Auftreibung des Leibes. Dagegen starkes Vorspringen des Epigastriums, Schmerzhaftigkeit des ganzen Bauches. Aufstossen, Singultus, Koterbrechen. Magenausspülung fördert Dünndarmkot zu Tage.

Klin. Diagnose: Ileus, wahrscheinlich bedingt durch Abknickung einer Darmschlinge durch alte Adhäsionen.

Operation: Medialer Bauchschnitt. Es stellt sich eine stark geblähte violett aussehende obere Ileumschlinge ein, welche durch eine breite Adhäsion gegen den Nabel zu herangezogen ist und ein halb mal um die Achse gedreht erscheint. Die Adhäsion ist fingerlang, geht vom Peritoneum parietale links vom Nabel nach hinten und links oben nach einer zweiten Dünndarmschlinge. Die vorliegende stark geblähte und gedrehte Darmschlinge hat sich zwischen dem Strang und dem Peritoneum parietale nach unten durchgedrängt, gedreht und so zur vollständigen Obturation des Darmlumens geführt. Die Abknickungsstelle des Darms liegt 1 m 20 cm unterhalb der Fossa duodenojejunalis. Der oberste Darmabschnitt und der Magen sind hochgradig gebläht, der übrige Teil des Darms ist vollständig collabiert. Resektion der bandförmigen Adhäsion in ihrer ganzen Ausdehnung, Vorziehen des ektatischen Darmteils vor die Bauchwunde, Incision des Darmes und Ablassen des gestauten dünnen

Kotes. Darnach Darmnaht in 3 Etagen, Reposition des Darmes, Schluss der Bauchwunde.

Verlauf ohne Störung. In den ersten Tagen post operationem subkutan Atropin, Oelklysmen. Am 12. Juni geheilt entlassen.

2. Subkutane Zerreissung der Milz mit profuser Blutung in den freien Bauchraum. Milzexstirpation. Heilung.

O. L. 15 Jahre alter Schlosser, geriet in der Nacht vom 15. XII. 99. im Bahnhof zwischen einen Puffer eines Eisenbahnwagens und die Wand eines Wagenschuppens. Er wurde mit der linken Thoraxseite stark an die Wand gedrückt. Sofortige Ohnmacht. Nach einer halben Stunde Rückkehr des Bewusstseins, worauf Patient nach Hause gebracht wurde. Dort trat abermals Ohnmacht ein und gegen Morgen zunehmende Schwäche, worauf Patient vom behandelnden Arzt am 16. XII. Nachmittags in das Krankenhaus eingewiesen wurde.

Status (16. XII. 99. Abends 5 Uhr): Kräftig gebauter, stark anämischer junger Mann. Verfallenes Aussehen, ständiges Aufstossen und Würgen. Puls 140. Pulswelle sehr klein, dikrot. Atmung beschleunigt, oberflächlich. 40 Atemzüge pro Minute. An der Atmung ist nur die rechte Brusthälfte beteiligt. Die linke Thoraxhälfte ist stark ausgedehnt. Ueber der ganzen linken Lunge tiefer tympanitischer Perkussionsschall. Das Herz ist nach rechts verdrängt. Die Herzdämpfung reicht nach rechts drei Fingerbreit über den rechten Sternalrand, nach oben bis zur zweiten Rippe, nach links 1 cm lateral vom linken Sternalrand. Ueber dem Herzen ist ein deutliches Schwirren zu fühlen, die Herztöne sind stark abgeschwächt, blasend und anschliessend an die Diastole findet sich an der Herzspitze ein plätscherndes Doppelgeräusch; an der Basis des Herzens in der Höhe des zweiten Interkostalraums deutliches Reiben. Ueber der linken Lunge ist abgeschwächtes hauchendes Atmen zu vernehmen, vorne einzelne Rasselgeräusche; unter der Brusthaut bis zum Halse herauf und nach hinten über den Rücken ausgedehnt deutliches Hautemphysem. Die 7.—12. Rippe links sind in der vorderen Axillarlinie frakturiert. Der Leib ist stark gespannt und meteoristisch aufgetrieben und sehr druckempfindlich. Die Leberdämpfung ist verkleinert. In beiden Lumbalgegenden und in beiden Hypogastrien gedämpft tympanitischer Schall. Links reicht die Dämpfungszone in der seitlichen Thoraxpartie bis zum unteren Skapularwinkel. Im Mesogastrium, Epigastrium und den Hypochondrien hell tympanitischer Schall. Retentio urinae. Der mit dem Katheter entleerte Harn ist ohne Blut, ohne Eiweiss, ohne Zucker.

Klinische Diagnose: Eindrückung der linken Thoraxhälfte und Lendengegend durch Pufferwirkung, Fraktur der 7.—11. Rippe links, Hämatopneumothorax links, Hämatopericard, Blutung in die freie Bauchhöhle wahrscheinlich bedingt durch Milzzerreissung.

Wegen der Annahme der Milzzerreissung sofortige Operation, nachdem eine Infusion von 1500 ccm Kochsalzlösung intravenös ausgeführt worden war.

Operation (Prof. v. Beck): Aethernarkose. 14 cm langer medianer Bauchschnitt. Aus der geöffneten Bauchhöhle entleert sich massenhaft schwarzes flüssiges Blut. In den Lumbalgegenden, Hypogastrien, zwischen den Därmen unter der Leber und besonders in der Milzgegend finden sich mächtige Blutcoagula. Nach der Entfernung derselben quillt von der Milzgegend her stets frisches Blut nach. Herauslegen sämtlicher Darmschlingen aus dem Bauchraum. Füllung der Bauchhöhle mit aseptischer Gaze. Austrocknung und Freilegung des linken Hypochondriums. Es findet sich unter der linken Zwerchfellkuppe unter den Blutcoagulis ein vollständig von der Milz losgerissenes Milzstück von 8 cm Länge, 5 cm Breite und 1 cm Dicke, entstammend der Konvexitätsfläche der Milz. Die Hauptmasse der Milz findet sich an ihrer physiologischen Stelle noch im Zusammenhang mit ihren Gefässen. Aus der Hilusgegend ständige venöse Blutung. — Die Milz wird isoliert, am Hilus ihre Gefässe einzeln unterbunden und die Milz exstirpiert. Die exstirpierte Milz hat eine Länge von 10 cm, eine Breite von 7 cm, eine Dicke von 4 cm. Ihre konvexe Fläche zeigt vom oberen Pol bis zum unteren Drittel einen Defekt entsprechend dem obenerwähnten losgerissenen Stück. An der Innenkante in der Mitte des Organs findet sich ein querer 3 cm langer bis zum Hilus einschneidender Riss. An der Hilusfläche selbst 3—4 kleinere Risse. Am oberen und unteren Milzpol finden sich starke Blutungen unter die Kapsel. Nachdem die Milz entfernt und die Bauchhöhle von Blut gereinigt und ausgetrocknet worden ist, werden die geblähten Darmschlingen reponiert, was nur unter grossen Schwierigkeiten gelingt. An dem Dünndarm einige Kontusionsherde und subseröse Blutungen. Ebenso Blutungen im Mesenterium. Das Zwerchfell ist intakt; ebenso Magen und Leber. Die Bauchhöhle wird mit tiefgreifenden Seidenknopfnähten geschlossen. Starke Spannung der Bauchnaht durch den bestehenden Meteorismus.

Nach der Operation mehrmals Campherinjektion; Einwicklung der Beine mit Flanellbinden; Hochstellung des Bettes am Fussende mit Tieflagerung des Kopfes. Während der Nacht wurde eine abermalige Kochsalzinfusion von 1000—1500 ccm ausgeführt. Während der ersten 3 Tage bestand starker Meteorismus und grosse Schwäche. Dann erfolgte langsame Erholung; nach 10 Tagen Entfernung der Bauchnähte. Wunde per primam geheilt. Nach 3 Wochen Hämoglobingehalt 50%, Blutkörperchen 1:250. — Am 8. II. wird Patient ohne Beschwerden mit Bandage für die Bauchnarbe entlassen. Herzaktion regelmässig; über der Lunge normales Atmen. Rippenbruchstelle vollständig geheilt. Hämoglobingehalt 70%. Rote Blutkörperchen 2800000. — Ende Februar rote Blutkörperchen 2200000. Anfang März rote Blutkörperchen 3500000.

Leukocytose nicht mehr auffallend stark. Niemals Auftreten von Drüsenschwellungen, oder einer Erkrankung des Knochenmarks oder der Schilddrüse.

Zur Zeit besteht folgender Blutbefund: Hämoglobingehalt normal. Zahl der roten Blutkörperchen: 3320000. Zahl der weissen Blutkörperchen: 8000. Verhältnis der Zahl der weissen zur Zahl der roten Blutkörperchen: 1:415. Eosinophilie ist nicht vorhanden. Erscheinungen vicariierender Hyperplasie im obigen Sinne sind nicht nachweisbar.

Was die Beurteilung dieser Fälle betrifft, so sei zunächst hervorgehoben, worauf sich die gestellte Diagnose gründete: Im ersten Fall liess sich die Diagnose stellen aus der Art und Weise der Einwirkung des Traumas, dann aus den Zeichen der profusen abdominellen Blutung in Gestalt der hochgradigen Anämie und aus dem abdominellen Perkussionsbefund, der in der Milzgegend eine wesentlich verbreiterte Dämpfungszone aufwies. Im zweiten Falle fehlte diese charakteristische Dämpfung; sonst waren ebenfalls deutliche Anzeichen abdomineller Blutung vorhanden. Es konnte daher die Diagnose auf Milzruptur nicht mit gleicher Sicherheit gestellt werden, wenngleich auch hier die Art des Traumas und die linksseitigen Rippenfrakturen die Milzruptur im höchsten Grade wahrscheinlich machten.

Die Therapie war in beiden Fällen die Laparosplenektomie. Die vorliegenden Verletzungen waren zu ausgedehnt, um eine andere Therapie zuzulassen. Eine Naht wäre im ersten Falle allenfalls in Betracht gekommen, doch wäre sie zu zeitraubend und zu unzuverlässig gewesen. Im zweiten Falle war die Zerreissung so stark, dass nur die Entfernung der ganzen Milz die Blutung zu beherrschen ermöglichte. Denn die Einrisse zu nähen, die Fläche der Abtrennung zu thermokauterisieren oder zu vaporisieren, hätte keinen Erfolg gebracht, da trotzdem noch durch eventuelles späteres Bersten der subkapsulären Hämatome, ganz abgesehen von sonst zu erwartender Nachblutung, ein ungünstiger Ausgang durch Verblutung zu befürchten gewesen wäre. Ferner machte schon der ausgeblutete Zustand des Patienten ein schnelles Operieren notwendig.

Wesentlich unterstützt wurde der Erfolg der Operation durch die Anwendung der intravenösen prophylaktischen Kochsalztransfusion. Auch in einem ähnlichen Fall — Stichverletzung der Leber und des Magens mit profuser intraperitonealer Blutung[1]) — hat Prof. v. Beck wesentlichen Erfolg mit der pro-

1) Deutsche med. Wochenschr. 1894. Nr. 39.

phylaktischen Kochsalztransfusion erzielt.

Der Erfolg beider Operationen zeigt aufs deutlichste, dass die Laparosplenektomie eine durchaus segensreiche lebensrettende Operation ist. Von einer dauernden Beeinträchtigung lebenswichtiger Funktionen des Organismus war in beiden Fällen nicht die Rede. Hervorgehoben sei noch, dass in beiden Fällen keine vicariierende Thätigkeit von Schilddrüse, Lymphdrüsen oder Knochenmark zu konstatieren war. Inwieweit die Blutveränderungen Folgen der Milzexstirpation oder des Blutverlustes vor und während der Operation waren, lässt sich bei ihrer Geringfügigkeit schwer entscheiden. Eine auffallende Erscheinung im 1. Fall sei noch erwähnt, nämlich die beträchtliche Vermehrung der Leukocyten nach der im Verlauf der Rekonvalescenz aufgetretenen Pneunomie. Dies ist dadurch zu erklären, dass Leute, denen ein blutbildendes Organ wie die Milz fehlt, weniger widerstandsfähig sich erweisen und daher bei derartigen Erkrankungen eine stärkere Leukocytose aufweisen.

Ein dritter Fall von Milzverletzung aus der chirurgischen Abteilung des Karlsruher städtischen Krankenhauses sei im folgenden angeführt. Im Gegensatz zu den beiden geschilderten kam es in diesem Fall nicht zur Milzexstirpation, sondern zur Tamponade. Der Fall endete tödlich infolge hinzugetretener metastatischer Pneumonie auf Grund primärer Infektion.

3. G. F. 26 Jahre alter Taglöhner. Pat. wurde am 23. II. 1901 abends mit einem langen Fleischermesser in die linke hintere Brustseite gestochen. Da die Wunde nicht stark blutete und Patient keine wesentlichen Beschwerden verspürte, so kam derselbe erst am Tag nach der Verletzung zu Fuss in das Krankenhaus zur Untersuchung.

Befund: Kräftiger, aber anämischer Mann. In der linken hinteren Axillarlinie im 10. Interkostalraum eine quere 3 cm lange Stichwunde. Aus derselben fliesst etwas dunkles Blut. Milzdämpfung nicht vergrössert. Linke Brustseite bleibt bei der Atmung etwas zurück. Es wird beim tiefen Atmen stechender Schmerz in der linken Seite empfunden. Ueber der linken Lunge findet sich hinten unten eine zwei Querfinger breite absolute Dämpfungszone und abgeschwächtes Atemgeräusch. Oberhalb der Zone normales Vesikuläratmen. Rechte Lunge normal, ebenso Herz. Abdomen weich, nirgends druckempfindlich.

Klinische Diagnose: Stichverletzung der Milzgegend mit Perforation in die linke Brusthöhle, Hämatothorax linkerseits.

Die Wunde wird desinficiert und trocken verbunden. Pat. wird ruhig gelagert; Eisblase auf die linke Seite. Temperatur abends 36,8°. — Am

4. III. abends plötzliche Temperatursteigerung auf 39,0°. Vermehrte Atemnot, beschleunigter Puls. Dämpfungszone über der linken Lunge hat um eine Fingerbreite zugenommen. Verdacht auf Vereiterung des Hämatothorax. Probepunktion ergiebt altes Blut. Mikroskopisch Eiterkörperchen.

Deshalb Freilegung der Stichverletzung. Erweiterung derselben. Resektion der 10. Rippe, um besseren Zugang zu bekommen. Es zeigt sich nun, dass der Stich in der Mitte der Milz eindringt nach oben und vorn durch die Milz verläuft, unter dem oberen Milzpol hervorkommt, das Zwerchfell 1 cm weit durchtrennt und die Brusthöhle perforiert. Die Milzstichwunde ist mit einem festen Blutthrombus sowohl an der Eintrittstelle des Stichs als auch an der Austrittsstelle des Stichs verlegt und auf der Milzkapsel findet sich nur wenig Blutcoagulum. Am oberen Pol der Milz, zwischen Milz und Zwerchfell, befindet sich ein apfelgrosser hämorrhagischer Jaucheherd, der mit Exsudat der linken Brusthöhle in Verbindung steht. Zur Eröffnung der Brust wird die 8. und 9. Rippe in der Axillarlinie noch entfernt, die Brusthöhle eröffnet und ein verjauchtes Hämatom in Menge von 1½ Liter aus der Brusthöhle entfernt. Einlegen von Drains in die Brusthöhle, Tamponade um die Milz.

Am Tag nach der Operation Abfall der Temperatur zur Norm. Am 7. III. wieder Ansteigen der Temperatur auf 39°. Die linke Lunge ergiebt im Unterlappen Infiltration. In den nächsten Tagen Fortschreiten der Entzündung des Lungengewebes auf die ganze linke Lunge und am 11. III. Tod an Pneumonie.

Die Obduktion ergiebt vollkommene Hepatisierung der linken Lunge, durchsetzt mit massenhaften kleinen Eiterherden. Die Eiterherde ergeben mikroskopisch nur Streptokokken. Stecknadelkopfgrosse Abscesse in der Niere; ebenfalls Streptokokken.

Anatom. Diagnose: Stichverletzung der Milz und des Zwerchfells. Hämatothorax mit Vereiterung. Streptokokkenpneumonie. Nierenmetastasen.

Im vorliegenden Fall war die Verletzung der Milz zwar zu vermuten und zwar aus der Lokalisation und der Richtung des Einstichs, jedoch bei dem Fehlen aller sonstigen Anhaltspunkte nicht sicher zu diagnosticieren. Da die Erscheinungen zunächst nicht bedrohlich waren, war die abwartende Therapie indiciert. Das Ansteigen der Temperatur auf 39°, erhöhte Pulsfrequenz, Atemnot gaben bei dem vorher schon konstatierten Hämatothorax das Zeichen zur Operation, da der Verdacht der Vereiterung des Hämatothorax jetzt bestand. Trotzdem die Operation gut verlief, trat nach 8 Tagen der Tod ein an Streptokokkenpneumonie, die wohl verursacht war durch Infektion der Brusthöhle beim Einstich

mit dem erwähnten Fleischermesser. Eine Naht der Milzwunde war unnötig, da der Stichkanal durch einen Thrombus hinreichend verschlossen war. Daher konnte man sich auch mit der einfachen Tamponade begnügen.

Verletzungen der Leber.

Ehe im Folgenden über die Fälle von Leberverletzungen teils einfachen, teils komplicierten Verletzungen berichtet wird, sei in Kurzem das Wichtigste über Vorkommen, Aetiologie, Diagnose etc. vorausgeschickt.

Bei der grossen Aehnlichkeit im klinischen Bilde bei Milz- und Leberverletzungen, hauptsächlich bedingt durch die Symptome intraabdomineller Blutung, werden sich Wiederholungen schwer vermeiden lassen. Der Uebersichtlichkeit halber wurden beide Kapitel gesondert. Bei völliger Uebereinstimmung sei auf das bei der Besprechung der Milzverletzungen Gesagte verwiesen.

Verletzungen der Leber kommen relativ häufig vor. Mayer stellte bis zum Jahre 1872 im Ganzen 267 Fälle zusammen. Nussbaum stellte eine Statistik auf über 251 Fälle und Edler (1887) berichtet über 543 Fälle. Bedenkt man nun noch, dass sehr viele gleich letal endende Fälle — die therapeutisch aussichtslosen — vielfach nicht publiciert worden sind, so wird man mit Recht ein noch weit häufigeres Vorkommen der Leberverletzungen annehmen dürfen.

Die grösste Zahl der Leberverletzungen stellt das männliche Geschlecht und zwar hier wieder das mittlere Lebensalter infolge der Berufsgefahren, denen gerade der arbeitende Mann in seinen besten Jahren am meisten ausgesetzt ist. Eine nicht unerhebliche Beteiligung des kindlichen Alters ist darauf zurückzuführen, dass Kinder vermöge ihrer Unerfahrenheit und Hilfslosigkeit Unfällen z. B. Strassenunfällen in weit höherem Masse ausgesetzt sind als Erwachsene. Die subkutane Leberruptur, bei der Geburt durch rohe Extraktionsversuche hervorgerufen, kommt so selten vor, dass sie zur Erklärung obiger Thatsache nicht herangezogen werden kann.

Die Häufigkeit der Leberverletzungen wird auf folgende Momente zurückgeführt: Schon die Grösse der Leber ist für die Häufigkeit der Verletzungen von Bedeutung. Diese Grösse kann noch zunehmen, und zwar nicht nur physiologisch zur Zeit der Verdauung, sondern ganz besonders auch unter dem Einfluss pathologischer Processe, so vor

allem bei Lebercirrhose. Ferner kommt in Betracht die Lage der Leber in der Bauchhöhle; sie liegt gewissermassen eingekeilt zwischen Wirbelsäule und Rippenbogen; sie ist ferner sehr wenig beweglich vermöge ihrer straffen Bandbefestigung, endlich hat die Leber eine relativ geringe Elasticität infolge sehr spärlichen Vorhandenseins elastischer Fasern in ihrer Substanz.

Neben diesen Verhältnissen der Leber, welche für die Häufigkeit der Leberverletzungen verantwortlich sind, ist noch eine bisweilen bei Erkrankungen der Leber vorhandene abnorme Brüchigkeit des Organs zu nennen. Diese erklärt jene Fälle von Leberruptur bisweilen, in denen ohne grosse Gewalteinwirkung eine Einreissung der Lebersubstanz statt hatte.

Was nun die Aetiologie anlangt, so haben wir wie bei den Milzverletzungen auch hier zwischen direkten und indirekten Einwirkungen zu unterscheiden. Die ersten entstehen meist durch Stich, Schnitt und Schuss oder auch subkutan durch Stoss gegen die Lebergegend z. B. Hufschlag. Die letzteren kommen meist bei grösserer Gewalteinwirkung — Eisenbahnunfällen, Ueberfahrenwerden, Fall aus der Höhe — zu Stande. Diese indirekten Einwirkungen beruhen meist darauf, dass die Leber eingekeilt oder angedrückt wird z. B. an die Wirbelsäule. Die Entstehung von Leberrupturen durch Sturz auf die Füsse wird teils durch Anprall der Leber an das gespannte Zwerchfell, teils durch eine nach dem Gesetz der Trägheit weiterdauernde Bewegung der Leber erklärt, die bei ihrer straffen Befestigung zur Ruptur führen müsse. Inwieweit diese Momente mitspielen, ist schwer zu entscheiden.

Nebenverletzungen sind bei den Verletzungen der Leber recht häufig. Es handelt sich dabei im Ganzen um dieselben komplicierenden Verletzungen wie bei der Milzverletzung. Es werden vor allem auch die Gallenblase, die Gallengänge und die Vena portae mitbetroffen. Ferner die Organe der Bauchhöhle, die Lunge und das Zwerchfell. —

Betreffs der Art der Verletzungen haben wir genau dieselben Unterscheidungen zu machen wie bei den Milzverletzungen: penetrierende und subkutane, einfache und komplicierte Verletzungen. Bezüglich des Näheren sei daher auf oben verwiesen.

Wir finden jedoch bei den Leberverletzungen einige Besonderheiten. So verlaufen die Einrisse vielfach nicht konvergent, wie bei der Milzruptur, sondern parallel. Doch kommen auch Rupturen in sagittaler und schräger Anordnung vor. Ferner finden sich bis-

weilen multiple apoplektiforme, intraparenchymatöse Blutergüsse, die später zu Cystenbildung oder Abscedierung führen können. Subkapsulare Hämatome sind ein relativ häufiger Befund.

Der Sitz der Leberverletzungen ist verschieden, und zwar verteilen sie sich auf konvexe bezw. konkave Seite der Leber und auf den rechten bezw. den linken Leberlappen. Ueber diesen Punkt giebt die Statistik von Edler folgende Auskunft:

In 83 Fällen war verletzt:

die konvexe Fläche	53 mal.
die konkave Fläche	30 „
beide Leberlappen von 108 Fällen . . .	20 „
rechter Lappen	76 „
linker Lappen	12 „

Bei diesen Angaben fällt die geringe Beteiligung des linken Leberlappens auf. Diese erklärt sich erstens aus der geringeren Grösse desselben gegenüber dem rechten Leberlappen, zweitens ist der Grund nach Langenbuch in dem Umstand zu suchen, dass hier bei Männern die Kleider doppelt über einander geschlossen sind und so dem linken Lappen einen gewissen Schutz bieten.

Subkutane Verletzungen, unter denen die Ruptur die häufigste Form ist, kommen etwa bei der Leber in gleicher Anzahl vor wie die penetrierenden. —

Verlauf und Prognose der Leberverletzungen weisen grosse Verschiedenheiten auf, je nach der Art und Ausdehnung der Verletzungen einerseits und der Komplikationen andererseits. Den günstigsten Verlauf nehmen zweifellos die Schussverletzungen. Dies rührt daher, dass hier vielfach Verklebung des Schusskanales durch Thrombenmasse mit nachfolgender Vernarbung eintritt, ohne dass es zu einer grösseren Blutung gekommen wäre. Ungünstiger gestaltet sich freilich die Prognose, wenn die Schussverletzung mit Komplikationen z. B. Verletzungen des Darms verbunden ist. Dabei besteht die Gefahr einer Peritonitis in hohem Masse im Gegensatz zu der einfachen Schussverletzung, wo eine Infektion durch das Geschoss selbst selten stattfindet.

Zweifelhaft ist stets die Prognose bei Leberrupturen, da hier die Grösse und Menge der Verletzungen oft eine tödliche Blutung herbeiführt. Gerade die Blutung ist die Ursache des ungünstigen Ausgangs in den meisten tödlich endenden Fällen. So giebt Edler

an, dass in 162 Todesfällen 69 mal die Blutuug die direkte Todesursache war. Von diesen Fällen erfolgte 69 mal der Tod innerhalb der ersten 24 Stunden, 81 mal innerhalb der ersten 48 Stunden. Man wird mit Recht annehmen, dass hier die Blutung in die Bauchhöhle den Tod in den meisten der 150 Fälle zur Folge hatte. Der Grad der Blutung hängt ab von der Beteiligung grosser Lebergefässe bei der Zerreissung. Es sind Fälle bekannt, in denen trotz grösserer Einrisse die Blutung eine geringe war, weil eben grössere Gefässe nicht mit zerrissen waren.

Ein weiteres Moment, das von Bedeutung ist für den Verlauf und die Prognose der Leberverletzungen ist die Beteiligung der Gallenblase und Gallengänge und die Entleerung der Galle ins Abdomen.

Man hat vielfach beobachtet, dass die Entleerung von Galle in die Bauchhöhle trotz der angeblichen Keimfreiheit der Galle durchaus kein gleichgiltiges Moment ist. Es entsteht zwar meist keine eigentliche Peritonitis, obwohl geringe Reizerscheinungen auftreten. Dagegen bilden sich leichte entzündliche Processe aus, die zu Verklebungen und Verwachsungen (plastische Peritonitis) von verschiedener Ausdehnung führen und Abknickungen und Stenoseerscheinungen im Gefolge haben können. Abgesehen von dieser Gefahr führen derartige chronische Peritonitiden zu allmählich fortschreitendem Kräftezerfall, der schliesslich, noch weiter durch die cholämische Intoxication gesteigert, zum Tode führen kann.

Inwieweit die Galle aseptisch ist oder nicht, darüber liegen verschiedene Mitteilungen vor. Von einem Fall, in dem unglaubliche Mengen Galle sich in der Bauchhöhle anhäuften, berichtet Landerer: er entleerte durch Punktion bei einem Patienten in 5 Sitzungen zusammen 27 l gallig-schleimiger Flüssigkeit. Aus diesem Fall auf die Keimfreiheit der Galle zu schliessen, wäre unberechtigt. In einigen Fällen mag die Keimfreiheit der Galle ja erwiesen sein, wir haben aber ebenso sichere Beweise dafür, dass unter Umständen die Galle infektiös sein kann. Es zeigte sich nämlich nach Versuchen von Netter, dass der untere Teil des Choledochus mit Bakterien behaftet ist. Durch Unterbindung der Mündung erzeugte er stets Infektion der Leber, während andererseits Düpre und Lahouse bei der hohen Unterbindung keine Infektion beobachteten. Diese Ansammlung von Bakterien im unteren Teil des Choledochus stammt aus dem benachbarten mit zahlreichen Bakterien besetzten Duodenum. Es

handelt sich meist um Bacterium coli und Staphylococcus pyogenes aureus.

Neben der Infektiosität der Galle beeinflusst bisweilen die Infektiosität des Leberblutes den Verlauf und Ausgang der Leberverletzungen. Als Ansiedlungspunkt für etwaige Infektion kommen die oben erwähnten apoplektiformen Blutaustritte im Leberparenchym neben den eigentlichen Leberwunden noch in Betracht. Auf diese Weise können dann multiple Eiterherde entstehen. Die Infektiosität des Pfortaderblutes rührt daher, dass dasselbe stets mit Produkten der Magen- und Darmverdauung und demnach zeitweise auch mit allerlei Keimen und Zersetzungsprodukten beladen ist. Dies ist in erhöhtem Masse der Fall bei Magen- und Darmstörungen. „Das Pfortaderblut, cum grano salis verstanden, ist das unreinste und selbst beim Gesundesten dessen verdächtig", sagt Langenbuch[1]) in seiner Chirurgie der Leber und Gallenblase. Das so beschaffene Blut ist unter Umständen nicht nur für die Heilung der Leberverletzung gefährlich, sondern kann zu einer komplicierenden Peritonitis Veranlassung geben. Wie weit diese im gegebenen Fall auf dieses Moment zurückzuführen ist, wird sich allerdings schwer feststellen lassen.

Wir sehen also, dass Blutung sowohl als Gallenerguss die verschiedensten Komplikationen und Gefahren bedingen und so von grösster Bedeutung sind für Verlauf und Prognose.

Zur Uebersicht dienen folgende statistische Angaben:

Mayer berichtet über 267 Fälle: die Durchschnittsmortalität betrug 59% und zwar war die Mortalität bei Rupturen 86,6%, bei Schusswunden 34,4%, bei Schnittstichwunden 56,5%.

Edler fand bei 543 Fällen eine Durchschnittsmortalität von 66,8% und zwar bei Rupturen 85,7%, Schusswunden 55,0%, Schnittstichwunden 64,0%. Edler fand, wenn er von den komplicierten Leberverletzungen absah, für die einfachen folgende Zahlen: Durchschnittsmortalität 54,6%, Mortalität bei Rupturen 78,1%, bei Schusswunden 39,0%, bei Schnittstichwunden 37,5%. Hervorzuheben ist, dass in den vorgenannten statistischen Mitteilungen die Durchschnittsmortalität ziemlich hoch 59%, 66,8%, 54,6% angegeben wird. Dem gegenüber berechnen Terrier und Auvray[1]) eine weit günstigere Statistik von operierten Fällen. Sie berichten über 45 Fälle, davon waren Rupturen 11 (5 †). Schussverletzungen 14 (4 †), Schnittstichwunden 20 (5 †).

1) Deutsche Chirurgie. Lieferung 45c. II. S. 361.

2) Terrier et Auvray, Les traumatismes du foie et des voies biliaires. Revue de Chirurgie. 1896/97.

Die übrigen 31 Fälle gingen günstig aus. Demnach berechnet sich die Mortalität (14) auf nur 30 %, was etwa der von Mayer und Edler angegebenen Zahl entspricht. Es sei ausdrücklich hervorgehoben, dass Terrier und Auvray lediglich über operierte Fälle berichteten. Die Erfolge in diesen Fällen berechtigen zu der Hoffnung, dass die Leberverletzungen eine umso günstigere Prognose geben, je mehr die operative Therapie zu ihrem Recht kommt.

Endlich sei auf die Gefahr der Leberzellenembolie hingewiesen, wobei grössere oder kleinere Lebergewebsstückchen auf dem Wege der Blutbahn verschleppt werden, was insbesondere bei Leberzerreissungen vorkommen kann. Aehnliche Fälle beschreiben Marschall[1]), Hess[2]), Schmorl[3]) und Zenker[4]).

Im ganzen wird man die Prognose der Leberverletzungen als eine sehr ernste bezeichnen, besonders da eine grosse Anzahl der Verletzten ohne die Möglichkeit operativen Eingreifens unmittelbar im Anschluss an die Verletzung an Verblutung zu Grunde geht. Jedoch darf man sie nicht so pessimistisch auffassen, wie man auf Grund der Statistiken von Mayer und Edler zu thun geneigt wäre. —

Symptomatologie. Handelt es sich um perkutane Verletzungen, so haben wir eine Durchtrennung der Bauchdecken durch Schuss- oder Stichwunden. Für Leberverletzungen charakteristisch findet sich hier bisweilen ein Heraussickern galliger Massen aus der Wunde, was man an den Flecken in der Wäsche der Patienten erkennen kann. Ferner zeigt sich manchmal Ausfliessen dunklen venösen Blutes aus der Vena portae. Kompliciert sind die Schnittstichwunden zuweilen durch Vorfall von Lebergewebe oder Netz; ferner durch Mitverletzung benachbarter Organe. Während die genannten Symptome sich besonders bei penetrierenden Verletzungen finden, zeigen sich noch eine Reihe von Erscheinungen, die sowohl bei dieser als auch bei subkutanen Verletzungen sich manifestieren.

Es sind dies die Erscheinungen des Shoks und der inneren

---

1) Marshall, Lancet, cit. nach Terrier et Auvray S. 739.

2) Hess, Beitrag zur Lehre von den traumatischen Leberrupturen. Virchow's Arch. Bd. 121. Heft 1. 1890.

3) Schmorl, 2 Fälle von Leberruptur mit embolischer Verschleppung von Lebergewebe. Deutsches Arch. f. klin. Med. 41.

4) Zenker, 1 Fall von Schussverletzung der Leber. Deutsches Arch. f. klin. Med. 42.

Blutung. Erstere treten meistens bei schwerer Gewalteinwirkung auf, jedoch nicht immer; man hat Fälle beobachtet, wo die Verletzten noch zu Fuss nach Hause gehen konnten. Tritt dagegen Shokwirkung auf, so sind die Pat. oft sofort ohnmächtig, das Gesicht ist blass, die Atmung beschleunigt, der Puls frequent und fadenförmig, die Extremitäten kühl, endlich abnorm apathische oder abnorm erregte ängstliche Stimmung. Nicht selten Erbrechen und Aufstossen.

Schmerzen können vollständig fehlen, wie aus spontan und unvermerkt geheilten Fällen hervorgeht. Doch sind sie bisweilen sehr intensiv. Sie sind nicht nur lokal teils spontan, teils auf Druck vorhanden, sondern manchmal diffus im ganzen Abdomen. Dabei ist ein kontinuierliches Stärkerwerden derselben nach Trendelenburg ein sehr wichtiges Symptom bei Organverletzungen. Die Schmerzen können auch herrühren von einer durch Blut- und Gallenansammlung entstandenen peritonitischen Reizung. Diese ruft eine sehr charakteristische straffe Spannung der Bauchmuskulatur hervor. Endlich sei ein für Leberverletzung sehr wichtiger Schmerz erwähnt, der rechtsseitige Schulterschmerz. Er wird aufgefasst „als Reflexempfindung, ausgehend von den Verästelungen der durch das Lig. suspensorium zur Leberkapsel herabsteigenden Phrenicusfasern und fortgeleitet auf das centrale Ende des gleich dem N. phrenicus aus dem vorderen Aste des 4. Cervikalnerven entspringenden Schulterhautnerven“ (Edler pag. 353).

Die innere Blutung macht die Symptome akuter Anämie: Blässe des Gesichts, bisweilen Cyanose der Lippen, kleinen fliegenden Puls, kühle Extremitäten, gespannte Bauchmuskulatur, Dämpfung in den abhängigen Partien des Abdomens, kurze und beschleunigte Atmung.

Neben diesen Erscheinungen tritt bisweilen noch auf ein mehr oder weniger hochgradiger Icterus. Ueber seine Ursache gehen die Meinungen auseinander. Man unterscheidet einen primären und sekundären Icterus. Ersterer wird wesentlich aufgefasst als ein durch Resorption von ins Abdomen ergossener Galle hervorgerufener Ikterus (Prölss[1]) während man den sekundären Ikterus mehr auf Stauung zurückführt, die innerhalb der Leber durch Kompression grösserer oder kleinerer Gallengänge ensteht im Anschluss an sekundär aufgetretene Entzündung und Abscedierung (Hepatitis, Leberabscess etc.), [Edler].

Dieses Symptombild der Leberverletzungen kann noch kompliciert

1) Prölss, Ein Fall von Gallengangruptur. Dissert. Berlin 1881.

sein durch Mitverletzungen der übrigen Organe der Bauchhöhle. —

Bei frischen Fällen von Leberverletzung sofort die richtige Diagnose zu stellen, ist fast nur dann möglich, wenn die Lage der äusseren Wunde, die Richtung des Schuss- bezw. Stichkanals und die Beschaffenheit der aus der Wunde ausfliessenden Flüssigkeit sichere Anhaltspunkte geben. Bei allen subkutanen Leberverletzungen wird man sich vielfach damit begnügen müssen, dieselben mit einer gewissen Wahrscheinlichkeit festzustellen. Dies ist insofern ohne grosse Bedeutung, als es für die Indikationsstellung ziemlich gleichgiltig ist, welche innere Verletzung vorliegt. In jedem Fall wird man laparotomieren.

Wichtig ist es, festzustellen, ob der allgemeine Schwächezustand, den ein Verletzter darbietet, lediglich Shokwirkung ist oder ein Symptom von Verblutung. Hier ist oft die Dauer des Zustandes entscheidend. Geht er schnell vorüber, so ist Shokwirkung meistens anzunehmen. Hält er an, so deutet dies auf Organverletzung hin. Die sich bald ausbildenden objektiven Symptome sichern dann die Diagnose: Dämpfung in den abhängigen Bauchpartien verbunden mit straffer Bauchmuskelspannung, Schmerzen im Abdomen, speciell in der Lebergegend, Aufstossen und Erbrechen, rechtsseitiger Schulterschmerz und Ikterus können noch hinzukommen, um das Bild einer subkutanen Leberverletzung zu vervollständigen. —

Die Therapie hängt ab von der Art und Ausdehnung der Verletzung. Man wird nicht in allen Fällen unbedingt operieren. Ist eine Blutung nicht nachweisbar oder nicht mit Wahrscheinlichkeit anzunehmen, so kann man bei Schussverletzungen sowohl als auch bei leichteren Stichverletzungen sich zunächst mit einer Reinigung der äusseren Verletzung und Verband begnügen und im übrigen sich exspektativ verhalten. Treten Symptome von innerer Blutung oder peritonealer Reizung hinzu, so wird man die Einschuss- bezw. Einstichwunde erweitern und durch Bauchschnitt die Leber freilegen. Dieses Verhalten leichteren Leberverletzungen gegenüber wird gerechtfertigt durch die Beobachtung, dass derartige Verletzungen nicht selten zur spontanen Heilung gelangen.

Anders wird man sich bei diagnosticierter oder vermuteter subkutaner Leberverletzung verhalten. Hier wird man ganz besonders dann sofort zur Laparotomie schreiten, wenn starke intraabdominelle Blutungen vorhanden sind. Denn das operative Vorgehen hat bei jeder ausgedehnteren subkutanen Verletzung durch Versorgung der Wunde nicht nur die Gefahr der Verblutung abzuwenden, sondern

auch einem Erguss von Galle und einer Verbreitung infektionsfähigen Materials (Leberblut und Galle) innerhalb der Bauchhöhle vorzubeugen.

Unmittelbar vor eventuell auch anschliessend an die Operation mache man eine intravenöse Kochsalzinfusion (v. Beck).

Hat man die Bauchhöhle eröffnet, so orientiert man sich zunächst über die vorhandenen Verletzungen, ihre Art und ihre Ausdehnung. Dann schliesst man eine Toilette der Bauchhöhle an, d. h. man wird vorhandenes Blut und Galle entleeren, Blutcoagula entfernen, eventuell die ganze Bauchhöhle mit steriler Gaze austupfen. Letzterem Verfahren giebt Prof. v. Beck den Vorzug gegenüber dem sonst vielfach geübten Auswaschen mit 0,7% Kochsalzlösung und zwar wegen der geringeren Shokwirkung. Der Zweck der Reinigung wird durch das Austupfen ebensogut erreicht wie durch das Ausspülen.

Die Hauptaufgabe der Therapie ist die sofortige vollständige Blutstillung: zu diesem Zweck hat man verschiedene Wege eingeschlagen. Die alten Aerzte begnügten sich damit, vollständige Ruhe anzuordnen, in der Analgegend und auf den Bauchdecken Blutegel zu setzen oder sonstwie den Patienten Blut zu entziehen. Dieses Verfahren ist als durchaus ungenügend und irrationell längst gänzlich verlassen.

Wir haben zur Blutstillung bei Leberwunden folgende Methoden: Naht, Tamponade, Thermokauterisation, Vaporisation.

Die idealste Blutstillungsmethode bei Leberverletzungen ist nach Schlatter[1]) die Naht. v. Beck[2]), Hahn[3]), Terrier und Auvray[4]) u. A. haben ebenfalls die Naht warm empfohlen. Sie hat den Vorteil, dass sie einen sicheren Verschluss der Wunden erzielt und die Blutung vollständig beherrscht. Ausserdem ist sie fast stets anwendbar. Sie wird nicht etwa durch die Beschaffenheit des Lebergewebes an sich in ihrer Haltbarkeit beeinträchtigt. Schlatter[1]) hebt hervor, dass das normale Lebergewebe sehr wohl zur Naht geeignet ist. Ein Ausreissen der Nähte wird nur in pathologisch verändertem Lebergewebe beobachtet. Man verwendet am besten dickes Catgut als Nahtmaterial, und um ein Anstechen von Gefässen nach

1) Schlatter, Die Behandlung der traumatischen Leberverletzungen. Beitr. zur klin. Chir. Bd. 15.

2) Deutsche med. Wochenschr. 1894. Nr. 39.

3) Hahn, Freie Vereinigung der Chirurgen Berlins. 1899. Centralbl. f. Chir. 1899. Nr. 28.

4) Terrier et Auvray, Les traumatismes du foie et des voies biliaires. Revue de Chirurgie. 1896/1897.

Möglichkeit zu vermeiden, werden stumpfe Nadeln zur Naht empfohlen [Mikulicz-Kader][1]).

Die Naht soll weit ausgreifen und möglichst tief angelegt werden. Es ist vorteilhaft, mit der Naht die ganze Tiefe der Wunde zu durchsetzen, um möglichst auch die tiefen Teile der Wunde zu adaptieren. Wenn dies nicht gelingt, widerrät Burckhardt[2]) die Naht aus Furcht vor ungenügender Blutstillung, während Schlatter in den Fällen, wo man den Grund der Wunde mit der Naht nicht erreichen kann, sich mit einer Naht der oberen Partien begnügt. Derartige Wunden kommen schliesslich doch zu glatter Vernarbung, indem der nicht vernähte Teil der Wunde sich so lange mit Blut füllt, bis der Innendruck eine weitere Blutung aus der Lebersubstanz unmöglich macht. Das Coagulum wird resorbiert und an seine Stelle tritt die einfache Narbe.

Bei ausgedehnter Zertrümmerung unregelmässiger Art, bei Wunden mit ausgedehnter Quetschung, bei infektionsverdächtigen und inficierten Wunden, wird man statt der Naht die Tamponade anwenden. Sie genügt den Anforderungen sicherer Blutstillung, guter Ableitung der Wundsekrete und etwaiger infektiöser Substanzen in vollem Masse und ist daher in den erwähnten Fällen sehr zu empfehlen. Oft wird man Naht und Tamponade kombiniert anzuwenden haben, nämlich in Fällen, wo neben glatten Wunden noch gequetschte Zertrümmerungsherde sich vorfinden.

Ferner kann man mit Hilfe des Thermokauters gegen Leberblutungen vorgehen, doch ist hervorzuheben, dass der Thermokauter nur bei unbedeutenden parenchymatösen Blutungen anwendbar ist. Zur Stillung einer grösseren Blutung ist er nach Schlatter ungeeignet.

Endlich hat besonders Holländer[3]) und Schneider[4]) als Blutstillungsmittel bei Leberwunden die Behandlung durch Vaporisation empfohlen. Die Versuche Schneider's an Tieren berechtigen hier zu guten Hoffnungen. Ausser der Blutstillung hat die Therapie noch die weitere Aufgabe, die eventuellen Verletzungen der grossen Gefässe und des Gallensystems zu versorgen.

Wenn irgend möglich, wird man bei den Verletzungen

1) Kader, Chirurgen-Kongress 1898. Kongressber. S. 133.

2) Burckhardt, Beitrag zur Behandlung der Leberverletzungen. Centralbl. f. Chir. 1887. Nr. 5.

3) Holländer, Verhandl. der deutsch. Gesellsch. f. Chir. 1898.

4) Schneider, Ueber Stillung der Leber- und Nierenwunden. Beitr. zur klin. Chir. Bd. 21.

der grossen Venen, der Hohlvenen und der Pfortader, die Venennaht ausführen. Ist dies nicht möglich, so kann man seitliche Abklemmung mit Liegenlassen der Péans versuchen oder die Tamponade anwenden.

Bei der Behandlung der Verletzungen des Gallensystems wird man, wenn irgend möglich, die Naht anlegen, doch hat man dabei oft grosse Schwierigkeiten. Man wird dann auf die Naht verzichten und ein Drain einzulegen haben, um eventuell spontane Heilung zu erzielen. Bei Gallenblasenverletzungen kommt in Betracht: Naht der Gallenblase, Entfernung der ganzen Gallenblase oder nur Resektion eines Teiles der Gallenblase.

Hat man die Verletzungen genäht, bezw. sonstwie genügend versorgt, so überzeuge man sich, dass die Blutung definitiv steht, reinige noch einmal die Bauchhöhle und verschliesse dieselbe durch die Naht. Nur wenn die Leberverletzungen infektionsverdächtig sind, wenn Nebenverletzungen bedenklicher Art, besonders Darmverletzungen, vorhanden sind oder gar schon peritonitische Erscheinungen bestehen, wird man die Tamponade — die offene Behandlung — vorzuziehen haben.

An der Hand dieser allgemeinen Ausführungen möchte ich eine Reihe von interessanten Fällen von Leberverletzungen aus der chirurgischen Abteilung des Karlsruher städtischen Krankenhauses mitteilen. Es handelt sich meist um Fälle mit schweren Komplikationen, was den meist ungünstigen Ausgang herbeiführte. Sämtliche Fälle sind von Prof. v. Beck operiert.

1. Subkutane Ruptur der Leber und Milz, Zerreissung des Magens. Profuse Blutung in die Bauchhöhle. Diffuse eitrige Peritonitis. Tamponade der Leber-, Naht der Milz- und der Magenwunde. Drainage der Bauchhöhle. 24 Stunden nach der Operation Exitus let.

A. F., 23jähr. Zimmermann. In der Nacht vom 24.—25. IV. 98 stürzte Pat. auf dem Heimweg nach einem reichlichen Abendtrunk auf einen im Boden steckenden Holzpflock. Trotz starker Schmerzen konnte sich Pat. noch zu Fuss nach Hause begeben. Am 26. Vermehrung der Schmerzen. Auftreten von Erbrechen. Deshalb Eintritt in das Krankenhaus.

Status: Kräftig gebauter Mann, verfallenes Aussehen, hochgradige Anämie, ikterische Verfärbung der Haut, starker Meteorismus. Häufiges Erbrechen hämorrhagischer Massen. Puls 140. Herztöne schwach. Ueber den Lungen, besonders rechts im Unterlappen, reichliches Rasseln. Der stark aufgetriebene Leib stark druckempfindlich. In den abhängigen

Leibespartien, den Lumbalgegenden und Hypogastrien, Dämpfung; hochgradige Schmerzhaftigkeit bei Perkussion der Leber und Zurückbleiben der rechten Thoraxhälfte bei der Atmung. Bei Ausheberung des Magens wird altes und frisches Blut entleert.

Klinische Diagnose: Profuse Peritonitis durch Organperforation des Unterleibs, kombiniert mit profuser Blutung, wahrscheinlich aus Leber oder Milz.

Sofortige Operation in Morphiumchloroformnarkose nach Infusion von 1500 ccm Kochsalzlösung. Schnitt vom Processus xyphoides bis zur Symphyse. Aus dem geöffneten Leib Abfluss von über einem Liter Blut. Zwischen den Därmen und auf denselben dünnflüssiger Eiter. In den abhängigen Bauchpartien, besonders unter der Leber, starke Ansammlung von Blutcoagulis. Die Leber erweist sich im vorderen Teil des rechten Leberlappens quer eingerissen in einer Ausdehnung von 6 cm Länge und einer Tiefe von 2 cm. An der Porta hepatis ein $1^1/_2$ cm langer Einriss, aus welchem reichlich Blut und Galle abfliesst. Die Leberwunden werden tamponiert. Die Milz ist in Blutcoagula eingebettet. Nach Entfernung der Blutklumpen zeigt sich am inneren Rande der Milz ein $1^1/_2$ cm tiefer Einriss, der stark blutet. Die grossen Milzgefässe sind intakt. Die Milzwunde wird mit drei tiefgreifenden Seidennähten geschlossen. Die Nahtlinie und Hilusgegend der Milz mit Jodoformgaze tamponiert. Trotz der Stillung der Blutung aus der Leber und Milz steht die Blutung noch nicht. Nach Eröffnung der Bursa omentalis findet sich dieselbe ebenfalls mit Blut gefüllt und nach Aufsuchen der Blutquelle zeigt sich, dass die Blutung ausgeht von einem 2 cm langen Einriss an der hinteren Magenwand. Der Riss liegt 2fingerbreit oberhalb der grossen Kurvatur und 4fingerbreit lateral vom Pylorus. Aus dem Magenriss starke venöse und arterielle Blutung. Naht des Magens. Tamponade der Bursa omentalis. Reposition der Därme. Drainage des Bauchraums. Verkleinerung der Bauchwunde durch einige Seidenknopfnähte.

Anatomische Diagnose: Zerreissung der Leber, Riss der Milz, Zerreissung des Magens nach Bauchkontusion. Diffuse eitrige Peritonitis.

Nach der Operation abermalige Infusion von 1000 ccm Kochsalzlösung. Fortdauer des Erbrechens, grosse Unruhe. 24 Stunden nach der Operation Exitus letalis. Bei der Obduktion findet sich ausser den oben genannten Verletzungen noch ein faustgrosser Zertrümmerungsherd in der Kuppe des rechten Leberlappens mit starker Blutung unter den rechtsseitigen Zwerchfellraum.

Auffallend ist, dass Pat. trotz der Zerreissung der Leber und des Magens und des Einrisses der Milz noch zu Fuss nach Hause gehen konnte und ohne therapeutischen Eingriff zwecks Blutstillung über 24 Stunden aushielt. Der ausserordentlich starke Blutverlust, der sich durch die Anfüllung der Bauchhöhle mit teils flüssigem, teils geron-

nenem Blut bei der Operation kundthat, die hochgradige Blässe und die Kleinheit und Beschleunigung des Pulses machten die Prognose von vornherein schlecht. Dazu kam noch die grosse Ausdehnung der Verletzungen und die schon eingetretene profuse Peritonitis. Dennoch war der Therapie eine bestimmte Richtung gegeben: Eröffnung der Bauchhöhle, Stillung der Blutung aus Leber, Magen und Milz. Toilette der Bauchhöhle. Denn die Diagnose auf abdominelle Blutung durch Organperforation war zweifellos, und man musste trotz der geringen Aussichten wenigstens versuchen, durch Stillung der Blutung im Verein mit reichlicher Kochsalzinfusion den Pat. zu retten. Die nicht entdeckte Verletzung der Leberkuppe aber blutete weiter, die Anämie nahm zu, 24 Stunden nach der Operation kam es zum Exitus. Dazu führte nicht sowohl die Blutung als vor allem die Intoxikation von der Bauchhöhle aus und die starke Shokwirkung infolge der Operation. Dass die Verletzung in der Leberkuppe nicht entdeckt wurde, erklärt sich daraus, dass die Blutung nicht in die freie Bauchhöhle erfolgte und ferner bei so zahlreichen und ausgedehnten Verletzungen ohnedies nicht zu erkennen war.

2. Subkutane Ruptur der Leber, des Magens und des Duodenums. Diffuse Peritonitis. Naht der Leberwunden. Exitus.

M. G., 24 J., Eisenbahnarbeiter. — Am 8. IX. 00 rannte Pat., als er hastig die Treppe hinauflaufen wollte, gegen das Ende des Treppengeländers an und erhielt dadurch einen Stoss gegen die Oberbauchgrube. Sofortige Ohnmacht. Nach ungefähr 1/4 Stunde Rückkehr des Bewusstseins. Erbrechen von Blut. Heftige Schmerzen in der Magengrube. 2 Stunden nach der Verletzung Eintritt ins Krankenhaus.

Status: Grosser, kräftiger Mann von blassem Aussehen. Brustorgane gesund. Leib nicht stark aufgetrieben. Perkuttorisch nirgends Dämpfung nachweisbar. Leberdämpfung normal. Druck auf die Magengrube äusserst schmerzhaft. Urin wird spontan entleert, enthält kein Blut. Puls 82. Kein Erbrechen.

Ordination: Bettruhe, Eisblase, Morphium subkutan.

Im Laufe des Nachmittags Zunahme der Schmerzen, Wiederauftreten von Blutbrechen, Rascherwerden des Pulses, leichter Meteorismus.

Nach Kochsalztransfusion Operation in Aethernarkose: 14 cm langer Bauchschnitt. Mit Eröffnung der Bauchhöhle entweichen aus der Bauchwunde Gase und es entleert sich fadriechender dünner Darminhalt. Am Dünndarm und am Dickdarm keine Verletzung zu finden. Nach Herausziehen des Magens zeigt die Pylorusgegend starke subseröse Blutung. Am Magen selbst ist keine Wunde aufzufinden. Dagegen erweist

sich die Unterfläche der Leber im Gebiet des rechten Leberlappens an 2 Stellen eingerissen. Es entleert sich aus den ca. 3 cm langen Wunden Blut und Galle. Naht der Wunden mit tiefgreifenden Catgutnähten. Es blutet trotzdem noch weiter und zwar aus der Gegend des Pankreas. Der Pankreaskopf ist stark blutig infiltriert. An einer Stelle ein spritzendes Gefäss. Ligatur desselben. Milzgegend frei. Nach der Pylorusgegend, dem Pankreaskopf und unter die Leber Jodoformgazetamponade. Verkleinerung der Bauchwunde.

Nach der Operation langsame Verschlechterung des Allgemeinbefindens und nach einigen Stunden Exitus letalis. Bei der Obduktion ergiebt sich an der kleinen Kurvatur an der hinteren Seite der Pylorusgegend ein ca. 2 cm langer Einriss, der auch auf die Hinterfläche des Duodenums übergreift. Der Pförtner ist von Blutergüssen umgeben und das Loch an der hinteren Wand des Duodenums ist ungefähr markstückgross. Die Därme zeigen das Bild der diffusen Peritonitis.

Bei den wenig bedrohlichen Symptomen, die keine sichere Diagnose erlaubten, war die abwartende Therapie zweifellos berechtigt. Die zunehmenden Schmerzen und das erneute Blutbrechen gaben das Zeichen zum operativen Einschreiten. Der Befund von Darminhalt in der Bauchhöhle, zumal wo eine Verletzung des Darms nicht aufzufinden war, gab eine schlechte Prognose. Was unter den vorliegenden Umständen zu thun war, wurde gethan: Stillung der Blutung und Tamponade der Bauchhöhle. Der Exitus letalis trat ein unter dem Bild der diffusen eitrigen Peritonitis.

3. Penetrierende Stichverletzung der Leber; subphrenischer Abscess; Empyem der rechten Pleurahöhle; Fraktur der 9.—12. rechten Rippe. Freilegung der Leber, Drainage der Brusthöhle, der subphrenischen Abscesshöhle und der Leberabscesshöhle. Resektion der 9.—11. rechten Rippe. Heilung.

M. Z., 37 J., Taglöhner. Pat. stürzte am 2. I. 98 von einem Wagen herab auf ein Stück Gusseisen, welches ihm in die hintere rechte Lendengegend tief eindrang. Pat. zog das Gusseisen selbst aus der Wunde und beachtete die Verletzung nicht weiter. Am 16. Januar wurde Pat. wegen Delirium tremens in das Krankenhaus eingeliefert. Er zeigte hochgradige Aufregungszustände, die erst nach 2 Tagen auf subkutane Morphium- und Hyoscininjektionen hin zurückgingen.

Pat. klagte jetzt über Atemnot, heftiges Stechen in der Lebergegend und der hinteren unteren Brustpartie. Hohes Fieber 40,0°. Atmung stark beschleunigt. Bei der Atmung bleibt die rechte Thoraxseite zurück. Hustenreiz, aber kein Auswurf. — In der hinteren Axillarlinie rechts findet sich im 11. Interkostalraum eine ungefähr 3 cm lange, schon ver-

klebte Risswunde mit entzündeten Rändern, die Haut in der Umgebung ist gerötet, druckempfindlich und leicht ödematös. Nach Auseinanderziehung der Ränder gelangt man mit der Sonde nach innen und oben in das Lebergewebe. Durch die Wunde selbst entleert sich kein Eiter. Die Leber ist vergrössert, überragt den Rippenbogen um 3 Fingerbreiten, ist stark druckempfindlich. Bei tiefem Atemholen und gleichzeitigem Druck auf den Leberrand von unten empfindet Pat. starke stechende Schmerzen in der hinteren unteren Brustpartie. Die rechte Lunge steht mit ihrem unteren Rand abnorm hoch. Rechts hinten unten vom Skapularwinkel ab gedämpfter Schall. Ueber der Dämpfung Bronchialatmen. Druck auf die 9., 10., 11. und 12. Rippe sehr schmerzhaft, doch ist deutliche Krepitation nicht nachzuweisen. Die Punktion des Thoraxraumes in der hinteren Axillarlinie im 9. Interkostalraum ergiebt Eiter.

Klinische Diagnose: Penetrierende Stichverletzung der Leber; subphrenischer Abscess und Empyem der rechten Pleurahöhle.

Operation in Aethernarkose: Erweiterung der Wunde, welche weit in die Leber hineinführt und nekrotisierendes Lebergewebe aufweist. Schnitt nach oben bis zur 7. Rippe. Die 9.—12. Rippe erweisen sich frakturiert. Zur Freilegung der Leber und des subphrenischen Abscesses wird die 9.—11. Rippe an der Frakturstelle breit reseciert und von dort aus auf die Leberkuppe vorgedrungen. Es zeigt sich nach dem Eindringen in den subphrenischen Raum eine grosse Eiteransammlung unter dem Zwerchfell. Nach deren Entleerung gelangt man nach der Leberkuppe abwärts in eine faustgrosse Höhle zerstörten gangränescierenden Lebergewebes. In dieser Höhle endet die oben erwähnte Stichwunde der hinteren Lendengegend. Nach oben von dem subphrenischen Abscess führt eine 2 cm breite klaffende Wunde des Zwerchfells in die rechte Pleurahöhle. Nach Erweiterung der Wunde Abfluss von jauchig stinkendem Eiter aus der Brusthöhle. Das Zwerchfell wird breit gespalten; Brusthöhle, subphrenische Abscesshöhle und Leberabscesshöhle teils mit dicken Drainröhren, teils mit Jodoformgaze drainiert. Nach Ablauf von 3 Tagen Abfall des Fiebers; täglicher Verbandwechsel wegen der stark eitrigen Sekretion und des profusen Gallenabflusses aus der Wunde. Nach Ablauf von 5 Monaten hat sich die Wundhöhle geschlossen und wird Pat. geheilt entlassen.

Dass im vorliegenden Fall Heilung eintrat, zeigt deutlich, was eine sorgfältige Tamponade und Drainage selbst in schwer eitrigen Fällen zu leisten vermag. Ausgiebige Eröffnung und Freilegung der Eiterherde durch grosse Erweiterung der bestehenden Stichwunde, breite Spaltung des Zwerchfells und ausgiebige Rippenresektion ermöglichten die Eiterung zu beherrschen. Besonders auffallend ist anamnestisch, dass Pat. eine so schwere Leberverletzung volle 14 Tage

lang herumtrug, ohne Beschwerden davon zu haben und ohne durch Blutung oder Peritonitis schweren Schaden zu nehmen. Man wird wohl annehmen müssen, dass die Blutmassen, die nach der Verletzung aus dem Leberparenchym sich entleerten, im Stichkanal sich anhäuften und zur Gerinnung kamen, bezw. einen so hohen Innendruck im Stichkanal allmählich erzeugten, dass die Blutung zum Stillstand kam. Die nach 14 Tagen auftretenden Schmerzen waren wohl bedingt durch die obenerwähnte Eiterbildung. Zum Teil mag auch bis dahin durch die chronische Alkoholintoxikation die Schmerzempfindung beim Patienten herabgesetzt gewesen sein und erst nach dem Nachlassen der Alkoholvergiftung die schon vorher in mässigem Grade vielleicht vorhandenen Schmerzen zum Bewusstsein gekommen sein.

4. Schussverletzung der Leber, des Magens und der Milz mit profuser Blutung in die Bauchhöhle. Beginnende Peritonitis. — Tamponade der Leberwunde, Naht des Magens, Entfernung der Kugel aus der Milz und Tamponade. — Exitus letalis.

F. O., 21 J., Taglöhner. Pat. wollte am 14. VII. 00 einen Revolver putzen, den er für ungeladen hielt. Als er die Mündung des Revolvers gegen sich hob, um in die Kugelwalze hineinzusehen und den Abzug drückte, ging der Schuss los und Pat. stürzte getroffen zu Boden. — Pat. wurde sofort in das Krankenhaus gebracht.

Status: Kräftiger aber sehr anämischer Mann, starkes Bluterbrechen, Puls 140, Atmung oberflächlich, Leib aufgetrieben, sehr druckempfindlich. In den Lumbalgegenden und Hypogastrien breite Dämpfung. Drei Finger breit rechts vom Processus xyphoides findet sich eine runde Einschussöffnung mit geschwärzten, etwas eingerissenen Rändern. Der Schusskanal läuft nach links und hinten gegen die Bauchhöhle.

Operation nach Infusion von 1500 ccm Kochsalzlösung. Aethernarkose. Bauchschnitt. Nach Eröffnung der Bauchhöhle Abfluss von reichlichem Blut und Mageninhalt. Der rechte Leberlappen ist schräg von oben nach innen und unten durchschossen. Schusskanal ungefähr 6 cm lang. Der Magen zeigt Einschussöffnung auf der Vorderseite, 2 Finger breit links vom Pylorus, Ausschussöffnung an der hinteren Magenwand in der Mitte. Die Ausschussöffnung ist geschlitzt. Starke Blutung hinter dem Magen und Blutansammlung um die Milz. Beim Abtasten der Milz fühlt man die Kugel in der Milz sitzend, dicht oberhalb dem Hilus. Entfernung der Blutcoagula und des Mageninhaltes aus der Bauchhöhle, Tamponade der Leberschusswunde, Naht der beiden Magenschusswunden. Ent-

fernung der Kugel aus der Milz, Tamponade der Milz. Verkleinerung der Bauchwunde.

Am 2. Tag nach der Operation trat der Exitus ein an fortschreitender Peritonitis.

Bei der komplicierenden Magenverletzung war die Prognose von vornherein wenig günstig. Trotz sofortiger Verbringung des Pat. in das städtische Krankenhaus und ungesäumten Eingreifens war der Exitus durch Peritonitis nicht abzuwenden. Die Behandlung der vorhandenen Wunden war durch ihre Art bedingt: Tamponade der Leber und der Milz, die beide unregelmässige und gequetschte Wunden darboten; Naht des durchschossenen Magens. Auch hier erfüllte die Tamponade den Zweck der Blutstillung vollkommen, während die Peritonitis, die bereits eingesetzt hatte, ihren Fortgang nahm und in der Folge den Tod herbeiführte.

5. Schussverletzung der rechten unteren Thoraxpartie und der Leber mit profuser Blutung in den Bauchraum. — Erweiterung und Freilegung des Schusskanales. Tamponade. — Am 10. Tag Exitus an Tetanus.

L. K. 15jähr. Junge. Pat. wollte am 21. VII. 00 mit einem Freund zusammen eine Hochzeitsfeier anschiessen. Zu diesem Zweck hatten sie eine alte Reiterpistole mit Pulver, Lederpfropfen und Wurstpapier, das sie dem väterlichen Metzgerladen entnommen hatten, geladen. Als der Hochzeitszug nahte, wollte der hinter dem Jungen stehende Freund die Pistole spannen; der Hahn verharrte aber nicht in der gewünschten Ruhelage, sondern schnappte zurück; der Schuss ging los und traf den vor dem Schiessenden stehenden Jungen in die rechte Lendengegend. Zwei Stunden darauf wurde Pat. ins Krankenhaus eingeliefert.

Status: Mittelgrosser, kräftiger, aber stark anämischer junger Mann. Puls klein, starke Atemnot. In der Höhe der 10. Rippe zwischen der vorderen und hinteren Axillarlinie findet sich eine nussgrosse, klaffende Wunde mit stark gequetschten Rändern. Die Haut ist in der Ausdehnung eines Handtellers mit Pulverkörnern imprägniert. Die 10. Rippe ist frakturiert. Aus der Wunde starke Blutung. Leib aufgetrieben. Rechte Bauchseite stark druckempfindlich. Rechte Lumbalgegend gedämpft. Da die Anämie in den Vordergrund der Erscheinungen trat, so wurde zuerst 2000 ccm Kochsalzlösung infundiert und zur Blutstillung 500 ccm 2 % Gelatinelösung subkutan injiciert.

Darauf Operation in Aethernarkose: Erweiterung und Freilegung des Schusskanales. Resektion der frakturierten 10. Rippe. Nach Wegnahme der Rippe gelangt man in eine im rechten Leberlappen gelegene faustgrosse Höhle, in welcher man weiche und derbe rundliche Massen fühlt;

dieselben werden mit Löffel und Zange entfernt und erweisen sich als zwei Lederpfropfen und ein wallnussgrosses Stück alten schmutzigen Zeitungspapiers sowie einzelne Fetzen von Tuchstoff des Rockes und Flanellgewebe des Hemdes. Nach Entfernung dieser Projektilkörper findet eine profuse Blutung aus der Leberhöhle statt. Stillung durch feste Jodoformgazetampons und Kompressionsverband. Täglicher Verbandwechsel, da die Sekretion aus der Leberwunde sehr stark ist. Die Sekretionsprodukte sind sehr stark gallig gefärbt und übelriechend. Bei jedem Tamponadewechsel starke Blutung. Am 3. Tage nach der Operation entleeren sich mit der Entfernung der Tampons wieder einige Fetzen von Zeitungspapier. Die Tamponade wird stets mit in Sublimat getränkter Gaze ausgeführt. Die Körpertemperatur schwankt zwischen 37,8° und 38,6°. — Am 8. Tag empfindet Pat. beim Erwachen Schmerzen im Gesicht; Unvermögen den Mund zu öffnen. Es besteht deutlicher Trismus. Es wird noch an demselben Tag eine subkutane Injektion von Tetanusantitoxin aus Höchst gemacht, ausserdem subkutan Opium verabreicht; da von Höchst kein Antitoxin mehr zu erlangen war, wurde weiterhin Tizzoni'sches Antitoxin genommen. Auch hierauf keinerlei Besserung. Am 9. Tag abends waren die tonischen Krämpfe über den ganzen Körper verbreitet. Am 10. Tag Schlundkrämpfe, Krampf der Atemmuskulatur und Tod unter hochgradiger Cyanose.

Die Obduktion ergab: die faustgrosse Höhle im rechten Leberlappen ist mit schmieriger Masse belegt. In dem Belag Tetanusbazillen. Von der Höhle aus einzelne weitere Einrisse im Lebergewebe, welche noch Reste von Zeitungspapier enthalten. Keine Peritonitis.

Der Erfolg der Operation war von vornherein infolge der starken Verunreinigung der Wunde zweifelhaft. Bei der starken Blutung, die sich bei jedem Verbandwechsel wiederholte, kam es zu fortschreitender Entkräftung des Pat. Doch bestand keine Möglichkeit, etwa durch Lebernaht oder Thermokauterisation die Blutung dauernd zu beherrschen, da die Wunde nicht nur zerfetzt war und unregelmässig, sondern auch stark übelriechendes Sekret absonderte. Die Tamponade und Drainage war die einzig mögliche Behandlungsweise.

Trotz der ungünstigen Wundverhältnisse war immerhin Aussicht vorhanden, den Pat. zu retten. Denn wenn auch die Leberverletzung recht bedeutend war, so war doch keine Beteiligung benachbarter Organe vorhanden. Ferner hat man gerade bei solitären Leberabscessen vielfach Heilung beobachtet, wenn nur für genügenden Abfluss des Eiters gesorgt wurde, wie wir es ja auch im obenerwähnten Fall 3 ebenfalls beobachtet haben. Die zurückgebliebenen Zeitungsstücke, die wie erwähnt dem väterlichen Metzgerladen entstammten, waren

vermutlich die Träger der Tetanusbacillen und führten so zum tödlichen Ausgang. —

Zum Schlusse noch einige Worte über die Nachbehandlung. Diese ist für den Ausgang der Milz- und Leberverletzungen von der allergrössten Bedeutung. Man wird die Patienten nach der Operation hochlagern mit Erhöhung des Fussendes des Bettes, um ein Herabsinken der Därme in den Douglas zu vermeiden. Die Ernährung geschehe in den ersten Tagen nur durch kleine Nährklystiere. Absolute Abstinenz von Nahrung per os. Zur Hebung der Herzkraft gebe man in kleinen Klystieren 3mal täglich 20 Tropfen Tinctura digitalis. Zum Ersatz des Blutes und zur Durststillung gebe man subkutane Kochsalzinfusionen von 500—1000 cbcm. Die Darmthätigkeit kann man anregen durch Verabreichung kleiner Oelklystiere, während man bei Darmatonie und quälendem Meteorismus Atropin (1 mg) anwenden wird. Bei fortgesetztem Aufstossen eventuell Magenausspülung.

Bei vollständigem Schluss der Bauchwunde durch die Naht entfernt man die Nähte am 7.—9. Tag; bei offener Behandlung der Bauchverletzung ist jeden zweiten Tag der Verband zu wechseln und die Tampons zu erneuern.

Litteratur.

Ledderhose, C., Die chirurgischen Krankheiten der Milz. (Deutsche Chir. Lief. 45 b.) — Mayer, L., Die Wunden der Milz. — Vulpius, Beiträge zur Physiologie und Chirurgie der Milz. (Diese Beiträge. Bd. 11.) — Czerny, V., Zur Laparosplenektomie. (Wien. medicin. Wochenschr. 1879. Nr. 13—15, 17.) — Trendelenburg, Ueber Milzexstirpation wegen Zerreissung der Milz durch stumpfe Gewalt und über die Laparotomie bei schweren Bauchkontusionen überhaupt. — Ehrlich und Lazarus, Normale und pathologische Histologie des Blutes. (Nothnagel's spec. Pathol. u. Ther. Bd. 8. Teil 1.) — Litten, Die Krankheiten der Milz und die hämorrhag. Diathesen. (Nothnagel's spec. Pathol. und Ther. Bd. 8. Teil 3.) — Zesas, Ueber Exstirpation der Milz am Menschen und am Tiere. (Arch. f. klin. Chir. Bd. 28. S. 157.) — Madlener, Ueber Milzexstirpation nach subkutaner traumat. Milzruptur. (Münch. med. Wochenschr. XLVI. 43. 1899.) — Lewerenz, Ueber die chirurg. Behandlung subkutaner Milzruptur. (Arch. f. klin. Chir. LX. 4. 1900.) — Jordan, Ueber die subkutane Milzzerreissung und ihre operative Behandlung. (Münch. med. Wochenschr. XLVIII. 3. 1901.) — Edler, Die traumat. Verletzungen der parenchymatösen Unterleibsorgane. (Arch. f. klin. Chir. XXXIV. Bd. 1887.) — Mayer, L., Die Wunden der Leber und

Gallenblase. München 1872. — Langenbuch, Chirurgie der Leber und Gallenblase. (Deutsche Chirurgie. 1894.) — Hahn, Ueber Leberverletzungen. (Deutsche med. Wochenschr. Nr. 38.) — Schlatter, Die Behandlung der traumat. Leberverletzungen. (Diese Beiträge. Bd. 15.) - Terrier und Auvray, Les traumatismes du foie et des voies biliaires. (Rev. de Chir. Nr. 10. 1896.) — v. Beck, Stich des Magens und der Leber. (Deutsche med. Wochenschr. 1894. Nr. 39.) — Schneider, Ueber Stillung von Leber- und Nierenblutungen mit Dampf und heisser Luft. (Diese Beiträge. Bd. 21. 3.) — Fraenkel, Ueber die subkutane Leberruptur und deren Behandlung durch primäre Laparotomie. (Diese Beiträge. Bd. 30. 2.)

AUS DEM

STÄDTISCHEN KRANKENHAUSE

ZU KARLSRUHE.

CHIRURG. ABTEILUNG: PROF. DR. v. BECK.

VII.

Ueber die intracraniellen Erkrankungen beim Empyem der Keilbeinhöhle.

Von

Dr. **Kander,**
Assistenzarzt.

Durch den grossen Fortschritt, den die Rhinologie in den letzten Jahrzehnten genommen hat, ist unserer Diagnostik und Therapie ein bis vor wenigen Jahren noch dunkles Gebiet eröffnet worden, die Nebenhöhlenaffektionen der Nase. Namentlich im letzten Jahrzehnt sind diese Erkrankungen der Gegenstand sehr eingehender Untersuchungen geworden. Ihre genaue Kenntnis leitete naturgemäss hinüber auch zur Erforschung ihrer Komplikationen, von denen die intracraniellen wegen ihrer hohen Bedeutung in erster Linie in Betracht kommen. Erst seit kurzer Zeit hat die Klinik dieses Gebietes durch die Arbeiten von Kuhnt[1]), Grün-

1) Kuhnt, Ueber die entzündlichen Erkrankungen der Stirnhöhlen etc. 1895.

wald[1]). Dreyfuss[2]). Hajek[3]). Wertheim[4]) einen weiteren Ausbau erfahren, nachdem zuerst Weigert, dann Weichselbaum auf den Zusammenhang eitriger Entzündungen der Nase und ihrer Nebenhöhlen mit Cerebrospinalmeningitis hingewiesen haben. Einen Beitrag zur Kenntnis der intracraniellen Erkrankungen im Gefolge von Empyem des Sinus sphenoidalis soll diese Arbeit liefern.

Gerade die Erkrankung des Sinus sphenoidalis wird in ihrer Gefährlichkeit noch unterschätzt, vor Allem deswegen, weil in Fällen von intracraniellen Erkrankungen auf sie zu wenig geachtet wird, ja häufig geachtet werden kann. Zweifellos würde mancher Fall von sog. genuiner Meningitis sich klären, wenn in vivo eine exakte Untersuchung der Nase gemacht würde, oder wenn bei Sektionen solcher Fälle auf die Nebenhöhlen der Nase und besonders auf den Sinus sphenoidalis Rücksicht genommen würde. Die Nase müsste hierbei dieselbe Rolle spielen wie das Ohr. Hat man sich doch dank der unermüdlichen Forschung auf diesem Gebiet daran gewöhnt, bei cerebrospinaler Meningitis oder bei anderen Gehirnaffektionen nach einer Ohrenerkrankung als Causalmoment zu fahnden. Allerdings liegen die Verhältnisse bei Ohrenaffektionen günstiger. Ihre subjektiven und objektiven Symptome sind klarer und zugänglicher wie bei den Erkrankungen der Nebenhöhlen der Nase und vor Allem des Sinus sphenoidalis. Es ist ja eine Thatsache, die aus den in der Litteratur bekannten Fällen hervorgeht, dass gerade die Fälle von Erkrankungen der Keilbeinhöhle, die sich mit cerebralen Erkrankungen schliesslich komplicieren, bevor sie die schwersten Symptome machen, keine oder nur geringe Erscheinungen von Seiten der Nase bieten. Manche machen überhaupt keine subjektiven Symptome, andere gehen mit Kopfschmerzen einher, die anfallsweise auftreten und die oft von den Kranken weiter nicht beachtet und wie in einem unserer Fälle selbst behandelt werden. Der Arzt sieht sie erst dann, wenn die cerebralen Symptome schon so schwerer Art sind, dass mit einem therapeutischen Eingriff keine Hilfe mehr geleistet werden kann.

Dass diese Fälle zu den grössten Seltenheiten gehören, zeigt

1) Grünwald, Die Lehre von den Naseneiterungen. 1896.

2) Dreyfuss, Die Krankheiten des Gehirns und seiner Adnexa im Gefolge von Naseneiterungen. 1896.

3) Hajek, Pathologie und Therapie der Nebenhöhlen der Nase. 1899.

4) Arch. f. Laryngologie. 1901.

uns die Statistik; sie kann aber nicht massgebend sein für die Beurteilung der Häufigkeit des Vorkommens, wenn wir, was wir schon eingangs erwähnt haben, annehmen, dass eben mancher Fall von genuiner intracranieller Eiterung, sei es Meningitis oder Hirnabscess, als von einer Nebenhöhlenaffektion der Nase hervorgegangen aufzufassen ist. Zu dieser Annahme verleitet uns vor Allem die Häufigkeit des Vorkommens der Eiterungsprocesse in den Nebenhöhlen und im Besonderen in der Keilbeinhöhle, in solch unmittelbarer Nachbarschaft der Hirnhäute und eines ihrer bedeutungsvollsten Blutleiter, des Sinus cavernosus. In der Keilbeinhöhle fand Wertheim, der 360 Leichen auf Nebenhöhlenerkrankungen untersuchte und dabei die Thatsache feststellen konnte, dass jede 4. Leiche ein Empyem der Nebenhöhlen aufwies, in 35 Fällen — darunter 11mal doppelseitig — Empyem vor. Nach seiner Statistik steht das Empyem der Keilbeinhöhle an zweiter Stelle, es folgt an Häufigkeit dem Empyem der Kieferhöhle.

Wenn die Häufigkeit des Vorkommens einer Krankheit abhängig ist von den sie erzeugenden ätiologischen Momenten, so liegt die Ursache der Häufigkeit der Nebenhöhlenempyeme in der Fülle der Schädlichkeiten, die ihre Entstehung veranlassen können. Da spielen beim Empyem der Keilbeinhöhle — und das gilt auch für die Empyeme der anderen Nebenhöhlen — in erster Linie die akuten und chronischen Infektionskrankheiten eine Rolle. Wertheim fand bei jedem zweiten Individuum, das an einer Infektionskrankheit zu Grunde gegangen war, eine Eiterung einer oder meist mehrerer Nebenhöhlen. Besonders häufig war das Vorkommen der Empyeme bei der croupösen Pneumonie, dann bei Scarlatina, Diphtherie, schliesslich auch bei Sepsis, epidemischer Cerebrospinalmeningitis und Miliartuberkulose. Die klinische Erfahrung lehrt, dass sich auch bei anderen akuten Infektionskrankheiten, bei Influenza, Masern, Typhus, Erysipel und Variola häufig Nebenhöhleneiterungen finden. Ob es eine akute Rhinitis ist, die schliesslich auf die Nebenhöhlen der Nase übergegriffen und dort Empyeme erzeugt hat, oder ob der Process in der oder jener Nebenhöhle sich isoliert festgesetzt hat, ohne dass vorher die Nasenschleimhaut besonders erkrankt war, wird in den einzelnen Fällen kaum entschieden werden können; kann doch ein Empyem chronisch weiterbestehen, während die Affektion der übrigen Nasenschleimhaut bereits wieder verschwunden ist. Ausser den akuten Infektionskrankheiten sind es die chronischen Infektionskrank-

heiten, die Tuberkulose und die Syphilis, die den Boden zu den Empyemen abgeben. Die Tuberkulose prädisponiert ganz besonders zu Nebenhöhlenerkrankungen. Fast bei jedem dritten Phthisiker fand Wertheim Empyeme. Durch tertiär syphilitische Processe, durch Zerfall von Gummen oder durch nekrotische Abstossung von Knochen des Nasenskelets, kommen sekundäre Eiterungen in den Nebenhöhlen und merkwürdigerweise mit Vorliebe in der Keilbeinhöhle zu Stande. Selten erzeugen im Zerfall begriffene maligne Tumoren, Carcinome und Sarkome, Empyeme. Auch Fremdkörper, z. B. eine Revolverkugel, wie in einem unserer Fälle, können Anlass zur Entstehung einer Nebenhöhleneiterung geben.

Ich bin in der Lage, in Folgendem über drei Fälle von Empyemen der Keilbeinhöhle mit intracraniellen Komplikationen zu berichten, von denen zwei in letzter Zeit auf der chirurgischen Abteilung des Städtischen Krankenhauses in Karlsruhe, einer in der Praxis des Herrn Prof. Dr. v. Beck zur Beobachtung kam.

1. J. D., eine 44jährige Frau, litt seit vielen Jahren an Kopfschmerzen, besonders in der Stirn und im Hinterkopf. Es bestand angeblich nie Neigung zu Nasenkatarrhen. Am 1. XI. 01. erkrankte sie an Seitenstechen links und Hustenreiz. Aerztlicherseits wurde Pleuritis mit Reibegeräuschen und Pneumonie konstatiert. Pat. wurde mit Bettruhe und Einpackungen behandelt. 6 Tage lang hatte sie hohes Fieber bis 39°. Nach 10 Tagen traten heftige Kopfschmerzen auf, Flimmern vor den Augen, Lidödem des rechten Auges mit Protrusio bulbi und Chemosis der Conjunctiva bulbi. Die Sehschärfe war herabgesetzt. Im ophthalmoskopischen Bild zeigte sich die Papille verwaschen, die Venen waren erweitert. — 10. XI. begann bereits leichte Nackenstarre. — 11. XI. war die rechte Gesichtshälfte ödematös geschwollen, beiderseits bestanden Hinterhauptschmerzen. Das linke Auge zeigte jetzt ebenfalls Exophthalmus und Chemosis der Conjunctiva. Auffallend war hier auch eine Abducensparese. Herr Prof. v. Beck wurde zugezogen und konstatierte eine Meningitis bei Thrombose des Sinus cavernosus. Die Nase selbst war bei der Rhinoskopie frei, es fand sich nirgends Eiter, die Sinus frontales erwiesen sich ebenfalls als nicht erkrankt. Eine Operation wurde verweigert. Am 12. XI. traten Zuckungen im rechten Arm und an der rechten Hand auf. Coma und Delirien. Die pneumonische Infiltration des rechten Unterlappens war immer noch vorhanden. Am 13. XI. erfolgte der Exitus letalis.

Obduktion: Beiderseits Keilbeinhöhlenempyem rechts stärker, als links. Der Sinus frontalis nicht erkrankt. Der rechte Sinus cavernosus ebenso der Sinus intercavernosus im Zustand einer eitrigen Thrombophlebitis.

Meningitis basilaris purulenta. Pneumonie des rechten Unterlappens. Parenchymatöse Nephritis.

2. A. E., 28jähriger Kellner. Vater an Lungenschwindsucht gestorben. Er selbst hat als Kind an Augenentzündungen gelitten. Vor 5 Jahren wurde er wegen Lungenspitzenkatarrhs militärfrei. Seit ungefähr 2 Jahren leidet Pat. an anfallsweise auftretenden Kopfschmerzen. Sie sind gewöhnlich am Abend aufgetreten und hatten ihren Sitz in der Stirn- und Scheitelgegend. Eine bestimmte Seite war angeblich nicht befallen. Seit 4 Wochen hat Pat., der öfters an Schnupfen leidet, starkes Verstopftsein der Nase und zwar der rechten Nasenhälfte. Aus ihr entleert sich auch reichlich schleimig-eitriges Sekret. Vor 4 Tagen ist nun plötzlich Nackenstarre aufgetreten, verbunden mit heftigem Stirnkopfschmerz der rechten Seite. Dabei besteht hohes Fieber. Zugleich hat sich auch seit diesen Tagen eine starke Schwellung und Rötung der rechtsseitigen Augenlider und der nächsten Umgebung des rechten Auges entwickelt. Seit 2 Tagen ist bei sehr profuser Thränenausscheidung auch die Bindehaut des rechten Auges geschwollen, und seit gestern die Schwellung der Lider so beträchtlich geworden, dass das rechte Auge nicht mehr geöffnet werden kann. Der Stirnkopfschmerz ist jetzt unerträglich geworden. In diesem Zustand wird Pat. am 26. V. 02 ins Krankenhaus gebracht. Zu Hause hat er sich bisher selbst mit Antipyrin behandelt.

Status praesens: Mittelgrosser Mann von schwächlichem Körperbau, der einen sehr schwer kranken Eindruck macht. Gesicht blass, mit kaltem Schweiss bedeckt. Ausgesprochene Nackenstarre. Das rechte Auge geschlossen, das obere und untere Augenlid ödematös geschwollen und gerötet, ebenso die nächste Umgebung des Auges. Das Auge zeigt mässige Protrusio bulbi und hochgradige chemotische Schwellung der Conjunctiva. Pupillen gleichweit, reagieren auf Licht und Akkomodation. Im Augenhintergrund mässige venöse Stauung im Vergleich zum normalen Bild links. Am rechten Ohr leichte Einwärtsziehung des Trommelfells, Injektion der Hammergriffgefässe, linkes Ohr normales Trommelfell.

Nasenbefund: Hochgradiger Foetor aus der Nase. Die Rhinoscopia anterior ergiebt auf der rechten Nasenhälfte: Deviation des Septums nach rechts mit leichter rechtsseitiger Spina. Rötung und Schwellung der Schleimhaut des Septums. Starke Hypertrophie und Wulstung der Schleimhaut der mittleren Muschel; sie liegt fest dem Septum an. Im ganzen mittleren Nasengang Eiter. Schwellung und entzündliche Rötung auch der unteren Muschel. Gegen dieses rechtsseitige rhinoskopische Bild auffallend normales Aussehen der linken Nasenhälfte. Schleimhaut von normaler Farbe und nicht geschwollen, mittlere und untere Muschel nicht pathologisch vergrössert.

Lippen mit fuliginösem Belag, Zunge trocken. Starker Foetor ex ore. Rötung der hinteren Rachenwand. Die Gegend des rechten Sinus fron-

talis, besonders die mediale Partie des Supraorbitalrandes enorm druckempfindlich, auch beim Beklopfen sehr schmerzhaft. Die Druckempfindlichkeit reicht bis zur Mittellinie, sie besteht nicht am linken Stirnbein. Sensorium frei, Pat. giebt auf alle Fragen Antwort. Keine Augenmuskellähmungen, nirgends Störungen der Sensibilität. Keine Steigerung der Reflexe, keine Zuckungen im Gesicht oder an den Extremitäten. — Lungengrenzen normal. In der linken Fossa supra- und infraclavicularis Schallverkürzung und verschärftes Inspirium, ebenso l. h. o. über der Schulterhöhe Schallverkürzung und verschärftes Vesikuläratmen ohne Rasselgeräusche. Herzgrenzen nicht verbreitert, Töne rein, Aktion regelmässig. Puls 120, klein. Leberdämpfung in der Mammillarlinie mit dem Rippenbogen abschneidend. Milz perkuttorisch nicht vergrössert, nicht palpabel. Abdomen etwas eingezogen, nirgends druckempfindlich. Urin ohne Zucker, leichte febrile Albuminurie. Temperatur 40.5.

Diagnose: Meningitis basilaris bei Empyem des rechten Sinus frontalis.

Die Diagnose Empyem des Sinus frontalis stützte sich auf die enorme Druckempfindlichkeit des rechten Stirnbeins gerade in der Ausdehnung des Sinus frontalis. Der rhinoskopische Befund, die Eiteransammlung im ganzen mittleren Nasengang bei hochgradiger Schwellung und Hypertrophie der mittleren Muschel sprach dafür. Protrusio bulbi, Lidödem und Chemosis des rechten Auges liessen an eine Infektion der Orbita durch die untere Wand der Stirnhöhle hindurch denken.

Die sofort vorgenommene Operation ergab aber ein anderes Resultat: Hautschnitt über der Nasenwurzel rechts längs des Orbitalrandes bis über die Incisura supraorbitalis. Freilegung des Knochens und Aufmeisselung der vorderen Wand des Sinus frontalis. Es kommt kein Eiter zum Vorschein, die Schleimhaut erweist sich als normal. Freilegung der Dura, keine Pulsation des Gehirns sichtbar. Punktion des Gehirns und des orbitalen Zellgewebes ohne Ergebnis. Tamponade. Verkleinerung der Wunde durch Naht.

Bei dem doch zu auffallenden rhinoskopischen Befund legte der negative Befund in der Stirnhöhle den Gedanken nahe, dass der primäre Krankheitsherd in einem Empyem der rechten Keilbeinhöhle zu suchen sei. Die rechtsseitige Augenaffektion liess sich dann als Folge einer Thrombose des Sinus cavernosus erklären. Bei der Schwere des Allgemeinzustandes und der Aussichtslosigkeit des Falles wurde aber von einem weiteren chirurgischen Eingriff abgesehen.

Nach der Operation blieb die Temperatur auf der Höhe von 40°. Die Nackenstarre bestand unverändert fort, die Schmerzen wurden so heftig, dass Pat. laut schrie. Auffallend war die bald nach der Operation aufgetretene leichte Chemosis und Schwellung der Lider des linken Auges. Zwei Tage nach der Operation traten Delirien auf, bis am I. VI. tiefes Coma und Cheyne-Stokes'sches Atmen einsetzten und am 2. VI. der Exitus letalis erfolgte.

Sektion: Seröse Meningitis der Konvexität, eitrige Basilarmeningitis. Die weichen Hirnhäute eitrig imprägniert vom Chiasma nervi optici bis zur Medulla oblongata. Die Ventrikelflüssigkeit mässig vermehrt. Die Dura mater über der Sella turcica gelblich verfärbt. Bei der Eröffnung der Dura an dieser Stelle quillt Eiter aus einem kleinen extraduralen Abscess in der Sella turcica. Der rechte Sinus cavernosus und der Sinus intercavernosus im Zustand der Phlebitis, und ausgefüllt von einem eitrigen Thrombus. Die obere Wand des Sinus sphenoidalis, die Sella turcica, rötlichgrau verfärbt und mit feinen, eitrigen Gängen durchsetzt. Bei Abtragung der Knochenplatte zeigt sich die rechte Keilbeinhöhle mit dickem, gelbem Eiter angefüllt, die Scheidewand zwischen den beiden Sinus bereits durchbrochen, im linken Sinus sphenoidalis aber nur wenig Eiter. Schleimhaut der rechten Keilbeinhöhle nekrotisch. — Trübung des Herzmuskels, septische Pneumonien in beiden Unterlappen und ausgeheilte tuberkulöse Herde in der linken Lungenspitze. Trübung von Milz, Leber und Nieren.

3. O. H., ein 21jähriger Student, machte am 12. III. 02 einen Suicidversuch, indem er sich in die rechte Schläfe mit der Richtung der Pistole nach vorn schoss. Sofort nach der Verletzung wird er ins Krankenhaus überführt.

Status praesens: Schusswunde von ca. 4 mm Durchmesser in der rechten Schläfe, aus ihr ergiesst sich etwas hellrotes Blut. Blutung aus der Nase. Ptosis des rechten Augenlides, das Auge selbst intakt, die Pupille, mittelweit, reagiert träge auf Licht. Gutes Sehvermögen des rechten Auges. Das Auge wird nur nach aussen bewegt, die übrigen Bewegungen unmöglich. Keine Lähmung im Gebiet des Facialis und der Extremitätennerven. Sensorium etwas benommen. Pat. macht langsame, aber klare Angaben. Er klagt über heftigen Stirnkopfschmerz. Puls 56—60. Atmung verlangsamt. Kein Erbrechen. Sonst am Körper mit Ausnahme einer von einer Radikaloperation herrührenden Narbe hinter dem rechten Ohr keine nachweisbare pathologische Veränderungen.

Klinische Diagnose: Schussverletzung des Gehirns im rechten Schläfenlappen. Zerreissung der Art. meningea med., intracranielle Blutung. Verletzung oder Kompression des Nerv. oculomotorius.

Trepanation an der Stelle der Einschussöffnung. Unterbindung der Art. mening. med. Starke Blutung aus der Tiefe, wahrscheinlich aus dem Sinus cavernosus. Tamponade des Schusskanals.

In den nächsten Tagen grosse Unruhe. Aus der Trepanationsöffnung entleert sich Gehirnmasse und Crebrospinalflüssigkeit. Höchste Temperatur 38.5°. — 18. IV. Lähmung der linken Gesichtshälfte, dann in den darauffolgenden Tagen des linken Armes und des linken Beines. Die Temperatur steigt nicht höher wie 38.5°. — Am 31. IV. beginnen meningitische Symptome. Die Temperatur steigt jetzt auf 40.5 und hält sich

auf dieser Höhe. Ausgesprochene Nackenstarre, beiderseitige Abducensparese. Coma und Delirien, zeitweise unterbrochen von freien Momenten. — 6. V. hochgradige Somnolenz, Singultus, Cheyne-Stokes'sches Phänomen; am Abend Exitus letalis.

Obduktion: Ausgedehnte Encephalomalacie der rechten Grosshirnhemisphäre. Eitrige Basilarmeningitis. Die Kugel sitzt in der Mitte der Sella turcica und ragt in beide Keilbeinhöhlen. Breite Fissuren in der Sella turcica. Empyem beider Keilbeinhöhlen.

Wenn wir in diesen drei Fällen die pathologisch-anatomischen Vorgänge betrachten, so stimmen die beiden ersten Fälle, was den Weg der Infektion der Schädelhöhle betrifft, mit einander überein. Ob die Retention des Sekrets durch Behinderung des Abflusses allein oder ob die Infektiosität der Bakterien das Uebergreifen des Eiterungsprocesses auf das Schädelinnere veranlasste, kann ja nicht entschieden werden. Kuhnt betont gerade den Einfluss der Bakterienvirulenz, und Alles spricht z. B. in dem Fall, der mit croupöser Pneumonie einherging, für eine akute Exacerbation eines chronischen Empyems durch die Virulenz der Pneumokokken, die dann eine Infektion der Schädelhöhle im Sinne Kuhnt's herbeiführte. Der Eiterungsprocess in der Keilbeinhöhle führte zur Nekrose ihrer Schleimhaut und damit auch ihres periostalen Ueberzugs, da ja Schleimhaut und Periost hier untrennbar sind. Hieran schloss sich dann die Infektion des Sinus cavernosus durch die Diploe hindurch, ein Vorgang, wie er auch von Dreyfuss unter den von ihm citierten 12 Fällen 8mal gefunden wurde.

Das Zustandekommen der Thrombophlebitis des Sinus cavernosus kann auf verschiedene Art erklärt werden. Es kann sich um eine Propagation des Eiterungsprocesses der Art handeln, dass nach Ergriffensein des Periosts des Sinus sphenoidalis eine Ostitis der Sella turcica entsteht, an die sich die Entzündung ihres intracraniellen Periosts und des ihm unmittelbar anliegenden Sinus cavernosus anschliesst. Oder die Infektion geschieht auf dem Wege der Blutbahn. Infektiöses Material wird durch die Knochenvenen in den Sinus cavernosus gebracht, wo es die Thrombophlebitis erzeugt. Eine dritte Möglichkeit ist die Infektion auf dem Wege der Lymphbahn. Sie liesse sich so erklären, dass die Bakterien durch die Lymphwege des Knochens in die den Sinus cavernosus umgebende Lymphscheide gelangen, wo sie zunächst

Anlass zur Perisinuitis und dann zur Thrombophlebitis des Sinus cavernosus geben.

Die Thrombophlebitis des Sinus cavernosus hatte bei unserem zweiten Fall zunächst die Bildung eines kleinen extraduralen Abscesses in der Sella turcica zur Folge, wie dies auch bei zwei der von Dreyfuss citierten Fälle gefunden wurde. Daran schloss sich eine eitrige Pachy- und Leptomeningitis basilaris. Die Bildung eines intraduralen Abscesses in der mittleren Schädelgrube erwähnt die Statistik verschiedentlich, wogegen der als cerebrale Komplikation besonders beim Empyem der Stirnhöhle so oft gefundene Hirnabscess beim Empyem der Keilbeinhöhle noch nicht beobachtet wurde, wenigstens finde ich ihn in der gesamten Litteratur als Komplikation der Keilbeinhöhlenempyeme nirgends erwähnt.

Interessant ist gegenüber den beiden ersten Fällen die Erklärung des Infektionsweges, die sich uns bei unserem dritten Fall aufdrängt. Nach Beseitigung des Hirndruckes durch Unterbindung der Art. mening. med. war in den ersten Tagen der Zustand ein relativ guter. Es entleerte sich zwar aus der Wunde immer noch Gehirnmasse, es bestand aber dabei nur geringe Temperatursteigerung und ein relativ gutes Allgemeinbefinden. Was die Gehirnläsion betraf, so war die Aussicht auf Heilung höchstens eine zweifelhafte, jedenfalls nicht eine ganz schlechte. Den tödlichen Ausgang veranlasste zweifellos der Sitz der Kugel. Die Kugel, die in der Keilbeinhöhle sass und eine Fissur ihres Daches erzeugte, verursachte eine Infektion der Keilbeinhöhle von der Nase her. Es entstand ein Empyem, das sich dann durch die Fissur direkt in die Schädelhöhle fortsetzte und dort eine eitrige Basilarmeningitis zur Folge hatte. Wir haben also hier eine direkte Fortsetzung des eitrigen Processes in der Keilbeinhöhle auf das Schädelinnere, geradeso wie sie in den Fällen von Perforation der Keilbeinhöhle bei Caries des Daches derselben, von denen Dreyfuss vier in der Litteratur fand, statthat und wie sie erfolgen kann dort, wo angeborene Dehiscenzen im Knochen des Daches der Keilbeinhöhle vorhanden sind, wie sie Zuckerkandl fand. Noch einige Worte zur Frage des Vorkommens der Knochencaries bei Nebenhöhlenempyemen. Gerade in diesem Punkt existiert noch eine merkwürdige Differenz der Erfahrungen. E. Fränkel ist der Ansicht, dass eine Caries des Knochens beim Nebenhöhlenempyem überhaupt nur bei Tuberkulose und Syphilis zu finden sei. Ohne Bedenken

kann man dieser Ansicht, wie es auch M. Schmidt thut, beipflichten, wenn die Caries als das Primäre aufzufassen ist. Sicher kann aber auch eine ausgedehnte Schleimhaut- und Periosterkrankung eine Caries des Knochens sekundär zur Folge haben, ohne dass Tuberkulose oder Syphilis im Spiele ist. Finden wir doch auch an Knochen des übrigen Skeletts cariöse Erkrankung ohne specifischen Charakter, einfach durch Uebergreifen des Eiterungsprocesses benachbarter Gewebe auf den Knochen entstanden.

Wenn wir nun betrachten, welches die subjektiven Symptome sind, die unseren Blick auf die Keilbeinhöhle als Ausgangspunkt der cerebralen Affektion lenken können, so ist es vor Allem der Kopfschmerz. Dieser hat die verschiedenartigste Lokalisation. Bald sitzt er in der Stirn-, bald in der Schläfen- oder Scheitelgegend, im Hinterkopf oder hinter den Augen. In unseren beiden ersten Fällen wurde Stirn-, Scheitelgegend und Hinterkopf als Sitz des Kopfschmerzes angegeben. Er kann anfallsweise auftreten, so in einem unserer Fälle in meist abendlichen Anfällen. Schwindel besonders beim Bücken (Hajek), Schläfrigkeit und Verstimmung werden noch als Symptome angegeben. Die Beschwerden von Seiten der eitrigen Sekretion der Keilbeinhöhle sind sehr verschieden, ja fehlen häufig ganz. Der geringe Ausfluss aus der befallenen Nasenhälfte wird von den meisten Kranken wenig lästig empfunden, wogegen das Herabfliessen des Sekrets an der hinteren Rachenwand die unangenehmen Symptome des Retronasalkatarrhs, Brennen und Kratzen am weichen Gaumen und im Hals, erzeugen kann. Durch die eitrige Sekretion können auch subjektive Geruchsempfindungen verschiedener Art hervorgerufen werden.

Hat uns die Anamnese so auf eine Nebenhöhlenerkrankung bezw. Keilbeinhöhlenerkrankung hingeleitet, so unterstützt uns jetzt die objektive Untersuchung bei der genaueren Diagnosenstellung. Zuweilen fehlt bei der Rhinoskopie jedes objektive Symptom von Seiten eines Keilbeinhöhlenempyems wie in unserem ersten Falle. Bei vollständiger Behinderung des Eiterabflusses durch Verschluss des Ostium sphenoidale wird man dergleichen finden. Das gewöhnliche Bild aber ist: Eiter zwischen mittlerer Muschel und Nasenscheidewand. Der Eiter kann sich auch wie in unserem zweiten Falle unter den dort angegebenen Verhältnissen von Muschel und Septum auch im mittleren Nasengang finden. Die Rhinoscopia posterior wird uns in manchen Fällen flüssiges oder zu Borken eingedicktes Sekret im Nasenrachensaum,

an den hinteren Enden der mittleren und unteren Muschel zeigen.

Weiterhin können uns Erscheinungen von Seiten der Augen auf eine Erkrankung des Sinus sphenoidalis aufmerksam machen. Man hat eine Einschränkung des Gesichsfeldes beobachtet, die hervorgerufen wird durch Druck auf den Nervus opticus bei Ausdehnung der Keilbeinhöhle durch Sekretstagnation (Berger und Tyrmann). Die Kompression kann schliesslich auch, wie schon wiederholt gesehen wurde, Anlass zu plötzlicher einseitiger Erblindung geben. Bei der Lage des Nervus opticus direkt über der knöchernen Wand des äusseren oberen Winkels der Keilbeinhöhle ist dies wohl denkbar. Geht der Entzündungsprocess von der Keilbeinhöhle auf die Orbita über, so kann auch Perineuritis und Neuritis nervi optici die Ursache zur Erblindung geben. Das Uebergreifen auf die Orbita kann ferner seröse oder eitrige Entzündung des retrobulbären Zellgewebes mit Exophthalmus, Chemosis der Conjunctiva und Lidödem zur Folge haben, ja schliesslich kann die Fortsetzung des Processes längs der Scheide des Opticus oder durch Infektion der Blutbahn zu einer tödlichen Meningitis führen.

Der gewöhnliche Weg der Infektion der Schädelhöhle, den wir beim Keilbeinhöhlenempyem finden, ist jedoch nicht der durch die Orbita, sondern der schon bei der Besprechung der pathologisch-anatomischen Vorgänge ausführlich behandelte, das Uebergreifen des Entzündungsprocesses auf den Sinus cavernosus.

Ganz plötzlich setzt eine Schwellung der Augenlider ein, zu der sich bald eine Chemosis der Conjunctiva bulbi hinzugesellt. Durch die seröse Durchtränkung des orbitalen Zellgewebes kommt es zur Protrusio bulbi. Der Augenhintergrund zeigt das Bild der Stauung, verwaschene Papille und venöse Ektasien. Hochgradige Kopfschmerzen, Erbrechen, Somnolenz und hohes Fieber deuten auf die Schwere des Zustandes hin. Auch ohne dass eine Meningitis sich an die Thrombophlebitis des Sinus cavernosus anschliesst, kann der Tod eintreten durch Pyämie. Gewöhnlich aber setzt sich der eitrige Process im Sinus cavernosus auf die ihm benachbarten Meningen der Gehirnbasis fort und macht dort die Symptome der eitrigen Basilarmeningitis. Nackenstarre, zunehmende Unruhe, Delirien, die Febris continua auf der Höhe von 40° sind uns dafür Zeichen. Lähmungserscheinungen von Seiten der an der Basis cerebri verlaufenden Nervenstämme, besonders des Abducens, des

Oculomotorius und Facialis treten zuweilen auf, manchmal auch Zuckungen der Extremitäten. Die Atmung wird unregelmässig, Cheyne-Stokes'sches Phänomen setzt ein und schliesslich erfolgt in tiefem Coma der Exitus letalis.

Bei der Besprechung der Differentialdiagnose kommt zunächst die Meningitis im Anschluss an Empyeme der übrigen Nebenhöhlen der Nase in Betracht. Es können Symptome vorhanden sein, die auf ein Empyem des Sinus frontalis schliessen lassen. Dieselben Erscheinungen, wie sie die Thrombophlebitis des Sinus cavernosus macht als Komplikation des Keilbeinhöhlenempyems, kann uns auch eine Entzündung in der Orbita bieten, die ja beim Empyem des Sinus frontalis häufig ist. Neuralgische Schmerzen im Gebiet des Nervus supraorbitalis, hervorgerufen durch die Affektion der Orbita bei der Thrombophlebitis des Sinus cavernosus, können den Stirnschmerz beim Empyem des Sinus frontalis vortäuschen. Schliesslich kann uns auch das rhinoskopische Bild für eine Affektion der Stirnhöhle einnehmen. So hielten wir den an zweiter Stelle citierten Fall auch erst für ein Empyem des Sinus frontalis, bis uns das negative Resultat der Eröffnung der Stirnhöhle für die Diagnose „Empyem des Sinus sphenoidalis" bestimmte. Allerdings wurde eine Sondierung und Durchleuchtung der Stirnhöhle, da keine Zeit mehr zu verlieren war, vor der Operation nicht vorgenommen. Ihr negatives Ergebnis hätte uns auch nicht davon abgehalten, den Sinus frontalis zu eröffnen.

Fälle von Kieferhöhlenempyem, die so schwer sind, dass sie zu intracraniellen Komplikationen führen, machen unverkennbare Symptome von Seiten der Kieferhöhle. Trotzdem sollte wegen der Häufigkeit der Kombination des Kieferhöhlenempyems mit dem Empyem des Sinus sphenoidalis (Wertheim) auch bei ersterem auf die Keilbeinhöhle Rücksicht genommen werden. Schwierig kann auch die Frage werden, ob eine Meningitis, die nicht mit einer Thrombophlebitis des Sinus cavernosus einhergeht aber als Komplikation einer Nebenhöhleneiterung der Nase aufzufassen ist, durch ein Empyem der Siebbeinzellen oder der Keilbeinhöhlen veranlasst wurde. Die genaue rhinoskopische Untersuchung ev. nach Resektion eines Teiles der mittleren Muschel, muss dann entscheiden. Sind aber Symptome einer Thrombose des Sinus cavernosus vorhanden, so kann eine Affektion des Siebbeinlabyrinths als Ursache der cerebralen Komplikation ausgeschlossen werden, wenigstens ist keiner der von Dreyfuss citierten Fälle von intra-

cranieller Erkrankung nach Siebbeinzellenempyem mit Erscheinungen von Seiten des Sinus cavernosus einhergegangen.

Ein anderes differentialdiagnostisch in Betracht kommendes Moment soll folgender Fall aus der Praxis des Herrn Prof. v. Beck illustrieren:

H. S., ein 17jähriger Arbeiter, leidet seit Kindheit an Ozaena. Vor 4 Jahren Otitis media sin., von der er jetzt keine Beschwerden mehr hat. Er war wegen Stirnhöhlenkatarrhs längere Zeit in Behandlung. Im letzten Jahre hatte er häufig Stirnkopfschmerz. Von specialärztlicher Seite wurde im Laufe der Behandlung der Verdacht auf Keilbeinhöhlenerkrankung ausgesprochen. Seit Anfang Mai 1899 diffuse Kopfschmerzen, Ohrenreissen bald rechts, bald links. Dabei besteht kein Fieber. Trotz zunehmender Benommenheit geht Pat. umher, bis am 16. V. Schwindel und Erbrechen verbunden mit heftigen Hinterhauptschmerzen beiderseits auftritt. Noch am selben Tag entwickelt sich ausgesprochene Nackenstarre, die Atmung wird unregelmässig. Herr Prof. v. Beck wird zugezogen und vermutet Meningitis im Anschluss an Kleinhirnabscess. Die Operation wird vorgeschlagen, aber abgelehnt. Am 17. V. Konvulsionen und Cheyne-Stokessches Phänomen. Exophthalmus besteht nicht. Noch am Abend des 17. V. erfolgt der Tod. Die Obduktion ergiebt: Kleinhirnabscess links mit Durchbruch in den Ventrikel, beginnende Basilarmeningitis. Am linken Ohr Sklerose des Knochens. Die Keilbeinhöhlen frei.

Also ein Fall von Meningitis im Anschluss an chronischen, offenbar otogenen Kleinhirnabscess, wo von specialärztlicher Seite Verdacht auf Erkrankung des Sinus sphenoidalis bestand.

Was in diesem Fall zur mutmasslichen Annahme eines Keilbeinhöhlenempyems veranlasste, war wahrscheinlich die Ozaena, die sich ja nicht selten mit Nebenhöhlenaffektionen kombiniert. Ein lokaler Befund am Sinus sphenoidalis war aber wohl in vivo ebensowenig vorhanden wie in cadavere. Oder die subjektiven Symptome, die chronischen Kopfschmerzen, liessen den Verdacht aufkommen. Es gehört nicht in den Rahmen dieser Arbeit, die Symptome des Hirnabscesses hier ausführlich zu besprechen, nur so viel will ich sagen, dass seine prägnantesten Symptome, Kopfschmerz und Schwindel, wenn Herdsymptome, wie dies ja sehr oft der Fall ist, vollständig fehlen, in uns auch den Verdacht auf Erkrankung des Sinus sphenoidalis erwecken müssen. Dunkle Fälle, wo uns der objektive Befund in der Nase trotz des Bestehens eines Keilbeinhöhlenempyems keine Anhaltspunkte dafür bietet, und solche, wo es trotz gründlichster Beobachtung nicht gelingt, eine bestimmte Diagnose auf Hirnabscess zu stellen, wird es ja immer geben. In

den meisten Fällen können uns aber unsere Untersuchungsmethoden in den Stand setzen, eine Entscheidung in dieser oder jener Hinsicht zu treffen.

Wenn wir die therapeutischen Erfolge bei den intrakraniellen Komplikationen der Nebenhöhlenerkrankungen der Nase im Allgemeinen betrachten, so steht die Stirnhöhle an erster Stelle. Es ist der Stirnhirnabscess, der den Operateur beim Auftreten von cerebralen Symptomen beim Empyem des Sinus frontalis nicht machtlos lässt. Mancher schöne Erfolg ist in diesen Fällen durch die Operation schon erzielt worden. Leider ist bei einem Empyem des Sinus sphenoidalis, das mit Thrombophlebitis des Sinus cavernosus und Basilarmeningitis bereits kompliciert ist, von einem chirurgischen Eingriff nichts mehr zu erhoffen. Sämtliche in der Litteratur bekannten Fälle sind letal verlaufen. Die Operation ist wohl als letzter Versuch indiciert, wird aber wohl selten in einem Fall Erfolg haben.

Die Eröffnung der Keilbeinhöhle von der Nase aus vermag allerdings den Abfluss des Eiters aus dem Sinus sphenoidalis zu bewirken, auf die cerebrale Affektion ist sie einflusslos. Wir werden deshalb in solchen Fällen die Eröffnung des Sinus sphenoidalis von der Stirnhöhle aus vornehmen, wie auch Jansen beim kombinierten Nebenhöhlenempyem vorgegangen ist. Wenn man nach Entfernung der vorderen Wand des Sinus frontalis tief unten am Boden desselben in direkt horizontaler Richtung gegen die Siebbeinzellen vordringt, gelangt man leicht in die Keilbeinhöhle und in einer Tiefe von ca. 8 cm an ihre hintere Wand. Nach Ausräumung der Keilbeinhöhle wird man dann an der hinteren Wand des Sinus frontalis die Schädelhöhle eröffnen, die Dura prüfen und mittels der Punktionsspritze nach einem Hirnabscess fahnden. Nach Erweiterung der Trepanationsöffnung kann schliesslich auch unter Abhebelung des Stirnhirns der erkrankte Sinus cavernosus gespalten und tamponiert werden. Bei diesem Vorgehen ist es nicht ausgeschlossen, dass sich die Thrombophlebitis des Sinus cavernosus, wenn der Process noch nicht auf die Meningen fortgeschritten ist, noch zurückbringen lässt. Eine bereits bestehende basilare Meningitis wird aber kaum durch eine derartige Operation in Angriff genommen werden können.

Bei der Aussichtslosigkeit derartiger Fälle drängt sich uns die Frage auf, ob wir nicht prophylaktisch gegen sie wirken können. Ich meine, dass das hervorstechende Symptom beim Em-

pyem des Sinus sphenoidalis, der Kopfschmerz, mehr als bisher das Augenmerk des Arztes auf eine Nasenaffektion lenken müsse. Werden dann abnorme Verhältnisse gefunden, die für eine Nebenhöhlenaffektion sprechen, so wird eine sachgemässe Behandlung zweifellos in vielen Fällen von Kopfschmerz Heilung schaffen und den Kranken von einer Gefahr befreien, die noch viel zu wenig gekannt ist.

Beim Keilbeinhöhlenempyem kann die Behandlung oft selbst in der geübtesten Hand recht grosse Schwierigkeiten verursachen. Schuld daran ist, dass es sehr oft unmöglich ist, das Ostium sphenoidale ohne weiteren Eingriff zu Gesicht zu bekommen. Nur in Ausnahmefällen gestattet uns die Atrophie der Muscheln oder eine starke Einwärtsrollung der mittleren Muschel bei Deviation des Septums nach der entgegengesetzten Seite einen Blick auf's Ostium. Es ist daher erforderlich, dass man in solchen Fällen, wo die subjektiven und objektiven Erscheinungen für eine Keilbeinhöhlenaffektion sprechen, sich einen Zugang zum Ostium durch Resektion der mittleren Muschel verschafft. Nach Entfernung ihres hinteren Endes mit der kalten Stahlschlinge oder der Schere wird man dann Eiter aus dem Ostium sphenoidale hervorquellen sehen. In manchen Fällen, so bei völliger Sekretretention durch Verschluss des Ostiums, wird dies aber erst nach Sondierung desselben möglich sein. Bei der Sondenführung muss die zuerst von Zuckerkandl angegebene Richtungslinie, die Fortsetzung der Verbindungslinie der Spina nasalis inferior mit der Mitte des Randes der mittleren Muschel, eingehalten werden. Schon durch die Entfernung des hinteren Endes der mittleren Muschel kann in manchen Fällen die Ursache der Sekretstauung beseitigt werden, wenn diese nämlich durch ihre Hypertrophie das Ostium verlegt hat. In einer grossen Zahl von Fällen genügt dies aber nicht, sondern es wird hier die Erweiterung des Ostiums resp. die Entfernung der vorderen Wand der Keilbeinhöhle erst die Beschwerden beseitigen.

Nach dem Vorgange Hajek's, dessen Angaben in seinem Buch über die Pathologie und Therapie der Nebenhöhlen der Nase ich hier folge, wird das von ihm angegebene Häckchen in das Ostium sphenoidale eingesetzt und dann durch Zug nach unten und vorn eventuell auch noch seitlich der untere Rand der Oeffnung abgerissen. Die als Fetzen herabhängenden Ränder der Oeffnung können dann mit einer Pincette entfernt werden. Darauf wird für 24 Stunden die Keilbeinhöhle mit Jodoformgaze tamponiert. Um einen vorzeitigen Verschluss der Höhle zu verhüten, muss der granulierende

Rand von Zeit zu Zeit mit Lapis in Substanz oder mit Trichloressigsäure geätzt werden. Zur Heilung der Sekretion können Ausspülungen mit physiologischer Kochsalzlösung oder mit schwach antiseptischen Lösungen beitragen, in frischen Fällen genügen manchmal auch Ausblasungen mittels des Politzer'schen Verfahrens, um die Sekretion zum Verschwinden zu bringen. Wenn diese beiden Methoden nach 14tägiger Behandlung nicht zum Ziele führen, so kann dies mit Injektionen von 2—5% Lapislösung mittels der Hajek'schen Spritze gelingen. Beim Vorhandensein von Schleimhautwucherungen und Granulationen in der Keilbeinhöhle ist aber oft zum Zweck einer radikalen Heilung die Ausschabung am besten in mehreren Abschnitten innerhalb gewisser Zeitintervalle erforderlich.

Das Wesentliche bei der Behandlung des Keilbeinhöhlenempyems ist jedenfalls die Sorge für freien Abfluss. Kann sich der Eiter durch eine weite Oeffnung leicht entleeren, so verschwinden die Beschwerden, und die Gefahr des Uebergreifens der Eiterung auf das Schädelinnere ist dann so gut wie ausgeschlossen.

AUS DER

BRESLAUER CHIRURGISCHEN KLINIK

DES PROF. DR. v. MIKULICZ.

VIII.

Ein Fall von retrosacralem Dermoid.

Von

Dr. **Adam Czyzewicz jun.,**
Volontärassistent der Klinik.

Im Wintersemester 1901/02 kam in unserer Klinik folgender Fall von retrosacralem Dermoid zur Beobachtung.

Der 23jährige Patient will im kindlichen und jugendlichen Alter nie ernstlich krank gewesen sein. Auch eine Missbildung am Körper, speciell in der Kreuzbeingegend, war nicht wahrgenommen worden. Erst Anfang 1901 bemerkte Patient, dass sein Hemd am Rücken täglich eitrig befleckt war, was er früher niemals beobachtet haben will. Als er nach dessen Ursache suchte, fand er, dass in der Furche über dem After einige ganz kleine Oeffnungen bestanden, welche Flüssigkeit entleerten. Schmerzen hatte er dabei nicht; in der Meinung, dass es sich nur um oberflächliche Geschwüre handle, die in kurzer Zeit von selbst heilen würden, legte er sich nur etwas Verbandwatte auf. Erst als Anfang Dezember 1901 der Ausfluss reichlicher wurde und sich zeitweise leichte, stechende Schmerzen dazu gesellten, liess er sich am 31. I. 02 in die Breslauer chirurgische Universitätsklinik aufnehmen.

Status: Der Kranke ist gross, kräftig gebaut, mit fast pathologisch entwickeltem Fettpolster und einer starken Hypertrichosis am ganzen Körper. An den inneren Organen sind keine Veränderungen nachzu-

weisen, Temperatur normal. Nach Auseinanderziehung der sehr stark entwickelten Nates kommen genau in der Mittellinie 7 stecknadelkopfgrosse Oeffnungen, mit glatten, nicht unterminierten Rändern zum Vorschein. Sie liegen in einer geraden Reihe, durchschnittlich um 1/2 cm von einander entfernt, die unterste 14 cm oberhalb des Anus. Die Oeffnungen sind teilweise mit eingetrocknetem Sekrete bedeckt, in ihrer Umgebung besteht weder Schwellung noch Rötung der Haut. Die Palpation ergiebt, dass die Haut im Bereich der Oeffnungen um ein weniges derber ist, wie die normale Umgebung und dass auf Druck kleine Tropfen eitriger Flüssigkeit in den Oeffnungen erscheinen. Beim Sondieren der Fisteln kommt man durch jede etwa 1 cm in die Tiefe, nur die unterste reicht 2 1/2—3 cm tief. Die Sonde stösst nur auf weiches Gewebe, nirgends auf Knochen. Nach der Sondierung erfolgt keine Blutung. Die einzelnen Fisteln führen offenbar in einen gemeinsamen Hohlraum. Die Untersuchung per rectum, bei der der Finger übrigens gar nicht bis zu der Höhe der Fistelöffnungen hinaufreicht, ergiebt einen negativen Befund. Im Sekret finden sich mikroskopisch zahlreiche, meistens verfettete, Eiterzellen und vereinzelte Plattenepithelzellen, an Bakterien, den angelegten Kulturen zufolge, Staphylococcus albus und aureus in grösserer, Streptococcus in geringer Menge.

Insbesondere dem Befund von Plattenepithelien im Sekret zufolge, wird die Diagnose auf Fistula coccygea gestellt, trotzdem die Fisteln nicht genau in der Coccygealgegend, sondern etwas höher gelegen sind.

5. II. 02 Operation. In ruhiger Aethernarkose werden durch einen sagittalen Hautschnitt alle Fisteln gespalten. Man gelangt danach in eine taubeneigrosse Höhle, welche dicht in das starre, offenbar chronisch entzündliche, Unterhautzellgewebe eingebettet ist. Die Innenfläche sieht fast glatt aus. Der Inhalt der Cyste besteht aus dicker, eiterartiger Flüssigkeit, von der bereits oben erwähnten mikroskopischen Zusammensetzung und einem Knäuel schwarzer Haare. Nach der Gegend des rechten Tuber ossis ischii hin gerichtet, erstreckt sich ein kleiner, einige Millimeter langer Ausläufer der im übrigen buchtenlosen Höhle. — Nach Entleerung des Inhaltes wird die Cyste samt der sie umgebenden, starren, bindegewebigen Hülle exstirpiert. Dabei gelangt man bis ans Kreuzbein, in das aber die Cyste an keiner Stelle hineinreicht. Die Blutung wird durch Betupfen mit Wasserstoffsuperoxyd gestillt und danach die Hautwunde abwechselnd mit Silber- und Catgutnähten vereinigt bis auf das obere Ende, durch das ein Drain eingelegt wird.

Trotz dieses Drains bildet sich im Laufe des nächsten Tages ein Hämatom, das im unteren Teile der Nahtlinie durchbricht so, dass hier ein zweites Drain eingeführt wird. Im übrigen verläuft die Wundheilung normal. Am 5. III. 02 wird Patient entlassen und poliklinisch weiter behandelt. Die Drainöffnungen sind erst Mitte Juni ganz geschlossen.

Die anatomische Untersuchung des Präparates ergiebt folgendes:

Taubeneigrosse Cyste mit starrer, bindegewebiger Wand. Die Innenfläche ist im ganzen glatt, nicht spiegelnd, rosarot gefärbt, mit einzelnen graugelben Flecken. Auf ihr zeichnet sich ein Netz von schmalen, ebenfalls grau gefärbten Balken ab, das unmittelbar auf ihr gelegen ist. An einer etwa markstückgrossen Stelle fehlt dieses Balkennetz, und statt der glatten Innenfläche findet sich höckeriges, rotes Granulationsgewebe. Hier mündet durch eine feine Oeffnung der oben erwähnte ca. 1 cm lange Ausläufer der Cyste. Mikroskopisch lassen sich am Querschnitte durch die Cystenwand 3 Schichten unterscheiden: Aussen eine etwa 5 mm dicke Lage von fibrösem Bindegewebe mit entzündlichen Herden an den spärlichen Blutgefässen. Darauf folgend eine schmälere Zone lockeren Bindegewebes mit diffuser und herdweiser Rundzelleninfiltration, sowie Hämorrhagien und Pigmentanhäufungen. Innen, allerdings nur fleck- und strangweise vorhanden, eine Epidermislage von verschiedener Stärke mit Papillen, ohne Drüsen und ohne Haarbälge. Wo die Epidermis fehlt, bildet die entzündlich infiltrierte, lockere Bindegewebsschicht die Oberfläche. In den Fistelgängen ist kein Epithel nachzuweisen.

Die mikroskopische Untersuchung bestätigte also unsere Diagnose. Es handelte sich in der That um eine Dermoidcyste der Sacrococcygealgegend und zwar um eine der Fistula coccygea analoge Bildung; denn es ist anzunehmen, dass ursprünglich entweder nur ein langer Fistelgang bestanden hat, der sich erst infolge der Infektion und Eiterung erweitert hat, oder die Fistel stellte wenigstens die Kommunikation zwischen einer Cyste und der äusseren Haut her und vermittelte so die Infektion von aussen her. Ob die zahlreichen Fisteln schon ursprünglich nebeneinander bestanden hatten oder erst nachträglich infolge der Eiterung als neue Durchbruchsstellen entstanden sind, ist mit Sicherheit nicht festzustellen; denn an den Fisteln ist nach dem mikroskopischen Befunde ebenso wie an dem grössten Teile der Cysteninnenfläche, das Epithel durch die Entzündung zu Grunde gegangen. Trotzdem sich ein Konvolut von Haaren in der Cyste vorgefunden hat, haben sich Haarbälge in den Epithelresten nicht mehr nachweisen lassen. Wahrscheinlich sind sie ebenfalls durch den Entzündungsprocess zu Grunde gegangen; ob dasselbe auch für das Fehlen der Schweiss- und Talgdrüsen gilt, muss dahin gestellt bleiben.

Unser Fall ist ohne Zweifel als echtes Dermoid embryonalen Ursprungs aufzufassen, als eine relativ seltene Bildung, die mit den ungleich häufigeren Coccygealfisteln die gleiche ätiologische Grundlage hat. Es ist bekannt, dass bei Kindern, gleich nach der Geburt, sehr oft Dellen oder rinnenförmige Vertiefungen in der Furche

zwischen den Hinterbacken zu finden sind, deren Grösse, Gestalt und Entfernung von der Afteröffnung variieren. Es sind flache, nur wenig Millimeter tiefe, Einsenkungen, die meistens von normaler Haut bedeckt sind, aber der Behaarung entbeeren. Sie haften mitunter etwas fester, als die Nachbarteile, an dem darunter liegenden Knochengerüste. Nach den Untersuchungen von Després, Lannelongue[1]) u. A. kommen diese Vertiefungen bei etwa 1/3 aller Neugeborenen vor, werden aber meist, infolge ihrer Bedeutungslosigkeit, gänzlich übersehen. Ungemein seltener werden bei Neugeborenen die tieferen und engeren Gruben die sog. Coccygealfisteln beobachtet, trotzdem sie schon eher die Aufmerksamkeit der Angehörigen auf sich lenken.

Mit zunehmendem Alter verkleinern sich allmählig die Dellen und Fisteln so, dass sie nach Heurteaux[2]) und Peyramaure-Duverdier[3]) nur etwa in 3% der Fälle bestehen bleiben. Bei den übrigen 97% erfolgt bis zum Aufhören des Wachstums vollständige Ausgleichung auf das Niveau der umgebenden Haut.

Im Gegenteil dazu finden sich die Dermoidcysten der Sacrococcygealgegend mehr bei älteren Kindern und Erwachsenen, da sie zu ihrer vollständigen Ausbildung, respektive einer Infektion, die sie rascher zur Erscheinung treten lässt, mehr Zeit bedürfen. Trotzdem ist ihre absolute Häufigkeit doch auch nur eine geringe. Ich möchte hier einige der wichtigeren Beobachtungen aus der Litteratur kurz anführen.

Im Jahre 1867 berichtet Mason Waaren[4]) über zwei Fälle von Coccygealfisteln, deren Ende sackförmig aufgebläht und mit losen Haarknäueln gefüllt war. Es handelte sich also in beiden Fällen um einen Uebergang von Coccygealfisteln zu Dermoidcysten. Ausgebildete Dermoide ohne nachweisbare Verbindung mit der Haut beschreiben Després[5]), Ballet[6]) und Hofmokl[7]), weitere Fälle geben Molk[8]), Lawson

1) Nach Couroud, Dépressions et fistules congénitales cutannées de la région sacro-coccygienne. Thèse de Paris. 1883.

2) Bullet. de la société de chir. Mars 1882.

3) Peyramaure-Duverdier, Dépressions et fistules congénitales cutannées de la région sacro-coccygienne. Thèse de Paris. 1882.

4) Ref. Couroud l. c.

5) Bullet. de la Soc. anatom. Paris. 1874.

6) Soc. anatom. 1878.

7) Wien. med. Jahrb. 1879. IV. S. 461.

8) Molk, Des tumeurs congénitales de l'extrémité inférieure du tronc. Thèse de Strassbourg 1868.

Tait[1]), Féré[2]), Terillon[3]), Kuhn[4]), Lannelongue[5]), Sonnenburg[6]), Kaufmann[7]), v. Bergmann[8]) und Madelung[9]) an. Conrad[10]) bespricht 4 Beobachtungen, in denen es sich um blind endende, cystisch erweiterte, mit Haaren gefüllte Fisteln handelt, von sicher epidermoidalem Charakter. Wendelstadt[11]) berichtet über einen Fall, wo einige Coccygealfisteln in eine längliche, in sagittaler Richtung verlaufende Höhle mündeten, und über einen zweiten, in dem das Fistelende cystös erweitert und mit Haaren ausgefüllt war. Die Auskleidung der Fisteln in beiden Fällen wurde histologisch festgestellt, die Höhlen erwiesen sich als teilweise vereitert und mit Granulationen ausgekleidet. Einen ähnlichen Fall teilt auch Trzebicky[12]) mit.

Aus letzter Zeit sind zu erwähnen die Beobachtungen von P. Schmidt[13]), Zoege v. Manteufel[14]), Mallory[15]), Kutz[16]), Nasse[17]), Gussenbauer[18]) und Stolper[19]); als einziger Fall, in dem eine Coccygealfistel mit einem Dermoid im Medullarkanal direkt in Zusammenhang stand, ist die Beobachtung von Wette[20]) bekannt.

Die Dermoidcysten der Sacrococcygealgegend haben verschie-

1) Compt. rend. pour l'Avancement des sciences en Angleterre. Dublin 1877. Ref. Couroud.

2) Soc. anat. 1878. S. 309 und 532. Ref. Couroud.

3) Revue de chir. Avril 1882.

4) Bullet. de la Soc. de chir. 7 août 1877.

5) Bullet. de la Soc. de chir. Mars 1882.

6) Sonnenburg, nach v. Bergmann.

7) Kaufmann, Ueber angeborene Sacraltumoren. Inaugural-Dissert. Berlin 1883.

8) v. Bergmann, Zur Diagnose der angeborenen Sacralgeschwülste. Berlin. klin. Wochenschr. 1884. Nr. 48, 49.

9) Madelung, Ueber die Foveola coccygea. Centralbl. f. Chir. 1885. Nr. 44. S. 761.

10) a. a. O.

11) Wendelstadt, Ueber angeborene Hauteinstülpungen und haarhaltige Fisteln in der Sacrococcygealgegend. Dissert. 1885.

12) Wien. med. Wochenschr. XXXV. 13, 14. S. 393 und 422. 1885.

13) P. Schmidt, Ein Beitrag zur Kenntnis der kongenitalen Sacraltumoren. Dissert. Greifswald 1889.

14) Deutsch. med. Wochenschr. XVI. 22. 1890.

15) J. B. Mallory, Sacro-coccygeal dimples, sinuses and cysts. Americ. Journ. of the med. sciences. CIII. 3. 1892.

16) Kutz, Ueber Dermoidcysten, mit spez. Berücksichtigung eines Falles von Sacraldermoid. Dissert. München 1895.

17) v. Langenbeck's Arch. XLV. 3. p. 685.

18) Prager med. Wochenschr. XVIII. 36. 1893.

19) Deutsche Zeitschr. f. Chir. L. 3 und 4. S. 207. 1899.

20) v. Langenbeck's Arch. XLVII. 1894.

dene Grösse und sitzen meist dicht unter der Haut, mitunter auch tiefer, nahe am Kreuzbein. Sie sind gewöhnlich mit der Haut verwachsen; oft stehen sie mit der Wirbelsäule mittels fibröser Stränge in Verbindung. In vielen Fällen kommunicieren sie nach aussen durch eine oder mehrere Fisteln. Diese sind entweder, wie die Cysten selbst, angeboren und besitzen dann eine Auskleidung mit Epidermis, oder sie entstehen erst im späteren Leben als Folgeerscheinung eines entzündlichen Processes in der Cyste und Durchbruch nach aussen und bilden dann nur, mit Granulationen ausgekleidete Kanäle. — Die Cysten stellen Gebilde dar, deren Wandungen, von diverser Dicke, meistens aus einer mächtigen Bindegewebsschicht bestehen, welche auf der Innenseite mit mehrgeschichtetem Plattenepithel ausgekleidet ist, in dem Anhangsorgane in verschiedenen Entwicklungsstadien vorkommen können. Nebst gut entwickelten Haarfolikeln findet man Rudimente von Talg- und Schweissdrüsen. — Der Inhalt besteht aus breiigen Massen, die bei mikroskopischer Untersuchung sich als ein Gemisch von verhornten, abgeschuppten Epithelien, Cholestearintafeln und Produkten der Hautdrüsen, ergeben. Sehr oft sind auch Haare zu finden, meist dünne, hellblonde, aber auch gut entwickelte, schwarze, die in grösseren Ballen die Höhle zum grössten Teil ausfüllen können. Je nach der Zusammensetzung des Inhaltes variiert seine Konsistenz. Er kann flüssig oder dickbreiig, sogar ganz fest und trocken sein, wie z. B. in den Fällen von Lannelongue, Molk und Kutz in denen der Dermoidinhalt fast ausschliesslich aus verhornten Epithelzellen bestand, welche, lamellenweise an einander gereiht, die ganze Höhle ausfüllten.

Natürlich verändern sich diese Verhältnisse in dem Momente, wo von der Aussenwelt, durch die bestehenden Fisteln oder auch auf dem Blut- oder Lymphwege, Bakterien in die Cyste gelangen und hier eine Entzündung hervorrufen. Hierdurch wird dann der Epithelüberzug mehr oder weniger vernichtet, um die Cyste herum bildet sich eine bindegewebige Hülle, im inneren eine Art Abscessmembran und zum Inhalte der Cyste gesellt sich ein entzündliches Exsudat hinzu. So kann die Entscheidung, ob ein Dermoid oder ein Abscess vorliegt, unter Umständen schwierig sein.

Was die Frage der Abstammung dieser Dermoide anbelangt, so gehen die Ansichten der Autoren auseinander, indem die einen als Ursprungsstelle Rudimente der embryonalen Wirbelsäule und des Rückenmarkkanals, die anderen dagegen verirrte Keime der äusseren

Haut ansprechen. Nach Mason Waaren entstehen die Fisteln dieser Gegend durch abnorme Wachstumsrichtung der Haare in ihre Haarschafte. Der unaufhörliche Reiz, den sie dadurch ausüben, soll die Entstehung von entzündlichen Processen und infolge dessen von Fisteln und abscedierenden Cysten befördern. Lawson Tait sucht die Fisteln und Cysten mit der Annahme von Rudimenten einer Schwanzbildung beim Menschen, zu erklären. Kuhn leitet die Cysten ab von Resten einer im intrauterinen Leben bestehenden Hydrorrhachis. Die übrigbleibenden narbigen Stränge sollen durch Einziehung der Haut die Fisteln und Cysten erzeugen. Ihm schliessen sich eng an: Feré, der das ausschliessliche Vorkommen dieser Gebilde in der Sacrococcygealgegend auf verspätete Schliessung eines „ombilique postérieur" zurückführt, welcher analog dem Nabel gerade über dem Ende des Kreuzbeins liegen soll, und Terillon, der das Leiden als eine partielle Hydrorrhachis auffasst, mit alleiniger Spaltbildung der Haut.

Lannelongue stellt die bis jetzt einfachste Theorie auf. Er stützt sich auf die Thatsache, dass im frühen, fötalen Leben, ein inniger Zusammenhang zwischen der äusseren Haut und der Auskleidung des Rückenmarkkanals besteht. Das Persistieren dieses Zusammenhanges giebt die Ursache zur Entstehung der Dellen und Fisteln ab und nachträgliche Abschnürungen der Fisteln veranlassen weiterhin die Entstehung der Cysten. Die charakteristische Lokalisation des Leidens sucht Lannelongue durch die Annahme zu erklären, dass gerade in der Sacrococcygealgegend die Mesodermalmassen, welche die Teilung der Wirbelsäule von der äusseren Haut bewirken, nur spärlich zur Entwicklung kommen, so dass sie zu wenig Kraft besitzen, die bestehenden Verbindungen zu lösen. Dieser Theorie folgen Peyramaure-Duverdier und Couroud, Lannelongue's Schüler.

Eine ähnliche Anschauung vertreten Wendelstadt und später Wette, nur mit dem Unterschiede, dass sie den Sitz der Fisteln und Cysten sich nicht durch unzureichende Bildung von Mesodermalgewebe entstanden denken, sondern vielmehr durch verspätete Schliessung des Rückenmarkkanals.

Schliesslich ist noch die Ansicht von Madelung zu erwähnen, nach der eine anormale Entwicklung des Lig. caudale, die in Frage kommenden Gebilde entstehenlassen soll. Seine Behauptung findet eine Stütze durch die Arbeiten Tourneaux's und Hermann's, die festgestellt haben, dass bis zum dritten Monate des Fötallebens das

Rückenmark bis zum drittletztem Steisswirbel reicht, und von da aus mit einem Faserbündel, welches eine nach unten konvexe Schleife bildet, mit der Haut in Zusammenhang steht. Der absteigende Ast der Schleife erfährt sehr bald eine Rückbildung bis auf einen ganz feinen Gewebsstrang, der Aufsteigende soll sich dagegen weiter entwickeln und sogar in seinem peripheren Ende zeitweise eine cystenförmige Auftreibung erfahren können. Unter normalen Verhältnissen tritt aber auch hier die Obliteration bald ein. Die Feststellung dieses Zusammenhanges des Wirbelkanals mit der äusseren Haut, als Rest des Medullarrohres liess auch Nasse[1]) annehmen, dass hier der Ursprung der Dermoidcysten und Coccygealfisteln zu suchen sei.

Die späteren Arbeiten schliessen sich zum Teil der Theorie Lannelongue's, zum Teil derjenigen Madelung's und Nasse's an.

Die zuletzt angeführten Theorien lassen sich durch folgende embryologische Thatsachen stützen. Bekanntlich entsteht der Rückenmarkskanal aus einer rinnenförmigen Vertiefung an der dorsalen Seite des Foetus. Diese Vertiefung stammt vom Ektoderm und ist somit mit bis dahin nicht differenzierten Ektodermalzellen ausgekleidet. Im Laufe der Zeit vertieft sich diese Rinne immer mehr, ihre Ränder heben sich empor und kommen endlich zusammen, womit sie ein abgeschlossenes Rohr bilden, welches die Anlage des Medullarkanals darstellt. Die ektodermale Auskleidung bleibt also sowohl im Inneren der Röhre, wie auch an der Umbiegungsstelle und der äusseren Oberfläche bestehen. Der Vorgang spielt sich nicht zugleich in der ganzen Länge des Fötus ab. Im Gegenteil hat er, obwohl mit ganz kurzem Zeitunterschiede, eine descendierende Tendenz dermassen, dass der Schluss des Rohres zuerst in den höher gelegenen Partien und später im Schwanzteile des Embryos zu Stande kommt.

Nun kommt es zu einer Verschmelzung der anliegenden Ränder der Rinne, womit das spätere Medullarrohr von der Oberfläche durch zwei Schichten Ektodermalzellen d. h. die innere als Auskleidung des Rohres und die oberflächliche äussere, geschieden ist. Zwischen diese beiden Schichten schiebt sich jetzt von beiden Seiten her das Mesoderm ein und verursacht mit seinem Wachstum ein Auseinandergehen der erwähnten Schichten des Ektodermalgewebes. Die Stelle der Verschmelzung der beiden Ränder der früheren Rinne

1) Siehe oben.

leistet in dieser Zeit keinen besonderen Widerstand und es kommt bald auch hier zur Vereinigung der Mesodermalmassen und zu vollkommener Trennung der Rückenmarks- und Hautanlagen. Die specielle Differenzierung der Gewebe bildet dann die Organe vollkommen aus.

Die eben beschriebenen Vorgänge verlaufen aber nicht immer so regelmässig. Es ist nichts leichter, als sich vorzustellen, dass aus irgend welchen Ursachen, die hemmend auf die Entwicklung der einzelnen Organe wirken, es nicht rasch genug, oder nicht vollkommen zum Schluss der fötalen Rückenmarksrinne kommt. Natürlich kann das am leichtesten am distalen Ende erfolgen, da doch hier auch normal der erwähnte Vorgang sich am spätesten vollzieht. Als Folge dieser Entwicklungsstörung bleibt dann ein länger dauernder, inniger Zusammenhang zwischen der inneren Auskleidung des Rohres und der Oberfläche. Die specielle Differenzierung tritt ein, ehe die Trennung ganz zu Stande gekommen ist, und das andringende Mesoderm ist nicht mehr im Stande, die immer stärker werdende Verbindung zu lösen. Es bleibt ein Strang zurück. Da aber die beiden Ektodermalschichten immer mehr auseinander gedrängt werden, kommt an diesem Strange ein Zug nach beiden Richtungen zu Stande, dem die jetzt schon feste Verbindung nicht folgen kann. Die schon ausgebildete oder wenigstens normal angelegte Wirbelsäule kann diesem Zuge nicht folgen und somit muss sich der ganze Vorgang an der weichen, nachgiebigen Hautoberfläche abspielen. Es kommt zu Einziehungen, die mit dem späteren fötalen Wachstum sich vergrössern und den Anfang der Sacrococcygealdellen und Fisteln darstellen. War der Strang breit, so kommt es natürlich zur Einsenkung einer grösseren Partie der Oberfläche, also zu einer Delle, war er dünn, fadenförmig, so ist die Ursache zu einer Fistel gegeben. Von der Stärke der Verbindung und der Dicke der Zwischengewebe hängt der Grad der Vertiefung ab; die Unnachgiebigkeit der Verbindung ist aber nur Folge der Zeit ihrer Entstehung und speciell des Zeitunterschiedes zwischen dem Anfang der Differenzierung der Ektodermalblätter und des Andringens des Mesoderms. Je früher die Differenzierung angefangen und je später die Teilung zu Stande kommt, desto stärkere Stränge können sich ausbilden. Die Ursache, warum der Process fast ausschliesslich in der Sacrococcygealgegend vorkommt, wäre darin zu suchen, dass einerseits hier die Schliessung der Rinne am spätesten erfolgt, andererseits, dass die Mesodermalmassen hier viel geringer ausgebildet

sind. Das erste giebt die meiste Gelegenheit zur Verspätung des Processes und zur Entstehung fester Verbindungen, das zweite, zu wenig Kraft, um die bestehenden Verwachsungen zu lösen.

Im späteren, extrauterinen Leben, gleicht sich die Mehrzahl der embryonalen Dellen und Fisteln aus. Die Haut gewinnt von Tag zu Tag mehr an Widerstandsfähigkeit und leistet infolge dessen immer weniger Folge dem Zug der Stränge. Wenn die letzteren nicht fest genug waren, so müssen sie nachgeben und entweder genügend in die Länge gezogen oder allmählig durchrissen werden; die Delle gleicht sich danach spurlos aus. Die Fistel dagegen, die viel tiefer greift und von starren Hautwandungen umgeben ist, kann auch nach der Lösung der Stränge weiter bestehen, und darin kann man vielleicht die Ursache, dass viele Autoren keinen Zusammenhang der Fisteln mit der Wirbelsäule gefunden haben, vermuten.

Die Entstehung der Cysten muss, nach dieser Darstellung, als sekundärer Vorgang angesehen werden. Im Laufe der Entwicklungszeit des Leidens kommt es zur starken Dehnung und endlich zur Abschnürung eines Teiles der oben erwähnten Stränge. Es bleibt somit in der Tiefe der Gewebe eine mehr oder weniger isolierte Hautanlage bestehen, die an der Wirbelsäule oder an der Haut haften, oder aber von beiden gelöst, sich frei zwischen den beiden Organen entwickeln kann. Beim langsamen Wachstum muss daraus später eine Cyste, und zwar ein Dermoid, entstehen. Ueber ihm bleibt der Rest der Sacrococcygealfistel bestehen, oder er verschwindet gänzlich. Die Kombination der verschiedenen Stadien dieser beiden Processe ergiebt dann das sehr wechselnde klinische Bild unseres Leidens.

BEITRÄGE

ZUR

KLINISCHEN CHIRURGIE

MITTEILUNGEN AUS DEN CHIRURGISCHEN KLINIKEN

ZU

Basel Breslau Budapest Freiburg Genua Heidelberg Innsbruck Königsberg Leipzig München Prag Rostock Strassburg Tübingen Würzburg Zürich

UND DEN CHIRURGISCHEN ABTEILUNGEN

DES

Städtischen Krankenhauses Dresden Frankfurt a. M. Karlsruhe Nürnberg Stettin Augusta-Hospitals in Berlin Allgemeinen Krankenhauses in Hamburg Diakonissenhauses in Freiburg i. B. und Stuttgart Kantonspitals in Münsterlingen Lindenhofspitals in Bern Landkrankenhauses in Hanau Allerheiligen-Hospitals in Breslau

Herausgegeben von

O. v. **Angerer** (München) B. v. **Beck** (Karlsruhe) C. **Brunner** (Münsterlingen) P. v. **Bruns** (Tübingen) O. v. **Büngner** (Hanau) V. **Czerny** (Heidelberg) C. **Garrè** (Königsberg) C. **Göschel** (Nürnberg) E. **Goldmann** (Freiburg i. B.) V. v. **Hacker** (Innsbruck) O. **Hildebrand** (Basel) P. **Kraske** (Freiburg i. B.) F. **Krause** (Berlin) R. U. **Kroenlein** (Zürich) H. **Kümmell** (Hamburg) O. **Lanz** (Bern) H. **Lindner** (Dresden) O. **Madelung** (Strassburg) J. v. **Mikulicz** (Breslau) W. **Müller** (Rostock) G. F. **Novaro** (Genua) J. **Réczey** (Budapest) L. **Rehn** (Frankfurt a. M.) O. **Riegner** (Breslau) C. **Schönborn** (Würzburg) K. **Steinthal** (Stuttgart) F. **Trendelenburg** (Leipzig) A. **Wölfler** (Prag)

Redigiert von

P. v. BRUNS

SECHSUNDDREISSIGSTER BAND

Zweites Heft.

MIT 8 ABBILDUNGEN IM TEXT

TÜBINGEN
VERLAG DER H. LAUPP'SCHEN BUCHHANDLUNG
1902.

Alle Rechte vorbehalten.

DRUCK VON H. LAUPP JR IN TÜBINGEN.

INHALT.

Seite

Aus dem Allerheiligen Hospital zu Breslau.

IX. Zur Diagnostik und Therapie des inneren Darmverschlusses. Von Eberhard Hepner, Assistenzarzt 293

Aus der Königsberger chirurgischen Klinik.

X. Experimenteller Beitrag zur Kenntnis der infektiösen Thrombose. Von Dr. Ludwig Talke, Volontärarzt 339

Aus der Tübinger chirurgischen Klinik.

XI. Zur Kasuistik der Gelenkerkrankungen bei Syringomyelie. Von Dr. Michel. (Mit 3 Abbildungen) 387

Aus der Königsberger chirurgischen Klinik.

XII. Ueber Volvulus der Flexura sigmoidea. Von Dr. Friedrich Kuhn 411

Aus der Budapester chirurgischen Klinik.

XIII. Beiträge zur Lokaldiagnose der inneren Darmokklusionen und zur Frage der Autointoxikation. Von Dr. Carl Borszéky und Dr. Anton v. Genersich, Assistenten der Klinik . . 448

Aus der Tübinger chirurgischen Klinik.

XIV. Ein neues Massageverfahren. Von Prof. Dr. F. Hofmeister, erstem Assistenzarzt der Klinik 526

Aus der Tübinger chirurgischen Klinik.

XV. Welche Aussichten bietet die Operation des Mammacarcinoms bei vergrösserten Supraclaviculardrüsen? Von Prof. Dr. H. Küttner, Assistenzarzt der Klinik 531

AUS DEM

ALLERHEILIGEN-HOSPITAL ZU BRESLAU.

CHIRURG. ABTEILUNG: SANITÄTSRAT DR. RIEGNER.

IX.

Zur Diagnostik und Therapie des inneren Darmverschlusses.

Von

Eberhard Hepner,
Assistenzarzt

Wenn man die in den letzten Jahrzehnten sich mit der Frage des inneren Darmverschlusses beschäftigenden Arbeiten überblickt, so bemerkt man, dass erst seit dem Jahre 1889, in welchem v. Wahl [1]) und Schlange [2]) neue Symptome zur lokalen Diagnose der Unwegsamkeit des Darmes veröffentlichten, der grösste Wert auf die Diagnose auf Grund des Palpationsbefundes gelegt wurde, von deren genauer Präcisierung man eine Erleichterung der Indikationsstellung zur Operation und bei dieser selbst eine Zeitverkürzung und geringere Gefahr erhoffte. Vor dieser Zeit beschäftigten sich die Autoren

1) v. Wahl, Ueber die klin. Diagnose der Darmokklusion durch Strangulation oder Achsendrehung. (Centralbl. f. Chir. 1889. Nr. 9.) — Die Laparotomie bei Achsendrehungen des Dünndarms. (Arch. f. klin. Chir. Bd. 38.)

2) Schlange, Zur Ileusfrage. (Arch. f. klin. Chir. Bd. 39.) — Ueber den Ileus. (Volkmann's klin. Vortr. N. F. 101.)

besonders mit der Art der einzuschlagenden Therapie, ob Laparotomie oder Enterostomie vorzuziehen sei, resp. wie sich diese beiden zur internen Behandlung verhielten. Je nach den Erfahrungen, die der Einzelne doch nur in beschränktem Umfange machen konnte, oder nach den Eindrücken, die man aus den Mitteilungen Anderer erhielt, wurde das Urteil, teils für die Laparotomie, teils für Enterostomie abgegeben, während ein Teil einen vermittelnden Standpunkt einnahm. Es kam sogar vor, dass einzelne Chirurgen, unbefriedigt von den Erfolgen der chirurgischen Therapie, die sie eingeschlagen hatten, ihren Standpunkt principiell wechselten und beispielsweise aus Anhängern der Laparotomie zu solchen der Enterostomie wurden. Die Ansichten spiegelten sich am deutlichsten in den Verhandlungen des 16. und 18. Kongresses der Deutschen Gesellschaft für Chirurgie wieder. Seit dieser Zeit ist allerseits das Bestreben in den Vordergrund getreten, die lokale Diagnose der Unwegsamkeit am Krankenbette zu vervollkommnen und im Anschluss an dieselbe das Hindernis aufzusuchen und zu beseitigen.

Die Berechtigung dieser Bestrebungen wurde in ausführlicher Weise im Jahre 1899 von Kocher [1]) beleuchtet. Kocher aber betont wieder, dass es trotz aller Mühe nicht möglich sei, eine wirklich anatomisch, wenn auch lokal genaue Diagnose bei den meisten Fällen von Darmverschluss zu stellen. In den Vordergrund stellt er die Erfüllung einer Forderung, der oft die Enterostomie, wenn sie an der richtigen Schlinge angelegt wird, in viel vollkommenerer Weise genügt, als die Laparotomie, nämlich die Forderung, die Cirkulationsstörung des Darmes zu beseitigen, d. h. die oberhalb des Hindernisses gelegenen Schlingen durch Enterotomie während der Operation zu entlasten. Er hält die Erfüllung dieser Indikation für wichtiger als die Beseitigung des Hindernisses. Wenn man die Ueberlegungen Kochers als richtig anerkennt, dass ein grosser Teil der Todesfälle nicht durch direkte Perforation, sondern schon durch Resorption des putriden, gestauten Inhaltes und durch sekundäre Dehnungsgeschwüre erfolge, wenn man andererseits berücksichtigt, dass eine strangulierte oder überdehnte Schlinge auch nach Beseitigung des Hindernisses nicht im Stande ist, sich in die normale Peristaltik der anderen Schlingen sofort einzureihen und die Contenta fortzuschaffen, dann kann man schon verstehen, dass die Anhänger der Enterostomie mit ihrer, doch meist nur symptomatischen, aber

1) Grenzgebiete der Med. und Chir. Bd. 4.

wenig Widerstandskraft der Kranken erfordernden Therapie, oft bessere Erfolge hatten, als die Anhänger der principiellen Laparotomie, die zwar das Hindernis beseitigten, aber dann die Kranken am Herzcollaps verloren, oder trotz radikalen und aseptischen Operierens doch noch infolge der Ueberdehnung eine Peritonitis entstehen sehen mussten.

In der Gegenwart liegen die Verhältnisse wohl derart, dass im allgemeinen an chirurgischen Anstalten, nach dem Versuche, eine lokale Diagnose zu stellen, oder wenigstens einen paralytischen Ileus auf Grund einer Peritonitis ausschliessen, zur Laparotomie geschritten wird, wenn es die Kräfte des Pat. irgend gestatten. Eine Enterostomie wird, mit Ausnahme der seltenen, ganz genau lokalisierten und diagnosticierten Fälle von Obturation wohl nur bei grösstem Kräfteverfall derart gemacht, dass ein Laparotomieschnitt von der Grösse vorangeschickt wird, dass man sich wenigstens mit einer eingeführten Hand überzeugen kann, nicht gerade eine strangulierte Schlinge zur Anlegung der Kotfistel zu benutzen.

Was die Behandlung ausserhalb des Krankenhauses und in den medicinischen Abteilungen betrifft, so herrschen hier die grössten Unterschiede. Jedenfalls scheint die Opium- und neuerdings die Atropinbehandlung sowohl als einzige Therapie, wie vor der Ueberweisung an den Chirurgen, noch an manchen Orten sehr bevorzugt zu werden.

Da bis jetzt nur eine verhältnismässig geringe Zahl von Veröffentlichungen die Beobachtungen grösserer Krankenanstalten über den inneren Darmverschluss zum Gegenstand hat, so weiss man nicht, wie man sich im allgemeinen zu der Frage verhält, ob das Stellen der lokalen Diagnose auf Grund des Palpationsbefundes von ausschlaggebender Wichtigkeit für die Erfolge der Therapie gewesen ist, und ob die Darmentleerung durch Enterotomie während der Operation die Heilerfolge hebt. Vor allem ist es wegen des Fehlens ausführlicher Angaben über längere Reihen von Ileusfällen nicht möglich, eine ausschlaggebende Statistik über die Heilerfolge zu geben. Denn selbst die grössten Statistiken einzelner Operateure (Obalinski 110 Fälle, Kocher 96, A. v. Bergmann 66) sind doch immer noch Zufälligkeiten ausgesetzt. Aber, wenn diese Statistiken auch kein Bild von den wirklichen Chancen eines in den ersten Tagen dem Chirurgen überantworteten Kranken wiedergeben, so lassen sich doch die Zahlen mit denen vergleichen, die die Internisten bei ihrer Behandlung erzielten. Curschmann veröffentlichte auf dem

8. Kongress für innere Medicin, 1889, eine Statistik von 105 innerlich behandelten Fällen von Darmverschluss, von denen 37 = 35,3 % zur Heilung gelangten. Auch nach anderen Statistiken über die Heilerfolge internistischer Behandlung scheint, wie Schlange (a. a. O.) hervorhebt, es mit einer gewissen Gesetzmässigkeit sich so zu verhalten, dass 1/3 der Kranken zur Genesung kommt.

Bei den Chirurgen scheint eine solche Gesetzmässigkeit der Erfolge der Therapie nicht zu herrschen. So hat A. v. Bergmann[1]) (66 Fälle) 25 % Heilung, Obalinski[2]) (110 Fälle) 34,5 % Heilung, Zeidler[3]) (17 Fälle) 47 % Heilung, Helferich-Heidenhain[4]) (30 Fälle) 46,7 % Heilung, v. Eiselsberg[5]) (36 Fälle) 52,8 % Heilung, Kocher[6]) (96 Fälle) 62 % Heilung. Die Verschiedenheit dieser Resultate wird ihre Ursache in den mannigfaltigsten Umstände haben. So spielt sicher der Kulturzustand des Landes eine grosse Rolle, weil in dem kultivierteren Lande der Kranke eher den Arzt aufsucht, und dieser ihn eher dem Chirurgen überweist, ferner der Standpunkt der Mehrzahl der Aerzte, was die Therapie des Ileus und seine zeitige operative Behandlung betrifft; und wie viel besser die Aussichten der Operation im Frühstadium sind, darauf wird ja allgemein hingewiesen, so besonders von Naunyn[7]) in seiner bekannten Tabelle, die das Sinken der Aussichten der Operation in den ersten 2 Tagen (von 75 % auf 35—40 % Heilung) deutlich veranschaulicht. Auch die Erfahrung des einzelnen Operateurs in der Darmchirurgie und speciell auf dem Gebiete des inneren Darmverschlusses wird die Heilerfolge beeinflussen. Da seit den Veröffentlichungen Schlange's und besonders v. Wahl's sowie Zöge v. Manteuffel's[8]) und Kader's[9]) von fast allen Chirurgen betont wird, dass eine Verbesserung der Heilerfolge bei Ileus sich nur wird erzielen lassen durch Verbesserung der lokalen Diagnose der Ursache, des Sitzes und der Natur des Verschlusses, so ist es nicht uninteressant, die Mitteilungen der oben angeführten 6 Autoren, die nach der Bekanntmachung der oben erwähnten Symptome er-

1) Arch. f. klin. Chir. Bd. 61.
2) Arch. f. klin. Chir. Bd. 48.
3) Grenzgeb. der Med. und Chir. Bd. 5.
4) Arch. f. klin. Chir. 55. 57.
5) Prutz, Mitteilungen über Ileus. Arch. f. klin. Chir. Bd. 60.
6) l. c.
7) Grenzgeb. der Med. und Chir. Bd. 1.
8) Arch. f. klin. Chir. Bd. 41.
9) Deutsche Zeitschr. f. Chir. Bd. 33.

schienen sind, daraufhin zu untersuchen, ob sie die einzuschlagende Therapie von den Ergebnissen der lokalen Untersuchung abhängig machten, resp. wie sie sich in dem Falle, dass eine lokale Diagnose nicht oder nicht mehr zu stellen war, verhielten. Schliesslich soll noch in den Kreis der Betrachtungen gezogen werden, ob von ihnen die Entleerung des überlasteten Darmes veranlasst wurde, sei es während der Operation, sei es nachher durch ein Abführmittel, und welchen Einfluss auf die Resultate dieselbe hatte.

Bei Kocher, der Krankengeschichten nicht mitteilt, findet man demgemäss am wenigsten über Versuche, die lokale Diagnose ante operationem zu stellen. Er warnt zwar davor, planlose Vivisektionen am Menschen zu machen, und stellt sich auf den Standpunkt v. Wahl's, dass eine anatomische Diagnose vor jeder Therapie, besonders auch vor einer internistisch eingeleiteten, sehr wünschenswert sei, giebt aber zu, dass es nicht nur mitunter unmöglich sei, eine differentielle Diagnose zwischen den einzelnen Formen des mechanischen Ileus zu stellen, sondern, dass es mitunter sogar unmöglich sei, den dynamischen, wesentlich durch Peritonitis bedingten Ileus von dem mechanischen zu trennen. Diese Unmöglichkeit bindet übrigens dem Chirurgen keineswegs die Hände, denn Kocher hält sich für berechtigt, auch bei Peritonitis einzugreifen. Im übrigen anerkennt er das v. Wahl'sche Symptom der geblähten, resistenten, unbeweglich im Abdomen fixierten Schlinge und verwendet es bei der überaus wichtigen Differentialdiagnose des Strangulations-Ileus, weil bei diesem immer laparotomiert werden müsse, während bei völligem Verfall des Pat. bei Obturations- und paralytischem Ileus die Anlegung einer Kotfistel gestattet sei. Die letzte seiner 10 Thesen lautet: „Bei der Unsicherheit der Diagnose sind befriedigende Erfolge nur zu erwarten bei principieller Operation bei jedem Patienten, wo Verdacht auf ein mechanisches Hindernis besteht." Dass Kocher die Beseitigung der von innen durch Ueberdehnung entstehenden Cirkulationsstörung für fast noch wichtiger hält, als die Beseitigung des eigentlichen Hindernisses, ist schon oben erwähnt. Demgemäss führt er schon während der Operation teils durch Enterotomie die Entleerung herbei, teils verzichtet er überhaupt auf Laparotomie und führt nur die Enterostomie aus.

Prutz, der die Beobachtungen aus der v. Eiselsberg'schen Klinik veröffentlicht, verbreitet sich nirgends in zusammenhängender Weise über die Ergebnisse der lokalen Untersuchung und über den Versuch, eine Diagnose ante operationem zu stellen. In den aus-

führlich mitgeteilten Auszügen der Krankengeschichten findet man wohl, dass der Versuch einer Palpation des Abdomens gemacht wurde, sowie dass auf geblähte und peristaltisch sich steifende Schlingen geachtet wurde, doch war das Ergebnis in den meisten Fällen negativ. Nur bei den 7 Invaginationen ist die strangulierte Schlinge selbst als palpabler Tumor angegeben. Ebenso wurde nicht prinzipiell eine Entlastung des Darmes angestrebt, nur bei den Torsionen der Flexur wurde stets ein Darmrohr mit gutem Erfolge eingeführt. Mehrfach wurde für schnellen Abgang der Fäkalien durch eine Enteroanastomose gesorgt, ebenso finden sich mehrere Enterostomien. Ob bei den recht zahlreichen Darmresektionen eine Entleerung des oberen Abschnittes gemacht wurde, ist nirgends angeführt. Nach der Operation wurden keine Abführmittel in den ersten Tagen gegeben.

Heidenhain formuliert den Standpunkt der Greifswalder chirurgischen Klinik von Helferich folgendermassen: „Die Entscheidung der Frage, ob operiert werden soll, wurde nach den Ergebnissen der Untersuchung des Abdomens gestellt. In allen Fällen, in denen Gesicht, Gefühl oder Perkussion eine geblähte, fixierte Schlinge im Bauche nachwies, oder eine gefüllte Schlinge ihren Platz nicht änderte, in denen Stränge in abdomine sich tasten liessen, in denen leere oder prall gespannte, druckempfindliche Schlingen sich per rectum tasten liessen, wurde sofort operiert und stets ein unüberwindliches Hindernis gefunden. Bei negativem Untersuchungsbefunde wurde mit der Operation nicht gewartet, falls schon von anderer Seite Versuche gemacht worden waren, die Obstruktion durch innere Mittel zu beheben. Wenn dies noch nicht geschehen war, so wurden innere Mittel, Magenausspülungen und Eingüsse angewandt. Jedoch wurde selbst bei völlig gutem Allgemeinbefinden niemals länger als 48 Stunden mit der Operation gezögert, wenn diese Mittel versagten". Heidenhain berichtet über 30 Fälle und teilt dieselben in 2 Gruppen. Die ersten 17 Fälle wurden operiert, ohne dass die geblähten Därme entlastet wurden, das Hindernis wurde beseitigt, der Darm reponiert. 12 Kranke starben, 5 wurden geheilt = 29,4 %. Bei den letzten 13 Kranken wurde der Darm, wenn er gebläht war, incidiert, die gestauten Fäkalmassen wurden entleert, nach der Operation bekam der Pat. Ricinusöl. Von den 13 Kranken wurden 9 geheilt = 69,2 %. Der Unterschied ist zu gross, als dass er nur auf Zufälligkeiten beruhen könnte.

Obalinski hat in seinen letzten 79 Fällen den Versuch gemacht, eine lokale Diagnose zu stellen. Nur in 8 Fällen bemerkte er weder

vermehrte Peristaltik, noch lokalen Meteorismus. Erstere bemerkte er 31mal, letzteren 27mal, beides zusammen 13mal. Er kommt zu dem Schlusse, dass dort, wo wir ausser den gewöhnlichen Okklusionserscheinungen noch eines dieser beiden Symptome vorfinden, wir mit Gewissheit behaupten können, es mit einem mechanischen Hindernis zu thun zu haben, das radikal nur vermittels der Operation beseitigt werden kann. Das Fehlen der beiden Symptome erlaubt uns nicht, auf einen nicht mechanischen Verschluss zu folgern, sondern zwingt uns, den Versuch zu machen, aus den anderen Symptomen eine Diagnose zu stellen. Eine Entlastung der gespannten Därme ist nirgends erwähnt.

Zeidler berichtet über 17 sehr genau beobachtete und mitgetheilte Fälle von Ileus, an der Hand deren er sich ausführlich auch über allgemeine Fragen verbreitet. Es gelang ihm 12mal bei seinen 17 Fällen die Diagnose des Ortes der Unwegsamkeit vor der Operation zu stellen, die jedesmal bestätigt wurde. Eine annähernd genaue anatomische Diagnose konnte er 6mal stellen. Von seinen diagnosticierten Fällen wurden 6 geheilt, 6 starben. Von den nicht diagnosticierten Fällen wurden 2 geheilt, 3 starben. Das Verhältnis ist also gar nicht so überaus günstig für die diagnosticierten Fälle; denn im allgemeinen werden sich Fälle, die sich im Anfangsstadium der Erkrankung befinden, und bei denen eine stärkere Auftreibung des Leibes fehlt, leichter diagnosticieren lassen, zugleich aber auch eine günstigere Prognose geben. Zeidler misst dem lokalen Meteorismus im Anfangsstadium der Erkrankung eine ausschlaggebende Bedeutung für die Diagnose des Strangulationsileus bei, dessen Unterscheidung vom Obturationsileus er für notwendig hält, da man bei letzterem bis 2mal 24 Stunden abwarten dürfe. Während der Operation wurde der Darm mehrere Male mit dem Troikart punktiert, die Enterotomie wurde nur einmal gemacht, mit ungünstigem Erfolge.

A. v. Bergmann hat in 66 Fällen von Ileus eine sehr eingehende Untersuchung des Abdomens vorgenommen und ist dabei zu Resultaten gekommen, die eine Weiterführung und wohl auch eine Verbesserung der von Schlange und v. Wahl aufgestellten Symptome darstellen. Er beschäftigt sich mit der Frage, ob die oberhalb einer strangulierten Schlinge befindlichen Schlingen gleichfalls gebläht, sowie peristaltisch gesteift erscheinen, und ob dieselben dann nicht die strangulierte Schlinge verdecken könnten, und kommt zu dem Ergebnis, dass dies mitunter vorkommt; und

zwar fühlten sich diese oberhalb gelegenen Schlingen, je nachdem in ihnen die Stauung, Dilatation und Lähmung, oder die vermehrte Peristaltik überwiegt, verschieden an. Im ersteren Falle meteoristisch gebläht, im zweiten peristaltisch sich steifend. Verwechslungen mit der Schlinge, die auf den Sitz der Obstruktion hinweist, können vorkommen und sind A. v. Bergmann selbst vorgekommen; doch pflegt der Palpationsbefund der oberhalb gelegenen Schlingen zu wechseln und in Narkose zu verschwinden, während bei der strangulierten, oder direkt über dem Hindernis befindlichen, wenn auch kleinen Schlinge das entgegengesetzte der Fall ist. A. v. Bergmann stellt daher den Satz auf: „Die peristaltisch sich steifende und die meteoristisch geblähte Schlinge hat keine, auf den Sitz der Okklusion hinweisende Bedeutung, wenn sie nicht in Narkose an Resistenz gewinnt." Er konnte nur einmal keinen lokalen Befund erheben. Für die Diagnose des Obturationsileus hält er die Anamnese mit dem allmählichen Beginne der Verlegung der Kotpassage für bedeutungsvoller als den lokalen Befund, da auch bei Obturationsileus die peristaltische Steifung fehlen könne, und sich nur ein lokaler Meteorismus zu finden brauche. Die Unterscheidung beider hält er auch nicht für so wesentlich, da er eine Enterostomie nur bei ganz genau diagnosticierten Fällen von Obturationsileus für zulässig erklärt, die naturgemäss sehr selten sind, und bei denen ebenso natürlich die Differentialdiagnose gegen Strangulationsileus völlig gesichert ist. Die Enterotomie macht v. Bergmann nicht, nur eine Punktion führt er mitunter aus.

Aus dem oben Angeführten glaube ich schliessen zu dürfen, dass die Heilerfolge in der operativen Therapie des Ileus durch die Möglichkeit, eine genaue lokale Diagnose zu stellen, sich nicht in dem Masse vermehrt haben, dass dies in den Zahlen zum Ausdruck kommt. Gerade die 3 Autoren, die die Wichtigkeit der lokalen Diagnose am meisten betonen und vor ihren Operationen fast immer in der Lage waren, eine solche zu stellen, Obalinski, Zeidler und A. v. Bergmann, haben am wenigsten Heilerfolge (35 %, 47 % und 25 % Heilung). Die besten Erfolge haben Kocher und Heidenhain zu verzeichnen (62 % und 47,7 resp. 69,2 % Heilung). Diese beiden sind zugleich die Einzigen, die die Beseitigung der Cirkulationsstörung und die Entlastung des überfüllten Darmes in den Vordergrund bei der Behandlung des Ileus stellen. Ich verkenne nun die Zufälligkeiten solcher Statistiken durchaus nicht, möchte aber trotzdem aus ihnen wenigstens schliessen

dürfen, dass für den Operateur die gleiche Verpflichtung besteht, die von Kocher und Heidenhain angegebene Therapie der Entlastung des Darmes zu befolgen, wie die, den Versuch zu machen, eine lokale Diagnose vor der Operation zu stellen. Dadurch, dass die Wichtigkeit der einzuschlagenden Therapie in den Vordergrund gestellt wird, soll nicht im Geringsten eine Missachtung der Wichtigkeit des Stellens der Diagnose ausgedrückt werden. Nur müssen wir uns darüber klar sein, dass wir auch bei genauer Beachtung der von Schlange und v. Wahl, sowie A. v. Bergmann angegebenen Symptome meist nur in der Lage sein werden, eine topographische Diagnose des Ortes des Hindernisses in der Bauchhöhle zu stellen. Wir können nicht den Teil des Darmrohres, der betroffen ist, oder die Art des Verschlusses genau bestimmen. Zu einer wirklich pathologisch-anatomischen Diagnose, wie sie v. Wahl fordert, sind aber diese beiden Dinge nötig. Jedenfalls erleichtert und verkürzt jedoch die Kenntnis des Ortes, wo wir das Hindernis zu suchen haben, sicher stets die Operation, wenn auch das Absuchen sämtlicher Därme meist nicht unterlassen werden darf, weil ja schon genug Fälle bekannt sind, bei denen nach der Beseitigung eines Hindernisses der Operateur sich begnügte, und der Pat. einem zweiten, das weder vermutet, noch auch gesucht wurde, zum Opfer fiel.

Die systematische Palpation des Abdomens scheint aber noch in anderer Hinsicht differential-diagnostisch von grosser Bedeutung werden zu können, nämlich dafür, ob überhaupt ein unüberwindlicher Verschluss vorhanden ist, der operativ beseitigt werden muss, oder ob der Verschluss auch innern Mitteln weichen kann. A. v. Bergmann hat darauf hingewiesen, dass die Resistenz der Schlinge konstant bleiben und in der Narkose stärker werden müsse, wenn dieselbe auf den Sitz der Okklusion hinweisen solle. Die systematische Untersuchung dient nach A. v. Bergmann auch dazu, um die Notwendigkeit einer Operation überhaupt festzustellen. Er verfügt über 15 Fälle, die alle charakteristischen Symptome des Ileus darboten, auch geblähte Schlingen liessen sich nachweisen; diese steiften sich aber nicht tetanisch und wurden undeutlich, wechselten ihren Ort oder verschwanden in der Narkose, ein Beweis dafür, dass sie nicht gelähmt sein konnten. Diese 15 Fälle wurden alle durch innere Mittel geheilt.

Die Diagnose einer geblähten, resistenten Schlinge wird meist dazu verwendet, den Strangulationsileus vom Obturationsileus zu

unterscheiden. Aus diesem Grunde wird dem Symptome von mancher Seite eine grosse Bedeutung beigemessen, da man beim Strangulationsileus sofort operieren müsse, während beim Obturationsileus wegen der geringeren Gefahr der akuten Gangrän bis 2mal 24 Stunden gewartet werden dürfe (Nothnagel, Naunyn, Zeidler). Ganz abgesehen davon, dass die Differentialdiagnose zwischen Strangulations- und Obturationsileus nicht auf Grund dieses Symptoms allein gestellt werden darf (wie auch v. Bergmann hervorhebt, der der Anamnese mit dem allmählichen Beginn bei Obturationsileus eine viel grössere Bedeutung beimisst), möchte ich mich dagegen wenden, dass man bei Obturationsileus, der wirklich ausgesprochen ist, warten dürfe. Wenn auch die Gefahr der akuten Gangrän nicht vorhanden ist, so ist die meist schon länger dauernde Stauung der Darmcontenta oberhalb (cf. Kocher) mit ihren deletären Folgen auf das Herz, sowie der dadurch bewirkten Cirkulationsstörung der Darmwand um so gefährlicher. Es ist zu berücksichtigen, ob die schlechten Resultate gerade bei der Operation des Obturationsileus nicht von diesem, oft als berechtigt anerkannten Warten abhängig sind, ganz abgesehen vom Unterlassen der Darmentleerung während der Operation, die beim Obturationsileus viel wichtiger ist als beim Strangulationsileus. So hat Zeidler bei letzterem 5 Heilungen, 3 Todesfälle, bei Obturationsileus 3 Heilungen, 5 Todesfälle.

Wenn also auch aus den bisher veröffentlichten Erfolgen der operativen Therapie des Ileus bis jetzt noch nicht die Erkenntnis bei uns entsteht, dass die Zahl der geheilten Fälle seit der Kenntnis der Bedeutung des lokalen Palpationsbefundes des Abdomens sich gerade auf Grund dieser Kenntnis sehr vermehrt hat, so scheinen doch für die Zukunft die Verhältnisse ganz anders zu liegen. Die Erfahrungen, die der einzelne Operateur macht, sind zu gering an Zahl, als dass durch sie allein die Erkenntnis der speciellen Diagnose so gefördert werden könnte, wie durch die zusammengefassten Erfahrungen aus vielen Anstalten. Es ist zu erwarten, dass die Deutung des lokalen Befundes durch systematische Untersuchungen des Abdomens bei jedem Falle von Darmverschluss, besonders im frühen Stadium der Erkrankung und eventuell in der Narkose, in Zukunft eine immer bestimmtere werden wird. Der eine Erfolg ist schon erreicht, dass man sich von theoretischen Erörterungen, wie in einem bestimmten Falle von Darmverschluss die Konfiguration des Leibes und das klinische Bild aussehen werden, zu dem

wirklich am Krankenbett vorhandenen Erscheinungen gewandt hat und nicht nur auf die allgemeinen, klassischen Symptome des Ileus achtet, sondern auch den kranken Körperteil, nämlich den unter den Bauchdecken befindlichen Darm, mit einer früheren nicht gekannten Genauigkeit, oft jetzt schon mit Erfolg untersucht. Wenn diese Untersuchungen in einem grossen Kreise fortgesetzt werden, so ist nicht daran zu zweifeln, dass neue, der Differentialdiagnose dienende Symptome entdeckt werden. So hat z. B. A. v. Bergmann als Resultat seiner genauen, lokalen Untersuchungen vor kurzem erst (1900) den wohlbegründeten Satz ausgesprochen, dass die Resistenz der Schlinge in der Narkose stärker werden müsse, um pathognomostisch zu sein, und damit das Symptomenbild des Ileus in der wertvollsten Weise bereichert.

Wenn zu der weiter ausgebildeten differentiellen Diagnostik noch hinzutreten sollte, dass die Kranken zeitiger als bisher dem Chirurgen überwiesen werden, ohne dass sie mit inneren Mitteln behandelt worden sind (Kocher hebt ausdrücklich hervor, dass man ebensowenig die Berechtigung habe, ohne genaue Indikationsstellung Opium zu geben, als eine Laparotomie zu machen), wenn die Operation nicht nur den Zweck haben wird, das Hindernis zu beseitigen, sondern auch die Cirkulationsstörung und Ueberlastung der Darmwand zu beheben, dann ist mit Sicherheit zu erwarten, dass sich noch weitaus bessere Resultate werden erzielen lassen, als selbst die besten bisher veröffentlichten.

Im Folgenden werden die Erfahrungen mitgeteilt, die auf der unter Leitung von Herrn Sanitätsrat Dr. Riegner stehenden chirurgischen Abteilung des Allerheiligen Hospitals zu Breslau in den Jahren 1893—1902 bei der operativen Behandlung des Darmverschlusses gemacht worden sind. Von der Betrachtung ausgeschieden sind die äusseren Hernien, ferner die mit Stenose endenden Carcinome des Rectums (2 Fälle, die beide geheilt wurden). Es bleiben dann noch 37 Fälle übrig. Von diesen wurden 6 Fälle einer inneren Behandlung unterzogen und sämtlich geheilt. Die übrig bleibenden 31 Fälle wurden operiert, mit dem Erfolge, dass 15 Pat. geheilt wurden = 48,5 %.

1) Volvulus flexurae sigmoideae. 3 Fälle (1, 2, 3) 1 geheilt, 2 gestorben.

Von diesen 3 Fällen waren 2 einfache Fälle von Volvulus der Flexur. Der Beginn der Okklusionserscheinungen bei dem einen fand 3 Tage, bei dem anderen 8 Tage vor der Aufnahme statt.

Bei beiden war eine gesteifte Schlinge zu palpieren; die Laparotomie wurde sofort an die Untersuchung angeschlossen. Bei beiden fand sich eine Drehung von 180°, und zwar von links über vorn nach rechts. Die Detorsion gelang beidemale sofort. Zeichen einer chronischen Peritonitis, die die Fusspunkte der Schlinge einander genähert hätte, waren nicht vorhanden. Ebenso wenig andere peritonitische Erscheinungen. Beide Schlingen, die über armdick waren, wurden durch Einführen eines Darmrohres verkleinert, bei der geheilten Pat. war ausserdem noch die Punktion der Schlinge mit nachfolgender Uebernähung nötig. Diese letztere, eine 71jährige, verhältnismässig rüstige Frau, ertrug den Eingriff ausgezeichnet (Lap. grösstenteils unter Schleich's Anästhesie) und wurde nach 5 Wochen bei bestem Wohlbefinden entlassen. Der gestorbene Pat. litt an einer schweren Phthisis pulmonum und Myodegeneratio cordis und war völlig verfallen. Er hatte sofort nach der Operation reichlich Stuhl und Winde, starb aber nach 2 Tagen.

Der dritte Fall (3) wurde als reflectorischer Ileus, von einer Cholelithiasis ausgehend, vor der Operation aufgefasst, die Gegend der Gallenblase war als deutlicher Tumor palpabel und druckempfindlich; im Abdomen liess sich sonst eine Resistenz nicht nachweisen. Bei der Operation wurde die schwartig verdickte Gallenblase, die 12 Steine und 2 Ulcera, eins dem Durchbruch nahe, enthielt, reseciert, nachdem mehrfache Adhäsionen mit dem stark verdickten Colon transversum gelöst worden waren. Darauf wurde ein Mastdarmrohr mit Mandrin 90 cm eingeführt, ohne dass sich Winde entleerten, oder die Därme zusammenfielen. Exitus am nächsten Tage. Bei der Sektion fand sich eine 10 cm lange Schlinge der obersten Flexur torquiert, etwa um 100°, im Mesenterium alte Narben. Die Schlinge war stark gebläht, der vorderen Bauchwand dicht anliegend, es waren 2 Schnürringe zu sehen. Die Schlinge selbst war erholungsfähig, der Dickdarm stark gebläht, die Operationsstelle reaktionslos. Als direkte Todesursache fand sich eine frische rekurrierende Endocarditis der Valvula mitralis. Bei der Untersuchung in Narkose hätte man zweifellos die geblähte Schlinge in der linken Bauchseite als Resistenz fühlen müssen, auch wenn sie nicht ganz vorne lag. Der Gedanke einer von der Gallenblase ausgehenden Krankheit drängte sich aber, auch infolge der Anamnese, in den Vordergrund, sodass während der Operation eine systematische Untersuchung des ganzen Darmes unterblieb. Sehr auffallend war während der Operation die starke Blähung des Colon trans-

versum, sowie der Umstand, dass das 90 cm eingeführte, mit Mandrin versehene Darmrohr keine Volumensveränderung im Colon hervorrief. Ob die Detorsion das Leben der Pat. gerettet hätte, ist zweifelhaft. Der Eingriff selbst hätte ihr, trotz der vorhergegangenen Cholecystektomie sicher nicht geschadet. Es ergiebt sich hieraus die Mahnung, immer den ganzen Darm abzusuchen. Ob dieser Forderung allerdings stets nachgegeben werden kann, ist zweifelhaft. Die Möglichkeit des Uebersehens eines zweiten Hindernisses wird verschieden gross sein, je nachdem man nach Treves mit der eingeführten Hand, nach Hulke-v. Mikulicz durch successives Hervorziehen und Reponieren der einzelnen Schlingen, oder nach Kümmell durch gänzliche Eventration untersucht hat. Im letzteren Falle wird man zweifellos ein zweites Hindernis kaum übersehen, während in den beiden ersten Fällen die Fortsetzung der Untersuchung für den Augenblick meist aufhören wird, wenn man an den Ort einer Undurchgängigkeit gelangt ist. Dass vor einem solchen Uebersehen gerade die systematische Untersuchung des Abdomens vor der Operation, eventuell in Narkose, am meisten schützen wird, lehrt auch unser Fall.

2) Volvulus des Ileum (4) 1 Fall, gestorben.

Laparotomie vor 4 Jahren wegen gynäkologischer Erkrankung. Die Obstruktionserscheinungen sind vor 4 Tagen eingetreten. Die Pat. lokalisierte ihre Schmerzen selbst an die Stelle, wo sich bei der Palpation des Abdomens deutlich eine unveränderliche, gesteifte Schlinge ohne Peristaltik nachweisen liess, nämlich auf die rechte Seite in Nabelhöhe; auf der linken Seite des Bauches und in der Mitte sah man über dem Nabel mitunter peristaltische Wellen. Die Laparotomie wird sofort unter Schleich's Anästhesie ausgeführt. An der vorher gefühlten Stelle rechts vom Nabel findet sich eine mässig geblähte, etwas dunkler als normal aussehende, um 180° gedrehte, 20 cm lange Schlinge des unteren Ileum, deren Wand mässig verdickt ist. Der zuführende Darm sieht normal, aber stark gebläht aus, der abführende, besonders das Colon transversum, ist völlig collabiert. Nach der Detorsion gleicht sich der Volumenunterschied sofort aus, das Colon transversum füllt sich beträchtlich. Naht. Darmrohr. Obgleich in den nächsten Tagen Winde eintraten, wurde der Meteorismus nicht geringer, der Puls immer schlechter. 5 Tage nach der Operation trat der erste Stuhl ein, dünn, gelb. Am Abend Exitus. Bei der Sektion fand sich eine beginnende Pneumonie beider Unterlappen. Der Darm war über-

all durchgängig, durch Gase stark gebläht, und von gelbem, dünnbreiigem, nicht sehr übelriechendem Kot erfüllt. Die strangulierte Schlinge liess sich durch ihre geringe Verfärbung, sowie durch die Verdickung der Darmwand deutlich erkennen. Die Venen der Darmwand, sowie des zugehörigen Mesenteriums waren stark erweitert, aber nicht thrombosiert. Von Peritonitis waren keinerlei Erscheinungen vorhanden. Die Pat. ist der Resorption der Darmtoxine erlegen, der vielleicht eine jüngere Person widerstanden hätte. Es ist zweifellos, dass man ihr den Kampf mit diesen Giften hätte erleichtern können, wenn man entweder während der Operation durch Enterotomie den Darm entleert, oder nach der Operation durch ein Abführmittel für baldigen Stuhl gesorgt hätte. Der Fall ist ein beredtes Beispiel dafür, dass die sofort, hier sogar ohne Narkose, ausgeführte Beseitigung des die Unwegsamkeit bewirkenden Hindernisses nicht genügt, um dem Pat. das Leben zu erhalten, sondern dass die Cirkulationsstörung des Darmes und die Resorption der gestauten Bestandteile dann immer noch, auch ohne Peritonitis, den Tod herbeiführen können. In diagnostischer Beziehung ist der Fall insofern interessant, als neben der meteoristisch geblähten, der Bauchwand unveränderlich anliegenden Schlinge, sich noch deutlich peristaltisch sich steifende Schlingen nachweisen liessen, ein Umstand, der indessen die Diagnose nicht irreführte, indem man sich vor der Operation bewusst war, wo man das eigentliche Hindernis zu suchen habe.

3) Strangulation und Abknickung durch Pseudoligamente, Netzstränge und Adhäsionen, 14 Fälle. 8 geheilt, 6 gestorben (5—18).

Es handelt sich bei dieser Gruppe um 12 Pat., von denen 2 je zweimal operiert wurden. Nur 4 von ihnen (11, 12, 13, 16) hatten keine Anamnese, die man zur Erklärung des Zustandekommens des Darmverschlusses verwerten konnte. Von den andern 8 Pat. hatten an Blinddarmentzündung 3 gelitten (5, 14, 17), 2 hatten reponible Hernien, deren Umgebung druckempfindlich war (8, 9), einmal fand sich Laparotomie wegen Erkrankung der Adnexe des Uterus (7), einmal Gallensteinkolik (15), einmal tuberkulöse Bauchfellentzündung (18) in der Anamnese. Bei diesen 8 plus 2 = 10 Pat., deren Anamnese schon das Aufsuchen des Hindernisses erleichterte, fand sich 7mal ausserdem ein charakteristischer Palpationsbefund, von den restierenden 3 Fällen litten 2 an diffuser Peritonitis mit enormer Auftreibung des Leibes, die jede Untersuchung unmöglich und auch

zwecklos machte (7, 17), und nur bei einem Pat. (18), wurde eine peristaltische Steifung, die sich hätte konstatieren lassen müssen, nicht gefunden. 2 der übrig bleibenden 4 Pat. ohne charakteristische Anamnese hatten gleichfalls einen deutlichen lokalen Befund, der sich bei der Operation bestätigte (13, 16). Der eine trotz bestehender Peritonitis (16). Bei dem vorletzten der Gruppe vereitelte diffuse Peritonitis jede Untersuchung (11), die letzte schliesslich war eine abnorm fette Person (12) bei der höchstens eine Untersuchung in Narkose einen positiven Befund hätte ergeben können. Von den 6 Gestorbenen kamen 5 mit Peritonis zur Operation. Einer der geheilten Pat. hatte eine beginnende fibrinös-eitrige Peritonitis (13). Gegen die Berechtigung der Operation liesse sich nur ein Einwand erheben, bei den 3 mit diffuser Peritonitis ohne Palpationsbefund auf die allgemeinen Illeussymptome hin operierten. 2 von ihnen hatten eine so ckarakteristische Anamnese (Perityphlitis- und Adnex-Operation), dass die Diagnose eines Darmverschlusses infolge von Strängen oder Verwachsungen sehr wahrscheinlich war (7. 17.). Der letzte schlieslich (11) liess uns vor der Operation im Unklaren, ob er an einem mechanischen oder paralytischen Ileus infolge von Peritonitis litte. Wir schliessen uns hinsichtlich solcher Fälle ganz Kocher und Prutz an (lezterer berichtet, dass von 8 Fällen von Ileus mit diffusser, jauchiger Peritonitis einer, und zwar einer der aussichtslosesten, zur Heilung kam), dass die Diagnose der Peritonitis kein Grund gegen die Vornahme der Operation ist, da man immer noch versuchen muss, die Passagestörung, resp. die Perforation, wenn man eine solche in den Kreis der Betrachtung zieht, zu beseitigen.

In der Hälfte der Fälle fand eine eigentliche Strangulation, teils des Darmes allein, teils des Darmes mit dem zugehörigen Mesenterium statt. In 3 Fällen war der Strang an der alten Bauchnarbe adhärent (5, 7, 10), in einem am inneren rechten Schenkelring (8). Einmal zog der Strang vom kleinen Becken zur vorderen Bauchwand (11), einmal vom Parietalperitoneum zum Jejunum (12), einmal als Pseudomembran von einer Ileumschlinge zur anderen (13). Zur Gangrän hatte die Strangulation in 2 Fällen geführt. Der eine dieser starb auf dem Operationstisch (8), bei dem anderen wurde nach Resektion ein Anus praeternaturalis angelegt (7). Bei den übrigen 5 Fällen zeigte sich nach Entfernung des Stranges, dass die Darmwand intakt resp. erholungsfähig war.

In der anderen Hälfte der Fälle fand eine Abknickung statt.

Einmal wurde Colon ascendens durch einen adhärenten Appendix epiploicus abgeknickt (14), einmal das Colon transversum durch Adhärenz an der Gallenblase (15), ferner waren einmal einige Ileumschlingen mit dem Cökum zu einem unentwirrbaren Tumor verbacken (6), einmal waren Ileumschlingen untereinander adhärent (16), schliesslich kam in drei Fällen die Abknickung zustande durch Stränge, die an der Darmserosa adhärent waren und vom inneren linken Leistenringe (9), vom Parietalperitoneum (17) und von einer anderen Darmschlinge (18) ausgingen. In 5 Fällen gelang es, die Darmschlingen von den sie verengenden Adhärenzen zu befreien, einmal (6) wurde das unentwirrbare Packet von Schlingen durch Enteroanastomose zwischen unterem Ileum und Colon ascendens ausgeschaltet. Ein Fall (17) kollabierte während der Operation, sodass das Suchen nach dem Hinderniss aufgegeben wurde und am unteren Ileum ein Anus praeternaturalis angelegt wurde.

Eine Enterotomie zur sofortigen Entlastung des Darmes wurde als selbständiger Eingriff nicht ausgeführt. Doch erhielt eine Kranke (9), die 3 Tage nach der glücklich verlaufenen Operation das Bild der ausgesprochenen Darmlähmung bot — hochgradiger Meteorismus und Fehlen jeder Peristaltick — mit bestem Erfolge grosse Dosen Bitterwasser, im Anschluss an deren Verabfolgung reichliche Defäkation erfolgte.

4) Abknickung durch adhärentes Meckel'sches Divertikel, Drehung um die Darmachse (19), 1 Fall, gest.

Der Pat. befand sich 5 Tage wegen Delirium tremens im Irrenhause und war schon 3 Tage vorher erkrankt. In der Nacht vor der Aufnahme hatte er plötzlich fäkulentes Erbrechen. Ob in dieser Zeit Verhalten von Stuhl und Winden vorhanden war, lässt sich nicht entscheiden. Bei der Aufnahme fand sich hochgradiger Meteorismus, starke Schmerzhaftigkeit auf der r. Seite unter dem Nabel, sowie eine peristaltisch sich steifende Welle von der Mittellinie oberhalb des Nabels nach dem r. Hypochondrium. Bei der Laparotomie in der Mittellinie stiess man auf den erhaltenen entzündeten Urachus, im Abdomen auf trübseröse, blutig gefärbte Flüssigkeit. Vom Nabel verläuft ein über 12 cm langes adhärentes Meckel'sches Divertikel nach einer der unteren Ileumschlingen, die geknickt und gangränös ist, ausserdem ist ihr abführender Teil um 180° um die Darmachse gedreht. Die Därme sind sehr brüchig, die central gelegenen Schlingen stark gebläht. Die Resektion wird in 40 cm Länge mit dem Murphyknopf ausgeführt. Eine Entleerung der zuführenden Schlingen

wurde nicht vorgenommen. Ob dieselbe bei der schon vorhandenen Peritonitis dem Pat. das Leben gerettet hätte, ist sehr zweifelhaft, hätte aber doch wohl vorgenommen werden müssen; aus dem Sektionsprot. geht nämlich hervor, dass die zuführenden Schlingen schwappend mit Kot gefüllt und so brüchig waren, dass sie bei dem Versuche, das Mesenterium abzulösen, mehrere Male einrissen.

5) Incarceratio interna (Strangulation durch Schlitz im Mesenterium) (20). 1 Fall, geheilt.

Der Beginn der Krankheit erfolgte vor 4 Tagen, ohne nachweisbare Ursache mit sehr starken Schmerzen rechts vom Nabel und starkem Shok. Die Palpation ergab nur Schmerzen an dieser Stelle. Mitunter war geringe Peristaltik zu bemerken, aber nirgends Steifung oder Resistenz. Bei der sofort ausgeführten Laparotomie findet sich beim Versuche der Eventration, dass eine dem Ileum angehörige Schlinge in einen Schlitz im Mesenterium gerutscht und dort fixiert ist. Nach Erweiterung der Bruchpforte lässt sich der Darm hervorziehen und erholt sich, wenn auch sehr langsam. Charakteristisch ist für diese Art der Strangulation der plötzliche Beginn mit starken Schmerzen und baldigem Verfall, sowie das Fehlen des Nachweises einer geblähten oder gelähmten Schlinge. Der Fall ist ein Beweis dafür, dass die Unmöglichkeit des Nachweises einer solchen nicht allein dazu verwendet werden kann, den Strangulationsileus vom Obturationsileus zu trennen. Wenn man, wie manche Autoren es wollen, hier 2 mal 24 Std. gewartet hätte, wäre es vielleicht schon zur Peritonitis und sicher zur Gangrän der Schlinge gekommen.

6) Invagination (21). 1 Fall, gest.

Die Erkrankung des 5 Mon. alten Knaben begann vor $1^1/_2$ Tagen; bei der Palpation lässt sich ein walzenförmiger kurzer Tumor im rechten Hypochondrium trotz starken Meteorismus palpieren; bei der sofort ausgeführten Laparotomie zeigt sich, dass das Ileum 8 cm weit ins Coecum eingestülpt ist und sich leicht desinvaginieren lässt. Die Reposition der stark geblähten Därme ist ausserordentlich schwierig, trotz Einführen eines Darmrohres, und gelingt erst nach Punktion und nachfolgender Uebernähung. Nach der Operation befindet sich das Kind in schwerem Shok und stirbt nach wenigen Stunden. Man muss annehmen, dass der Umstand, dass die Repositionsversuche vor der Punktion mit ziemlicher Kraft ausgeführt werden mussten, den Shok verstärkte.

7) Kompression des Darmes durch einen Tumor (Carcinom des Uterus) (22), 1 Fall, geheilt.

Es handelt sich hier um einen der seltenen Fälle von Obturationsileus, in denen man mit völliger Sicherheit nicht nur den Ort des Verschlusses in der Bauchhöhle, sondern auch die Art des Verschlusses und den betroffenen Teil des Darmes vor der Operation feststellen konnte, und in denen allein die Anlegung einer Kotfistel resp. eines Anus praeternaturalis berechtigt erscheint. Die Diagnose war völlig einwandsfrei, der Anus praeternaturalis wurde an der linken Seite über dem Poupart'schen Bande an der Flexura sigmoidea angelegt, der abführende Schenkel nach einigen Tagen verschlossen. Das Carcinom war inoperabel. Pat. lebte trotzdem noch 2 Jahre mit gut funktionierendem Anus praeternaturalis.

8) Obturation durch Tumoren des Dickdarms (23—27) 5 Fälle, 2 geh., 3 gest.

Die Diagnose eines Tumors wurde in einem Falle (27) gestellt, weil man vom Rectum aus eine oberhalb gelegene Verdickung zu fühlen glaubte. Bei den anderen 4 Pat. liess sich nur die Diagnose eines Obturationsileus aus dem langsam einsetzenden Verlaufe stellen. In einem dieser 4 Fälle leitete eine peristaltisch sich steifende Schlinge auf den Ort des Hindernisses (26). Die anderen 3 Pat. hatten schon so hochgradigen Meteorismus, dass die Untersuchung des Abdomens ohne Effekt war. 3 der Tumoren schienen bei der Operation operabel zu sein. Bei den beiden inoperablen Tumoren wurde nach Ausführung der Laparotomie eine Colotomie gemacht, einmal am Coecum, einmal am Colon transversum; beide Pat. starben, der eine im Collaps (26), der andere (27) an einer infolge der Ueberdehnung des Dickdarms entstandenen Peritonitis. Bei diesem letzteren fand sich bei der Sektion eine enorme Schwellung und Durchtränkung der Darmwand des Dickdarms, aber keine Geschwüre. Bei den 3 operablen Tumoren wurde nur einmal, bei dem kräftigsten Pat. (25), eine primäre Resektion des Tumors unternommen. Bei dem Versuche, den Tumor vor die Wunde zu bekommen, riss der sehr brüchige Darm ein, einige Tropfen Darminhalt flossen aus, der Pat. ging, trotz sofortigen Austupfens, an akuter Peritonitis ein; bei den beiden anderen Pat. wurde nach Feststellen des Hindernisses nur eine Coecotomie ausgeführt, beide Pat. kamen durch. Kranke, die an Obturationsileus infolge von Tumoren leiden, sind in der Regel so wenig widerstandsfähig, infolge der vorausgegangenen chronischen Stauung des Darminhaltes, dass es richtig zu sein scheint, principiell auf eine primäre Resektion zu verzichten und nur eine Enterostomie, allerdings nach vor-

hergegangener orientierender Laparotomie zu machen. Aber auch der Versuch, den Tumor hervorzuwälzen, abzutragen, einen Anus praeternaturalis anzulegen, und diesen allmählich zur Heilung zu bringen, scheint sich hier nicht zu empfehlen; denn die Gefahr, der solche Pat. ausgesetzt sind, besteht nicht nur in der Länge der Dauer der Operation und der Gefahr, die jede Darmresektion in nicht völlig gesunder Darmwand mit sich bringt, sondern auch, wie unser Fall (25) zeigt, darin, dass schon der Versuch, den meist brüchigen und durchtränkten Darm zu mobilisieren, zu einem unglücklichen Ausgange führen kann.

9) Obturation durch ein metastatisches Carcinom des Ileum (28), 1 Fall, geheilt.

Der Pat. kam nach 8 Tage anhaltender Verhaltung von Stuhl und Winden, nachdem die Initialsymptome schon vor 2 Monaten eingesetzt hatten, in's Krankenhaus. Die von seinem Magencarcinom ausgehenden Erscheinungen waren verhältnismässig gering. Da auf einen hohen Einguss ein wenig Stuhl erfolgte, verweigerte er die Operation. Er wurde immer schwächer (die Verhaltung blieb bestehen) und willigte endlich nach weiteren 5 Tagen in die Operation ein, die jetzt fast aussichtslos schien. Die Palpation hatte peristaltische Steifung über dem Nabel nach links hin ergeben, sodass man an einen Tumor der Flexur dachte. Bei der Laparotomie fand man ein strikturierendes kleines Carcinom im Ileum dicht über dem Coecum und eine reichliche Aussaat weisser Knötchen über die Darmserosa, sowie eine serofibrinöse, wohl nicht bakterielle Peritonitis. Die Dünndarmschlingen waren zum Bersten gefüllt, weswegen eine Enterotomie über der Striktur ausgeführt wurde, die ungeheure Mengen Kot entleerte. Die Incision wurde sofort zur Anlegung einer Enteroanastomose des unteren Ileum mit der Flexur vermittels des Murphy-Knopfes benutzt. Dieselbe funktionierte allerdings nicht ganz, indem eine kleine Kotfistel nach der Flexur entstand, doch wurde das Leben des Pat. noch $^1/_4$ Jahr verlängert. Es ist anzunehmen, dass zu dem glücklichen Ausgange der Operation die Entleerung des gestauten Darminhaltes nicht zum wenigsten beitrug. Denn abgesehen von allen andern Gründen ist anzunehmen, dass durch die Passage der grossen Kotmengen die so wie so nicht völlig haltende Enteroanastomosenstelle sofort zerstört worden wäre. Andererseits ergiebt sich auch hieraus die Mahnung, bei Darmvereinigungen, bei denen der Dickdarm beteiligt ist, lieber auf den Murphy-Knopf zu verzichten.

10) Ileus paralyticus (29—31). 3 Fälle. 1 geh., 2 gest.

Nur einer der 3 Fälle von paralytischem resp. adynamischem (Murphy) Ileus ist durch den Sektionsbefund aufgeklärt worden. Bei den beiden andern Fällen, von denen einer glücklich verlief, konnte man nur eine Wahrscheinlichkeitsdiagnose stellen. Gemeinsam ist allen 3 Fällen das Fehlen jeder Peristaltik, sowie jeder Resistenz bei völlig auszuschliessender Peritonitis. Ob es in Zukunft möglich sein wird, solche Fälle von der Operation auszuschliessen, ist zweifelhaft; nützen konnte die Operation, so wie sie jetzt im allgemeinen ausgeführt wird, dass nämlich nach dem vergeblichen Absuchen der Därme das Abdomen wieder geschlossen wird, unseren Pat. nicht. Ob es aber darum recht ist, Pat., nachdem die Wahrscheinlichkeitsdiagnose eines auf paralytischer Basis beruhenden Darmverschlusses gestellt worden ist, von der Operation auszuschliessen, ist mindestens zweifelhaft. v. Mikulicz[1]) trennt den paralytischen Ileus in 2 Gruppen, die beide mit dem sogen. adynamischen Ileus von Murphy[2]) zusammenfallen. Die erste umfasst die auf Reflexwirkung, sowie auf Verletzung der zuführenden Nerven und des Rückenmarkes beruhenden Formen von Darmverschluss (primäre Paralyse), die zweite, die auf Cirkulationsstörung — Peritonitis, Thrombose oder Embolie der Mesenterialgefässe — beruhenden Formen (sekundäre Paralyse). Dass es möglich ist, Pat., die an einem auf sekundärer Paralyse beruhendem Ileus leiden, durch die Operation zu retten, ist ohne weiteres klar. Denn eine selbst diffuse Peritonitis wird mitunter durch die Operation geheilt, und eine Thrombose oder Embolie in einem kleinen Mesenterialabschnitt kann ev. durch Darmresektion geheilt werden. Was nun die Fälle der 1. Gruppe, die auf primärer Paralyse beruhenden Fälle von Ileus betrifft, so soll man sie deshalb operieren, weil man wohl erstens kaum je bei der Differentialdiagnose einen mechanischen Ileus mit Sicherheit ausschliessen kann. Schaden wird aber zweitens eine aseptisch und schnell ausgeführte Laparotomie den Pat. wenig. Drittens ist aber auch bei der Operation solcher Fälle zu erwägen, ob man nicht durch eine Entlastung der Därme durch Enterotomie denjenigen an primär paralytischem Ileus leidenden Pat., bei denen die Möglichkeit einer Wiederherstellung der normalen Funktionen vorhanden ist, geradezu nützen wird, indem man die Hauptgefahr, die ihrem Leben in der ersten Zeit droht, nämlich

1) 78. Jahresber. d. Schles. Gesellsch. f. vaterländ. Kultur. p. 160.
2) Deutsche Zeitschr. f. Chir. Bd. 45.

die Resorption des gestauten Darminhaltes, verhindert.

Unsere 3 Patientinnen sind deshalb operiert worden, weil man bei keiner mit Sicherheit einen mechanischen Ileus ausschliessen konnte. Während der Operation wurde eine Enterotomie der niemals besonders stark geblähten Darmschlingen nicht vorgenommen. Dass die Operation den Patientinnen wenig geschadet hat, ist sicher. Peritonitis, auch leichteren Grades, hat keine von ihnen bekommen. Die eine (29) hatte 14 Tage vor der Aufnahme ein Trauma gegen die linke Seite erhalten. Die Ileuserscheinungen bestanden 8 Tage. Pat. genas. Die zweite (30) litt an schwerem Ikterus und hatte eine Vergrösserung der Gallenblase auf Ueberfaustgrösse, deren Inhalt, reine Galle, sich als steril erwies. Bei der Sektion fand sich eine Follikelschwellung über die ganze Länge des Darmes, nirgends ein Hindernis. Die Ileuserscheinungen schwersten Grades hatten 10 Tage bestanden. Der Fall ist völlig dunkel, der Darmverschluss könnte sowohl als auf Reflexwirkung von der Gallenblase wie auf einer Enteritis gravis beruhend, aufgefasst werden. Bei der letzten Pat. (31) entstand der Darmverschluss im Anschluss an ein Trauma. Die Pat. war 4 Tage vor der Aufnahme einige Treppenstufen herab auf die r. Seite gefallen, nach 2 Tagen hörten plötzlich Stuhl und Winde auf. Bei uns fand man starken Meteorismus, nirgends Peristaltik sichtbar oder fühlbar, nirgends eine Resistenz zu palpieren. Das Abdomen war auffallend weich und schmerzfrei. Es wurde schon vor der Operation als wahrscheinlich angenommen, dass das Trauma das ursächliche Moment der Darmobstruktion darstelle, und die Möglichkeit eines paralytischen Ileus erwogen. Man dachte ferner noch an ein retroperitoneales Hämatom. Nachdem einige hohe Eingüsse vergeblich unternommen worden waren, wurde die Laparotomie unter Schleich's Anaesthesie vorgenommen, dazwischen wurden wenige Tropfen Chloroform gegeben. Es fand sich nirgends ein Hindernis, nach 2 Tagen trat der Exitus ein, die Ileuserscheinungen bestanden in dieser Zeit weiter. Bei der Sektion, deren Protokoll bei der Krankengeschichte ausführlich wiedergegeben wird, fanden sich Blutungen in die Substanz des Rückenmarks und zwar im 5.—8. Cervikalsegment und im 6.—11. Dorsalsegment. Da andere Ursachen des Darmverschlusses, besonders irgendwie mechanischer Art, sich bei der sehr eingehend gemachten Sektion nicht nachweisen liessen, bleibt nur übrig, den Darmverschluss in Zusammenhang mit der Hämatomyelia traumatica zu bringen; infolge des multiplen Sitzes der Blutungen ist die Lokalisation im Mark leider unmöglich.

Statistik.

Nr.	Name.	Jahr.	Geschlecht.	Alter.	Diagnose.	Palpationsbefund.	Peritonitis ante oper.	Dauer von dem Eintritt in unsere Behandl.
1	Karl B.	1901	m.	55	Volvulus S. Rom.	positiv	nein	3 Tage
2	Karoline W.	1901	w.	71	Volvulus S. Rom.	positiv	nein	8 „
3	Ernstine T.	1901	w.	47	Volvulus S. Rom.	unrichtig	nein	2 „
4	Dorothea G.	1902	w.	57	Volvulus ilei	positiv	nein	5 „
5	Otto K.	1899	m.	33	Strangulatio	positiv	nein	5 „
6	idem.	1900	m.	33	Adhaesiones	positiv	nein	6 „
7	Marie Sch.	1900	w.	41	Strangulatio	negativ	ja	8 „
8	Elisabeth F.	1897	w.	85	Strangulatio	positiv	ja	5 „
9	Selma Sch.	1895	w.	28	Abknickung	positiv	nein	6 „
10	eadem.	1896	w.	28	Strangulatio	positiv	nein	3 „
11	Karl P.	1897	m.	41	Strangulatio	negativ	ja	4 „
12	Fr. S.	1900	w.	72	Strangulatio	negativ	nein	4 „
13	Ernstine W.	1894	w.	43	Pseudomembran	positiv	ja	14 „
14	Karl G.	1902	m.	27	Abknickung	positiv	nein	3 „
15	Luise B.	1898	w.	44	Abknickung	positiv	nein	3 „
16	Henriette B.	1893	w.	63	Adhaesiones	positiv	ja	8 „
17	Richard G.	1897	m.	24	Abknickung	negativ	ja	3 „
18	Reinhold J.	1896	m.	18	Abknickung	negativ	nein	2 „
19	August F.	1900	m.	35	Meckel'sches Div.	positiv	ja	6 „
20	Martha J.	1893	w.	11	Incarceratio int.	negativ	nein	5 „
21	Hermann B.	1901	m.	5 Mon.	Invaginatio	positiv	nein	2 „
22	Franziska B.	1899	w.	66	Kompression	positiv	nein	10 „
23	Dorothea B.	1896	w.	69	Ca. S. Rom.	negativ	nein	8 „
24	Julius St.	1894	m.	59	Ca. S. Rom.	negativ	nein	8 „
25	Max M.	1899	m.	43	Ca. S. Rom.	negativ	nein	3 „
26	Otto G.	1897	m.	49	Ca. S. Rom.	positiv	nein	3 „
27	Max H.	1898	m.	71	Ca. S. Rom.	positiv	ja	4 „
28	Karl G.	1899	m.	32	Ca. metast. ilei	unrichtig	nein	13 „
29	Anna Sch.	1896	w.	45	Ileus paralyt.	negativ	nein	8 „
30	Therese U.	1900	w.	33	Ileus paralyt.	negativ	nein	10 „
31	Johanna H.	1898	w.	65	Ileus paralyt.	negativ	nein	3 „
						positiv 17 negat. 12 unricht. 2	8 Peritonitis	Durchschnitt: 6 Tage.

Operation	Entlastung des Darmes		Geheilt.	Gestorben an:	Patient hätte vielleicht gerettet werden können durch:
	ja	nein			
Laparotomie. Detorsion	1	—	—	Collaps	Zeitigeren Eintritt.
Lap. Detorsion	1	—	1	—	—
Lap. Cholecystektomie	—	1	—	Operation	Genauere Diagnose.
Lap. Detorsion	—	1	—	Resorption	Entlastung des Darmes.
Lap. Abbinden	—	1	1	—	—
Lap. Enteroanastomose	—	1	1	—	—
Lap. Anus praeternat.	1	—	—	Peritonitis	Zeitigeren Eintritt.
Lap. Trennung	—	1	—	Peritonitis	Zeitigeren Eintritt.
Lap. Lösung	1	—	1	—	—
Lap. Trennung	—	1	1	—	—
Lap. Trennung	—	1	—	Peritonitis	Zeitigeren Eintritt.
Lap. Trennung	—	1	—	Operation	Keine Massnahme.
Lap. Trennung	—	1	1	—	—
Lap. Trennung	—	1	1	—	—
Lap. Ablösung	—	1	1	—	—
Lap. Lösung	—	1	—	Peritonitis	Zeitigeren Eintritt.
Lap. Anus praeternat.	1	—	—	Peritonitis	Zeitigeren Eintritt.
Lap. Trennung	—	1	1	—	—
Lap. Resectio	—	1	—	Peritonitis	Zeitigeren Eintritt.
Lap. Lösung	—	1	1	—	—
Lap. Desinvagination	—	1	—	Operation	Entlastung des Darmes.
Anus praeternat.	1	—	1	—	—
Lap. Coecotomia	1	—	1	—	—
Lap. Coecotomia	1	—	1	—	—
Lap. Resectio	1	—	—	Operation	Unterlassen d. primären Resektion.
Lap. Coecotomia	1	—	—	Collaps	Zeitigeren Eintritt.
Lap. Kolostomie	1	—	—	Peritonitis	Zeitigeren Eintritt.
Lap. Enteroanastomose	1	—	1	—	—
Laparotomie	—	1	1	—	—
Laparotomie	—	1	—	Resorption	Entlastung des Darmes.
Laparotomie	—	1	—	Resorption	Entlastung des Darmes.
	12 (6 geh.)	19 (9 geh.)	15	Peritonitis 7 Collaps 2 Resorption 3 Operation 4	

Wie schon erwähnt worden ist, wurden von den 37 Pat., die wegen Darmverschluss in unsere Behandlung kamen, nur 31 einer operativen Therapie unterworfen. Von internistischer Seite wird den Chirurgen oft der Vorwurf gemacht, dass sie wahllos alle Pat. operieren, die ihnen überwiesen werden, ein sicher unberechtigter Vorwurf. Denn von fast allen Autoren, die über die chirurgische Behandlung des Ileus berichtet haben, wird angeführt, dass sie über Fälle von Darmverschluss verfügen, deren Ursache sie durch innere Medikation zu beheben versuchten. Es ist allerdings sehr schwierig, die Fälle, die durch innere Mittel zur Heilung gebracht werden können, von denen, die operiert werden müssen, abzugrenzen, und es wird wohl noch für lange Zeit dem subjektiven Gefühl des Einzelnen überlassen bleiben, zu entscheiden, in welchen Fällen er eine Operation unterlassen wolle. Meist wird angegeben, dass die Schwere des Auftretens der einzelnen Symptome bei den von Chirurgen durch innere Medikation geretteten Kranken eine geringere gewesen sei, sodass man sich entschliessen konnte, einen Versuch mit Abführmitteln und Eingüssen zu wagen, der dann wirkte. Nach diesen Principien wurde auch bei uns verfahren. Das Allgemeinbefinden, besonders der Puls, war bei den 6 Kranken so gut, dass man sich entschliessen konnte, kurze Zeit mit der Operation zu warten, vor allem aber war durch die Palpation niemals eine peristaltisch sich steifende oder meteoristisch geblähte Schlinge konstatiert worden. In 5 der Fälle genügte ein Einguss, um Stuhlgang hervorzurufen, ein Kranker erhielt ausserdem noch per os ein Abführmittel. Dass alle diese Kranken gerettet wurden, ist, wie ich annehmen zu dürfen glaube, insofern ein glücklicher Umstand, als wir zwar die Ueberzeugung hatten, dass den Kranken auch durch ein Hinausschieben der Operation nicht geschadet werden würde, die völlige Sicherheit aber, es nicht mit einem nur auf operativem Wege zu hebenden Darmverschluss zu thun zu haben, konnten wir doch nicht haben. Die glückliche Auswahl der Fälle hat uns der stets negative Palpationsbefund sicher erleichtert. Dass dieser aber allein nicht ausschlaggebend dafür sein darf, die Operation zu unterlassen, so lange seine Deutung nicht noch genauer ausgebildet ist, haben wir oben gesehen.

Nach den Untersuchungen A. v. Bergmann's giebt es jetzt schon ein Symptom dafür, den operativ zu behandelnden von dem nicht operativ zu behandelnden Ileus zu trennen, das einer objektiven Kritik standhalten zu können scheint. Seine Forderung, dass die peristaltisch sich steifende und die meteoristisch geblähte Schlinge

in Narkose an Resistenz gewinnen müsse, um pathognomistisch zu sein, ist von ihm nicht nur für die lokale Diagnose der Unwegsamkeit benützt worden, indem er dadurch sekundär geblähte Schlingen von der auf den Sitz des Hindernisses hinführenden unterscheiden konnte, sondern auch dafür, ob überhaupt operiert werden solle, oder nicht. Er hat in 15 Fällen die vorher gefühlte Resistenz oder peristaltische Steifung entweder undeutlich werden, ihren Ort ändern, oder in Narkose verschwinden sehen, ein Beweis dafür, dass die Schlingen nicht gelähmt sein konnten. Diese 15 Fälle hat er konsequenterweise nicht operiert, sondern durch innere Medikation behandelt, mit dem Erfolge, dass alle Pat. geheilt wurden. Es klingt recht verführerisch, sich auf dieses Symptom verlassen zu können, und sicher wird in Zukunft gerade hierauf intensiv zu achten sein, damit man durch die Mitteilungen aus anderen Krankenhäusern erfährt, ob die von A. v. Bergmann gemachten Angaben allgemeine Geltung haben. Dass es jedoch immer Fälle von Darmverschluss geben wird, bei denen auch dieses Symptom in seiner Allgemeinheit nicht Geltung haben kann, erscheint uns allerdings sicher. Unsere Pat. mit Einklemmung einer kleinen Schlinge in einem Mesenterialschlitz (20) z. B. hätte sicher bei keiner Methode der lokalen Untersuchung einen positiven Befund gegeben, und die geringe vorhandene Peristaltik wäre natürlich bei einer Palpation in Narkose verschwunden. Trotzdem hätte wohl niemand, auch A. v. Bergmann nicht, durch dieses Ergebnis sich bestimmen lassen, von der Operation abzusehen. Die Anamnese mit dem plötzlichen Schmerz und der tiefe, schnell einsetzende Verfall sind in einem solchen Falle eben so charakteristisch, dass ein negativer Palpationsbefund niemanden von der Wahrscheinlichkeitsdiagnose eines Strangulationsileus abbringen wird. Das neue, von A. v. Bergmann bekannt gemachte Symptom stellt also wohl sicher eine äusserst glückliche Bereicherung unserer diagnostischen Hilfsmittel dar, wird aber kaum imstande sein, die schon vorhandenen zu verdrängen.

31 unserer Pat. wurden operiert, von denen 15 geheilt wurden. Es soll im Folgenden betrachtet werden, auf welche Ursachen der Tod der gestorbenen 16 Pat. zurückzuführen ist. Die Kranken kamen zu uns im Durchschnitt am 6. Tage nach Beginn der Okklusionserscheinungen, 10 davon innerhalb der ersten 2—3 Tage. Wir glauben annehmen zu dürfen, dass 9 der 16 Gestorbenen allein durch eine zeitiger unternommene chirurgische Behandlung hätten gerettet werden können, darunter die 7, die an vorher schon bestehender

Peritonitis starben. Der Umstand, dass über die Hälfte der Gestorbenen allein durch rechtzeitige Operation mit Wahrscheinlichkeit hätte gerettet werden können, veranlasst uns, auch an dieser Stelle zu betonen, dass es unbedingt notwendig ist, die an Darmverschluss leidenden Kranken sofort dem Chirurgen zu überweisen. Wenn wir jetzt die Erfolge der eingeschlagenen Therapie betrachten, so sehen wir, dass eine Entlastung des Darmes von den gestauten Fäkalien in 12 Fällen vorgenommen wurde, von denen 6 geheilt wurden. Ohne Entlastung wurden 19 Kranke behandelt, von denen 9 geheilt wurden. Es könnte also scheinen, als ob die Erfolge der beiden Arten der Behandlung fast die gleichen wären, bei näherer Untersuchung stellt sich aber ein ganz anderes Ergebnis heraus. Denn die 6 Kranken, die nach Entlastung des Darmes geheilt wurden, wären ohne diese Therapie trotz Beseitigung des Hindernisses wohl sämtlich zu Grunde gegangen. Ein Todesfall, der in der Entlastung des Darmes seinen Grund hätte, ist nicht zu verzeichnen. Umgekehrt haben wir aber die Ueberzeugung, dass von den 10 ohne Entlastung gestorbenen Kranken 4 durch die Ausführung der Enterotomie ev. hätten gerettet werden können (4, 21, 30, 31). Auch unsere Statistik mahnt also eindringlich, in allen Fällen, in denen eine grössere Stauung der Fäkalien vorhanden ist, durch eines der 4 uns zur Verfügung stehenden Mittel — Enterotomie während der Operation, Ausführung einer Enterostomie, Einführen eines Darmrohres oder Verabfolgung eines Abführmittels nach der Operation — für möglichst rasche Entleerung zu sorgen.

Der Palpationsbefund war in 17 der Fälle positiv, von denen 8 starben, in 12 Fällen negativ, in 2 Fällen unrichtig, von denen ebenfalls 8 gestorben sind. Die 12 Fälle mit negativem Palpationsbefunde werden dadurch erklärt, dass es sich dreimal um paralytischen Ileus (29, 30, 31), dreimal um enormen Meteorismus infolge eines stenosierenden Dickdarmtumors (23, 24, 25), dreimal um Lähmung des Darmes durch Peritonitis (7, 11, 17), einmal um eine abnorm fette Patientin (12), einmal um eine innere Incarceration handelte (20), die nach der Lage der Schlinge unmöglich palpiert werden konnte, und nur in einem Falle (18) ist eine sicher vorhandene und wahrscheinlich zu beobachten gewesene peristaltische Steifung übersehen worden, was dem Pat. übrigens nicht geschadet hat. In 2 Fällen (3, 28) wurde auf Grund des Palpationsbefundes eine unrichtige Diagnose gestellt. Bei dem ersten wurde durch die Ausführung der Laparotomie die Diagnose richtig gestellt und der Pat. gerettet. Bei

dem 2. (3) trug sie mit dazu bei, dass ein vorhandener Volvulus übersehen wurde. Dieser Pat. starb an einer Endocarditis und wäre wohl auch trotz der Detorsion des Volvulus verloren gewesen. Wenn wir also auch unter den 16 gestorbenen Pat. nur einen haben, der bei richtiger Diagnose vielleicht hätte gerettet werden können, so mahnt dies doch, auf's Eifrigste die Diagnose des lokalen Befundes auszubauen. Von den 2 noch übrig bleibenden Todesfällen ist einer der Operation zur Last zu legen (25). Es ist dies der Pat., bei dem eine primäre Resektion des stenosierenden Carcinoms der Flexur unternommen wurde; der letzte schliesslich (12) litt an einer so schweren Myodegeneratio cordis, dass er wohl unter allen Umständen verloren gewesen wäre, auch wenn er am ersten Tage zu uns gekommen wäre.

Wir sehen also, dass von den 16 Todesfällen 9 mit Wahrscheinlichkeit dem zu späten Eintritt in chirurgische Behandlung, 4 dem Unterlassen der Entlastung des Darmes, 1 event. einer unrichtigen Diagnose zuzuschreiben sind. Es ist nicht zu bezweifeln, dass in der Zukunft Symptome werden gefunden werden, die die lokale Diagnose zu einer sichereren und genaueren machen werden, und dass auch dadurch die Mortalität des Ileus sich vermindern lassen wird. Wie die Verhältnisse heutzutage liegen, wird aber im allgemeinen von denjenigen Kranken, die so zeitig in chirurgische Behandlung kommen, dass ihre Rettung möglich ist, eine grössere Anzahl der Resorption des gestauten Darminhalts erliegen als Fehlern, die sich durch die zu Gebote stehenden diagnostischen Hilfsmittel vermeiden liessen.

Aus unseren Beobachtungen darf man demgemäss die Schlüsse ziehen:

Damit die Mortalität der an innerem Darmverschluss leidenden Kranken herabgesetzt werde, ist es notwendig,

1) dass sofort, nachdem die Diagnose mit Sicherheit oder auch nur Wahrscheinlichkeit gestellt worden ist, die chirurgische Behandlung in den Vordergrund der Betrachtung gestellt wird (in praxi wird dies mit der Ueberweisung an einen Chirurgen zusammenfallen),

2) dass der Forderung, den Darm von seinem gestauten Inhalt zu befreien, die gleiche Wichtigkeit beigemessen werde, wie der, durch Palpation eine genaue Diagnose vor der Operation zu stellen.

Krankengeschichten.

1. Karl B., 55 J., aufgenommen 13. VIII. 01, gestorben 16. VIII. 01. Seit 3 Tagen weder Stuhl noch Winde. Seit heute Morgen Erbrechen. Sehr elender Mann. Im Urin Spuren von Indican. Herzaktion unregelmässig, Töne leise und unrein. Puls 120, kaum fühlbar. Beiderseits grosse, leicht reponible Leistenhernie. Kolossaler Meteorismus. Peristaltik nicht zu sehen. Palpation sehr erschwert, doch fühlt man r. vom Nabel nach oben und unten eine deutliche Resistenz, die die Form eines Halbkreises zeigt und den Nabel umkreist. Starke Schmerzen im Leibe. Rectaluntersuchung ohne Ergebnis. Erbrechen fäkulent riechender Massen. Magenausspülung fördert reichlich ebensolche zu Tage. — Sofort in Aethernarkose Laparotomie. Auf der r. Seite liegt vorn die stark geblähte Flexur, die von links über vorn nach r. um 180° gedreht ist. Die Dünndärme sind kollabiert und zurückgesunken. Detorsion, Einführen eines Darmrohres, durch das reichlich Winde sich entleeren. Die Reposition gelingt jetzt leicht. Naht. Am Abend reichlich Stuhl und Winde. — 14. VIII. Abdomen weich und zusammengesunken. Reichlich Stuhl. Allgemeinbefinden schlecht. — 16. VIII. Exitus im Collaps. Sektion: Oedem der Lungen. Schwere braune Atrophie und Myodegeneratio cordis. Keine Peritonitis. Darmschlingen wenig gebläht.

2. Karoline W., 71 J., aufgenommen 19. VIII. 01, entlassen 1. X. 01. Pat. erkrankte vor 8 Tagen mit Schmerzen im Leibe und drückendem Gefühl von Blähungen, die nicht abgehen wollten. In dieser Zeit weder Stuhl noch Winde, aber auch nicht Erbrechen. Ziemlich rüstige Frau in gutem Ernährungszustand. Mässige Arteriosklerose. Herztöne unrein. Emphysem. Der Leib ist stark meteoristisch aufgetrieben. Reponible Nabelhernie. Links davon eine deutliche Resistenz zu fühlen. Untersuchung per rectum et vaginam negativ. Puls 96. — Laparotomie zuzuerst unter Schleich, dann Chloroform. Der Nabelbruch ist mit Netz gefüllt, das ligiert und abgetragen wird. Zur Wunde wölbt sich die enorm geblähte Flexur hervor, die von links über vorn nach rechts um 180° gedreht ist; da sie nach der Detorsion nicht zusammenfällt, wird sie punktiert und nach Entleerung von ziemlich viel Gas übernäht. Da die Reposition immer noch schwer ist, wird ein Darmrohr eingeführt, das reichlich Gase entleert. Darauf gelingt die Reposition und Naht leicht. — 22. VIII. Da noch keine Flatus abgegangen sind, Einführung eines Darmrohres, das reichlich Gase entleert. — 26. VIII. Spontan Stuhl. — 30. VIII. Entfernung der Nähte. — 1. X. Geheilt entlassen mit normalen Funktionen.

3. Ernestine T., 47 J., aufgenommen 19. III. 01, gestorben 20. III. 01. Pat. kam gestern wegen Leberleiden auf die innere Abteilung des Ho-

spitals. Sie hat 10 normale Geburten und früher angeblich 2 Gallensteinkolikanfälle durchgemacht, den letzten vor etwa 1 Jahre. In der Nacht zum 19. plötzlich starker Meteorismus, Schmerzen im Leibe, spontan und auf Druck. Puls 120. Weder Stuhl noch Winde, deshalb Verlegung. — Gut genährte, sehr fette Frau, mässiger Ikterus. Herzdämpfung nach r. verbreitert, Töne unrein, Puls 120, klein. Urin enthält Gallenfarbstoff. Seit gestern Morgen kein Stuhl, keine Flatus. Auf der inneren Abteilung einmal Erbrechen gallig gefärbter Massen. Leib kolossal aufgetrieben, keine geblähte Schlinge fühlbar, keine Peristaltik zu sehen oder zu fühlen. Mässige Druckempfindlichkeit in der Gallenblasengegend. — Es wird paralytischer Ileus, ausgehend von einer Cholelitiasis, angenommen, und die Laparotomie mit Schleich gemacht. 10 cm langer Schnitt über dem Nabel. Colon transversum kolossal gebläht. Die Gallenblase ist unter der Leber verborgen und durch Adhäsionen mit dem Colon verbunden. Querschnitt durch die Bauchdecken parallel dem Leberrande. Lösung der Adhäsionen. Ablösung der Gallenblase, wobei ein kleines Stück Leber reseciert werden muss. Unterbindung des Ductus cysticus; in der schwartig verdickten Gallenblase 12 Steine, 2 Ulcera, von denen eins dem Durchbruch nahe ist. Im Choledochus kein Stein. Einführung eines Darmrohres mit Mandrin gelingt 90 cm, doch entleert sich kein Flatus. Es wird Verstopfung mit Fäkalien angenommen. Tampon nach dem Ductus cysticus, im übrigen Naht der Bauchwunde. Kochsalzinfusion und Campher. Trotzdem am nächsten Morgen Exitus. Sektion: Unbedeutende Mengen von Galle, wahrscheinlich von der freien Leberwunde abgesondert, am Tampon. Cysticusunterbindung hält gut. Keine Erscheinungen von Peritonitis. Colon transversum ebenso gebläht wie gestern. Alte Narben am Mesenterium. Volvulus der Flexur, indem eine 10 cm lange Schlinge stark gebläht, zwischen 2 Schnürringen um 100° gedreht liegt. Keine Cyanose oder Thrombose des Mesenteriums des Abdomens. Ausgedehnte Bronchitis, schwere Endocarditis der Valvula mitralis. In der Milz ein frischer Infarkt.

4. Dorothea G., 57 J., aufgenommen 24. III. 02, gest. 29. III. 02. Vor 4 Jahren Laparotomie wegen „Blutgeschwulst" der inneren Genitalien. Am 20. III. erkrankte Pat. ohne äussere Ursache mit Schmerzen im Leibe. Sistieren von Stuhl und Winden. Letztere fingen sich rechts in Nabelhöhe. Der Leib wurde aufgetrieben, das Erbrochene roch übel. — Puls 80. Temp. 36. Guter Ernährungszustand. Abdomen weich, mässig aufgetrieben. Die r. Seite wölbt sich in Nabelhöhe vor. Auf der l. Seite in Nabelhöhe Peristaltik zu sehen. Der Prominenz auf der r. Seite entsprechend ist eine geblähte Schlinge zu palpieren, die keine Peristaltik zeigt, keine Darmgeräusche zu hören. Kein Erguss nachzuweisen. Bruchpforten frei. Untersuchung per vaginam und rectum negativ. Zwischen Nabel und Symphyse alte, glatte Narbe. Magenausspülung. Sofort

Laparotomie mit Schleich. Das Netz ist mit der Narbe verwachsen. Nach Trennung der Adhäsionen wird mit einer Hand eingegangen. Rechts findet sich an der Stelle der von aussen gefühlten Resistenz eine mässig geblähte, 15 cm lange Schlinge, die von r. hinten über vorn nach links um 180° um die Mesenterialachse gedreht ist. Die Wand ist verdickt. Die zuführenden Därme sind gebläht. Sie wird zurückgedreht, worauf sich sofort der Dickdarm bläht, der vorher kollabiert war, sonst kein Hindernis zu fühlen. Naht. Abends Befinden besser. — 25. III. Abgang von Winden. Puls schlecht. — 29. III. 2mal gelber, breiiger Stuhl. Abends Exitus. Sektion: Beginnende Pneumonie beider Unterlappen, eitrige Bronchitis, Lungenödem. Die Därme sind stark mit flüssigem Kot erfüllt, wenig gebläht. Die stranguliert gewesene Schlinge ist an ihrer geringen Verdickung und Verfärbung zu erkennen. Die Venen der Darmwand und des Mesent. sind stark gefüllt, nicht thrombosiert, keine Geschwüre im Darm, keine Peritonitis.

5. Oskar K., 33 J., aufgenommen 24. IV. 99, entlassen 29. V. 99. Pat. ist vor 12 Jahren wegen eitriger Bauchfellentzündung, die wahrscheinlich von einer Perityphlitis ausging, operiert worden. Bis vor 2 Jahren fühlte er sich wohl. Seitdem hatte er oft Schmerzen im Leibe. Er trug eine Leibbinde zum Schutze der Narbe. Mitunter bekam er Anfälle von Koliken, bei denen sich mehrere Wülste im Leibe hervorwölbten. Diese Anfälle pflegten nach einigen Minuten unter hörbarem Gurren vorüberzugehen. Mitunter hatte er dabei Erbrechen. Vor 14 Tagen liess er sich aufnehmen, wobei wieder solche Anfälle beobachtet wurden. Unter flüssiger Diät und Abführmitteln verschwanden dieselben, weshalb Pat. die Operation ablehnte und entlassen wurde. Heute kommt er wieder. Seit 5 Tagen haben Stuhl und Winde sistiert, starker Meteorismus; von links verlaufen zu der unterhalb des Nabels befindlichen, in der Mittellinie gelegenen, leicht hervorgewölbten alten Bauchnarbe 2 stark geblähte, peristaltisch sich steifende Schlingen, die auf Berührung sehr schmerzhaft sind und sich durch die dünnen Bauchdecken leicht palpieren lassen. Starkes Erbrechen. — Am 27. IV. Operation in Aethernarkose. Schnitt in der alten Narbe. An derselben ist das zu mehreren Strängen ausgezogene Netz adhärent, durch das 2 Darmschlingen stranguliert worden sind, die beiden vor der Operation gefühlten. Sie haben hypertrophische Wandungen, ihre Schnürfurchen sind erholungsfähig. Nach Abbinden des Netzes wird das Abdomen weiter untersucht. In der Ileocoecalgegend fühlt man zahlreiche Verwachsungen der Därme untereinander und mit dem Netz. Da sich der Dickdarm bläht, wird auf Weiteres verzichtet und der Leib geschlossen. Der Verlauf war günstig, nach 7 Tagen trat spontan der erste Stuhl ein. — 29. V. beschwerdefrei mit Leibbinde entlassen.

6. Ders. Pat., aufgen. 3. III. 00, entl. 21. IV. 00. Pat. hat wieder einen

Anfall von Kolik gehabt, war aber dann 6 Monate beschwerdefrei geblieben. Seit 3 Monaten bestehen wieder die Anfälle und die Obstipationen. Der Ernährungszustand ist herabgesetzt. Die alte Narbe wölbt sich ein wenig hervor. Bei den Anfällen sieht man eine peristaltisch sich steifende Schlinge, aber diesmal r. vom Nabel, die nach der Ileocoecalgegend verläuft und sich mitunter unter lautem Gurren verkleinert. Seit 6 Tagen kein Stuhl. — Schnitt in der alten Narbe. 2 Dünndarmschlingen sind mit der Bauchwand adhärent, aber nicht abgeknickt. Nach Lösung der Adhäsionen drängt sich eine kolossal geblähte, 40 cm lange Schlinge mit stark hypertrophischen Wandungen hervor, die nach der Ileocoecalgegend verläuft und dort in einem unentwirrbaren Convolut sich verliert. Die oberhalb gelegenen Schlingen sind nicht gebläht. Aus dem verlöteten Knäuel entspringt ein kurzes Colon ascendens. Es wird eine Enteroanastomose zwischen dem unteren Ileum central von der hypertrophischen Schlinge und dem Colon ascendens mit doppelreihiger Naht angelegt. Naht. Nach 3 Tagen erster Stuhlgang. Reaktionsloser Verlauf. — 21. IV. Entlassung beschwerdefrei mit fester Narbe.

7. Marie S., 41 J., aufgenommen 12. VI. 00, gestorben 12. VI. 00. Vor 2 Jahren Salpingo-Oophorektomie. Seit 8 Tagen auf der inneren Abteilung. Dort weder Stuhl noch Winde. Pat. ist sehr schwach. Diese Schwäche soll vor 12 Stunden plötzlich eingetreten sein. P. 100. Zunge trocken mit braunem Belage, Augen tief, Lippen bläulich. Abdomen stark aufgetrieben, gespannt. Auf Druck und spontan schmerzhaft. Palpation wegen Spannung ohne Resultat. Nirgends Dämpfung. Alte Laparot.-Narbe. Im Urin geringe Mengen Eiweiss und Cylinder, per vaginam et rectum nichts. — Zuerst unter Schleich, dann in Chlor.-Narkose Schnitt in der alten Narbe zwischen Nabel und Symphyse. Die Därme sind injiciert, zum Teil mit Auflagerungen versehen. Ein Strang verläuft von der Narbe nach hinten an eine Dünndarmschlinge; derselbe hat eine andere Schlinge stranguliert, oberhalb sind die Schlingen geblät, unterhalb kollabiert. An der eingeengten Stelle ist der Darm nekrotisch. Es ist dünnflüssiger Kot ausgetreten. Die Gangrän geht über 4 cm. Bei den weiteren Untersuchungen findet sich noch ein Strang in der r. Fossa iliaca, der eine andere Darmschlinge stranguliert, aber nicht zur Gangrän derselben geführt hat und durchtrennt wird. Die Bauchhöhle wird ausgetupft, die brandige Schlinge nach aussen geführt, die nekrotischen Stücke werden abgetragen, die offenen Lumina an den Bauchdecken befestigt. Partielle Naht. Kochsalzinfusion und Excitantien. Nach 3 Stunden Exitus. Sektion: Peritonitis, Nieren wenig verändert. Schlaffes Herz, Lungenemphysem. Beiderseits fehlen die Adnexe. Zwischen hinterer Uteruswand und Flexura sigmoidea finden sich mehrere bandartige Adhärenzen.

8. Elisabeth F., 85 J., aufgenommen 6. XI. 97, gestorben 7. XI. 97.

Pat. hat seit einiger Zeit Schmerzen im Leibe, seit 5 Tagen weder Stuhl noch Winde, seit 2 Tagen erbricht sie kotig riechende Massen. Die alte, ziemlich fette Pat. hat eine starke Arhythmie des Pulses. Der Leib ist mässig aufgetrieben. R. über dem Poupart'schen Bande ist Druck stark schmerzhaft, doch ist wegen der starken Spannung eine genaue Untersuchung nicht möglich. Der Leib erscheint dort vorgewölbt. Leicht reponible rechte Cruralhernie. Per rectum und vaginam nichts zu fühlen. Die Magenausspülung entleert kotig riechende Massen. Pat., die abends kommt, ist so verfallen, dass eine Operation aussichtslos erscheint. In der Nacht bessert sich der Puls so weit, dass mit Schleich ein Bauchschnitt, senkrecht aufsteigend von der Schenkelpforte unternommen wird. Man stösst dort sofort auf eine schwarz verfärbte, brandige Schlinge, die von einem von der Schenkelpforte ausgehenden Strange samt dem zugehörigen Mesenterium stranguliert wird. Nach Durchtrennung des Stranges lässt sich die Schlinge mobilisieren. Die Schnürfurchen im Darm sind zum Teil perforiert. Hierbei erfolgt der Exitus. Bei der Sektion zeigt sich, dass der gangränöse Darm 2 m vom Magen entfernt ist. Beginnende Peritonitis.

9. Selma S., 28 J., aufgenommen 9. XII. 95, entlassen 4. II. 96. Pat. war stets obstipiert, hatte aber nie Koliken, keine Entbindung. Am 3. XII. erkrankte sie mit Schmerzen in der linken Leistengegend, seitdem weder Stuhl noch Winde, dagegen Erbrechen, Würgen und Koliken. Ziemlich blasse Frau, über der l. Lungenspitze verschärftes Exspirium. Im Urin kein Indikan. Der Leib ist nicht aufgetrieben. Man sieht peristaltische Bewegung oberhalb der l. Leistenbeuge. Druck ist nur in der Nähe der linken Leistenpforte schmerzhaft. Dort eine wenig deutliche Resistenz zu fühlen. Per vaginam et rectum fühlt man eine Retroflexio uteri, sonst nichts. Magenausspülung. Ein Einguss befördert geringe Mengen Kotbröckel heraus. — 10. XII. Wieder Einguss ohne Erfolg, Befinden schlechter. Erbrechen fäkulent riechender Massen. — 11. XII. In Chloroformnarkose und Beckenhochlagerung Laparotomie in der Mittellinie. Zuerst kommen kollabierter Dickdarm und Magen, dann stark aufgeblähte, ein wenig verfärbte, sowie andere kollabierte Dünndarmschlingen zu Gesicht. Beim Absuchen derselben kommt man an eine Stelle, wo der Dünndarm an einem kleinen, von dem linken inneren Leistenringe ausgehenden Strange adhärent und abgeknickt ist. Die Lösung gelingt leicht am Darme, die kollabierten Dünndarmschlingen blähen sich auf. Bauchnaht. Abends subjektives Wohlbefinden. — 12. XII. Temp. erhöht, keine Flatus. — 13. XII. In der Nacht Collaps, Puls 130, Excitantien. — 14. XII. Pat. ist benommen, macht moribunden Eindruck. — 15. XII. Schlechte Nacht, Verbandwechsel, Wunde reaktionslos, Leib weich, nicht aufgetrieben. Da keinerlei Peristaltik zu sehen ist, wird Darmlähmung angenommen. Einguss ohne Erfolg. — 16. XII. Pat. erhält innerlich

mehrere Gläser Bitterwasser, darauf reichlicher Stuhl. Befinden besser. — 18. XII. Wiederum Stuhlgang, Nährklystiere. — 20. XII. Stuhlgang. Abends Temp. 40,0, Cyanose. Atemnot. Links hinten unten Dämpfung und Rasseln. — 21. XII. Doppelseitige Pneumonie beider Unterlappen. — 30. XII. Fieberfrei. — 4. II. Geheilt entlassen.

10. Dieselbe Pat., aufgenommen 11. II. 96, entlassen 17. III. 96. Pat. ist vor einer Woche entlassen worden, hat seit gestern wieder Erbrechen, Schmerzen, Sistieren von Stuhl und Winden. Schlechter Allgemeinzust. P. 105. Bauch aufgetrieben, schmerzhaft. Erbrechen riecht fäkulent. Man fühlt eine peristaltisch sich steifende Schlinge, die von links nach der Narbe zieht. Einguss erfolglos. — Nachm. 4 Uhr in Chloroformnarkose Laparotomie in der alten Narbe. Es zeigen sich sofort stark geblähte Darmschlingen. Dieselben werden abgesucht, wobei sich zeigt, dass die eine derart abgeklemmt ist, dass ein Netzstrang, der an der vorderen Bauchwand adhärent ist, eine kleine Schlinge zwischen sich und der vorderen Bauchwand abklemmt. Die strangulierte Schlinge ist wenig verfärbt, mässig gebläht. Jenseits sind die Darmschlingen kollabiert. Der Netzstrang wird doppelt ligiert und durchtrennt. Die Darmschlinge hat 2 oberflächliche Schnürfurchen und erholt sich sofort. Die kollabierten Därme blähen sich auf. Es tritt sofort Peristaltik über die strangulierte Stelle ein. Naht. — 12. II. Winde. Wohlbefinden. — 16. II. Stuhlgang auf Einguss. — 17. III. geheilt entlassen. (Vom 9. XI. 96 bis 22. XII. 96 befand sich Pat. wieder im Hospital wegen einer linksseitigen incarcerierten Cruralhernie, die mit Herniotomie, Tamponade und Sekundärnaht behandelt wurde. Innerhalb eines Jahres machte Pat. also 3 Laparotomien durch.)

11. Carl P., 41 J., aufgenommen 27. VII. 97, gestorben 28. VII. 97. Pat. ist angeblich nie krank gewesen. Seit 1/4 Jahre will er mitunter Stuhlbeschwerden gehabt haben. Vor 3 Tagen erkrankte er plötzlich mit Schmerzen im Leibe und Aussetzen von Stuhl und Winden. Die Untersuchung ergiebt starken Meteorismus, Peristaltik ist nirgends zu sehen. Palpation negativ. In der r. Unterbauchgegend sind die Schmerzen bei der Palpation anscheinend etwas verstärkt. Per rectum nichts zu fühlen. Pat. erbricht mehrmals fäkulent riechende Massen. — Laparotomie in Narkose. Die Darmschlingen sind überall gleichmässig ausgedehnt. Es ist reichlich trübe Flüssigkeit von Fibrinflocken durchsetzt vorhanden. Auf der r. Seite spannt sich vom kleinen Becken nach der vorderen Bauchwand ein Strang, der eine Darmschlinge stranguliert und durchtrennt wird. Die Schnürfurche ist nicht gangränös. Eine Perforation lässt sich nirgends finden. Da der Puls immer schlechter wird, muss die Operation abgebrochen werden. Die Bauchhöhle wird zum Teil tamponiert, der Rest durch Naht vereinigt. Erbrechen hält an, Exitus am nächsten Morgen. Sektion verboten.

12. Frau S., 72 J., aufgenommon 4. XII. 00, gestorben 5. XII. 00. Vor mehreren Jahren erlitt Pat. eine Apoplexie. Ihr jetziges Leiden datiert sie seit einigen Monaten. Sie hatte Schmerzen in der l. Bauchseite und Verstopfung. Seit 3 Tagen weder Stuhl noch Winde. Seit heute Morgen fäkulent riechendes Erbrechen. Ziemlich fette Frau. Puls arhythmisch, 80, mittelkr. Herztöne rauh, im Urin grosse Mengen Indikan. Leib nur wenig meteoristisch und gespannt. L. bis auf ein Stück Netz reponible Leistenhernie. Druck ist dort gar nicht schmerzhaft. Eine genaue palp. Untersuchung ist wegen des grossen Fettreichtums der Bauchdecken unmöglich. Magenausspülung fördert grosse Mengen fäkulent riechender Massen zu Tage. — Nachmittags 2½ Uhr Operation in Chloroformnarkose. Schnitt in der Mittellinie. Vom Parietalperitoneum ziehen sich nach oben, besonders nach der Leber und dem Jejunum einige verschieden breite Stränge, die nach doppelter Unterbindung getrennt werden. Einige von ihnen haben Abschnitte des Dünndarms stranguliert. Ein anderes Hindernis lässt sich nicht finden, die Därme sind mässig gebläht, freie Flüssigkeit findet sich nicht in der Bauchhöhle. Naht. Nach der Operation nimmt die Arhythmie des Pulses zu. 1/25 Uhr früh Exitus. Sektion verboten.

13. Ernestine W., 43 J., aufgenommen 15. XI. 94, entlassen 2. I. 95. Von 5 Kindern leben 3. Jetziges Leiden seit 14 Tagen, entstand angeblich nach einer Erkältung und dem Heben einer schweren Last, in dieser Zeit weder Stuhl noch Winde. Krampfartige Koliken. Erbrechen. — Abgemagerte Frau, innere Organe o. B. Der Leib ist mässig aufgetrieben, auf Druck sehr schmerzhaft, namentlich in der Mittellinie. Von Zeit zu Zeit sieht man durch die dünnen Bauchdecken peristaltische Bewegungen der Därme an einer Stelle, die handbreit nach r. vom Nabel liegt. Bei der Palpation findet man dort peristaltische Steifung. Die Untersuchung per vag. und rectum ergiebt nichts. Perkussionsschall überall tympanitisch. Die Bruchpforten sind frei. Reichliches, fäkulent riechendes Erbrechen. Magenausspülung. — Abends 7½ Uhr Laparotomie in Chloroformnarkose. Schnitt in der Mitte. Es quellen stark geblähte Dünndarmschlingen hervor. Nach unten sieht man zusammengefallene Dünndarmschlingen. Diese letzteren werden zum Teil ausgepackt und abgesucht. Hierbei fällt auf, dass die Darmschlingen injiciert und mit einem stark fadenziehenden Belag bedeckt sind. Nachdem der Darm einen m. abgesucht ist, kommt man an eine Stelle, wo er an 2, 5 cm von einander entfernt liegenden Punkten abgeschnürt ist durch Pseudomembranen, die von einer Schlinge zur andern ziehen. Dieselben werden durchtrennt, worauf die Einschnürung sich löst. Die zusammengefallenen Schlingen blähen sich auf. Naht. — 16. XI. Befund gut. Winde. — 27. XI. Spontan Stuhlgang. — 2. I. Geheilt entlassen.

14. Carl G., 27 J., aufgenommen 31. I. 02, entlassen 1. IV. 02.

Pat. ist im Jahr 1894 wegen Abscessus perityphl. laparotomiert worden, dann stets beschwerdefrei; seit einiger Zeit bemerkt er in der Gegend der alten Narbe eine Hervorwölbung. Vor 2 Tagen erkrankte er plötzlich mit Erbrechen und Schmerzen in der Gegend der Vorwölbung. In dieser Zeit weder Stuhl noch Winde. — Mittelkräftiger Mann, in der Regio ileocoecalis eine 12 cm lange, sich hervorwölbende, 3 cm breite, ziemlich dünne Narbe; man sieht und fühlt in der r. Bauchseite Schlingen mit Peristaltik. — Nachmittags Laparotomie in der alten Narbe. Es finden sich zuerst mehrere Taschen zwischen Muskulatur und Haut. In diese Taschen hineingestülpt ist ein Stück Netz, sowie ein Appendix epiploicus des Colon ascendens. Dieser letztere lag unmittelbar unter der Haut, hatte das Colon herangezogen und abgeknickt. Sowohl dieser Teil des Netzes wie der Appendix, letzterer unmittelbar am Colon, werden abgebunden und durchtrennt. Die Abknickung des Colon gleicht sich hierauf aus. Ferner findet sich nach hinten und innen vom Coecum ein abgesackter Abscess, der ausgetupft und tamponiert wird. Resektion des Processus vermiformis. Tamponade. Teilweise Naht. — 4. I. Befinden gut. Winde. Stuhlgang. — 8. III. Sekundärnaht. — 1. IV. Geheilt entlassen mit Leibbinde.

15. Luise B., 44 J., aufgenommen 17. I. 98, entlassen 2. III. 98. Pat. war früher stets gesund, hat angeblich nie an Gallensteinen gelitten, doch will sie manchmal Schmerzen in der r. Seite gehabt haben. Vor 7 Wochen stürzte sie 1 m herab, ohne Folgen. Seit 3 Tagen mitunter Leibschmerzen. Vor dem 3. Tage habe sie dunklen dünnen Stuhl gehabt, seitdem nicht mehr. Oefters übelriechendes Erbrechen. — Schwächliche Frau, innere Organe o. B. Temp. 38, Puls 80. Bauch nicht aufgetrieben. In der r. Seite fällt ein flacher Tumor auf, der sich nach oben vom Nabel findet, über ihm gedämpfter Schall, der r. und oben in die Leberdämpfung übergeht. Der Tumor ist flach und lässt sich nicht völlig begrenzen. Bei tiefer, allerdings schmerzhafter Palpation fühlt man, dass er in der Tiefe grösser wird, er gewährt leichtes Fluktuationsgefühl; unter ihm erscheint mitunter die Andeutung einer peristaltischen Welle, der übrige Leib ist schmerzfrei. L. eine reponible, schmerzlose Schenkelhernie. Per vaginam und rectum nichts. — Nachm. $4^1/_2$ Uhr Laparotomie in Chloroformnarkose, rechts von der Mittellinie über die Höhe des Tumor. Derselbe ist die grosse, prall gefüllte Gallenblase; das Colon transversum ist an derselben adhärent und winkelig abgeknickt. Die Flexura sigmoidea ist zusammengefallen. Nach Lösung der Adhärenzen bläht sie sich auf. Punktion der Gallenblase, die seröse Flüssigkeit enthält. Tamponade der Umgebung und breite Eröffnung der Gallenblase. Man fühlt jetzt im Ductus cysticus einen Stein, nach dessen Extraktion Galle nachfliesst. Die Gallenblase wird an's Peritoneum angenäht, die übrige Wunde geschlossen. — 19. I. Winde, Darmrohr. — 20. I. Stuhlgang

spontan. — 25. I. Sekundärnaht der Gallenblasenfistel. — 2. III. geheilt entlassen.

16. Henriette B., 63 J., aufgenommen 2. III. 93, gest. 3. III. 93. Seit 8 Tagen heftige, kolikartige Schmerzen, Stuhlverstopfung, Uebelkeit, Erbrechen, Verfall. Abgemagerte Frau: im Urin Indikan. Leib aufgetrieben, hart, auf Druck empfindlich, namentlich r. vom Nabel, man fühlt dort eine deutliche Resistenz. Per vag. fühlt man ebenfalls auf der r. Seite einen Tumor. Erbrechen. Magenausspülung. — Nachmittags 1 Uhr Operation in Chloroformnarkose. Trübe Flüssigkeit im Bauche. Stark geblähte, mit Auflagerungen versehene Dünndarmschlingen blähen sich vor. Ein Dünndarmkonvolut, dessen centrales Ende stark gebläht, dessen peripheres Ende kollabiert ist, liegt an der Stelle, wo man vor der Operation die Resistenz fühlte. Die Darmschlingen liegen infolge von Verwachsungen eng aneinander, in der Mitte befindet sich ein Knick. Es gelingt, stumpf die Schlingen zum grössten Teil zu lösen und den Knick (Sporn) auszugleichen. Von dem per vag. gefühlten Tumor ist jetzt nichts mehr zu fühlen. Abends Befinden besser, spontaner Stuhlgang. Puls sehr schlecht. — 3. III. Mittags Exitus. Sektion: Peritonitis diffusa. Lungenembolien. Schlaffes Herz.

17. Richard G., 24 J., aufgenommen 1. IV. 97, gestorben 2. IV. 97. Pat. hatte vor 3 Jahren einen Anfall von Blinddarmentzündung, der unter innerer Behandlung abheilte. Vor einigen Wochen machte er eine leichte Influenza durch, sonst war er stets gesund. Vor 2 Tagen erkrankte er plötzlich mit sehr starken Schmerzen im Leibe, Koliken und Brechen, seitdem hat er weder Stuhlgang noch Winde. Er erhielt Ricinusöl und Eingüsse ohne Erfolg. Kleiner, blasser, schwächlicher Mann. Puls 120, kein Fieber, die Bruchpforten sind frei. In der r. Bauchseite hat man das Gefühl von Plätschern. Sehr starker Meteorismus und gespannte Bauchdecken machen eine genaue Palpation unmöglich. Peristaltik ist nirgends nachweisbar, per rectum nichts zu fühlen. Erbrechen. Magenausspülung fördert wenig Flüssigkeit zutage. — In Choroformnarkose Medianschnitt. Die Darmschlingen sind stark injiciert, trübe Flüssigkeit im Bauche. Ueberall gleichmässige Blähung. Bei schneller Orientierung findet sich kein Hindernis. Da der Puls immer schlechter wird, wird schnell eine der tiefsten Ileumschlingen zum untersten Wundwinkel herausgeleitet, der Rest der Bauchwunde verschlossen. Bei Eröffnung der Schlinge entleeren sich nur wenig Kot und Gase. Das Erbrechen hält an. — 2. IV. Exitus. Sektion: Peritonitis diffusa, Myodegeneratio adiposa cordis, Atheromathosis aortae, Pneumonia circumscripta lobi inf. sin., Adhaesiones vet. perityphl. 20 cm oberhalb der Valvula Bauhini findet sich ein fester Strang, der vom Darm zur Parietalserosa zieht und den Darm abknickt. Der Processus vermiformis ist im kleinen Becken fest verwachsen, die letzten 3 cm von ihm sind obliteriert.

18. Reinhold I., 18 J., aufgenommen 31. I. 96, entlassen 6. III. 96. Pat. hat seit 2 Tagen Kolik und Kollern im Leibe, mehrfaches Erbrechen, Stuhlverhaltung. Draussen erhielt er Ricinusöl und einen Einguss ohne Erfolg. Als Kind will er an Bauchwassersucht gelitten haben. — Pat. ist fieberfrei, leidlich genährt. Puls 90. Brustorgane normal, Zunge trocken. Singultus. Schmerzen gering. Erbrechen. Leib hart, nicht aufgetrieben. Keine geblähte Schlinge oder Resistenz zu fühlen, per rectum nichts Abnormes. — 2. II. Pat. hat zweimal erbrochen. Stuhl und Winde haben sistiert. In Chloroformnarkose Laparotomie. Perit. ist verdickt, etwas klarer Ascites im Bauche. Die vorhandenen Dünndarmschlingen sind kollabiert. Beim Absuchen derselben (durch Hervorziehen und sofortiges Reponieren) findet man, dass eine Schlinge nicht hervorgezogen werden kann. Oberhalb derselben sind die Schlingen gebläht. Die Schlinge ist abgeknickt durch einen Strang, der vor ihr zu einer andern zieht. Trennung des Stranges nach doppelter Unterbindung, worauf sich die kollabierten Schlingen aufblähen. Naht. Nach einigen Stunden erfolgen Winde. — 6. II. Spontan Stuhlgang. — 6. III. geheilt entlassen.

19. August F., 35 J., aufgenommen 6. IX. 00, gestorben 7. IX. 00. Am 27. VIII. verunglückte Patient, indem ihm eine Mulde Ziegeln gegen den Leib fiel. Am 29. fühlte er sich unwohl und wurde in ein Krankenhaus gebracht. Von dort nach einem Tage nach dem Irrenhaus verlegt wegen Del. tremens, wo in der Nacht auf den 6. IX. plötzlich fäkulentes Erbrechen erfolgte. Er behauptet, in dieser ganzen Zeit weder Stuhl noch Winde gehabt zu haben. Der Leib soll seit einigen Tagen aufgetrieben und schmerzhaft gewesen sein. Vor 5 Jahren will er einen ähnlichen Anfall gehabt haben, der von selbst vorüberging. Kräftiger Mann, Sensorium frei, fäkulenter Geruch aus dem Munde, Puls 96. Bauch aufgetrieben, gespannt. Rechte Seite auf Druck schmerzhafter wie links. Es ist eine peristaltische Welle nachweisbar, die im Zwischenraum von mehreren Minuten auftritt, links von der Mittellinie oberhalb des Nabels beginnend erst nach rechts dann nach unten verläuft und sich im rechten Hypochondrium verliert. Dort ist eine Resistenz undeutlich fühlbar. Untersuchung per rectum negativ, hoher Einguss ebenso. — In Chloroformnarkose Laparotomie. Schnitt unter dem Nabel. Vor Eröffnung der Bauchhöhle findet sich ein entzündeter, vom Nabel aus nach unten ziehender Strang, der als der erhaltene Urachus zu betrachten ist. Bei Eröffnung der Peritonealhöhle entleert sich aus derselben eine reichliche Menge trübseröser, leicht blutig gefärbter Flüssigkeit. Es treten zuerst stark geblähte Dünndarmschlingen vor, bei Einführung der Hand findet man einen glatten rundlichen Strang von Bleistiftdicke, welcher aus der Nabelgegend nach unten ins Becken verläuft. Er wird am Nabel abgebunden. Er ist ein adhärentes Meckel'sches Divertikel von 12 cm Länge, das an einer Darmschlinge, entgegengesetzt dem Mesenterialan-

satze mündet. Die Verlegung erfolgt derartig, dass die betreffende Darmschlinge stark geknickt, der abführende Teil derselben um fast 180° um seine Längsachse gedreht ist. Die central gelegenen Schlingen sind stark gebläht, der Dickdarm kollabiert. Die ganze Schlinge ist stark verfärbt und mürbe. Deshalb Resektion eines 40 cm langen Stückes samt dem Divertikel und Vereinigung mit dem Murphyknopf. An die Anastomosenstelle wird ein Jodoformdocht geleitet. Schluss der übrigen Wunde. Der Darm am Ansatz des Divertikels, wo die Abknickung erfolgte, besteht nur aus Serosa. Muscularis und Mucosa sind durchquetscht. Abends hat Pat. nicht mehr erbrochen, ist jedoch sehr unruhig und schwach. — 7. IX. Exitus, Sektion: Der Leib ist aufgetrieben, nach Eröffnung der Bauchhöhle sieht man, dass die Dünndarmschlingen ausserordentlich stark mit Darminhalt angefüllt sind. Diffuse Peritonitis. In der Bauchhöhle ist kein Darminhalt zu bemerken. Im oberen Teil der Wunde findet man einen vernähten Stumpf, dessen Lumen Darmschleimhaut besitzt und sich unmittelbar in den Nabel verfolgen lässt. Der Urachus ist als kräftiger, gänsekieldicker, obliterierter Strang abzugrenzen. Der schwappend gefüllte Darm erweist sich bei dem Versuche, ihn vom Mesenterium zu trennen, als so brüchig und mürbe, dass er mehrere Male einreisst. Die Resektion fand 30 cm oberhalb des Coecums statt. Die Vereinigung hat gut gehalten, die Passage ist frei.

20. Martha I., 11 J., aufgenommen 11. II. 93, entlassen 25. III. 93. Pat. war stets gesund, vor 4 Tagen erkrankte sie plötzlich ohne nachweisbare Ursache mit stark schmerzhaften Koliken namentlich nach rechts vom Nabel und Erbrechen, das allmählich fäkulent wurde. Stuhl und Winde sistierten. Sie fühlte sich sogleich sehr schwach; draussen Einguss ohne Erfolg. Ziemlich kräftiges Mädchen, Abdomen leicht aufgetrieben und druckempfindlich, besonders rechts vom Nabel. Die Palpation ergiebt nirgends eine Resistenz oder peristaltische Steifung. Geringe Peristaltik ist mitunter sichtbar; keine Hernien. Erbrechen von gelben, übelriechenden Massen. Puls 100, Zunge feucht. Gesichtsausdruck verfallen und ängstlich. Augen tiefliegend. — Abd. 6½ Uhr, nach Magenausspülung Laparotomie in Chloroformnarkose. Es zeigen sich sofort stark geblähte Dünndarmschlingen, die eventriert und in heisse Kochsalzkompressen eingehüllt werden. Coecum und Dickdarm sind kollabiert. Ebenso einige am Coecum gelegene Dünndarmschlingen. Im Mesenterium findet sich jetzt ein Schlitz, in den eine Ileumschlinge hineingerutscht ist. Nach Erweiterung des Schlitzes wird die Dünndarmschlinge hervorgezogen. Dieselbe zeigt zwei Schnürfurchen, ist dunkel verfärbt, erholt sich aber bald. Reposition nach Vernähung des Schlitzes und Naht. — 13. II. Winde, 23. II. Stuhlgang auf Einguss. — 25. III. geheilt entlassen.

21. Hermann B., 5 Monate, aufgenommen 5. III. 01, gestorben 6. III. 01. Vor 2 Tagen erkrankte der Knabe mit Schmerzen im Leibe und

Blutabgang aus dem After. Seitdem weder Stuhl noch Winde. Es lässt sich in der Ileocoecalgegend ein walzenförmiger Tumor von unveränderlicher Resistenz nachweisen. Starker Meteorismus und Atemnot. — Sofort in Aethernarkose Laparotomie. Die Darmschlingen sind enorm gebläht. Es besteht eine Invagination des Ileums in das Coecum von 8 cm Länge, die sich leicht lösen lässt. Der Darm zeigt nirgends schwere Veränderungen. Die Reposition der Därme macht grosse Schwierigkeiten trotz Einführung eines Darmrohres und gelingt erst nach Punktion mit nachfolgender Uebernähung. Das Kind ist nach der Operation in schwerem Shok und stirbt nach wenigen Stunden. Sektion verboten.

22. Franziska B., 66 J., aufgenommen 25. IV. 99, entlassen 21. VIII. 99. 5 Kinder starben alle jung. Seit 4 Jahren Ausfluss und Blutungen aus dem Uterus, der ausgekratzt und ausgespült wurde. Vor 21 Tagen kam ihr in die linke Seite ein „Heulen", wenn es wegging, kam dünner Stuhl. Seit 10 Tagen kein Stuhl und keine Winde. Krampfartige Schmerzen, Brechreiz. Auftreten von „Beulen" im Bauche, die wieder verschwanden. Kräftige, gut genährte Frau, geringes Emphysem. Bauch stark aufgetrieben, Zunge trocken, belegt, per vag. nur ein Zapfen, der leicht blutet, per rect. ein Tumor von etwa Kindskopfgrösse zu fühlen. Colon transv. und ascendens sind als peristaltisch sich steifende Schlingen deutlich zu fühlen und durch die Bauchdecken zu sehen. Hoher Einguss erfolglos. Magenausspülung. — 26. IV. In Chloroformnarkose Incision über dem linken Poupart'schen Bande. Eine 16 cm lange Schlinge der stark geblähten Flexur wird eingenäht. — 27. IV. Incision. — 9. V. Leib ganz weich. Pneumonie. Nach Heilung derselben Verschluss des unteren Darmendes. — 21. VIII. Geheilt entlassen, mit gut funktionierendem Anus praeternaturalis.

23. Dorothea B., 69 J., aufgenommen 16. VI. 96, entlassen 18. X. 96. 10 Entbindungen. Seit 1/2 Jahr Obstipation. Vor 8 Tagen das letzte Mal Stuhlgang. Seitdem nicht mehr, trotz aller Abführmittel. Leibschmerzen, Erbrechen. Sie will in der letzten Zeit stark abgemagert sein. Kräftige, magere Frau, Bauch enorm aufgetrieben, in den abhängigen Partien Dämpfung. Palpation schmerzhaft, wegen Spannung ohne Erfolg. Peristaltik nirgends sichtbar. Per rect. und vag. nichts. Im Urin Indikan. Hoher Einguss negativ. — 17. VI. In Chloroformnarkose Medianschnitt. Es findet sich ein über faustgrosser, schlecht beweglicher Tumor der Flexura sigmoidea. Mit Rücksicht auf das schlechte Befinden der Pat. wird von einer Resektion abgesehen, und die Wunde bis auf eine 3 cm lange Stelle geschlossen, an der eine Kotfistel am Coecum angelegt wird. — 18. VI. Eröffnung des Coecums, Entleerung von reichlichen Winden und Stuhl. — 10. VII. Radikaloperation durch linksseitigen Flankenschnitt. Das obere Ende des Darms wird zur Wunde herausgeleitet, da eine Vereinigung nicht möglich ist, das untere verschlossen. — 18. X. Die Coecumfistel

hat sich geschlossen; mit gut funktionierendem Anus praeternat. entlassen.

24. Julius St., 59 J., aufgenommen 27. VIII. 94, gestorben 5. X. 94. Patient war stets schwächlich und hat nie viel über 40 kg gewogen. Seit 1/4 Jahren Stuhlbeschwerden. Seit 8 Tagen weder Stuhl noch Winde. Der Bauch ist sehr aufgetrieben. Nirgends Peristaltik zu sehen. Palpation wegen starker Spannung ohne Resultat per rect. nichts. — 28. VIII. In Narkose Laparotomie. Es findet sich ein an der Grenze der Operabilität stehender Tumor der Flexur, Schluss der Wunde, Kolotomie am Coecum in der rechten Seite. — 29. VIII. Eröffnung des Coecums, reichliche Entleerung, der Leib fällt zusammen. — 4. X. Radikaloperation des Tumors. Exitus im Collaps. Sektion: Beginnende Pneumonie, schlaffes Herz, keine Peritonitis. Darmnaht hält gut.

25. Max M., 43 J., aufgenommen 1. I. 99, gestorben 3. I. 99. Seit 4 Wochen magenleidend, in letzter Zeit oft Stuhlverstopfung. Leibschmerzen und Erbrechen. Seit 3 Tagen weder Stuhl noch Winde. Hoher Einguss erfolglos. Links vom Nabel sieht man peristaltische Bewegungen. Palpation ohne Ergebnis. Die Magenausspülung entfernt kolossale Mengen; per rectum nichts zu fühlen. — In Chloroformnarkose Medianschnitt. Dünndarm und Colon transv. stark aufgetrieben. Nach der Eventration sieht man am Uebergang vom Colon descend. zur Flexur einen wallnussgrossen Darmtumor, der sich von dem Medianschnitt aus nicht hervorwälzen lässt. Die Darmschlingen sind injiciert. Sofort anschliessend Kolotomie oberhalb des l. Poupart'schen Bandes. Das Peritoneum wird an die Haut genäht, die Tumorschlinge hervorgewälzt. Dabei reisst der Tumor ein, und es entleeren sich einige Tropfen Krebsjauche. Fixation der Schlinge und Entleerung. Grosse Erleichterung. Trotz des sofortigen Austupfens entwickelt sich eine jauchige Peritonitis, der Pat. nach 2 Tagen erliegt. Sektion: Ein Finger breit oberhalb der l. Crista ossis ilei ragt eine dunkelrote Darmschlinge 4 cm heraus, die mit Seidennähten befestigt ist; der in der Schlinge befindliche Tumor ist stenosierend, von Thalergrösse. Die vorliegenden Darmschlingen z. T. gebläht, haben nicht überall spiegelnden Glanz und sind mit schmierig-gelblichen Massen belegt. Serosa überall stark injiciert. Schleimhaut des unteren Ileums zeigt Follikelschwund. Der gesamte Darm oberhalb der Striktur ist stark erweitert. Sonst ohne Besonderheiten.

26. Otto G., 49 J., aufgenommen 2. IV. 97, gestorben 3. IV. 97. Seit 8 Wochen Schmerzen im rechten Hypochondrium. Seit 3 Tagen weder Stuhl noch Winde, seit gestern kolikartige Schmerzen besonders in der rechten Unterleibsgegend, starke Auftreibung des Leibes besonders rechts vom Nabel, wo man deutlich eine peristaltisch gesteifte Schlinge nachweisen kann. Einguss erfolglos. Bruchpforten frei. Per rect. nichts zu

fühlen. — Sofort in Chloroformnarkose Medianschnitt. Der aufgetriebenen Gegend rechts vom Nabel entspricht der über männerarmdicke, aufgetriebene Blinddarm mit dem Colon ascendens. Es findet sich ein Tumor in der rechten Colonflexur hoch oben unter der Leber, fest verwachsen. Anlegung einer Kotfistel am Blinddarm, da der Tumor inoperabel ist. Eröffnung nach 5 Stunden. Es tritt wenig flüssiger Kot aus, aber reichlich Gase. Befinden abends sehr schlecht. — 3. IV. früh Exitus. Sektion verboten.

27. Max H., 71 J., aufgenommen 29. III. 98, gestorben 1. IV. 98. Seit 4 Wochen Verstopfung, vor 4 Tagen plötzlicher Anfall von Erbrechen, Uebelkeit und krampfhaften Leibschmerzen, Sistieren von Stuhl und Winden. Einguss erfolglos. Der Leib wurde immer stärker aufgetrieben. — Kleiner schwächlicher, fetter Mann, starke Auftreibung und Schmerzhaftigkeit des Leibes. Die Druckempfindlichkeit ist am stärksten links vom Nabel, eine genaue Palpation wird durch den Meteorismus vereitelt. Rechts reponible Leistenhernie. Per rectum fühlt man die stark vergrösserte Prostata, an der Hinterwand glaubt man unter der darüber verschieblichen Schleimhaut hoch oben eine Resistenz zu fühlen. Hoher Einguss ohne Erfolg. — Unter Schleich Flankenschnitt, 3 Querfinger oberhalb und parallel dem Poupart'schen Bande. Dünndarmschlingen mässig gebläht drängen sich vor. Der Dickdarm ist stärker gebläht. Das Colon transv. wird vorgezogen. Im unteren Teile der Flex. sigm. fühlt man jetzt einen fest verwachsenen Tumor. Pat. ist während der Operation kollabiert. Das Col. transv. wird kurz vor dem Uebergang in die Flex. sinistra nach Abschluss der Bauchhöhle eröffnet. Entleerung von grossen Mengen Kot und Gasen. Fixierung durch einen quer durch das Mesenterium gesteckten Jodoformdocht. Serosanähte. Nachmittags Erleichterung. — 31. III. Die Schmerzen halten an, Kotentleerung zum An. praeternat. — 1. IV. Collaps. Vormittags 10 Uhr Exitus. Sektion: Zweifingerbreit unterhalb des Rippenbogens in der linken Axillarlinie beginnend, verläuft von links oben nach rechts unten eine schräge, 17 cm lange, zum Teil durch Knopfnähte geschlossene Operationswunde, bei Eröffnung der Bauchhöhle zeigen sich die geblähten Darmteile vom Coecum bis zur Flex. linealis stark verdickt. Der Dünndarm hat normale Dicke der Wandungen. Die Schleimhaut des Dickdarms ist stark ödematös durchtränkt, besonders am Coecum, dessen Breite 23 cm beträgt. Geschwüre sind nirgends vorhanden. Im unteren Abschnitt der Flex. lien. befindet sich ein, das Lumen fast völlig verschliessender, zweimarkstückgrosser Tumor. Oberhalb ist die Flexur divertikelartig gebläht, Prostata stark vergrössert.

28. Carl G., 32 J., aufgenommen 29. VI. 99, gestorben 17. IX. 99. Seit Frühjahr Leibschmerzen und Diarrhoe, mitunter auch Verstopfung und Erbrechen, der Leib schwoll allmählich an. Bei den Kolikanfällen

bemerkt Pat. seit 14 Tagen umschriebene Anschwellung. Seit 8 Tagen weder Stuhl noch Winde. — Kräftiger Mann, sehr heruntergekommen. Leib stark aufgetrieben, Bauchdecken gespannt. Im mittleren Epigastrium bemerkt man eine wurstartige Hervorwachsung, die dem Col. trans. entsprechen könnte, und sich nach links und abwärts entsprechend dem Col. descend. fortsetzt. Die Kolikanfälle verlaufen in Gestalt einer peristaltischen Steifung in dem bezeichneten Gebiete ab. Nach wenigen Sekunden verschwinden Schmerzen und Schwellung unter hörbarem Gurren. Per rectum fühlt man Kotmassen, aber keinen Tumor. Ein hoher Einguss fördert mässige Mengen Kot heraus, weswegen Pat. die Operation verweigert. — 3. VII. Nach 5 Tagen haben die Anfälle allmählich an Intensität gewonnen. Heute 2mal kotiges Erbrechen. Pat. wird immer schwächer und willigt endlich in die Operation ein. Nach Magenausspülung und Camphereinspritzung Medianschnitt in Narkose. Im Abdomen ist klare Flüssigkeit in ziemlich reichlicher Menge. Zuerst treten stark gedehnte Dünndarmschlingen vor. Eventration. In der rechten Fossa il. fühlt man jetzt eine ringförmige, derb anzufühlende Striktur im Ileum, dicht oberhalb des Coecums, der Dickdarm ist kollabiert. Auf der Serosa der Därme sieht man eine reichliche Aussaat von weisslichen derben flächenhaften Knötchen, von wechselnder Grösse, reichliche Fibrinauflagerungen. Ein Versuch, den Darm mit Ausnahme der stenosierten Schlinge zu reponieren, gelingt nicht, daher Enterotomie oberhalb der Striktur. Entleerung von vielen Kotmassen. Der Einschnitt wird zur Anlegung einer Enteroanastomose mit der Flexura sigm. vermittelst des Murphy-Knopfes benutzt. Die vorgelagerte Schlinge wird mit Jodoformgaze umhüllt und reponiert. Schluss der übrigen Bauchwunde. — 4. VII. Schmerzhaftigkeit geringer. — 8. VII. Flatus. — 11. VII. Verbandwechsel. Es ist eine kleine Kotfistel entstanden, Entfernung des Jodoformdrains. Die Höhle sieht sauber aus. — 12. VII. Spontane reichliche Stuhlentleerung. 18. VII. Meteorismus völlig geschwunden. Stuhl und Winde regelmässig. Die Kotfistel secerniert wenig. Der Murphyknopf ist noch nicht abgegangen. — 8. IX. Während der 8 Wochen regelmässig Stuhl und Winde, doch nahmen die Kräfte allmählich ab. — 12. IX. Beginnende Pneumonie. 17. IX. Exitus. Sektion: Carcinom des Magens (Sanduhrmagen). Zahlreiche Metastasen in der Serosa. Die Därme sind ausgedehnt verlötet. In die Hautwunde münden 2 Fisteln, die eine gehört dem unteren Ileum, die andere der Flex. sigm. an, beide sind für eine Sonde gerade durchgängig. Die Nahtstelle wird wegen der ausgedehnten Verwachsungen nur mühsam gefunden. Die Darmstenose ist durch eine ringförmige Metastase bedingt.

29. Anna Sch., 45 J., aufgenommen 17. V. 96, entlassen 15. VI. 96. Vor 10 Jahren eine Entbindung, ein Abort. Seit 4 Monaten Menopause. Vor 2 Wochen wurde sie von ihrem Manne gestossen, sodass sie mit der

linken Seite auf ein Schaff auffiel; heftige Schmerzen, Bettruhe. Nach einer Woche hörten plötzlich Stuhlgang und Winde auf. Zweimal starkes Erbrechen. Die Schmerzen wurden immer schlimmer, weswegen sie Opium, später einen Einguss erhielt (welch letzterer die Schmerzen sehr vermehrte), ohne Erfolg. — Leib stark aufgetrieben, links stärker, Berührung überall sehr schmerzhaft, Darmbewegungen werden nicht wahrgenommen. Per rect. fühlt man nichts. Per vag. bei kombinierter Untersuchung fühlt man eine Vergrösserung des Uterus. Starkes Erbrechen von ranzig riechenden gelblichen Massen. Im Urin reichlich Indikan, Magenausspülung. — In Chloroformnarkose Medianschnitt. Die Dickdarmschlingen sind stark meteoristisch gebläht. Dünndarm normal. Trotz genauer Abtastung ist nirgends eine Abnormität zu fühlen. Der Uterus ist vergrössert, komprimiert aber nicht. Die Aufblähung wird als eine paralytische angesehen. Geringer seröser Erguss. Peritoneum überall spiegelnd. Naht. — 18. V. Befinden besser, nur noch die Wunde ist druckempfindlich. Nachmittags Blutung aus der Vagina. — 19. V. Kein Erbrechen, keine Schmerzen, Blähungen, Blutung aus der Vagina stärker. — 20. Blutung geringer. Reichliche Blähungen. — 23. Stuhlgang spontan, breiig. Schmerzen im Rücken von wehenartigem Charakter. — 15. VI. Geheilt entlassen.

30. Therese M., 33 J., aufgenommen 1. V. 00, gestorben 4. V. 00. Pat. war früher stets gesund, vor 10 Tagen erkrankte sie, indem sie am ganzen Körper gelb wurde, zugleich Erbrechen, Nach 4 Tagen wurde die Gelbfärbung geringer. Dagegen traten sehr heftige kolikartige Schmerzen namentlich in der Nabelgegend auf. Das Erbrechen wurde immer stärker und war gallig gefärbt. In dieser ganzen Zeit weder Stuhl noch Winde, auch auf Abführmittel und Eingüsse nicht. — Mittelkräftige Frau, die einen schwer kranken Eindruck macht. Haut und Schleimhaut mässig gelb gefärbt. Am Herzen ein systolisches Geräusch. Puls kräftig, regelmässig 64. Abdomen weich, überall leicht eindrückbar. Um den Nabel geringe Hervorwölbung, Peristaltik nicht sichtbar. Vom Rippenbogen nach unten auf der rechten Seite ist eine auf Druck mässig schmerzhafte Resistenz zu fühlen. Per vag. et rect. nihil. Urin dunkel, enthält Gallenfarbstoff, wenig Indikan. Hoher Einguss erfolglos, feuchtwarme Umschläge. Weder Stuhl noch Winde. — 2. V. Der Meteorismus hat sich gesteigert, starkes Erbrechen grünlicher Massen, die nicht fäkulent riechen. Magenausspülung fördert ebensolche zu Tage. Nach Einspritzung von Campher in Narkose Medianschnitt. Die Darmschlingen sind mässig gebläht. Die genaue Abtastung ergiebt nirgends Anhalt für ein Hindernis oder einen Verschluss. Dagegen ist die Gallenblase über faustgross, stark gefüllt, nach unten die Leber überragend. Naht der Wunde. Darauf Incision am Rande des rechten Rectus auf die Gallenblase. Dieselbe wird punktiert und enthält reine Galle, die sich später als steril erweist.

Schluss auch dieser Wunde. Pat. fühlt sich nachher leidlich. Abends sind die Schmerzen wieder sehr heftig. — 3. V. Puls kleiner. — 4. V. wiederholtes Erbrechen. Mittags Exitus. Sektion nur Bauchsektion erlaubt. Keine Peritonitis, nirgends ein Hindernis zu finden. Im Darm reichlicher flüssiger Inhalt. In der ganzen Länge sind die Follikel überall stark geschwollen, besonders im Dünndarm. In der Magenschleimhaut reichlich punktförmige, teilweise konfluierende Blutaustritte. Leber. Nieren. Milz. Genitalien ohne Besonderheiten.

31. Johanna M., 65 J., aufgenommen 5. VI. 98. gestorben 8. VI. 98. Pat. war früher stets gesund. Am 2. VI. stürzte sie einige Treppenstufen herab und fiel auf die rechte Seite. Seit dem 4. VI. weder Stuhl noch Winde, seit gestern schwoll der Leib sehr an und hatte sie Erbrechen. Der Urin soll unmittelbar nach dem Unfall blutrot gewesen sein — Pat. ist stark kollabiert. Puls 104. schwach. Auf der rechten hinteren Seite (Lumbalgegend) starke Schwellung und Schmerzhaftigkeit ohne Verfärbung der Haut. Dämpfung bis gegen die vordere Axillarlinie. Geringe Kyphoskoliose. Leib stark aufgetrieben, besonders unter dem Nabel, der heraufgerückt scheint in einer Art Spitzbauch. Ueberall Darmschall. Peristaltik nirgends sichtbar, Abdomen weich und auffallend schmerzfrei. Links tritt das geblähte S. romanum hervor, welches das Gefühl eines Luftkissens bei der Palpation bietet. Per rect. et vag. nichts. Man hat den Eindruck eines paralytischen Ileus (auf Grund eines Trauma) oder eines retroperinealen Hämatoms. Dauerndes Erbrechen galliger, nicht übelriechender Massen, im Urin kein Blut. Magenausspülung. Hoher Einguss ist erfolglos. — Abends erst unter Schleich, dann in Narkose Medianschnitt. Kolossale Aufblähung des Dickdarms, besonders des Coecums. Dünndarm fast kollabiert, kein Hindernis zu finden. Peritoneum glatt und spiegelnd. Bei Einführung eines Darmrohrs ins Rectum und Druck auf den Dickdarm entleeren sich die Gase noch mehr centralwärts als aus dem After. In der Nieren- und Lebergegend ist nichts zu fühlen. Reposition sehr schwierig. Naht. — 7. VII. Erbricht, keine Flatus. Puls 140. Kein Schmerz. Magenausspülung. Urin enthält Indikan in geringer Menge. Früh 3 Uhr Exitus.

Sektion[1]): Mittelgrosse, mässig kyphoskoliotische, weibliche Leiche. Die Haut, die in den abhängigen Partien ausgedehnte Totenflecke zeigt, lässt, abgesehen von einer in der Mittellinie verlaufenden, genähten Wunde keine Verletzungen erkennen. Der Umfang des Unterleibes, in Nabelhöhe gemessen, beträgt 93 cm. Durch Palpation keine Verletzung nachweisbar. Zunächst wird die sehr osteoporotische Wirbelsäule eröffnet, deren bedeckende Weichteile keinerlei Blutergüsse zeigen, nirgends bemerkt man eine abnorme

1) Conf. Wagner-Stolper, Die Verletzungen der Wirbelsäule und des Rückenmarkes. Deutsche Chir. Bd. 40.

Beweglichkeit an ihr. Infolge von Hypostase sieht die Rückenaussenseite der Dura, besonders im Halsteil, blutbedeckt aus, doch erreicht diese Blutansammlung nirgends eine beträchtliche Dicke. Das Rückenmark wird mit dem Duralsack zusammen herausgenommen, wobei sich an den Nervenwurzeln nichts Auffallendes zeigt. Im Duralsack ist, an der Innenfläche ebensowenig wie an den zarten Meningen, etwas Krankhaftes zu bemerken, mit Ausnahme der Gegend des 6. und 7. Cervikalsegmentes, wo sich zwischen den austretenden Wurzelfasern ein bläulicher Buckel, entsprechend dem rechten Seitenstrange, hervorwölbt. Sonst ist an der Aussenfläche des Rückenmarks nirgends etwas zu bemerken. Seine Konsistenz erweist sich bei vorsichtiger Durchtastung von oben nach unten überall gleichmässig, jedoch entsprechend der Frist seit dem Tode bereits ziemlich weich. Auf dem ersten der in Entfernung von etwa 4 cm von einander angelegten Transversalschnitte zeigt sich, dass die weisse und graue Substanz überall gleichmässig scharf von einander differenciert ist. Dagegen findet man in verschiedenen Höhen des Rückenmarks in verschiedenen Regionen des Querschnitts eine herdweisse Pigmentierung. Ein frisch gemachtes Quetschpräparat des pigmentierten Gewebes zeigt, dass die bläuliche Verfärbung durch ein grossscholliges Pigment bedingt ist. Es ist also anzunehmen, dass es sich um ältere Hämorrhagien handelt. Die Grösse derselben entspricht dem bläulichen Buckel im 6. und 7. Cervikalsegment des rechten Seitenstranges, andere sitzen mehr oder weniger central in den Hintersträngen im 4. und 5. Dorsalsegment. Mit Rücksicht auf die weiche Konsistenz wird von weiteren Querschnitten abgesehen und das Rückenmark in Formalin konserviert.

Die Wunde ist frisch verklebt, Peritoneum spiegelnd und glatt, Coecum und Colon ascendens am stärksten aufgebläht. Weder im Innern des Darmes noch aussen findet sich etwas, das eine Wegsamkeitsunterbrechung des Darminhaltes veranlassen könnte. Der Kot ist im Dünndarm dünnflüssig, im Dickdarm dickweich, überall normal aussehend. Magen gedehnt. Bauch-, Becken- und Brusthöhle werden auf traumatische Blutungen genau durchforscht. Nirgends finden sich Blutergüsse oder Quetschungsdefekte, ausser an einer Stelle. Beim Aufschneiden der Intra vitam als Quetschungsblutungen aufgefassten Stellen in den Weichteilen der rechten Lende zeigt es sich, dass hier Blutextravasate sitzen, die indes von ganz untergeordneter Bedeutung sind. Retroperitoneal und an den inneren Organen, insbesondere an der rechten Niere, findet sich nichts. Der Sympathicus in der Brusthöhle und die Splanchnici in der Bauchhöhle sind in ihrer Konsistenz nirgends gestört, nirgends auch von gequetschtem oder durchblutetem Gewebe umgeben. An der Vorderfläche der Wirbelsäule ist nirgends eine traumatische Lockerung oder Deformität erkennbar. Die Wirbelkörper sind stark osteoporotisch und ausserordentlich leicht zusammendrückbar. Die Wirbelsäule wird vom 3. Halswirbel bis zur Mitte des Kreuzbeins herausgeschlagen und in der Mitte

sagittal zersägt, ohne dass man etwas auf ein Trauma Bezügliches fände.

Die erst nach zweckentsprechender Konservierung vorgenommene weitere Untersuchung lehrte, dass jene oben erwähnte blutige Verfärbung im Seitenstrange auf einen und zwar auf den grössten von mehreren Blutergüssen zurückzuführen ist, die sich in den verschiedenen Höhen des Markes auf ganz verschiedenen Stellen des Querschnittes fanden. Der Herd im unteren Halsmark erstreckte sich durch das 6. und 7. Segment und verlor sich allmählich im 5. und 8.; wo der Herd mitten getroffen war, konnte man unterscheiden einen blutig der Pia anliegenden Kern und einen gegen das Centrum des Marks mit der Spitze gerichteten Keil. Im Bereich des 8.—11. Dorsalsegments befand sich ein langgestreckter Bluterguss, der sich im wesentlichen im Bereich der Goll'schen Stränge hielt, ein 3. im Bereich der rechten Seitenstränge, 2 Segmente höher. Die Blutungen sassen sämtlich randständig, nicht central. Im mikroskopischen Bilde waren die roten Blutkörperchen meist noch deutlich erkennbar, das Blut lag zwischen dicken, bindegewebigen Septen, wie in einzelnen Alveolen, in denen jede Nervensubstanz vermisst wurde. Die dem Blutherde angrenzenden Partien zeigten zahlreiche Lücken, neben denen gequollene Achsencylinder und Fettkörnchenkugeln, letztere allerdings spärlich, zu finden waren.

Es kann kein Zweifel sein, dass diese Blutungen auf das stattgehabte Trauma zu beziehen sind; angesichts des multiplen Auftretens derselben könnte man vielleicht zu der Ansicht kommen, dass es sich hier wirklich einmal um Kommotionseffekte handelte. Aber wenn man die Kyphoskoliose und die hochgradige Osteoporose in Rechnung stellt, so ist es doch besonders bei dem ausschliesslich peripheren Sitz der Blutung im Mark, wahrscheinlich, dass Zerrung und Kontusion die ursächlichen Faktoren für die Blutungen waren. Der multiple Sitz derselben lässt leider einen Schluss auf die nerv. Lokalisation der gelähmten Darmabschnitte in der Medulla nicht zu. Mangels jeden andern Anhaltes muss man die Rückenmarksblutungen als Ursache der Darmlähmung ansehen.

AUS DER

KÖNIGSBERGER CHIRURGISCHEN KLINIK

DES PROF. DR. GARRÈ.

X.

Experimenteller Beitrag zur Kenntnis der infektiösen Thrombose.

Von

Dr. **Ludwig Talke,**
Volontärarzt.

Die neueren Arbeiten über Thrombose sind in der Mehrzahl experimentelle Studien und befassen sich vorzugsweise mit der Morphologie der Gerinnung. Es gehören dahin die Untersuchungen über den Chemismus der physiologischen Gerinnung, ferner die mikroskopischen und experimentellen Forschungen über die Bildung der Thrombosen (Alexander Schmidt und Schüler, Eberth und Schimmelbusch, Bizozzero, Zahn, Ribbert, Löwit, Arnold u. A.). Sämtliche Arbeiten behandeln jedoch in erster Linie die bei der Thrombose innerhalb des Blutes sich abspielenden Vorgänge; auf die Veränderungen der Gefässwand wurde nur wenig oder gar kein Gewicht gelegt.

Die Mittel, deren sich die genannten Autoren zur Hervorbringung der Thromben bedienten, waren verschiedene. Um nur einige

anzuführen, so erzeugte Löwit[1]) von der Peripherie des Gefässes aus Thromben in der Weise, dass er Aether oder eine schwache (0,25—0,5)procentige Höllensteinlösung auf blossgelegte Mesenterialgefässe wirken liess.

Eberth und Schimmelbusch[2]) sind so vorgegangen, dass sie mit Anwendung chemischer Mittel Gefässe verletzten: Crotonöl, Alkohol, Sublimat, Kochsalz in Substanz — und auch vom Lumen aus zur Einwirkung gelangen liessen: Aether, koncentrierte Pyrogallussäure wurden intravenös injiciert.

In ganz ähnlicher Weise ging Zahn vor. Nach seinen mannigfach modificierten Versuchen, die fast alle zu Thrombosen führten, konnte er konstatieren, dass bei ganz leichten Läsionen der Gefässwand die Grenzkontouren der Endothelien undeutlicher wurden, zugleich breiter; auch innerhalb der Zellen der Intima zeigten sich feine Veränderungen bei Applikation eines Reizes chemischer Art auf die äussere Gefässwand. Anderweitige, tiefer gehende Wandveränderungen fehlten.

Ueber den Zusammenhang zwischen Gefässwandentzündung und Thrombose, beziehungsweise deren Wechselbeziehungen zu einander, brachten die vorstehend erwähnten Untersuchungen keinen genügenden Aufschluss. Dass solche Beziehungen bestanden, dass Gefässwandentzündungen — in Arterien wie in Venen, akuten und chronischen Charakters, — sehr häufig mit Thromben zusammen vorkamen, wusste man längst auf Grund pathologisch-anatomischer Forschungen. Es fehlten jedoch noch experimentelle Arbeiten, welche diese Verhältnisse im einzelnen darlegten. Einige wenige sind in den letzten drei Jahrzehnten veröffentlicht worden: es beziehen sich diese Untersuchungen teils auf experimentelle Gefässwandentzündung allein (Arteritis, Phlebitis), teils auf experimentelle Thrombose; eine Besprechung der inneren Zusammenhänge von im Experiment erzeugter Wandentzündung und Thrombose, lassen die meisten vermissen. Speciell vom bakteriologischen Standpunkte aus hat die Frage noch keine irgendwie ausreichende Bearbeitung gefunden.

1) Löwit, 1) Beobachtung der Cirkulation beim Warmblüter. Arch. f. experiment. Pathol. u. Pharmakol. Bd. 23. — 2) Weitere Beobachtungen über Blutplättchen und Thrombose. Ebenda. Bd. 24.

2) Eberth und Schimmelbusch, Die Thrombose nach Versuchen und Leichenbefunden. Experimentelle Unters. über Thrombose. Virchow's Arch. Bd. 103.

3) Zahn, Untersuchung über Thrombose. Arch. f. path. Anat. Bd. 62.

Es sollen hier zunächst die Arbeiten zur Besprechung gelangen, die über Gefässwandentzündung und Thrombose vom Lumen aus, auf experimentellem Wege erzeugt, handeln.

Crocq [1]) suchte eine Arteriitis zu erzeugen, über deren Wesen im Gegensatz zu der eingehend bearbeiteten Endocarditis (Rosenbach, Ohrt, Wyssokowitsch) noch wenig bekannt war; er wollte die Frage beantworten, ob ein Trauma allein fähig ist, eine akute Arteriitis hervorzurufen, und ob ein von Infektion gefolgtes Trauma im Stande ist, unter allen Umständen eine akute Arteriitis herbeizuführen. Er verletzte die Innenfläche der Aorta von Kaninchen mittels eines dünnen Trokars, der durch die rechte Carotis eingeführt wurde. Bei der Untersuchung 1—4 Wochen später fand er, dass Traumen an sich keine Arteriitis bewirken. Bei weiteren Versuchen wurden Mikroorganismen (Bact. typhi, Bact. coli, Staphylococcus pyog. aur., Bact. diphteriae) intravenös injiciert. An sich erzeugte auch diese Manipulation keine Arteriitis. Drittens liess Crocq der Infektion eine Verletzung des Endothels vorangehen; es entstand dann meist eine Arteriitis und zwar bei Infektion mit Typhus in einem Viertel der Fälle; die übrigen Bakterien und Kokken bewirkten oft schon in wenigen Tagen entzündliche Veränderungen an den verletzten Stellen, die in ihrem makroskopischen Aussehen bald endocarditischen Wucherungen — vielleicht Thromben? —, bald mehr kleinen erhabenen Infiltraten glichen. Diese infektiöse Arteriitis könne auf zweierlei Weise zu Stande kommen: einmal wird der Mikroorganismus auf ein vorher für den Empfang vorbereitetes Gefäss implantiert, oder aber die Mikrobengifte wirken auf das vorher alterierte Endarterium. — Dass der Autor keine Thromben in seinen Versuchen fand, erscheint durchaus merkwürdig.

In etwas anderer Weise ging Jakowski [2]) vor. Derselbe erzielte nach Injektion von Mikroorganismen in Reinkulturen in die Blutbahn eines Tieres (Ohrvene, resp. subcutanes Gewebe) unter gleichzeitig hervorgerufenen Cirkulationsstörungen, beziehungsweise leichten Traumatisierungen einer Vene an einer andern Körperstelle des Versuchstieres in dieser letzteren (Crural-, andere Ohrvene) in

1) Crocq fils, Contribution à l'étude expérimentale des artérites infectieuses (Arch. de méd. 4).

2) Jakowski, 1) Ein Beitrag zur Kenntnis der Venenthrombosen infektiösen Ursprunges. Centralbl. f. Bakt. u. Parasit. Bd. 25. 1898. — 2) Ueber die Mitwirkung der Mikroorganismen beim Entstehen der Venenthrombose Ebenda Bd. 28. 1900.

der grossen Mehrzahl vieler Versuche Venenthrombosen. Er verwandte in einer ersten Versuchsreihe Bacterium coli, in einer zweiten Diphtherie- und Typhusbacillen, sämtliche in Reinkulturen, sowie ihre Toxine. Um den Bakterien die Ansiedelung zu erleichtern, also gewissermassen einen Locus minoris resistentiae zu schaffen, nahm er an Venen einer andern Körperstelle einen mechanischen Insult vor (Umschnürung etc.) resp. verlangsamte er den Blutstrom durch Umschnürung der Glieder mit einer Gummibinde. Die Kombination von Insult und von Injektion der Mikroorganismen in die Blutbahn erwies sich dahin wirksam, dass ihm in der grossen Mehrzahl seiner Versuche die Erzeugung von Thromben gelang. Die Gerinnsel waren rot, zeigten geschichteten Bau; kulturell sowie gefärbt liessen sich die eingeführten Mikroorganismen nachweisen.

Irgend welche näheren Angaben über die Beschaffenheit der Venenwand an der Stelle der Thrombose, sind nicht mitgeteilt, ob hier etwa eine Phlebitis bestanden hat etc. — Besonders hervorgehoben sei noch die Thatsache, dass nach Injektionen von Toxinen seltener und inkonstanter (Typhus), oder gar nicht (Diphtherie) Venenthrombosen eintraten.

Nach Jakowski ist die Entstehungsweise der Thromben so zu deuten, dass die Bakterien sich bei der Stromverlangsamung und bei der Lässion der Intima (Umschnürung, Kneifen) auf der Gefässwand leichter ansiedeln können, hier dann ihre Toxine producieren, welch letztere die Gerinnung im Blut hervorbrächten. Mikroskopische Untersuchungen der Gefässwand fehlen, wie gesagt.

Entzündungen innerhalb der Gefässwand sind von Ribbert[1]) an Arterien, seinem Schüler Freudweiler[2]) an Venen experimentell erzeugt worden. Die Versuche wurden in der Weise vorgenommen, dass Ribbert in ein abgeschlossenes Stück der Nierenarterie eine schwache Lugol'sche Lösung einfliessen liess, welche 1 bis 3 Minuten in Berührung mit der Wand blieb, dann wurde die Cirkulation wieder freigegeben. Es bildete sich eine Periarteriitis aus, deren wesentlichste Merkmale eine Ansammlung von polynukleären Leukocyten war, ferner eine Mesarteriitis, mitunter, bei besonders intensiver Jodwirkung, trat Nekrose und Thrombose auf. Aber auch ohne diese stärkeren Veränderungen entwickelte

1) Ribbert, Beiträge zur normalen und pathologischen Anatomie und Physiologie der Niere (Bibl. medic).

2) Freudweiler, Ueber experimentelle Phlebitis. Virchow's Archiv Bd. 141.

sich nach und nach eine Wucherung der Intima mit Auftreten von deutlichen Mitosen, durch diese zellige Verdickung der Intima trat eine erhebliche Verminderung des Lumens ein.

In fast genau derselben Anordnung wurden diese Versuche von Freudweiler an Venen wiederholt. Die Einwirkung der Jodlösung betrug auch hier bis 3 Minuten; die Präparate kamen nach 2 bis 28 Tagen zur Untersuchung. — Es ist auffallend, dass Thrombosen auch in keinem einzigen Falle aufgetreten sind. Histologisch fand sich:

1) Innenwand: Die Endothelzellen vergrössern und vermehren sich, die Gefässinnenhaut wird viel zellreicher.

2) Media: Die fixen Zellen quellen auf und vermehren sich, und sind im Anfang der Entzündungserscheinungen vergrössert.

3) Adventitia: Die Zellen vermehren und vergrössern sich; auch hier sind es besonders die Endothelien der Lymphspalten, weniger die Zellen des Gerüstes. Der ganze Process, soweit er exsudativer Natur ist, beginnt auch hier in der Adventitia, wo er die grösste Ausdehnung annimmt. Aus der entzündeten Adventitia wandern zahlreiche Leukocyten in die Media ein.

Was sodann die von der Peripherie aus angefachte Venen- und Arterienwandentzündung anbetrifft, resp. die dabei beobachteten thrombotischen Gefässverschlüsse, so liegen hierüber nur ganz vereinzelte experimentelle Beobachtungen vor. So war speciell die Frage, welche Rolle die pathogenen Mikroorganismen bei in der Nähe von Gefässwänden sich abspielenden Entzündungs- und Eiterungsprocessen ausüben, pathologisch-anatomisch wie experimentell bisher noch nicht zur einwandsfreien Beantwortung gelangt. Mein hochverehrter Chef, Herr Geheimrat Prof. Garrè hatte die Güte mich auf diese Frage aufmerksam zu machen; es sei mir auch an dieser Stelle gestattet, für das liebenswürdige Interesse an meiner Arbeit meinen ergebensten Dank auszusprechen.

Die einzige experimentelle Arbeit über die Histologie der Thrombophlebitis rührt aus den 70er Jahren von Köster her, der auch umfassende pathologisch-anatomische Untersuchungen darüber angestellt hat. Seinen Ausführungen entnehme ich Folgendes als von besonderer Wichtigkeit. In der Muscularis der Venen wie der

1) Köster, Ueber die Struktur der Gefässwände und die Entzündung der Venen. Sitzungsber. der niederrh. Gesellsch. für Nat. u. Heilkunde. Bonn 1875. Berl. klin. Wochenschr. 1875 Nr. 43.

Arterien befindet sich ein ungemein reichliches, dem Muskelbündelverlauf paralleles Spaltsystem, das bei der Entzündung und der Fortleitung derselben eine wichtige Rolle spielt. Es steht mit den Vasa nutritia und den anliegenden Lymphgefässen in vielfältiger Kommunikation. Bei der Phlebitis — die Köster durch Einspritzung von chemisch reizenden Substanzen in die Nachbarschaft der Gefässe hervorgerufen hat — beruht die Verdickung der Wand, die fast immer eintritt, auf einer Verdickung der Muscularis. Die Vasa nutritia sind strotzend gefüllt, zwischen den Lagen der Muscularis sind auch zahlreiche Blutextrasavate vorhanden und zwar in den oben erwähnten lymphatischen Spalträumen, die sämtlich erheblich dilatiert sind. Ausserdem enthalten die letzteren körnige Massen, Gerinnsel und allerdings nicht sehr zahlreiche Eiterkörperchen. Die muskulösen Elemente sind beträchtlich vergrössert, kurz spindelförmig bis oval mit häufiger Kernvermehrung. Ferner liegen hier und da in den Spalten auch Mikrokokken. Das lockere Gewebe der Adventitia und Umgebung ist ganz mit feinkörnigem Material infiltriert. Hier und da zeigt sich ein Lymphgefäss mit demselben Inhalt. Leukocyten finden sich bei frischer Phlebitis nur spärlich. Dagegen sind auch hier Mikrokokkenkolonien in den Spalten und Saftkanälchen des Bindegewebes eingestreut. Die gleichen Veränderungen zeigen sich noch in und um die kleinsten Venen bis herunter auf $^1/_2$ mm Durchmesser in der Nachbarschaft. Das Endothel, die Intima ist entweder ganz intakt oder nur wenig aufgequollen und zeigt spärliche Leukocyten.

In dem Thrombus finden sich, aus der Venenwand her eingewandert, wenn auch nicht gerade sehr reichlich, Leukocyten. Hier und da liegen auch der Intima anhaftend Häufchen roter Blutkörperchen oder ein Gemisch von roten mit wenig weissen Blutkörperchen und Gerinnsel (Experiment). An derartigen Stellen befinden sich in der Muscularis, nahe der Intima, und in dieser selbst Extravasate. Die Einwanderung der weissen Blutkörperchen ist durch Extravasation aus den Vasa nutritia und Durchwanderung durch die Intima zu erklären. Im wesentlichen geht von den Vasa nutritia die Entzündung der Venenwand aus.

Da der entzündliche Erguss in die Lymphspalten der Gefässwand — die nach Köster's Angaben keine besondere Endothelauskleidung besitzen — sowie die grösseren lymphatischen Räume der Adventitia und benachbarten Gewebe erfolgt, könnte man die

Phlebitis auch eine Lymphangitis und Perilymphangitis der Venenwand nennen. Diese werden nämlich zuerst afficiert, erst sekundär erkrankten die Vasa vasorum, durch deren Vermittlung dann die Entzündung noch weiter fortgeleitet wird.

Im grossen und ganzen haben die von Köster erhobenen Befunde durch die neueren Untersuchungen eingehende Bestätigung und nur geringe Erweiterung gefunden. Fischer[1]) hebt bei Anwesenheit entzündlicher oder eitriger Processe in der Nähe der Gefässwand die ausserordentliche Füllung der Vasa vasorum hervor. Er betont ferner die starke Verdickung der Gefässwand, die zum Teil von zwischen die einzelnen Schichten ergossenem Blut aus geplatzten Wandgefässen herrührt. Alle Schichten sind stark kleinzellig infiltriert. Greift die Entzündung auf die Intima über, so treten Veränderungen im Endothel ein, dasselbe lockert sich, oder stösst sich ab, und es tritt Thrombose ein.

Makroskopisch sind folgende Veränderungen vorhanden: Das Gefäss ist in dem ödematösen und infiltrierten Bindegewebe fixiert, die adventitiellen Gefässe sind prall gefüllt; daneben finden sich kleine Hämorrhagien in der Wand oder, wenn der Process noch weiter fortschreitet, kleine gelbliche auf eitrige Infiltration zu beziehende Stellen; diese können völlig einschmelzen, und es treten dann oft multiple, kleine Abscesse in und an der Aussenwand auf. Doch selbst derartig hochgradige Veränderungen haben die Thrombose nicht immer zur Folge.

Dank der bakteriologischen Forschung wissen wir jetzt, dass die akute Phlebitis fast ausschliesslich durch Bakterien resp. ihre Stoffwechselprodukte hervorgerufen wird. In der Venenwand, wie in den Thromben, wurden bisher zahlreiche Arten pathogener Bakterien aufgefunden; ja nach neueren Forschungen sollen auch die bisher auf andere Entstehungsursachen zurückgeführten marantischen und Stagnationsthromben durch Mikroorganismen hervorgerufen sein (Mannaberg, Bäumler u. A.); doch ist diese Frage noch nicht endgültig entschieden.

Der Weg, auf dem die Bakterien von einem in der Nachbarschaft gelegenen Infektionsherd in die Wand, resp. in den Thrombus, ohne dass eine perforierende Wandläsion vorläge, eindringen, ist trotz umfassender Studien noch nicht einwandsfrei dargelegt.

1) Fischer, Krankheiten der Lymphdrüsen, Lymphgefässe etc. Deutsche Chirurgie, Lieferung 24a.

Nach Cornil und Babès verhält sich die Sache so, dass in der Wand der kleinen innerhalb des Infektionsherdes vorhandenen Blutgefässchen sich Veränderungen einstellen, Zerstörung des Endothelbelages u. a. mehr. Nunmehr ist den hier vorhandenen Bakterien Gelegenheit gegeben, in Leukocyten oder unabhängig davon die Gefässwand zu durchwandern; sind sie erst in dem Lumen, so sorgt der Blutstrom für die Weiterverbreitung derselben.

Vaquez äussert sich über das Verhalten und die Lagerung der zur Phlebitis resp. Thrombose führenden Bakterien etwas anders: er betont, dass dieselben meist nur im Anfangsstadium der Entzündung in der Venenwand, wo sie innerhalb von Leukocyten oder isoliert in den Gewebslücken liegen, aufzufinden seien; auch in den Blutcapillaren hat er sie gefunden; desgleichen ist ihm der Nachweis derselben in dem Thrombus gelungen; späterhin wie auch in den sekundär abgeschiedenen Gerinnseln wurden sie meist vermisst.

Bei der Arteriitis acuta, die von der Peripherie aus durch Uebergreifen eines Eiterherdes entsteht, aber seltener wie die Phlebitis mit Thrombose verknüpft ist, weil die grosse Resistenz der vielen elastischen Lamellen eine Fortsetzung des Processes auf die innerste Schicht verzögert resp. verhindert, sind makroskopisch wie mikroskopisch im grossen und ganzen dieselben Veränderungen wie bei der Phlebitis speciell der Phlebothrombose zu konstatieren. Mehrfach sind dabei Mikroorganismen in den äusseren Schichten gefunden.

Dies ist in grossen Umrissen das, was bisher über die akute mit Thrombose einhergehende Phlebitis und Arteriitis, speciell über die Beteiligung der pathogenen Bakterien bei der sog. infektiösen Thrombophlebitis, auf Grund pathologischer und vereinzelter experimenteller Arbeiten bekannt ist. —

Ich habe in den weiter unten mitgeteilten Versuchen die Frage zu entscheiden gesucht, ob sich durch Anlegung eines infektiösen Herdes in der Nähe einer Gefässwand, wobei dieselbe nicht verletzt werden durfte, eine Thrombose in dem Gefäss erzielen liess, zweitens, wie sich hierbei die pathogenen Mikroorganismen verhalten. Drittens war noch die Entscheidung darüber zu treffen, ob die hierbei auftretenden pathologisch

1) Cornil et Babès, Les Baktéries. Citiert nach Fischer l. c.
2) Vaquez, Sur la phlébite des membres. Clin. méd. de la Charité 1899.

anatomischen Veränderungen den bisher bekannten und oben mitgeteilten glichen.

Meine Versuchsanordnung war die folgende: Nach Durchtrennung der Haut und Blosslegung der betreffenden Gefässe unter sorgfältiger Vermeidung irgend einer Läsion der Gefässwand und kleinerer abgehender Aeste wurden (bei Katzen, Hunden und Kaninchen) Bröckel von Reinkulturen (Staphylokokken) in die unmittelbare Nähe der Gefässwand deponiert. Meist wurden die Halsgefässe oder die Schenkelgefässe gewählt. Hautnaht. Nach gewissen Zeiträumen (9—74 Stunden) Tötung der Tiere; Entnahme des betreffenden Gefässabschnittes. Makroskopische Untersuchung. Dann Härtung in Alkohol oder Formalin, Einbetten in Paraffin, Serienschnitte, Färbung mit Hämatoxylin-Eosin, Karmin sowie nach Gram.

1. Versuch.

Mittelgrosse Katze. — Freilegung beider Jugulares auf 1 cm. Sorgfältige Schonung des periadventitiellen Gewebes. Unter Vermeidung jeden Druckes und einer Blutung wird mit der Platinöse Material von einer 5tägigen Reinkultur (Glycerinagar) von Staphylococcus pyogenes aureus (Panaritium-Eiter bildete das Ausgangsmaterial) in die Nähe der Venenwand deponiert.

Versuchsdauer 9 Stunden. Rechte Jugularis zeigte sich auf eine Länge von 15 mm hin vollständig thrombosiert; Thrombus rot; seine Oberfläche gerippt. In der linken Jugularis ein 7 mm langer, nicht vollkommen obturierender, gemischter Thrombus von überwiegend roter Färbung.

Mikroskopische Untersuchung. Die rechte Vena jugularis ist prall ausgedehnt durch einen überwiegend aus roten Massen bestehenden, völlig obturierenden Thrombus, dessen centrale Partien deutlich geschichteten Bau zeigen. Am Rande ist ein Bezirk dadurch besonders auffallend, dass zahlreiche Eiterkörperchen in die aus Erythrocyten bestehende Grundsubstanz eingelagert sind. Entsprechend dieser Stelle lässt die Venenwand besonders hochgradige Veränderungen erkennen. Vielfach sind in den unmittelbar der Gefässwand aufliegenden marginalen Schichten feingekörnelte Massen vorhanden von ähnlicher, aber schwächerer Eigenfärbung wie Erythrocyten, in die zarte Fibrinfädchen eingelagert sind. Besonders reich an Fibrin sind die centralen Teile des Thrombus, wo dasselbe ein zierliches Netzwerk darstellt, in dessen Maschen rote und weisse Blutkörperchen, letztere meist dem Fibrin unmittelbar angelagert, vorhanden sind. Form und Färbung der Blutelemente sind gut erhalten.

Was die Venenwand anbetrifft, so zeigt sich rings um das Gefäss in den locker gefügten Schichten der Adventitia ein von Mikroorganismen durchsetztes, reichlich Fibrin enthaltendes Exsudat von feinkörniger Beschaffenheit, das nur wenig celluläre Elemente einschliesst. In den weiter nach innen zu gelegenen Schichten, eigentliche Adventitia, nimmt das Exsudat an Menge bedeutend ab und ist dann in Gewebsspalten ausgeschieden; diese Spalten sind ausserordentlich zahlreich vorhanden, von wechselnder Beschaffenheit: eine gewisse Anzahl zeigt einen mehr oder weniger vollständig sichtbaren Endothelbelag, die meisten entbehren denselben; die Mehrzahl ist leer, einige wenige enthalten feinkörnig geronnenes Exsudat oder einige Leukocyten. Die Kerne des Stützgerüstes und der Endothelien der Lymphbahnen haben sich normal tingiert, die der muskulösen Elemente sind stellenweise gar nicht gefärbt. Das Gewebe ist durchsetzt von Leukocyten; jedoch ist die kleinzellige Infiltration bei weitem nicht so stark wie in der nächstfolgenden Schichte, der Media. Die Media setzt sich überall scharf ab gegen die Adventitia und bietet ein sehr auffallendes Bild. Ihre einzelnen Muskellager — es handelt sich um 4 bis 5 — sind deutlich von einander isoliert. Zwischen den einzelnen, koncentrisch geschichteten Lamellen sind lange Spalten zu sehen. In diesen Spalten, die vielfach eine die Dicke der Muskelbündel um das 3—4fache übertreffende Breite haben, sind endotheliale Auskleidungen sichtbar, deren Zellen kleine, intensiv tingierte Kerne besitzen. Wucherungserscheinungen dieser Zellen sind nur vereinzelt wahrnehmbar. Der Inhalt dieser Spalten, die wohl als vorgebildete Lymphbahnen anzusprechen sein dürften, besteht aus reihenweise aneinandergelagerten Leukocyten allein oder aus Exsudat, das fädiges Fibrin und rote wie weisse Blutkörperchen enthält: an einer Stelle sind die Spalten ausschliesslich von Erythrocyten erfüllt. Die Färbbarkeit der Muskelzellen ist nicht überall mehr normal; stellenweise fehlt sie ganz oder teilweise.

An der Intima fallen verschiedene Veränderungen auf. Ueber den am stärksten veränderten Partien der Media ist es in deutlicher Wucherung begriffen, an anderen Stellen ist es normal oder fehlt vollkommen. Stellenweise ist das Gewebe so dicht von Eiterkörperchen durchsetzt, dass die Details nicht mehr zu erkennen sind.

Die auch im Gewebe der Media selbst bestehende kleinzellige Infiltration ist stellenweise so beträchtlich, dass der Eindruck von kleinen Abscessen zu Stande kommt.

Nach Gram gefärbte Präparate geben über das Vorhandensein der Kokken Aufschluss. In den lockeren adventitiellen Schichten liegen dichte Schwärme, welche einen Ring um das Gefäss bilden. Von hier zweigen sich blaugefärbte Zacken und Ausläufer ab, die in Lymphspalten- und Lymphgefässe eingedrungene und weiter gewucherte Kolonien sind. Weit spärlicher sind die Kokkenhaufen schon in dem festeren Gewebe der Ex-

terna; und in der Media finden sich nur ganz vereinzelt Kokken vor. In der Intima sowie im Thrombus selbst sind keine Kokken vorhanden.

Die Jugularis der andern Seite zeigt ähnliche Verhältnisse. Die Vene ist prall erfüllt von einem völlig obturierenden Thrombus, in dessen Substanz sich einzelne Lücken vorfinden, welche indes wohl auf Rechnung von Schrumpfung zu setzen sind. Der feinere Bau und Zusammensetzung gleichen dem der andern Seite. Die Gefässwand ist erheblich verdickt; es beteiligen sich hieran die gleichen Faktoren wie oben: Exsudatausscheidung, Erweiterung der Spalten, kleinzellige Infiltration; freilich nicht ganz in demselben Grade: die Gewebslücken sind enger, die kleinzellige Infiltration hält sich in mässigen Grenzen, erreicht nur in den innersten Schichten der Media einen etwas stärkeren Grad. Dagegen zeigen sich an den eigentlichen Gewebszellen wiederum einige Veränderungen. Die Kerne der muskulösen Elemente sind fast gar nicht gefärbt, besonders in der Adventitia; was sich hier von Kernen gefärbt hat, gehört dem Stützgerüst an. In der Media ist die Tinktion der Muskelkerne etwas verschieden.

Im Thrombus, sowie der Intima sind auch bei Durchmusterung vieler Präparate keine Kokken vorhanden; sehr spärlich sind Kokken in den äusseren Lamellen der Media, reichlich dagegen in der Adventitia vorhanden.

2. Versuch.

Weibliche schwarze Katze. Infektionsmaterial: 3tägige Glycerinagarkultur von aus Furunkeleiter gezüchtetem Staphylococcus pyogenes aureus. Freilegung beider Jugulares unter vorsichtiger Schonung des adventitiellen Gewebes und Vermeidung jeden Druckes. Einbringen des Infektionsmaterials.

Versuchsdauer 16 Stunden. Rechte Vena jugularis prall ausgedehnt und auf 11 mm erfüllt von einem der Wand adhärenten Gerinnsel, das das Lumen nicht völlig aufhebt. Farbe des Gerinnsels gelblichweiss. Linke Vena jugularis zeigt sich nur zum Teil entfaltet. Der einen Hälfte der Wand adhärent ein gemischter Thrombus von geschichtetem Bau und gerippter Oberfläche, welcher das Lumen knapp zur Hälfte verlegt.

Mikroskopische Untersuchung: Die rechte Jugularvene ist prall ausgedehnt und enthält einen Thrombus, der das Lumen nicht völlig verschliesst und ungefähr an 2 Dritteln der Wand adhärent ist; das Lumen ist auf eine schmale Spalte von Mondsichelform reduciert. Die Hauptmasse derselben hat ein streifiges Aussehen, welches dadurch zu Stande kommt, dass Erythrocytenhaufen mit Leukocyten abwechseln, und enthält nur spärliche Beimischung von Fibrin; in grösserer Menge ist dasselbe am freien Rande des Thrombus vorhanden, hier bildet

es ein breites Band, das sich brückenförmig von einer Gefässwand zur andern herüberspannt. Die nach der Intima zu gelegenen äussern Schichten des Thrombus bestehen aus feinkörnigen Detritusmassen von der Färbung etwas abgeblasster Erythrocyten, mit Einschluss von vollkommen erhaltenen roten Blutkörperchen.

Die Venenwand ist in toto verdickt. Soweit der Thrombus ihr anliegt, ist eine scharfe Abgrenzung der einzelnen Schichten gegen einander nicht möglich, leichter ist dies schon an dem Teil, der keine Berührung mit dem Thrombus hat, obschon auch hier die Trennung schwieriger ist als unter normalen Verhältnissen. Die grösste Dickenzunahme zeigt die Wand im Bereich der Anlagerung des Thrombus. In den periadventitiellen Schichten liegt ein ziemlich mächtiges, geronnenes Exsudat von feinkörniger Beschaffenheit. Die Externa ist stellenweise sehr stark kleinzellig infiltriert, ihre Faserbündel sind auseinandergedrängt, so dass sich zwischen den einzelnen spaltförmige Lücken zeigen, die teilweise (Endothelauskleidung) Lymphgefässe darstellen, zum andern Teil wandungslose Gewebslücken sind. In ihnen liegen vereinzelt oder perlschnurartig aufgereiht Leukocyten in einer feinkörnig geronnenen Exsudatmasse eingeschlossen. Die Zellkerne haben meist keine Färbung mehr angenommen. — Dieselben Veränderungen kehren auch in der Media wieder, nur mit dem Unterschiede, dass die kleinzellige Infiltration des Gewebes einen weit höheren Grad erreicht hat und hier und da so dicht ist, dass die Zellen des Grundgewebes kaum sichtbar sind. Die Zellgrenzen der einzelnen Muskelelemente gegen einander sind verwischt, ihre protoplasmatische Substanz gequollen, die Kerne vielfach geschrumpft und von mangelhafter Färbbarkeit. Daneben sind jedoch noch Stellen auffindbar, an denen Muskelzellen von normaler Form und Färbbarkeit vorhanden sind. — Der Teil der Gefässwand, an welchem der Thrombus nicht angelagert ist, zeigt bedeutend weniger Veränderungen. Die Durchsetzung des Gewebes mit Leukocyten ist auf ein Minimum beschränkt. Die Muskelelemente und die Zellen des bindegewebigen Stützgerüstes erweisen sich als normal tingiert und geformt; die interlamellären Spalten sind eng und ohne besonderen Inhalt mit ganz geringen Ausnahmen. Die Gesamtdicke bleibt hinter der des thrombosierten Gefässwandabschnittes zurück.

Die Intimaelemente im thrombosierten Gefässwandteil sind meist wegen der dichten Durchsetzung mit Leukocyten nicht deutlich zu sehen; an einigen Stellen jedoch zeigen sich die Zellen von der Unterlage teilweise abgestossen, andere Endothelzellen, die noch auf der Unterlage sitzen, lassen eine Schrumpfung des Kernes und eine Körnelung des Protoplasmas erkennen, so dass eine Trennung von den gleichfalls feingekörnten Randschichten des Thrombus nicht immer möglich ist. An die derart veränderten Intimazellen sieht man mehrfach zarte Fibrinbälkchen angelagert, welche radiär in die äusseren Schichten des Thrombus dringen.

Wucherungsvorgänge sind, abgesehen von 2 Stellen, nirgends einwandsfrei zu sehen. Diese beiden Stellen entsprechen den Berührungspunkten des thrombosierten und des nicht thrombosierten Wandabschnittes. Hier sind die Endothelzellen dichter gelagert, unter einigen abgestossenen Intimaelementen liegt eine doppelte Lage von neugebildeten. Diese Partie liegt einmal noch im Thrombus selbst, das andere Mal im nicht thrombosierten Wandabschnitt.

Aus den nach Gram behandelten Schnitten lässt sich Folgendes über die Verteilung der Mikroorganismen sagen: In dem lockeren, weitmaschigen Gewebe der periadventitiellen Schichten, sowie der eigentlichen Externa sind die Kokken, deren Reinkulturen im Experiment zur Verwendung kamen, in ausserordentlich grosser Menge rings um das ganze Gefäss vorhanden; sie bilden hier längliche Formationen mit leichter Verästelung, in den Gewebsspalten stellen sie einen kontinuierlichen Wandbelag dar. Die Media dagegen, sowie die Intima zeigen sich vollkommen frei von Mikroorganismen; auch der Thrombus selbst in seinen verschiedensten Teilen enthält die eingebrachten Kokken nicht.

Die Vena jugularis der andern Seite ist nur zur Hälfte thrombosiert; der Wandteil, an dem das Gerinnsel adhäriert, ist gedehnt, die andere Hälfte der Circumferenz der Venenwand ist nicht glatt ausgespannt, sondern in mehrere (7) Längsfalten gelegt, die auf dem Querschnitt als verschieden grosse rundliche Hervorragungen erscheinen und eine Verengerung des Venenlumens bedingen, so dass ein weit kleinerer Wandabschnitt frei von Gerinnsel zu sein scheint, als es in Wirklichkeit der Fall ist. An diesen Teil stossen aussen Muskelgewebe und Fett, während an der Aussenseite des thrombosierten Wandabschnittes nur das lockere Zellgewebe vorhanden ist. Die in Falten gelegte Hälfte der Venenwand ist, auch ohne Berücksichtigung der durch die Kontraktion der Muskelelemente bedingten Verdickung, bedeutend dünner als die mit dem Gerinnsel sich berührende. In letzterer fällt schon bei ganz schwacher Vergrösserung die starke kleinzellige Infiltration auf, welche in dem lockeren periadventitiellen Gewebe und in den centralen Schichten der Media eine besondere Mächtigkeit erlangt hat, in ersterem besonders um die kleinen Gefässe herum. In der Adventitia ist ein körnig geronnenes Exsudat ausgeschieden; die Lymphgefässchen und Gewebslücken sind erweitert und teils leer, teils auch von Exsudat und Leukocyten erfüllt. Die Kerne der Muskelzellen in der Adventitia und Media haben ihre normale Tinktionsfähigkeit entweder ganz oder nur zum Teil verloren und sind vielfach geschrumpft. Dagegen sind an den Zellen der Kapillarendothelien und des bindegewebigen Stützgerüstes der Gefässwand Proliferationserscheinungen vorhanden: sie sind vergrössert und vermehrt und zeigen scharfe Konturen, welche an den kontraktilen Zellen fehlen. Die Intima zeigt die gleichen Veränderungen wie in den vorstehend

beschriebenen Präparaten.

Der Thrombus zeigt im Grossen und Ganzen einen korallenstockartigen Bau; in ihm wechseln blassrosa gefärbte Partien, welche Leukocyten eingelagert enthalten und ein Bälkchenwerk darstellen, mit roten inselförmigen Partien ab. An dem dem Blutstrom zugekehrten Teil (freie Oberfläche) ist eine schichtweise Auflagerung thrombotischen Materials deutlich zu sehen, von dem freien Rande spannen sich einige helle Fäden nach der nicht thrombosierten Gefässinnenfläche herüber. Die unmittelbar auf der Intima liegende Randschicht des Thrombus enthält eine schwach gefärbte Masse, die erst bei stärkster Vergrösserung eine feine Körnelung zeigt, (Blutplättchen?); zugleich sind in sie feine Fibrinfädchen und Leukocyten eingelagert, welch letztere aus der Gefässwand her eingewandert sein dürften.

Ganz auffallend ist die deutliche Abgrenzung der beiden, schon mehrfach erwähnten Gefässwandabschnitte: in dem mit dem Gerinnsel sich nicht berührenden Venenwandstück tritt die kleinzellige Infiltration sehr zurück, die interlamellären Spalten sind wenig erweitert, die Zellen der Media und Intima sind gut erhalten, die Schichten gegen einander deutlich abgegrenzt.

Nach Gram gefärbte Präparate derselben Schnittserie zeigen schon bei schwacher Vergrösserung, dass der Teil der Venenwand, welcher die Anlagerungsstelle für den Thrombus darstellt, in der Adventitia eine dicke blaue Umsäumung trägt — wohingegen die übrigen Teile frei davon sind —. Dieselbe besteht aus ungeheuer dichten Kokkenschwärmen, die in der Adventitia lagern, und vielfach in Vasa lymphatica capillaria eingewachsen sind. Weiter als bis in die äusseren Schichten der Externa liess sich eine Propagierung der Kokken nicht feststellen. Der Thrombus ist völlig frei von Kokken.

3. Versuch.

Schwarze, weibliche Katze von Mittelgrösse. Als Infektionsmaterial diente eine 5tägige Glycerin-Agarreinkultur von aus Panaritiumeiter gezüchtetem Staphylococcus pyogenes albus. Freilegung der beiderseitigen Schenkelgefässe. Die linke Schenkelvene wird leider verletzt. Tötung des Tieres nach 20 Stunden.

Die linke Arteria femoralis enthält ein ca. 9 mm langes, blassgelbliches, mit hellroten Randpartien versehenes, der Wand überall adhärentes Gerinnsel. Das Gefässlumen ist völlig aufgehoben. In der rechten Schenkelarterie ein 3 mm langer, kaum nähnadeldicker, wandständiger Thrombus von blasser Farbe. In der rechten Vena femoralis ein das Lumen völlig erfüllender roter, der Wand überall adhärenter Thrombus von 11 mm Länge.

Mikroskopische Untersuchung. Die Arteria femoralis sin. enthält ein Gerinnsel, innerhalb dessen Randschichten eine

Trennung zu Stande gekommen ist; die der Gefässinnenwand noch anhaftenden Schichten bestehen aus Leukocyten und Fibrinfädchen, die vereinzelt rote Blutkörperchen einschliessen, sowie aus einer, allerdings geringen, feinkörnigen hellen Masse, die nicht Fibrin ist. Diese Randpartien enthalten Ausbiegungen und Zacken, denen am Thrombusrand befindliche Unregelmässigkeiten entsprechen, so dass die Spaltung wohl als durch Schrumpfung bei der Härtung bedingt anzusehen sein dürfte. Die Hauptmasse des Thrombus besteht aus einer feingekörnelten Substanz, welche von Fibrinfäden durchzogen ist und in geringer Menge rote Blutkörperchen beigemischt enthält; letztere sind jedoch stark verändert und abgeblasst und nur an den vielfach auch noch sehr unregelmässigen Konturen kenntlich.

Die Arterienwand ist verdickt, und zwar hauptsächlich in dem adventitiellen Gewebe und in der Externa. Die im lockeren periarteriellen Gewebe vorhandenen Blutgefässe sind sämtlich prall gefüllt, um sie herum lagert ein körnig geronnenes Exsudat, das an manchen Stellen fast ganz frei von zelligen Elementen ist, während an anderen die Beimischung von Rundzellen sehr stark ist; auf einem Punkt sind die polynukleären Leukocyten so massenhaft vorhanden, dass man hier von einem der Venenwand aufliegenden Abscess reden kann; in der Nähe dieses ist das Gewebe der Adventitia partiell nekrotisiert und entbehrt der Kernfärbung. Die Bündel des periarteriellen Gewebes sind weit auseinandergedrängt, wodurch eine Menge Spalträume entstanden sind, von denen ein Teil, nach der Endothelauskleidung zu schliessen, zu präformierten Lymphgefässen gehören. Viele enthalten ein mit Fibrinfäden gemischtes, geronnenes Exsudat mit wechselndem Gehalt an Eiterkörperchen; andere sind erfüllt von Erythrocyten, an einer Stelle ist das Gewebe umschrieben hämorrhagisch infiltriert und befindet sich central von dem eben erwähnten kleinen Abscesse. Die eigentliche Externa enthält auch zahlreiche Spalten, die aber enger sind als die des adventitiellen Gewebes, und ist in wechselndem Grade kleinzellig infiltriert. In den äusseren Schichten der Externa fehlt die Kernfärbung der Muskelzellen, und ihre deutliche Abgrenzung gegen einander teilweise oder ganz. Die Grenze gegen die Media zu ist deutlich. An den Muskelzellen der Media, die nur beschränkt infiltriert ist, machen sich verschiedene Veränderungen bemerkbar: Unscharfe Zellkonturen, Herabsetzung der Tinktionsfähigkeit und Schrumpfung der Kerne. Das spärliche Bindegewebe ist scheinbar nicht verändert. An der Elastica interna zeigen sich umschriebene Anhäufungen von Rundzellen. Die Endothelzellen der Intima sind in Wucherung begriffen, vielfach von Eiterkörperchen überlagert und durchsetzt. In dem periarteriellen Gewebe lagern zahlreiche Kokken, besonders dicht liegen sie natürlich in dem Abscess und den stärker infiltrierten Partien; von da ab centralwärts nimmt ihre Menge sehr ab: sie sind jedoch in den Lymphbahnen bis an die

Grenzen der Media hin deutlich zu verfolgen; in der Media selbst liegen sie ganz vereinzelt im Gewebe; dagegen enthalten die Randpartien des Thrombus die Mikroorganismen wiederum in etwas grösserer Menge; die centralen Teile sind frei von Kokken; in der Intima fanden sich in den untersuchten Präparaten keine Kokken.

Von der Vena femoralis dextra wurden leider keine scharfen Querschnittsbilder erhalten. Die Wand ist entfaltet, das Lumen prall erfüllt von einem Thrombus, der vorwiegend rot ist (Randpartien), in der Mitte sich als gemischt und als deutlich geschichtet erweist. Stellenweise hat sich der Thrombus von der Wand gelöst. Die Venenwand ist unregelmässig verdickt und zeigt in allen Schichten, in der Media jedoch am meisten, kleinzellige Infiltration, an zwei Stellen sind in der Media kleine Abscesse vorhanden. Das Gewebe ist vielfach verändert (Schrumpfung der Kerne, mangelhafte Kernfärbung). Die Abgrenzung der grösseren Muskelbündel ist eine unvollkommene, entsprechend die Begrenzung der einzelnen Zellen gegeneinander. Spalten sind im Gewebe nicht zu sehen, nur vereinzelt in der Externa, wo dieselben von Blut erfüllt sind. Die Zellen der Lymphgefässendothelien, sowie die des bindegewebigen Stützgerüstes, die sich durch eine kurzspindlige Form mit grossem blassem Kerne auszeichnen, sind in leichter Wucherung begriffen. Die Intimazellen sind über den Stellen der stärksten Veränderungen nekrotisch, von Leukocyten und Fibrin, das hier ausgeschieden ist, nicht zu trennen, anderwärts vermehrt.

Die dazu gehörige Arterie weist auf dem Querschnitt eine epauletteartige Gestalt auf und enthält in dem erweiterten Teil einen kleinen wandständigen Thrombus, dessen marginale Partien neben Fibrinausscheidungen jene blassen, zart gekörnelten Massen enthalten, wie sie auch in andern Versuchen gefunden sind. Die hervorstechendste Veränderung in der Arterienwandung ist die kleinzellige Infiltration, welche in der Externa am ausgesprochensten ist, von da nach innen zu an Intensität abnimmt.

In dem venösen Thrombus sind Kokken vorhanden; in der Venenwand finden sich dichte Kokkenhaufen und -Schwärme, besonders in den adventitiellen Schichten, die ihre Ausläufer bis in die äusseren Schichten der Media senden.

Im arteriellen Thrombus fehlen Kokken; dagegen sind sie an der Stelle der Gefässwand, welcher der Thrombus angelagert ist, in der Adventitia in grösseren Massen vorhanden, lassen sich von hier aus an Dichte abnehmend bis eben an die Media verfolgen.

4. Versuch.

Mittelgrosser, männlicher Hund. Infektionsmaterial: 2tägige Glycerin-Agarreinkultur von Staphylococcus pyogenes aureus (Eiter von ossalem

Panaritium). Infektionsstellen: Rechte und linke Jugularvene. Linke Femoralvene. Tötung des Tieres nach 38 Stunden.

Die Vena jugularis sin. enthält keinen Thrombus. Die Vena jugularis dextra enthält einen schwammartigen, der Wand überall adhärenten, vorwiegend roten Thrombus, dessen Randpartien jedoch etwas heller sind. Die Vena femoralis sin. ist prall erfüllt von einem gemischten Thrombus von gerippter Oberfläche, derselbe ist überall der Wand adhärent.

Mikroskopische Untersuchung: Die linke Vena femoralis enthält einen völlig obturierenden Thrombus, der sich schon bei schwacher Vergrösserung als gemischter herausstellt. Von der Gefässinnenfläche gehen zierliche, dentritisch verästelte Fibringerinnungen aus, welche einen grossen Teil des Thrombus durchsetzen und gewissermassen ein Maschenwerk darstellen, in welchem die mehr oder weniger stark veränderten zelligen Elemente des Blutes enthalten sind; daneben finden sich gröbere, klumpige Fibringerinnungen, deren freie Ränder oft dicht mit Leukocyten besetzt sind. In dem lockern perivaskulären Gewebe lagert ein wenig celluläre Bestandteile beigemischt enthaltendes Exsudat, das vorwiegend in den Spalten und gleichfalls in den Lymphräumen der eigentlichen Externa, die sehr dilatiert sind, sich findet; einige von diesen Spalten enthalten auch Leukocytenansammlungen. Die Kerne der Muskelzellen, sowie Bindegewebszellen, welche in ihren Strukturen nur mangelhaft erhalten sind, sind schwach, meist überhaupt nicht gefärbt. In der Media wechseln Partien, in denen Kernfärbung und Zellstrukturen vorhanden sind, ab mit solchen, wo die Kerne die Tinktionsfähigkeit eingebüsst haben. Die elastischen Fasern sind hier und da quer fragmentiert. In den innern Schichten der Media ist kleinzellige Infiltration vorhanden. Die Intimaendothelzellen sind in ihrer Lage erhalten, die Kerne meist ungefärbt, die Zellleiber mit den Fibrinmassen am Rande verschmolzen. In den perivaskulären Bindegewebsschichten, sowie in der Externa sind massenhaft Kokken vorhanden; hier liegen sie in Lymphräumen; in der Media fehlen sie ganz; desgleichen ist der Thrombus frei von Kokken.

Rechte Jugularvene. Der Thrombus erfüllt das Lumen nicht vollständig, sondern besteht aus einem rings herum reichenden Wandbelag, von dem aus dicke Balken nach innen ziehen, so dass ein schwammartiges Gefüge resultiert und noch eine Reihe von Lücken bestehen bleiben, welche der Blutcirkulation gedient haben. Die Randpartien bestehen aus einer dunkelgefärbten, feingekörnten Masse, die übrigen Teile setzen sich vorwiegend aus (Leukocyten und) Erythrocyten zusammen. Grössere Fibrinansammlungen fehlen; das Fibrin ist nur in Form eines äusserst feinen Maschenwerkes angelegt. Die freien Ränder der Balken sind mit büschelförmigen Gebilden von Hämoglobinfärbung besetzt; weit seltener sind diese in dem thrombotischen Material selbst zu finden; einige liegen frei; an diesen sieht man, wie feinste Strahlen von einem

dichteren Centrum aus nach allen Seiten radiär ausgehen, während bei den am Rande der Balken ausgeschiedenen die Strahlung nur nach der freien Seite hin entwickelt ist (Gerinnungscentren). In der Venenwand haben erhebliche Veränderungen Platz gegriffen: Exsudatbildung in den Spalten und im Gewebe der adventitiellen Schichten und der eigentlichen Externa; pralle Füllung der Vasa vasorum. Im Gewebe selbst fehlt vielfach die Kernfärbung; die Zellkonturen sind unscharf (Externa und Media). Nur wenige Intimazellen sind gut erhalten, an den meisten fehlen Kernfärbung und Strukturierung.

Der Thrombus enthält keine Kokken. In der Venenwand zeigt sich an nach Gram gefärbten Präparaten folgendes Verhalten der Kokken: Die Exsudatbildungen enthalten eine ungeheure Masse Kokken; von hier aus schieben sich Kokkenkolonien teils in einer zum Wandverlauf koncentrischen Richtung, teils in schräger Richtung dazu nach innen vor; ihre Lagerung ist vorwiegend in präformierten Lymphgefässen. So erreicht die Bakterienwucherung die äusseren Lagen der Media. An den mit Kokken erfüllten und dadurch gleichsam natürlich injiciert erscheinenden Lymphgefässen fällt die Anastomosenbildung wie auch die variköse Form besonders auf. Die Anastomosenstellen sind durch die sternartige Form und pralle Anfüllung mit Kokken besonders als solche deutlich geworden.

5. Versuch.

Grosse, weisse Katze. Infektionsmaterial: 4tägige Glycerin-Agarreinkultur von Staphylococcus pyogenes aureus (Phlegmone antebrachii). Infektionsstellen: Beide Vena jugularis, linke Femoralvene. Versuchsdauer: 18 Stunden.

Vena jugularis sin. enthält einen der Wand adhärenten, gemischten, nicht völlig obturierenden Thrombus von 12 mm Länge. Vena jugularis dextra enthält einen geschichteten, der Wand grösstenteils adhärenten, das Lumen verengenden Thrombus von 10 mm Länge. Vena femoralis ohne Thrombus.

Mikroskopische Beschreibung: Vena jugularis. Die Venenwand ist mit Ausnahme einer Stelle entfaltet. Ueberall derselben adhärent findet sich ein das Lumen jedoch nicht völlig aufhebender Thrombus (Beschreibung unten). Die Wand ist verdickt, jedoch nicht allerorten gleich stark; an den Stellen der grössten Dickenzunahme sind auch die Veränderungen am erheblichsten. Die Blutgefässchen in der Adventitia sind prall gefüllt. In dem lockern adventitiellen Gewebe lagert ein feinkörnig geronnenes Exsudat, das von Leukocyten durchsetzt ist; besonders reichliche Leukocytenansammlungen liegen um die Vasa vasorum. Die koncentrisch zum Lumen, interlamellär verlaufenden Lymphbahnen, sowie die mehr radiäre Richtung zeigenden präformierten Lymphgefässe sind reichlich vorhanden und stark dilatiert; die wenigsten sind

leer; die meisten haben einen Inhalt; einige sind prall erfüllt von Erythrocyten; andere enthalten geronnenes Exsudat mit wechselnder Beimischung von Leukocyten. Die Media weist, wenn auch nicht in derselben Menge und Formverschiedenheit, ähnliche Lymphspalten auf; zwischen den Saftspalten bestehen Anastomosen, deren Lage durch eine grössere Lücke im Gewebe auffällt. Die Mehrzahl der in der Media vorhandenen interlamellären Lücken sind von Leukocyten prall erfüllt.

Die Adventitia zeigt sich in wechselnder Stärke kleinzellig infiltriert, wie auch die Media. Merkwürdig ist, dass die inneren Lagen (nach der Intima zu) der Media erheblich stärkere kleinzellige Infiltration aufweisen als die äussere, nach der Externa zu gelegenen. In den Eingangs erwähnten Abschnitten der stärkeren Wandverdickung zeigt sich schon bei ganz schwacher Vergrösserung das Gewebe von zahlreichen blauen Linien durchzogen, die sich bei stärkerer Vergrösserung als in den Gewebsspalten angesammelte Leukocyten erweisen. Die Muskulariszellen haben vielfach keine Kernfärbung mehr angenommen. Wucherungserscheinungen von Seiten der Blut- und Lymphgefässendothelien, sowie des Stützgewebes der Gefässwand fehlen; in den inneren Schichten der Media ist die Kernfärbung wieder eine bessere mit Ausnahme einiger cirkumskripter Stellen, an denen das Grundgewebe nekrotisch und von fädig geronnenem Fibrin in grösserer Menge durchsetzt ist. Die Zellen der Intima sind nur stellenweise als platte Schüppchen erkenntlich, ihre Kerne nicht gefärbt. Ganz auffallend ist der Umstand, dass in dem Gewebe der Intima keine durchwandernden Leukocyten vorhanden sind, woraus sich auch erklärt, dass diese in den Randpartien des Thrombus nur ganz vereinzelt vorhanden sind.

Der Thrombus ist in seinen Randschichten vorwiegend rot, in den centralen Partien — soweit diese nicht ausgefallen sind — zeigt er Schichtung. Die unmittelbar an die Intima anstossenden Partien weisen eine besondere Beschaffenheit auf, insofern als hier eine grau- bis dunkelorangegelbe Schicht von wechselnder Dicke lagert, die die Cirkumferenz bis auf einen kleinen Rest einnimmt und bei stärkerer Vergrösserung sich als aus feinsten Körnelungen mit spärlichen Fibrinfädchen zusammengesetzt erweist, wozu dann noch hier und da krystallinische Ausscheidungen von verändertem Blutfarbstoff kommen. Weiterhin folgt eine Schicht, die vorwiegend aus Erythrocyten besteht, noch mehr nach innen finden sich in Form eines Netzwerkes ausgeschiedene Fibrinmassen, in deren Maschen zellige Blutelemente eingelagert sind. Auch hier sind wiederum die büschelförmigen Bildungen vorhanden von wechselnder Grösse und gelbrötlicher Färbung wie im vorigen Versuch 4. Im Centrum derselben, das etwas dunkler und dichter gefügt ist, wie die aus den radiären kurzfädigen Ausläufern bestehenden Randpartien, ist hier und da ein helles Körperchen oder ein geschrumpfter Kern zu sehen

(Gerinnungscentren). Bei an den Rändern der Thrombusmassen aufsitzenden derartigen Bildungen, an denen die Fortsätze naturgemäss nur nach der freien Seite hin entwickelt sind, zeigt sich, dass diese Bildung von einem in Form und Färbbarkeit allerdings oft veränderten, roten oder weissen Blutkörperchen ausgeht.

Kokken sind in der Adventitia reichlich vorhanden, von hier dringen sie in Spalten vor; weit spärlicher sind sie bereits in den Schichten der Media vorhanden; hier fallen besonders dichtere Kokkenhäufchen von Sternform an den Anastomosenpunkten der Gewebsspalten auf; frei im Gewebe liegen die Kokken nirgends, sondern nur in Lymphspalten; in der Vasa vasorum fehlen sie gleichfalls. Der Thrombus selbst ist völlig frei von Kokken.

Da die Verhältnisse in der Vena jugularis der andern Seite, die gleichfalls einen Thrombus enthält von ähnlicher Form und Beschaffenheit, nichts Neues darbieten, erübrigt es sich m. E., eine nähere Beschreibung davon zu geben. — Der Thrombus enthält auch hier keine Kokken.

6. Versuch.

Grosses braunes, weibliches Kaninchen. Infektionsmaterial: 5tägige Glycerin-Agarreinkultur von Staphylococcus pyogenes aureus. Infektionsstellen: Vena jugularis dextra, V. sin. femoralis dextra. Versuchsdauer 23 Stunden.

Die Vena jugularis dextra ist prall erfüllt von einem 7 mm langen, völlig obturierenden, geschichteten, gemischten Thrombus. Vena jugularis sin. ist frei. Vena femoralis dextra ist auf eine Länge von 10 mm thrombosiert von einem völlig obturierenden roten Gerinnsel, das der Wand adhärent ist.

Mikroskopische Beschreibung: Die rechte Jugularis enthält einen völlig obturierenden Thrombus, der jedoch innerhalb der Randschichten einen rings herumlaufenden Spalt zeigt, was sich wohl aus einer infolge der Härtung eingetretenen Schrumpfung erklärt. Diese in unmittelbarer Berührung mit der Wand gebliebenen Partien des Thrombus zeigen ein wesentlich anderes Aussehen, als der grosse centrale abgelöste Teil. Der letztere ist vorwiegend rot, wenn auch bei stärkeren Systemen ein geschichteter Bau zu Tage tritt, an einer Stelle ist das Fibrin in grösserer Menge abgelagert. Im Centrum sind die Leukocyten meist mononukleär, während in den peripheren Teilen polynukleäre Formen überwiegen. Anders die adhärent gebliebenen Randpartien des Thrombus. Neben zarten, aus feinsten Fibrinfädchen bestehenden rosa gefärbten Partien, sind an anderen Stellen blassbläulich tingierte, zarte Auflagerungen zu sehen, die sich bei stärkerer Vergrösserung als ein dichter Filz allerfeinster Fäserchen und Körnchen präsentieren. In dem adventitiellen Bindegewebe lagert ein mächtiges Exsudat, das an Breite

der ganzen Venenwand gleichkommt, stellenweise sie sogar um das Doppelte übertrifft. Neben geronnenem Fibrin sind Detritusmassen und Eiterkörperchen in solcher Menge vorhanden, dass die Struktur des Grundgewebes fast völlig verdeckt wird: das einzige, was noch mit einiger Deutlichkeit sich abhebt, sind prall gefüllte Vasa vasorum mit dichter Anhäufung von Leukocyten rings herum. In einem grösseren derselben zeigt sich das Endothel lamellär abgehoben, mit Ausnahme zweier Stellen, durch subendothelial gelegene kleine Abscesse. Die eigentliche Adventitia zeigt hier und da stark erweiterte Saftspalten und Lymphgefässe, die meist von körnig oder fädig geronnenem Exsudat fibrinöser Beschaffenheit erfüllt sind. Blutgefässchen sind wie auch in der Media leer, ihre Wandungen zusammenliegend. Die Schicht ist in der ganzen Dicke, wie auch die darauf folgende Media in wechselnder Stärke kleinzellig infiltriert. An einer Stelle ist das lamellär gebaute Gewebe auseinandergedrängt durch einen makroskopisch eben noch wahrnehmbaren kleinen Abscess; das Nachbargewebe ist von einem fibrinösen Exsudat durchsetzt, es fehlt die Kernfärbung und Gewebszeichnung. Von andern Veränderungen in der Gefässwand wäre folgendes hervorzuheben: Die kurzspindligen bis plump sternförmigen Zellen des Stützgewebes sowie die Endothelien der capillaren Lymphspalten zeigen sich vermehrt und auch vergrössert. Hier und da haben sich die Kerne der muskulösen Elemente nur schwach tingiert, oder auch überhaupt nicht, die Abgrenzung der Zellen gegen einander ist unscharf, das Protoplasma gequollen; daneben sind jedoch fast völlig normale Bezirke vorhanden. Die Ansammlung von Rundzellen erscheint in der Media in besonderer Form: die schmalen Zwischenräume zwischen den Muskellamellen sind auf grössere Ausdehnung hin von ihnen erfüllt; dann ist sie auf der Grenze von Media und Intima so stark, dass hier ein förmlicher dissecierender Abscess von Ringform vorhanden ist. Noch ein Befund wäre in der Media zu erwähnen: ein breiter, mit vielen Ausbuchtungen versehener, von roten Blutkörperchen und Fibrin erfüllter Spalt, der stellenweise von einem platten, allerdings nicht vollständigen Endothelbelag ausgekleidet ist; es handelt sich um einen grösseren, durch Bersten eines Wandgefässes vollgebluteten Lymphraum; an einigen Stellen ist das Blut auch in das Gewebe selbst getreten. Die Endothelien der Intima sind in Proliferation begriffen; die Substanz der Zelle ist gequollen. Mehrschichtigkeit des Endothels und Abhebungen von der Unterlage waren nicht zu sehen. Vereinzelt finden sich Partien — gerade über den Bezirken stärkerer Wandveränderungen, an denen die Kerne des Endothels geschrumpft, schwach tingiert sind; die Zellleiber stellen platte Schüppchen dar, welche vollkommen mit dem Rande des Thrombus verschmelzen.

Die zahlreichen Präparate dieser Serie — nach Gram gefärbt — ergaben, dass der Thrombus völlig frei von Kokken ist in

seinem Centrum, äusserst spärliche in den Randpartien enthält (2 Schnitte). Die Venenwand ist von der Kokkenwucherung deutlich durchsetzt. In der Adventitia liegen sie in dichten Schwärmen. In der Media hat ihre Menge bedeutend abgenommen. Die Mikroorganismen liegen hier nur an einzelnen Stellen und zwar in Lymphspalten, in denen sie vielfach eine förmliche Wandauskleidung bilden.

Die Vena femoralis dextra bietet ähnliche Verhältnisse, der Thrombus ist ein obturierender, roter, er ist völlig frei von Kokken.

7. Versuch.

Weibliche bunte grosse Katze. Infektionsmaterial: 3tägige Bouillonkultur von Staphylococcus pyogenes albus. Infektionsstellen: Art. und Vena femoralis dextra, Art. und Vena femoralis sin., Vena jugularis d. Versuchsdauer: Fast 70 Stunden.

Art. femoralis d. ohne Thrombus. Vena femoralis dextra ist prall ausgefüllt von einem der Wand fast überall adhärenten, nicht völlig obturierenden Thrombus von geschichtetem Bau, von 11 mm Länge. Art. femoralis sin. enthält einen kaum stecknadeldicken, der Wand adhärenten. nur einen beschränkten Teil des Lumens einnehmenden Thrombus; die zugehörige Vene enthält einen wandständigen, nur einen Teil des Lumens verlegenden Thrombus; Länge 13 resp. 15 mm, beide sind gelblich-weiss.

Die V. jugularis d. ist erfüllt von einem gemischten, der Wand adhärenten, das Lumen fast verlegenden Thrombus mit kugeligen Enden von 5 mm Länge.

Mikroskopische Beschreibung: Die rechte Vena femoralis enthält einen der Wand überall adhärenten, das Lumen nicht völlig obturierenden Thrombus, der, wenn auch vorwiegend rot, doch deutlich geschichteten Bau erkennen lässt und von einem grobmaschigen Fibrinnetz durchzogen ist. In der Wand besteht eine mässig starke kleinzellige Infiltration, an einer Stelle ist auf der Grenze von Media und Adventitia ein kleiner Abscess getroffen. In den adventitiellen Gefässscheiden lagert ein ausgedehntes Exsudat. Die Muskelzellen sind meist gut erhalten, an einzelnen cirkumskripten Stellen sind Veränderungen an ihnen vorhanden (undeutliche Zellbegrenzung, mangelnde Kernfärbung). Die Intimaendothelien sind auf der Grenze von Thrombus und Gefässwand stellenweise nicht mehr sichtbar, anderwärts noch deutlich zu erkennen und ihr Protoplasma mit den fädigen Fibrinmassen in den Randpartien des Thrombus innig verschmolzen.

In dem Thrombus sind sowohl am Rande wie im Centrum Kokken vorhanden. Die Adventitia und Externa (von Exsudat durchtränkt!) enthält die eingeführten Mikroorganismen in bedeutender Menge; desgleichen ist die Media durchsetzt von ihnen; in der Nähe des vorhin erwähnten Abscesses sind einzelne erweiterte Spalten.

die dem Gebiet der Media angehören, von Kokken angefüllt.

Die linksseitigen Schenkelgefässe. Der Querschnitt der Vene ist hammerförmig, der eine Teil ist kollabiert, der andere klafft: in letzterem ist ein Thrombus adhärent, dessen Randzonen sich aus äusserst feinkörnigem Material und Erythrocyten zusammensetzen: die Hauptmasse wird von Fibringerinnseln mit Leukocyteneinschluss gebildet. Dem freien Rande sitzt ein sekundär abgelagertes, vorwiegend aus roten Blutkörperchen bestehendes Gerinnsel auf; auf dieses folgt dann, in den schmalen Teil des Venenlumens ragend, ein blasses Gerinnungsprodukt, welches aus sehr feinmaschigem Fibrin mit Einschluss von Blutkörperchen besteht.

Die Gefässwand ist beträchtlich verdickt; die adventitiellen Lymphspalten sind erweitert. Die Media ist sehr stark kleinzellig infiltriert. Ueber das Endothel an der Anlagerungsstelle des Thrombus ist nichts mit Bestimmtheit zu sagen.

Die gleichnamige Arterie enthält ein wandständiges (ca. ein Drittteil der Wand) Gerinnsel von roter Färbung; während der Behandlung muss eine Spaltung in dem subendothelialen Gewebe aufgetreten sein, denn das Endothel haftet, von der Unterlage abgelöst, dem Thrombus fest an. In dem periarteriellen Bindegewebe liegt ein eitriges Exsudat; die eigentliche Externa ist nicht scharf davon geschieden; durch sie hindurch wandern nur relativ spärliche Eiterkörperchen; die Media zeigt ein eigenartiges gestreiftes Aussehen: An den mit Hämatoxylin-Eosin gefärbten Uebersichtspräparaten wechseln in dieser Schicht blassrosa Lamellen (elastisches und Bindegewebe) mit blauen Streifen (Muskelgewebe mit starker, oft das Grundgewebe verdeckender Durchsetzung von Leukocyten und von Exsudat, das geronnen ist) erfüllte Spalten von koncentrischem Verlauf; dieses Bild ist mit Ausnahme eines umschriebenen Bezirks in der ganzen Cirkumferenz der Media vorhanden. Die Membrana elastica interna ist überall einwandsfrei zu sehen; jenseits von ihr ist zwischen ihr und Endothel, das vielfach am Thrombus adhärent geblieben ist, das Gewebe kleinzellig infiltriert.

Bakterienbefund: Die Kokken sind, an Dichte abnehmend, von dem dichten Depot in der Adventitia bis auf die Intima gedrungen und in spärlicher Menge auch in den Randpartien des primär abgelagerten Gerinnsels vorhanden: die sekundär darauf abgelagerten Massen enthalten keine Kokken. Im Venenthrombus fehlen sie vollständig.

3. Die Jugularis d. ist von einem das Lumen bis auf einen kleinen Rest obturierenden Thrombus erfüllt und an dem grössten Teil der Venenwand adhärent. Ein Teil der Venenwand, nämlich dasjenige Stück, an dem kein thrombotisches Material abgelagert ist, sowie die unmittelbar daran angrenzenden Venenwandabschnitte zeigen Kernfärbung, in dem andern fehlt dieselbe vollkommen; die Lymphspalten sind dilatiert.

Der Thrombus hat deutlich geschichteten Bau und ist vorwiegend

weiss mit reichlicher Beimischung von Fibrin. Der Thrombus ist durchsetzt von Eiterkokken und zahllosen Kurzstäbchen, die auch in der Venenwand aufzufinden und wohl als Verunreinigung anzusehen sind. In der Venenwand trifft man sowohl die im Experiment eingebrachten Kokken wie auch die Kurzstäbchen in allen Schichten, vorwiegend in den Lymphspalten.

8. Versuch.

Hund, klein, männlich, gelb. Infektionsmaterial: 5tägige Bouillonkultur von Staphylococc. pyog. aureus (Furunkeleiter). Infektionsstellen: Schenkelgefässe. Linke Jugularis. Versuchsdauer: 32 Stunden. Art. femoralis sin. enthält einen völlig obturierenden Thrombus, der vorwiegend rot ist und eine Länge von 6 mm hat, ein stumpfes und ein zugespitztes Ende hat. Vena femoralis enthält einen völlig obturierenden 13 mm langen Thrombus von geschichtetem Bau. Vena jugularis sin. ohne Thrombus. Art. und Vena femoralis d. enthalten kleine völlig obturierende Thromben von 3 und 7 mm Länge.

Mikroskopische Beschreibung: Schenkelgefässe: Da beide Seiten Analoges bieten, genügt die Beschreibung einer Seite (l.). Die weitere Umgebung der Gefässe aus Fettgewebe mit Einschluss von Nerven und Gefässen bestehend, zeigt kleinzellige Infiltration, Ablagerungen von geronnenen Exsudatmassen in das Gewebe, Austritt von Blut aus den Gefässen in die Nachbarschaft.

In dem lockern perivaskulären Gewebe, welches die Arterie umgiebt, fallen zahlreiche, bald schmälere, bald breitere Spalten auf, die einen der Faserrichtung und dem Lumen koncentrischen Verlauf haben: ihr Inhalt besteht aus geringer Menge feinkörnig geronnener Gewebsflüssigkeit mit Fibrinausscheidung und aus Leukocyten. Die Endothelien dieser Spalten sind teilweise sichtbar und in leichter Wucherung begriffen. In der Adventitia ist die kleinzellige Infiltration gering, das Gewebe an und für sich gut erhalten. Dagegen zeigen sich in einem Bezirk der Media — ca. ein Drittel der Peripherie — die Kerne wenig intensiv tingiert, die chromatische Substanz zeigt eine gewisse Schrumpfung: die Zellkonturen zwischen den einzelnen Muskelzellen sind nicht so deutlich. Die kleinzellige Infiltration tritt in der Media sehr zurück. Die Lamina elastica interna ist überall deutlich. In der Intima zeigen sich einige weitere Besonderheiten, die Kerne der Endothelzellen haben keine Färbung angenommen, die Zellkörper sind teils als solche erhalten allerdings in Form flachster Schüppchen, teils mit den Randpartien des Thrombus so sehr verschmolzen, dass eine Trennung unmöglich ist. An einzelnen Stellen ist gar kein Endothelbelag vorhanden: es stösst hier das thrombotische Material direkt an die Elastica interna resp. das spärliche subendotheliale Gewebe. Der das Arterienlumen völlig obturierende Thrombus ist vorwiegend rot, er wird durchzogen von einem feinen Flechtwerk

von ausgeschiedenem Fibrin, das engere und weitere Maschen bildet, innerhalb deren Inseln von Erythrocyten lagern. Ein Teil des Thrombus (ca. ein Drittel) zeigt sich heller gefärbt, die Beimischung von Fibrin ist eine reichlichere. Der korallenartige Aufbau wird dadurch um so deutlicher. Die Randpartie dieses helleren Thrombusabschnittes zeigt noch etwas Besonderes, insofern als sich hier unmittelbar der Gefässwand anliegend feinkörnige helle Massen vorfinden; die von polynuklearen Leukocyten ziemlich stark durchsetzt sind; das Endothel ist an diesen Stellen stark verändert, es tritt somit die Substanz der Gefässwand und Thrombus mit einander in direkte Berührung.

Die zugehörige Vene zeigt entsprechende, aber hochgradigere Veränderungen. Die Wand ist verdickt, allerdings nicht ganz gleichmässig. Die Vasa venae sind prall gefüllt; in allen Schichten findet sich starke kleinzellige Infiltration, am stärksten ist dieselbe in der Adventitia ausgesprochen. Die interlamellären Spalten koncentrischer Lagerung, sowie die präexistierenden Lymphgefässe sind erheblich dilatiert. Dieselben sind mit geronnener Gewebsflüssigkeit, Fibrin und Leukocyten angefüllt; letztere sind oft so zahlreich angesammelt, dass die Spalten dadurch wie natürlich injiciert erscheinen. Je weiter nach dem Lumen zu, um so enger werden die Spalten. Die Spalten sind vorwiegend in koncentrischer Anordnung vorhanden; doch finden sich auch schräge oder senkrecht durch die Wand verlaufende Spalten; dazwischen sind zahlreiche Anastomosen vorhanden, so dass das Bild ein ausserordentlich mannigfaltiges ist. Manche von diesen Gewebslücken zeigen sich von Endothel ausgekleidet; dasselbe ist teilweise abgestossen, teilweise in Wucherung begriffen. Das Gewebe ist vielfach in den Zellstrukturen verändert: die Zellgrenzen sind undeutlich, die Kerne oft nicht gefärbt, die elastischen Fasern erscheinen fragmentiert. An der Anlagerungsstelle des Thrombus sind die Intimazellen als solche nicht zu erkennen, an andern Stellen in der Peripherie sind sie in der Form verändert und ohne Kernfärbung. Die stärkste Veränderung zeigen die Endothelzellen an den Stellen der grössten Dickenzunahme der Wand.

Die Trennung von Thrombus und Gefässwand, welche in ihren inneren Schichten von geronnenem fibrinhaltigem Exsudat durchsetzt ist, ist einwandsfrei nicht möglich und kann nur willkürlich gemacht werden. Die äusseren Randpartien des Thrombus bestehen aus feinkörnigem molekulärem Detritus sowie kurzen Fibrinfädchen und sind durchsetzt von polynukleären Leukocyten; auch bietet der Thrombus, welcher fast überall der Wand adhärent und völlig obturierend ist, nichts Besonderes. Zeichen einer beginnenden Organisation liegen noch nicht vor. Der Bau des Thrombus ist ein geschichteter, das Fibrin ist in den peripheren Teilen fädig, in den centralen klumpig und geballt ausgeschieden.

Mikroorganismen. Der arterielle Thrombus ist völlig frei von Kokken; dieselben sind in den lockeren periadventitiellen

Schichten massenhaft nachweisbar; in der Externa schon spärlicher, sie liegen meist in Lymphspalten, sehr selten im Gewebe selbst und nur ausnahmsweise in Leukocytenleibern; in den äusseren, nach der Adventitia zu gelegenen Schichten der Media, sind die am meisten nach innen zu vorgeschobenen Kokken in recht spärlicher Zahl zu finden.

Der venöse Thrombus enthält an den verschiedensten Stellen der Peripherie die einverleibten Staphylokokken, vorwiegend aber in den marginalen Schichten, wo sie sich in grossen Massen finden, während die centralen Teile gar keine oder nur sehr spärliche Kokken beherbergen. Besonders ein Teil des Thrombus enthält sie, und in dem ihm zugehörigen Abschnitt der Venenwand lässt sich an Serienschnitten eine successive allmähliche Vorschiebung und Durchwachsung der Wand durch die Kokken von aussen nach innen auf dem Lymphwege nachweisen. Die Adventitia enthält dichte, die Media spärliche Kokkenhaufen.

9. Versuch.

Mittelgrosse Katze. Infektionsmaterial wie im vorigen Versuch. Infektionsstellen: Beide Carotiden, beide Venae jugulares. Versuchsdauer: 42 Stunden.

Carotis dextra: roter Thrombus völlig obturierend 5 mm lang. Carotis sin. ringförmiger, das Lumen nur verengernder Thrombus von 6 mm Länge. Beide Venae jugulares frei.

Mikroskopische Untersuchung: Die rechte Carotis zeigt sich angefüllt mit einem vorwiegend roten Gerinnsel, dessen Randpartien einige Besonderheiten bieten. Dieselben stellen eine blasse, ungemein feingekörnte Schicht dar, die hier und da Fibrinfäden enthält mit Einschluss von spärlichen, gut erhaltenen Leukocyten. Die Arterienwand ist nur mässig verdickt. In der lockeren Adventitia fallen, neben einigen leeren, zahlreiche prall gefüllte Gefässe auf, deren Endothel vielfach Wucherungsvorgänge zeigt. Die festeren Schichten der Adventitia zeigen eine in mässigen Grenzen bleibende kleinzellige Infiltration; abgesehen von geringfügigen Veränderungen der Chromatinanordnung der Kerne bieten die Muskelzellen keine Veränderungen dar; ihre Zellgrenzen sind deutlich. Die elastischen Fasern verhalten sich anscheinend normal (Media). Die Intimaendothelien sind hie und da nekrotisch, an andern Stellen sind die Kerne dichtstehend, die Zellen klein und gekörnt und in doppelter Lage vorhanden (Zeichen beginnender Proliferation, Mitosen sind natürlich bei den verwandten Erhärtungsmethoden nicht zu erwarten).

In der Gefässwand finden sich nur spärliche Kokken, sie sind fast ausschliesslich im adventitiellen Gewebe vorhanden. Im

Thrombus fehlen die Kokken.

In der Carotis der anderen Seite zeigen sich etwas stärkere Veränderungen vorliegend. Der einen Hälfte der Wand ist ein ausserordentlich zellreiches Exsudat angelagert, und zwar ist es in die lockern Maschen des periarteriellen Bindegewebes ergossen. Die Vasa vasorum sind dilatiert. Die Lymphspalten der Externa, wo sie besonders reichlich vorhanden sind, sind stark erweitert; minder stark die kleinen interlamellären Gewebslücken der Media. Die Muskelzellen zeigen sich verändert: das Protoplasma ist blasig gequollen und weist Vakuolenbildungen auf; die Zellmembran ist undeutlich, die Kernfärbung ist mangelhaft. Dagegen sind die muskulösen Elemente der Media besser erhalten. Die kleinzellige Infiltration, die in der Externa auch nicht besonders stark war, tritt in der Media fast ganz zurück: nur in den innersten Schichten der Media sind Eiterkörperchen in grosser Masse vorhanden, besonders dicht sind sie unmittelbar unter der Elastica subendothelialis angehäuft. Das Intimaendothel ist stellenweise leicht gewuchert; hier und da sieht man von dem Zellkörper der Endothelzellen feine fädige Bildungen in die Randpartien des Thrombus verlaufen.

Der Thrombus ist überall der Wand anliegend, erfüllt das Lumen jedoch nicht vollständig, sondern hat Ringform. Seiner Hauptmasse nach ist er rot, von spärlichen Fibrinausscheidungen durchzogen. In den marginalsten Teilen sind hellere zartgekörnte Massen vorhanden von der Färbung abgeblasster Erythrocyten; an einigen andern Stellen liegt nicht dieses eben genannte Material, sondern eine Fibrinlamelle der Endothelreihe auf.

Im Thrombus sind reichlich Kokken vorhanden. Reichliche Schwärme der Kokken finden sich in den äusseren Schichten; auch die Media zeigt sich von Kokken durchsetzt, freilich sind dieselben hier schon spärlicher vorhanden, ganz vereinzelt liegen die Kokken in der Media unmittelbar unter dem Endothel. Die Lagerung der Mikroorganismen ist vorwiegend in Lymphbahnen und Gewebslücken, doch wurden auch frei im Gewebe liegende Kokken angetroffen. In den Vasa nutritia fehlten sie; desgleichen liess sich eine Verschleppung durch Eiterkörperchen nicht feststellen.

Die linke Vena jugularis enthält keinen Thrombus; gleichwohl bestehen einige Veränderungen in der Wand, die sich den eben beschriebenen anreihen. Die Venenwand ist partiell kollabiert, daher das Lumen unregelmässig. In der Externa fallen zahlreiche prall gefüllte Vasa vasorum auf, neben einer Reihe cirkulär verlaufender Spalten. Die kleinzellige Infiltration ist auf ein Minimum beschränkt. Die Muskelzellen sind überall intakt, die Abgrenzungen der einzelnen Zellen gegen einander sind deutlich, die Kerne distinkt gefärbt, ihre Form gut erhalten; das spärliche interlamellär angeordnete Bindegewebe verhält sich normal. Das Intimaendothel verhält sich gleichfalls normal.

Kokken sind nur in den lockern adventitiellen Schichten zu finden und auch hier nur in spärlicher Menge vorhanden.

10. Versuch.

Mittelgrosser Hund. Infektionsmaterial: 6tägige Glycerinagarkultur von Staphylococcus pyog. aur. Infektionsstellen: Beiderseitige Schenkelgefässe. Versuchsdauer: 28 Stunden.

Arteria femoralis d. ohne Thrombus. Vena femoralis d. enthält einen kleinen wandständigen Thrombus von kaum Nähnadeldicke. Art. femoralis sin. und Art. profund. femoris sin. auf 7 resp. 3 mm von völlig obturierenden Thromben erfüllt, die vorwiegend rot sind. Vena femoralis sin. zur Hälfte thrombosiert. Gerinnsel 11 mm lang, wandständig, rot.

Mikroskopische Untersuchung. Schenkelgefässe links: Die Präparate enthalten Durchschnitte durch die thrombosierte Hauptarterie, die fast völlig thrombosierte Vene, sowie die thrombosierte Arteria profunda femoris mit dem umgebenden Bindegewebe. In letzterem fallen zahlreiche prall erfüllte kleinere Blutgefässe auf, um die herum eine starke Anhäufung von Leukocyten stattgefunden hat; auch das übrige Bindegewebe ist von weissen Blutkörperchen durchsetzt, stellenweise so dicht, dass es zu förmlichen kleinen Abscessen gekommen ist. In dem perivaskulären, locker geschichteten Gewebe fallen zahlreiche erweiterte, koncentrisch verlaufende Spalten auf, von denen einzelne von Endothelien ausgekleidet sind: sie enthalten ein geronnenes, mit Fibrinfäden durchsetztes Exsudat; die fester und dichter gebaute Externa enthält einzelne, meist im Querschnitt getroffene, mit Blut erfüllte Gefässchen: dagegen sind reich verzweigte und vielfach mit einander in Verbindung tretende Lymphbahnen zwischen den Gewebsbündeln sichtbar. Die Grenze nach der Media zu ist deutlich; eine Durchsetzung der Externa mit Leukocyten ist nur in beschränktem Grade vorhanden. Die Kerne der interstitiellen Zellen (Bindegewebe sowie Endothelien), welche eine kurzspindelige Form haben, sind vermehrt; hierin giebt sich wohl eine geringe Wucherung dieses Bestandteils der Gefässwand kund. In der Media sind im grossen und ganzen nur spärlich durchwandernde Zellen vorhanden, nur nach der Intima zu sind Leukocyten wieder etwas reichlicher angesammelt. An den Muskelelementen der Media fällt bei stärkerer Vergrösserung auf, dass das Protoplasma gequollen und vielfach grob gekörnelt ist; die Gestalt und Färbbarkeit der Kerne ist verändert. Das unmittelbar unter dem Endothel belegene Gewebe ist ziemlich durchsetzt von Leukocyten, deren eine grosse Zahl in Durchwanderung durch das Endothel begriffen sind, das letztere ist verschiedentlich mehrschichtig geworden. Ein Teil der Gefässwand, an deren Aussenfläche ein besonders dichtes Exsudat lagert, zeigt die eben erwähnten Veränderungen in besonders hohem Grade: die Media zeigt hier ein gestreiftes Aussehen, zwischen den weit auseinander gedrängten Bündeln der Muskel- und

elastischen Elemente sind die erweiterten Spalten dicht mit Leukocyten angefüllt. Hier ist das Intimaendothel mehrschichtig und in lebhafter Wucherung begriffen.

An der Arteria profunda femoris fällt auf, dass die Externa und äussere Abschnitte fast völlig der Kernfärbung entbehren, und die inneren Schichten der Media bis an die Intima dicht infiltriert sind. Das Endothel der Intima ist mehrfach abgestossen und nekrotisiert, so dass die Randpartie des völlig obturierenden Thrombus, welche aus feinkörnigem Material besteht, hier direkt mit dem Gewebe in Verbindung tritt; im übrigen besteht der Thrombus aus fibrinösen Massen, zahlreichen weissen Blutkörperchen (von denen ein Teil aus den Gefässen eingewandert ist) und weniger roten.

Der in der Hauptarterie vorhandene Thrombus ist völlig obturierend gewesen, hat sich nur an einer Stelle etwas von der Gefässwand retrahiert, doch sind auch hier noch schmale, leicht gekörnte Randzonen und Fibrinfasern in Verbindung mit der Gefässwand geblieben. Er ist seiner Zusammensetzung nach vorwiegend rot, sein Gehalt an Fibrin ist gering, der Bau deutlich geschichtet; in dem Teil, der der am stärksten (s. o.) veränderten Wandpartie anliegt, liegt eine beträchtliche Menge von meist polynukleären Eiterkörperchen, deren Vorhandensein im übrigen Thrombus nur spärlich ist.

An den nach Gram tingierten Präparaten finden sich die Mikroorganismen rings herum in Form eines vollständigen Ringes in dem adventitiellen Gewebe vor; von diesen dichten Schwärmen setzen sich zahlreiche Ausläufer, aus zahllosen Kokken bestehend, in die Gewebsspalten fort, und zwar sind sie bis in die äusseren Schichten der Media zu verfolgen. Intima, Thrombus sind frei von Kokken (Art. profunda femoris).

Die um die Arteria femoralis lagernden Exsudatmassen sind von Kokken durchsetzt; dichter gelagerte Kolonien finden sich nur an einer Seite, und zwar entspricht diese der Stelle, die auch die stärksten Wandveränderungen aufweist; auch hier sind sie nicht weiter als bis in die Media hinein zu verfolgen. Der Thrombus enthält keine Kokken.

Die Vena femoralis ist erfüllt von einem Gerinnsel, das ungefähr der Hälfte der Wand adhärent ist. Dasselbe zeigt deutliche Schichtung; seiner Zusammensetzung nach ist der Thrombus gemischt; abgesehen von seiner Randpartie bietet er nichts Besonderes. In dem adventitiellen Gewebe lagert ein von Rundzellen und Kokkenhaufen durchsetztes Exsudat; das Gewebe enthält viel molekulären Detritus, wahrscheinlich veränderte, geronnene Gewebsflüssigkeit. Die Lymphspalten sind enorm erweitert. In der Media ist eine ausserordentlich starke kleinzellige Infiltration vorhanden, vielfach sind die Leukocyten reihenweise gelagert. entsprechend dem Verlauf der Saftlücken und Lymphbahnen.

Das Grundgewebe der Media ist vor eingelagerten Zellen vielfach nicht mehr zu erkennen. Die Intima ist an einigen Stellen durch flache, sich nach innen zu vorbuckelnde Abscesse von der Media abgehoben, meist in natürlicher Anlagerung erhalten; das Endothel zeigt ausserordentlich viele durchwandernde weisse Blutkörperchen in gleicher Weise wie die Randpartien des Thrombus. Die der Intima aufliegenden thrombotischen Massen zeigen eine ungemein feine Körnelung, und enthalten nur spärlich Fibrinfädchen und Erythrocyten. Auffallend gering ist, wie hier noch einmal hervorgehoben sei, die kleinzellige Infiltration der adventitiellen Schichten.

Kokken sind massenhaft in den perivaskulären Schichten vorhanden; Media (selbst die so stark infiltrierten Abschnitte derselben) und der Thrombus sind völlig frei von Mikroorganismen.

11. Versuch.

Weibliche, grosse Katze. Infektionsmaterial: 3tägige Bouillonkultur von Staphylococcus pyog. aur. Infektionsstellen: Beiderseitige Schenkelgefässe, Vena jugularis sin. Versuchsdauer: 74 Stunden.

Vena jugularis frei von Gerinnseln. Arteria femoralis dextra ohne Gerinnsel, Vena femoralis dextra enthält einen völlig obturierenden roten Thrombus. Art. femor. sin. enthält einen das Lumen zur Hälfte verlegenden Thrombus von gemischtem Aussehen und 4 mm Länge. Vena femoralis und Vena profunda femoris sind auf 11 mm Länge völlig thrombosiert; Gerinnsel geschichtet.

Mikroskopische Untersuchung: Vena femoralis dextra zeigt Entfaltung der Wand und enthält einen überall in inniger Berührung mit der Wand befindlichen Thrombus; derselbe ist überwiegend rot mit stellenweise sehr deutlicher, durch nachfolgende sekundäre Auflagerungen entstandener Schichtung. Die Randpartien sind fast überall heller und blasser wie das Centrum; während sich in diesem noch ziemlich normal gefärbte, wenn auch in der Form veränderte Erythrocyten finden, sind dieselben an den erstgenannten Teilen blasser, sehr stark in der Form verändert, vielfach zu einer blassgelben, feinkörnigen von Fibrinfädchen durchzogenen Detritusmasse zerfallen. Dickere Fibrinstränge durchziehen einzelne Teile des Thrombus in verschiedener Richtung; dazwischen liegen zahlreiche polynukleäre Leukocyten. Von einer Stelle der Gefässwand geht ein ausserordentlich dichtes, grobmaschiges Fibrinnetzwerk aus, das massenhaft Leukocyten enthält. In dem perivaskulären Gewebe zeigen sich die kleinen Gefässe prall gefüllt. In fast allen ist Randstellung der Leukocyten vorhanden mit Durchtritt einzelner durch die Gefässwand. Ein etwas grösserer Arterienquerschnitt zeigt folgendes: Schichten der Lamina externa klaffend, in den Spalten liegen zahlreiche Leukocyten. Die Zellen des fibrillären Zwischengewebes von kurzspindeliger Gestalt und hellem Protoplasma sind vergrössert und vermehrt. Einzelne Muskelelemente sind in körnchenartig nebeneinander

liegenden Partikeln zerfallen, viele entbehren der Kernfärbung. Die Media ist stark kleinzellig infiltriert. Die Elastica interna deutlich erhalten. Die Intima ist an einer Stelle abgehoben und springt bucklig vor infolge eines subendothelial gelegenen kleinen Abscesses. Viele Endothelzellen sind blasig gequollen, die Kerne geschrumpft, andere verhalten sich normal; von einer Stelle der Intima geht eine verzweigte Fibringerinnung aus, in deren Maschen sich Blutkörperchen eingeschlossen finden. Die dann folgende, eigentliche Externa zeigt in gleicher Weise Infiltration mit Randzellen, ihr anliegend einzelne kleine Abscesschen. Die Lymphspalten sind erweitert, teils leer, teils mit einem von Leukocyten durchsetzten Exsudat erfüllt. Auch die Media ist kleinzellig infiltriert. In verschiedenen Bezirken der Media haben die Muskelzellen keine Kernfärbung mehr angenommen, nur vereinzelt finden sich hier gefärbte Kerne, welche aber den bindegewebigen Stützsubstanzen angehören. Von den Zellen des Intimaendothels sind die meisten nicht mehr intakt, sie haben ihre Tinktionsfähigkeit eingebüsst; der Zellleib ist vergrössert, oft blasig aufgetrieben; Wucherungserscheinungen fehlen. Die Leukocyten in der Media liegen in den interlamellären Spalträumen und Lymphgefässen, oft derart dicht gedrängt, dass sie eine natürliche Injektion derselben darstellen.

An den nach Gram gefärbten Präparaten derselben Serie zeigt sich folgendes: Schon bei ganz schwacher Vergrösserung fällt die ausserordentliche Kokkenmenge in den adventitiellen Scheiden auf sowie in der Externa. An einzelnen Stellen schieben sich nun Ketten von Mikroorganismen weiter vor in die übrige Venenwand bis in die Media; ja sogar bis in die Intima ist an den Serienschnitten Weiterwachsen und Vordringen der Kokken zu verfolgen. Die Verbreitung der Mikroorganismen nach dem Centrum zu geschieht auf dem Lymphwege; jedenfalls sind dieselben fast ausschliesslich in den Gewebsspalten und präformierten Lymphgefässen anzutreffen; die kollabierten blutführenden Wandgefässchen waren frei von Mikroorganismen; auch im Gewebe selbst waren fast gar keine vorhanden. Im Grossen und Ganzen lässt sich bei dieser Durchwanderung oder Durchsetzung der Gefässwand sagen, dass, je näher dem Lumen zu, die Dichtigkeit und Menge der Kokken abnimmt.

Der Thrombus enthält in seinen Randpartien gleichfalls Kokken.

Dieselben Verhältnisse kehren in der anderseitigen Femoralvene wieder; hier war jedoch auch die zugehörige Arterie mit thrombosiert: einzelne Modifikationen sind vorhanden, dieselben müssen erwähnt werden. Die Schnitte zeigen die Zusammenmündung der Hauptvene mit einem Nebenast. Die hierselbst befindliche Klappe ist mit in den Schnitt gefallen, so dass das kombinierte Venenlumen in zwei ungleich grosse Hälften zerfällt. Die grössere — dem Hauptstamm ent-

sprechend — ist prall von einem der Wand überall adhärenten Thrombus erfüllt; in der kleineren, die das einmündende Gefäss schräge getroffen zeigt, sind vereinzelte, mikroskopisch kaum wahrnehmbare flache Thrombosierungen an der Innenfläche der Gefässwand zu sehen. Der Hauptvenenthrombus zeigt geschichteten Bau und besteht der Hauptmasse nach aus fibrinösen Ablagerungen mit massenhaften Leukocyten, der der Klappenwand adhärente Teil enthält neben Fibrin vorwiegend Erythrocyten, neben einer aus zusammengesinterten roten Blutkörperchen bestehenden Masse, die stellenweise in feinkörnigen Detritus von schwach gelblicher Färbung übergeht. Die Venenwand ist in toto verdickt; in dem lockern adventitiellen Gewebe, meist in den erweiterten Spalten desselben lagert ein viel Fibrin enthaltendes Exsudat. Die Media zeigt gleichfalls erweiterte Spalten, von denen einige mit flachem Endothel ausgekleidet sind, von koncentrischer Richtung, Die kleinzellige Infiltration besitzt dieselbe Ausdehnung wie auf der rechten Seite. Intima zeigt sich nicht mehr kontinuierlich erhalten, ist teilweise abgehoben und mitunter nicht mehr zu erkennen: von dem derart blossgelegten Gewebe strahlen Fibrinfäden in den Thrombus aus. — Geringradigere Veränderungen weist die Wand der kleineren Vene auf. In allen Schichten zeigen die Kerne der Zellen normale Färbbarkeit, Lymphspalten sind nur wenig zu sehen; die Vasa vasorum sind mit geronnenem Inhalt erfüllt. Zwischen den Muskelzellen fallen zahlreiche Zellen mit hellem, leicht gekörntem Leib und grossem rundem Kerne von eckig-sternförmiger oder kurzspindeliger Gestalt auf, die bald einzeln, bald in Gruppen zusammen liegen; es handelt sich hier um die Endothelzellen der Lymphspalten, sowie die Zellen des fibrillären Stützgewebes, die in Proliferation befindlich sind. Die Infiltration der Wand mit Rundzellen wechselt etwas. Die Intimazellen endlich zeigen sich nicht abgestossen, dagegen von sehr unregelmässiger Form und verschiedener Grösse. Der Zellleib erscheint wie aufgebläht; die Kerne zeigen beginnende Chromatholyse; in einem andern Bezirk sind aktive Wucherungsvorgänge am Endothel vorhanden (bis 3schichtige Lage!). Die flachen, auf die Wand ausgeschiedenen Auflagerungen enthalten neben fädigem Fibrin Blutkörperchen und blassgelbliche, gekörnelte Massen.

Ueber die Ausbreitung der Kokken wäre zu sagen, dass sich im Hauptthrombus massenhaft Kokken finden und zwar in den peripheren Partien in gleicher Weise wie im Centrum. Alle Schichten der Venenwand sind von, in kleinen Häufchen und Strängen gelagerten Kokken — Lymphbahnen und Gewebslücken — durchsetzt; am reichlichsten sind die Mikroorganismen in den adventitiellen Schichten enthalten.

Die Wand der kleinen Vene ist nur spärlich von Kokken durchsetzt; auch hier sind dieselben vorwiegend in den Lymphbahnen verbreitet; eine ausserordentlich massenhafte An-

sammlung ist jedoch in der endothelialen Schicht, sowie den flachen Gerinnseln vorhanden.

In der Arteria femoralis treffen wir einen das halbe Lumen einnehmenden, kleinen, wandständigen Thrombus. Derselbe zeigt in seinen peripheren, der Gefässwand zunächst gelegenen Schichten schmale, feingekörnelte, gelbliche Partien, die von spärlichen Fibrinstreifen durchzogen werden. Seine Hauptmasse ist rot, an der freien Oberfläche sind gröbere Fibrinschollen und Leukocyten vorhanden. Die in der Adventitia laufenden Gefässe sind prall gefüllt; die hier vorhandenen Lymphbahnen erweitert. Einem Teil der Externa lagert ein umschriebenes, zahlreiche Eiterkörperchen enthaltendes Exsudat auf. An den Endothelzellen der Lymphgefässe sieht man beginnende Wucherung und Abstossung. Die Media ist kleinzellig infiltriert, in den inneren Schichten weniger. Die Kerne der Mediamuskulatur sind vielfach geschrumpft. Die Kerne der Intimaendothelien, die in loco eine zusammenhängende Lage bilden, zeichnen sich aus durch geringes Tinktionsvermögen. Der Kokkengehalt in den adventitiellen Schichten und dem Exsudate ist ein grosser. Auch in der Media finden sich Häufchen von Kokken. Die Vasa vasorum enthalten keine Kokken, dieselben sind nur in den Lymphspalten anzutreffen. In der Intima nur vereinzelte Kokken.

Der Thrombus, besonders die Randabschnitte, ist ausserordentlich reich an Mikroorganismen, während die centralen Teile, wenn sie auch nicht ganz frei von denselben sind, sie doch bei weitem spärlicher enthalten.

12. Versuch.

Kleiner Hund. Infektionsmaterial wie in Versuch 13. Infektionsstellen: linke Schenkelgefässe; rechte Schenkelvene. Versuchszeit: 58 Stunden.

Rechte Schenkelvene erweist sich frei. Linke Schenkelvene enthält einen ringförmigen, als Wandbelag erscheinenden und das Lumen nur verengenden, schmal verlaufenden Thrombus von 15 mm Länge von heller Farbe. Linke Schenkelarterie enthält einen roten Thrombus von ca. 10 mm Länge, der fast völlig obturierend ist.

Mikroskopische Untersuchung. Die Vena femoralis sin. ist entfaltet und enthält einen adhärenten wandständigen Thrombus, der als fast vollständiger Wandbelag erscheint; seine Breite ist verschieden. Die dem Lumen zugekehrte Oberfläche ist unregelmässig mit Vorsprüngen und Nischen versehen. Die Abgrenzung gegen die Gefässwand ist undeutlich, teils wegen der zahlreichen aus der Gefässwand eingewanderten Leukocyten, teils wegen schon beginnender Organisationsveränderungen. Der Thrombus ist in seinen Randpartien hell, weiter nach innen sind rote Auflagerungen vorhanden; die Randpartien sind ungemein fein gekörnelt, haben sich blassrosa gefärbt. In der Adventitia

ist ein das Gewebe durchsetzendes, die Lymphspalten erfüllendes, mit Eiterkörperchen durchsetztes Exsudat vorhanden. Die Mediamuskulatur ist stellenweise schlecht erhalten, die Muskelzellen haben undeutliche Begrenzung und entbehren der Kernfärbung. Das Intimaendothel befindet sich da, wo keine thrombotischen Massen abgelagert sind, in Wucherung: an der übrigen Cirkumferenz ist es stellenweise nur schwer zu sehen und vielfach nekrotisch; hin und wieder nehmen Fibrinfäden von den veränderten Endothelzellen, die vielfach Ausläufer zeigen und in mehrfacher Lage vorhanden sind, ihren Ausgang.

Im Thrombus selbst sind an den verschiedensten Stellen Kokken nachweisbar. In der Gefässwand sind die dichtesten Kokkenschwärme in dem in der Adventitia abgelagerten Exsudat vorhanden; von da ab weiter nach innen sind vereinzelt Kokken bis in die mittleren Lagen der Media auffindbar; eine weitere Durchwanderung durch die inneren Schichten der Media und Intima ist auch an Serienschnitten nicht zu sehen.

In der entsprechenden Arterie femoralis sin. liegt gleichfalls ein Thrombus, der rings herum durch einen etwas breiteren Spalt an der Gefässwand getrennt ist. Der Thrombus ist ein roter.

Die in grösserer Zahl vorhandenen adventitiellen Blutgefässe zeigen sich prall gefüllt; einige sind geborsten, und in ihrer Nähe die cirkulär laufenden Lymphspalten mit ausgetretenem Blut erfüllt. Merkwürdigerweise sind in der eigentlichen Externa keine Gefässe zu sehen. Um die Gefässe herum ist das Gewebe mit Rundzellen dicht infiltriert. In dem Zwischenraum zwischen Arterie und Vene lagert ein Abscess, von dem aus nach innen die Gefässwand sehr erhebliche Veränderungen aufweist. Auch hier begegnen wir einem in das Gewebe abgesetzten, seine Spalten erfüllenden Exsudat, welches von Kokkenhaufen durchsetzt ist. Die Grenze zwischen Externa und Media ist unscharf; in den äussern Schichten der Media ist das Muskelgewebe in Bündel zerlegt durch enorme Erweiterung der Spalten, welche Eiterkörperchen dicht gedrängt enthalten. In den innern Lagen sind die Spalten enger; hier überwiegt die kleinzellige Infiltration das Gewebe. Stellenweise sieht man nur noch die elastischen Fasern, während die freiere Struktur des Muskelgewebes verwischt ist; nach der Elastica interna zu sind die muskulären Elemente besser erhalten. Das Endothel ist über der Elastica interna, welche sich überall deutlich abhebt, in beginnender Wucherung und von Leukocyten durchsetzt. Dieser stärker veränderte Wandabschnitt ist ziemlich scharf gegen den Rest der Gefässwand abgesetzt. In letzterem sind die interlamellären Spalten, welche in dem ersteren erweitert waren, enger und weniger zahlreich; die kleinzellige Infiltration tritt sehr in den Hintergrund. Das Muskelgewebe der Externa ist nur an ganz cirkumskripten Bezirken leicht verändert, die Muskulatur der Media durchweg gut erhalten.

An nach Gram gefärbten Präparaten finden sich in dem auf der

Grenze von Arterie und Vene vorhandenen Abscesse reichliche Kokken. In den Schichten der Venenwand zeigt sich dann ein Eindringen der Kokken in die Lymphspalten, in denen sie hier und da einen dichten Belag der Wandung bilden; sie sind hier bis in die Media und Intima zu verfolgen, ebenso in die Randpartien des Thrombus, während seine übrigen Teile ziemlich frei davon sind.

13. Versuch.

Weibliche Katze. Infektionsmaterial: 4tägige Bouillonkultur von Staphylococcus pyogenes aureus. Infektionsstellen: Vena jugularis sin.; Vasa femoralia dextra. Beobachtungszeit: 66 Stunden.

Vena jugularis frei. Vena femoralis dextra enthält einen wandständigen, fadenförmigen, 12 mm langen Thrombus von rötlicher Farbe. Arteria femoralis dextra fast völlig erfüllt von einem überwiegend roten Gerinnsel von 10 mm Länge, das der Wand sehr fest anhaftet.

Mikroskopische Untersuchung. Die Vena cruralis dextra besitzt auf dem Querschnitt eine epauletteartige Form, ihr Lumen ist dementsprechend an der einen Stelle spaltförmig, in der andern Hälfte rund. Die Wand ist überall erheblich verdickt. Das Gewebe der adventitiellen Schichten wird verdeckt durch ein in dasselbe ergossenes und hierselbst geronnenes, feinkörniges, mit Zelldetritusfädigem Fibrin, das in ziemlich bedeutender Menge vorhanden ist, sowie Leukocyten und Kokkenschwärmen durchsetztes Exsudat. Es folgt dann eine langgestreckte, dichte Infiltration, fast cirkulär das Gefäss umgebend; an einer Stelle sind auch noch weitere Teile der Venenwand eitrig eingeschmolzen, hier hat sich ein kleiner Abscess von halbkugeliger Form etabliert, der bis in die inneren Schichten der Media reicht. In der Externa sind zahlreiche Spalten vorhanden, die vielfach von einer mehr weniger vollständigen Endothellage ausgekleidet sind; sie sind entweder leer oder von dichtgedrängten Leukocyten, oder von einem homogenen Exsudat erfüllt. Die Zellen des bindegewebigen Stützgerüstes sind vermehrt; die elastischen Fasern oft fragmentiert der Quere nach; die Kerne der muskulären Elemente nicht oder nur mangelhaft gefärbt. Die Grenze nach der Media zu ist vielfach unscharf; zwischen den Muskelbündeln bestehen in der Media nur spärliche Spalten, nur in der Nähe des eben erwähnten Abscesses sind die vorhandenen stark dilatiert, von gleichem Inhalt wie die in der Adventitia. In der Nähe dieses Abscesses sind auch die Muskelzellen vielfach mangelhaft erhalten; im weitaus grössten Teil der Media ist die Muskulatur normal. Einzelne cirkumskripte Ansammlungen von Rundzellen liegen hier und da zerstreut in der Media. Die Intima bietet ein etwas wechselndes Bild. In dem Gewebe derselben lagert an einer Stelle ein längliches, die Endothellage halbkugelig nach innen zu verbuckelndes, Fibrinausscheidungen enthalten-

des, feingekörneltes Exsudat; die darüber befindlichen Endothelzellen, eine zusammenhängende Lage bildend, sind, was auch an anderen Stellen zu konstatieren ist, in lebhaftester Vermehrung begriffen. Stellenweise ist das Endothel wegen durchtretender Leukocyten und wegen fädiger Fibrinabscheidungen in den Randpartien des Thrombus nicht deutlich zu erkennen; in den letzteren nämlich sind mit dem Protoplasma der Endothelzellen verschmolzene und von ihm den Ausgang nehmende Fibrinbälkchen und -Fäden, die sich bis in die tieferen Lagen der Intima hinein fortsetzen, in grosser Menge vorhanden. Ausserdem sind in den Randpartien noch zartgekörnte, von einem feinsten Reticulum durchzogene Massen hellerer Färbung vorhanden.

Der Thrombus ist vorwiegend ein roter, in der Mitte ist deutliche Schichtung vorhanden, und hier finden sich Fibrinbälkchen, an denen zahlreiche Leukocyten hängen. Stellenweise ist eine Spaltung innerhalb der Randpartien eingetreten. In dem Thrombus finden sich dunkelrotgelbe krystallinische Abscheidungen von (modificiertem) Blutfarbstoff.

In dem Exsudat, in dem Abscess sind Kokken in kolossaler Menge vorhanden, mit dem Abscess dringen sie bis in die Media vor; von hier aus breiten sie sich, in Gewebsspalten liegend, weiter aus und erreichen die Intima und die Randpartien des Thrombus. In den übrigen Teilen der Gefässwand sind sie bis in die Media hinein zu verfolgen; sie liegen meist in Gewebslücken und Lymphgefässen; einige Lymphspalten sind von ihnen prall erfüllt; hier sind sie in dem Gewebe direkt fast gar nicht zu finden, selten trifft man vereinzelte Kokken in der Intima, wie überhaupt die übrige Gefässwand die Kokken spärlicher enthält.

Die Arterie zeigt etwas andere Verhältnisse. Die Wand ist gleichmässig, nicht erheblich verdickt. In den perivaskulären Schichten sowie in der eigentlichen Externa ist ein an Fibrin reiches Exsudat abgelagert. Die Schädigung der muskulären Elemente ist eine ausgedehnte, die Kernfärbung ist fast durchweg verloren gegangen, nur die elastischen Fasern sind noch gut erhalten. Die Infiltration mit Rundzellen hält sich in mässigen Grenzen. Nach der Media zu sind die interlamellären Spalten dicht gefüllt. Ueberall ist die Externa gegen die Media durch eine dicke, rosa gefärbte elastische Membran abgegrenzt. Die ganze Media zeigt sich stark mit Rundzellen infiltriert. Eine besonders dichte Anhäufung derselben hat an der Innenfläche der Elastica externa stattgefunden; die ganze Media wird durchzogen von einem System erweiterter, vielfach mit Endothelauskleidung versehener Spalten, die reichlich Anastomosenbildung unter einander eingegangen sind. An den Muskelelementen fällt auf, dass die Abgrenzung der einzelnen Zellen gegen einander unscharf ist und die Kerne sich stellenweise nur mangelhaft gefärbt haben; die Spalten sind in grosser Zahl von geronnener Gewebsflüssigkeit erfüllt. Die Elastica interna ist leicht gefältelt, nirgends

durchbrochen; jenseits derselben sind die Intimaendothelien vielfach nicht mehr als solche vorhanden, sondern durch eine Lage dichten fädigen Fibrins ersetzt, das schon dem Thrombus zugerechnet werden muss. Auf der Elastica interna sind ein- und mehrkernige Leukocyten in dichten Haufen angesammelt; an andern Stellen sind die Endothelzellen deutlicher zu sehen, Wucherungserscheinungen fehlen.

Der Thrombus enthält am Rande viel fädig- und körnchenartig ausgeschiedenes Fibrin nebst helleren, feingekörnelten Massen. Er besitzt im übrigen geschichteten Bau und ist fast völlig obturierend.

In der Externa sind reichlich Kokken, dagegen in der Media nur spärliche vorhanden; sie liegen sämtlich in Lymphgefässen und in Saftspalten; ganz vereinzelt sind sie auch im Thrombus nachweisbar.

Kurz zusammengefasst sind die Resultate der oben näher angeführten Versuche folgende:

In 13 Tierexperimenten wurden insgesamt an 44 Gefässen der oben geschilderte Infektionsmodus vorgenommen. Unter dieser Zahl sind 13 Arterien, die übrigen 31 Venen. Von den Arterien wurden A. femoralis und Carotis gewählt, von den Venen V. jugularis und V. femoralis.

33mal wurde Thrombose beobachtet, 11mal blieb dieselbe aus; und zwar wurden die Arterien 2mal, die Venen 9mal leer, ohne thrombotische Ablagerung gefunden. Mithin fanden sich 22 Venenthrombosen und 11 Arterienthrombosen.

Was die makroskopische Beschaffenheit der Thromben angeht, so befanden sich unter den 33 Thromben 16 vollständig obturierende Thromben, in 2 Fällen waren sie annähernd vollkommen obturierend; in den übrigen 15 Fällen handelte es sich 3mal um sehr kleine fadenförmige, der Wand adhärente Gerinnsel, die nur eine kaum nennenswerte Verengerung des Lumens zur Folge hatten. Die übrig bleibenden 12 Thromben waren etwas grösser, von verschiedener Form: auftretend entweder als ringförmiger Wandbelag oder als nur einseitig der Wand adhärente, einen grösseren Teil des Venenlumens ($^1/_4$—$^1/_2$) verlegende Gerinnsel.

7mal waren die Thromben rot oder vorwiegend rot, 5mal gelblich bis gelblich weiss, die übrigen 21 waren als geschichtete oder gemischte Thromben zu bezeichnen.

Die Versuchsdauer war eine verschiedene; sie schwankte von 9 Stunden bis 74 Stunden.

Bezüglich der Verteilung auf die Zeiten ergiebt sich:

Dauer	Eingetretene Thrombose	Ausgebliebene Thrombose
9—24 Stunden	12	2
25—48 „	10	5
49—72 „	8	3
Darüber	3	1
Sa.	33	11

Ueberblicken wir noch einmal die Befunde bei der mikroskopischen Untersuchung, so fanden sich in fast allen Gefässwänden mehr weniger ausgesprochene Entzündungsvorgänge.

In dem die eigentliche Gefässwand umgebenden lockeren Bindegewebe, dem perivaskulären oder adventitiellen Gewebe in weiterem Sinne war in einer grossen Zahl der Fälle ein mehr weniger dicht mit Leukocyten durchsetztes, reichlich Fibrin enthaltendes, feinkörnig geronnenes Exsudat zur Abscheidung gelangt. Dasselbe war vorzugsweise in den das Gewebe charakterisierenden, koncentrisch verlaufenden Lymphbahnen vorhanden, wurde jedoch auch im Gewebe selbst nicht vermisst. Vereinzelt wurden auch kleinere und grössere Abscesse beobachtet. Die hier befindlichen Vasa vasorum waren prall gefüllt, um dieselben oft dichte Anhäufungen von Rundzellen zu sehen; die grösseren unter ihnen zeigten analoge entzündliche Veränderungen, wie die Wand der grösseren Gefässe, und enthielten Thrombosen.

Die eigentliche Externa — Adventitia sensu strictiore — war sehr oft verdickt. Auch hier war geronnenes Exsudat abgelagert. In dieser Schicht präsensierten sich zahlreiche Spalten, von vorwiegend koncentrischem Verlauf zur Schichtung des Gefässes, dieselben waren fast immer erweitert, oft sogar hochgradig. Einige von ihnen zeigten einen mehr oder weniger vollständigen Endothelbelag der Wand, hatten somit als echte, präformierte Lymphgefässe der Gefässwand zu gelten; die Mehrzahl besass keine ausgesprochene Wandung, dieselbe wurde vielmehr nur durch die Gewebsbündeln der Gefässwand dargestellt. In ersteren war das Endothel mehrfach in Abstossung oder Vermehrung, einer wohl durch die allgemeinen entzündlichen Veränderungen bedingten Wucherung, begriffen. — Diese Spalten bildeten vielfach miteinander zusammenhängende Systeme; die Anastomosenstellen waren oft erweitert. — Seltener waren radiär zur Gefässwand verlaufende oder schräge das Gewebe durchziehende Spalten. Dieses Spaltensystem war entweder leer oder enthielt geronnenes Exsudat, Fibrin, Eiterkörperchen, die sich recht oft lückenlos aneinander gedrängt zeigten, und Kokken in grosser Menge.

Das Gewebe der Adventitia als solches liess sehr häufig distinkte Kernfärbungen vermissen, die muskulösen Elemente zeigten diese Erscheinung in höherem Grade, als die bindegewebigen des Stützgewebes. Die elastischen Fasern waren meist gut erhalten, nur einigemale zeigten sich dieselben in querer Richtung fragmentiert. Die Infiltration des Grundgewebes mit Leukocyten wechselte.

In der Media kehren die eben genannten Veränderungen wieder, und zwar in verschiedener Intensität: auch hier interlamellär gelegene Spalten, die oftmals kolossal dilatiert sind und durch ihre Füllung mit Leukocyten und Exsudat diesem Teil des Gefässes ein gestreiftes Aussehen verleihen. Im allgemeinen lässt sich jedoch sagen, dass die Spalten und Lücken hier enger sind. Das Grundgewebe ist in Struktur und Färbbarkeit mannigfach alteriert. Die Muskelzellen sind oftmals gequollen, die Zellsubstanz zeigt körnigen Zerfall, die Abgrenzung der einzelnen Elemente ist vielfach unscharf. Die Kerne sind geschrumpft, gekrümmt, vielfach gar nicht mehr gefärbt. Das übrige Gewebe verhält sich etwas anders: die elastischen Fasern, resp. Lamellensysteme sind, mit geringen Ausnahmen, gut erhalten; die Zellen des interlamellär belegenen, spärlichen, bindegewebigen Stützgerüstes sind bedeutend besser erhalten, als die Muskelzellen, und bilden neben Leukocyten oft das einzige, was bei hochgradigerer Veränderung der Media, noch Kernfärbung angenommen hat. Die Zellen zeichnen sich durch ihre Form, kurzspindlig, plump sternförmig und ihren runden Kern besonders aus. Vielfach sind sie vermehrt. Teilungserscheinungen konnten, was wohl an der Art der Fixierung liegen dürfte, nicht wahrgenommen werden. — Die Grenzen der Media gegen die Adventitia zu und gegen die Intima sind mehrfach unscharf. — Die kleinzellige Infiltration der Media ist verschieden hochgradig — oft fehlt sie fast völlig, oft ist sie nur in den äusseren Schichten vorhanden — und nicht so gleichmässig das ganze Gewebe betreffend, wie die in der Externa. — Zu betonen wäre hier noch, dass auch nicht alle Teile der Media in gleicher Intensität celluläre Veränderungen, wie sie eben genannt wurden, aufweisen; vielfach treten dieselben mehr weniger in den Hintergrund; und oft liegen neben Bezirken stärkster entzündlicher Veränderungen völlig oder annähernd normale. —

Die Spaltensysteme der Media und der Externa sind vielfach zusammenhängend.

Zu erwähnen wären noch die mehrfach in den mikroskopischen Beschreibungen des näheren geschilderten kleinen Abscesse in den

verschiedensten Teilen der Gefässwand, sowie die mehrfach beobachteten prall gefüllten Vasa capillaria der Gefässwand, die ich niemals über die innern Schichten der Media hinaus verfolgen konnte, und die durch Bersten ihrer Wand entstandenen Hämorrhagien im Gewebe oder in den Spalten derselben.

Die Intima bietet ein sehr wechselndes Bild. Sie besteht ja an den grösseren Gefässen ausser dem Endothel aus spärlichem, unterhalb desselben gelegenem Bingegewebe, dieses fehlt jedoch an den kleineren; da wo es angetroffen wurde, zeigte es sich vielfach stark mit Rundzellen durchsetzt und enthielt mehrfach fädiges Fibrin und feinkörnigen Detritus. — Das Endothel war in einigen Präparaten von der Unterlage abgehoben, in kontinuierlicher Lage mit dem Thrombusrande adhärent. Die Ursache für dieses Verhalten schien einigemale in der durch Schrumpfung beim Härtungsverfahren zustande gekommenen Verkleinerung zu liegen; in andern Fällen war es zwischen Media und Endothel zur Bildung kleiner Abscesse gekommen. Die einzelne Endothelzelle zeigte sich vielfach noch gut erhalten, an andern Stellen jedoch gequollen, blasig von der Unterlage abgehoben; in letzterem Falle war der Kern geschrumpft und vielfach gar nicht oder nur mangelhaft tingiert. Weiterhin zeigte sich das Endothel zwei- oder mehrschichtig, die Kerne dicht stehend und intensiv tingiert. Oder die Endothelzellen waren als solche überhaupt nicht mehr deutlich zu erkennen, an ihrer Stelle lagerten Fibrinfäden und eine feingekörnte, bald hellere, bald dunklere Masse. Erstere setzten sich direkt in das Gewebe und andrerseits in den Thromben fort. Erschwerend für die Feststellung der feineren Details an den Intimaendothelien war der Umstand, dass zahlreiche Leukocyten, die aus der Gefässwand stammten, durch das Endothel in Durchwanderung begriffen waren und das Bild der Endothelzellen undeutlich machten. — Füge ich hinzu, dass mehrere der eben genannten Veränderungen am Intimaendothel oft in einem und demselben Gefäss vorlagen, so ergiebt sich, dass das Bild, welches diese Schicht darbot, ein recht wechselvolles war; eine konstante Abhängigkeit dieser Veränderungen am Endothel von entzündlichen Alterationen der Gefässwand im einzelnen liess sich nicht feststellen.

Im Grossen und Ganzen lässt sich über die in den Arterien beobachteten entzündlichen Veränderungen sagen, dass dieselben oftmals nicht so erheblich waren, wie in der Venenwand, jedoch völlig übereinstimmende Charaktere besassen.

Die makroskopischen, sowie mikroskopischen Befunde an den

Thromben sind bereits vorstehend ausreichend besprochen, so dass hier auf eine Wiederholung verzichtet werden darf.

Nur über den Gehalt der Thromben an Mikroorganismen, sowie deren Vorhandensein in der Gefässwand, speciell die Coincidenz beider seien hier noch einige Worte erlaubt.

In 15 Thromben waren die im Experiment eingebrachten Kokken nachweisbar; darunter befinden sich 5 Arterienthromben, 10 Venenthromben. In den übrigen 18 waren keine Kokken vorhanden. Was nun bei diesen letzteren das Vorhandensein und die Ausbreitung in der Gefässwand angeht, so finden sich meist rings herum um das Gefäss in dem lockern periadventitiellen Gewebe eine ausserordentliche Masse der Kokken, nur in zwei Fällen waren sie spärlich vorhanden; sie bildeten gewöhnlich mit blossem Auge erkennbare blau gefärbte Flecke und Ringe in den äusseren Schichten der Wandung. Bei stärkerer Vergrösserung erkennt man, wie sich aus der dichten Masse der Mikroorganismen einzelne Kolonien vorwärts, nach den inneren Schichten zu, schieben. In 6 Fällen liess sich nur ein Vordringen bis in die mittleren Schichten der Externa konstatieren, in weiteren 3 liessen sich Kokken bis hart an die äussere Grenze der Media verfolgen. — Ein noch weiteres Vordringen bis in die inneren und mittleren Schichten der Media war 8 mal der Fall, und nur in ganz vereinzelten Fällen waren noch Kokken in den inneren Schichten (Intima) nachweisbar. So ausserordentlich zahlreich die Kokken in dem lockern adventitiellen Bindegewebe angesammelt waren, so war doch bei dem weiteren Vordringen im allgemeinen eine rapide Abnahme ihrer Menge zu konstatieren; je weiter nach innen, um so spärlicher liessen sie sich auffinden.

Was speciell den Ort betrifft, an welchem sich die Mikroorganismen fanden, so ist vorweg zu sagen, dass die blutführenden Wandgefässe dieselben nicht enthielten; ebensowenig liessen sich Leukocyten als ein Verbreitungsmittel der Kokken erkennen. Fast ausschliesslich befanden sich die Kokken in den Gewebsspalten, sowohl interlamellären Gewebslücken wie präformierten Lymphgefässen, was besonders deutlich in der Externa sowie in der Media in die Erscheinung trat; hier waren, wie dies jedesmal in den betreffenden Protokollen vermerkt ist, die Lymphgefässe und -spalten oft dicht von ihnen erfüllt, so dass dieselben gewissermassen als natürlich injiciert in dem blassen übrigen Gewebe erschienen. — Frei im Gewebe liegende Kokken wurden seltener gefunden.

Im Grossen und Ganzen kehren dieselben Verhältnisse auch in der Wand der Gefässe wieder, welche kokkenhaltige Thromben enthielten. Die auf dem Lymphwege sich vollziehende Durchwachsung resp. Durchsetzung der Gefässwand liess sich hier wiederholt sehr schön durch Externa, Media hindurch bis zur Interna und durch diese in den Rand des Thrombus verfolgen; freilich zeigt ein Präparat nicht alle Schichten kontinuierlich von Kokken durchsetzt; vielmehr liess sich der Uebergang in continuo oft erst an Serienpräparaten erkennen. — In den inneren Schichten der Media, sowie dem spärlichen subendothelialen Gewebe waren hier und da auch Kokken direkt im Gewebe liegend anzutreffen; im allgemeinen liess sich jedoch bis dahin der Lymphweg als der einzige und hauptsächliche erkennen.

Hier und da schien den Mikroorganismen durch besondere Veränderungen in der Wand — gemeint sind die kleinen Abscesse — ein bequemerer und leichter zu passierender Weg für ihr Vordringen gegeben zu sein. Besonders deutlich erhellt dies aus der Beschreibung der thrombosierten Cruralvene in Versuch 13; es liess sich dies Verhalten aber auch an anderen Präparaten erkennen: wie z. B. von einem bis in gewisse Weite vorgedrungenen Exsudat resp. Abscess aus ein rascheres Weiterwachsen und intensivere Verbreitung statt hat (cfr. Arteria femoralis sin. in Versuch 12). — In seltenen Fällen liess sich kein direkter Uebergang der Mikroorganismen aus der Gefässwand in die Thromben nachweisen, so z. B. in der thrombosierten Schenkelvene in Versuch 12, auch an einer grösseren Anzahl von Serienschnitten nicht. Hier ist anzunehmen, dass weiter oben, oder weiter unterhalb desjenigen Gefässteils, der zur Untersuchung kam, der Einbruch in den Thrombus erfolgte: nur so lässt sich das auf den ersten Blick etwas eigentümliche Verhalten erklären, dass Adventitia und äussere Schichten der Media die Mikroorganismen enthalten wie auch der Thrombus, die dazwischen liegenden inneren Schichten der Media und die Intima dagegen völlig frei von ihnen sind (siehe auch V. jugularis d. in Versuch 6), wofür das eben Gesagte gleichfalls gilt.

Die Thromben, welche Mikroorganismen enthalten, sind in den marginalen Schichten, die der Gefässwand anliegen, reichlich von denselben durchsetzt, oder sie enthalten sie nur in spärlicher Menge. Das Centrum unterscheidet sich etwas von den übrigen Teilen des Thrombus dadurch, dass es oft nur spärliche Kokken enthält, oder völlig frei von ihnen ist.

Die eingehend beschriebenen Thromben sind verschiedenen Alters. Unter den in 9—24stündiger Versuchsdauer erhaltenen 12 Thrombosen befinden sich in 3 Kokken, die übrigen 9 Thromben sind frei von Kokken. Die jüngsten Thromben von 9-, 16- und 18-stündigen Versuchen enthalten keine Kokken; erst unter den 20 Stunden sowie 23 Stunden alten befinden sich 2 resp. 1, die die Mikroorganismen enthalten.

Für die Thromben vom 2. Tage stellt sich das Verhältnis etwas anders: unter 10 sind 3 kokkenhaltige, 7 kokkenfreie Thromben: bei 28stündiger Versuchsdauer waren beide Thromben frei von Kokken, bei 32stündiger einer kokkenfrei, der andere enthielt die Mikroorganismen, bei den 38 resp. 42 Stunden alten kamen auf je zwei kokkenfreie ein kokkenhaltiger Thrombus.

Wiederum andere Verhältnisse ergeben sich für die Thrombosen, die bis 3 Tage alt sind. Bei den 58 Stunden alten Thromben sind beide durchsetzt von den Mikroorganismen, desgleichen enthalten die beiden von 66 Stunden Alter die Kokken; unter den 70 Stunden alten sind neben nur einem kokkenfreien 3 kokkenhaltige vorhanden.

Die 74 Stunden alten Thromben enthalten alle 3 Mikroorganismen. Es stehen sich also kokkenfreie zu kokkenhaltigen Thromben von den einzelnen Versuchstagen in folgenden Verhältniszahlen gegenüber:

	kokkenfrei	:	kokkenhaltig
I. Tag	9	:	3
II. Tag	7	:	3
III. Tag und darüber	1	:	10.

Aus diesen Zahlen geht zunächst das eine mit absoluter Sicherheit hervor, dass die jüngeren Thromben weit seltener schon Kokken enthalten als die älteren, bei denen das Vorhandensein der Kokken bedeutend regelmässiger konstatiert wurde. Berücksichtigt man ferner die in den Versuchsprotokollen ausführlich geschilderten Verhältnisse der Kokken bezüglich ihrer Ausbreitung und ihres Vordringens, so ergiebt sich, dass die Ursache der Thrombose nicht auf einer direkten Berührung des Bakterienleibes mit dem strömenden Blut beruht, sondern dass das Vorhandensein der Kokken erst indirekt, durch Hervorrufung anderer Folgezustände, eine Thrombose bewirkt. Also eine Ansiedelung der Mikroorganismen auf dem Endothel etwa kann nicht die Ursache der Thrombosenbildung aus dem vorbeiströmenden Blut darstellen. In der überwiegenden

Mehrzahl der Fälle, in denen die Gerinnsel als kokkenfrei sich erwiesen, ist, wie hier nochmal betont werden mag, ja die Bakterienwucherung überhaupt nicht weiter, als bis in die äusseren, höchstens mittleren Schichten der Media vorgedrungen und doch liegen zweifellose Thromben vor. — Ein mechanisches Moment als Beihilfe zur Abscheidung der Thromben dürfte bei den Kautelen, mit denen vorgegangen wurde, und bei dem Fehlen jedweder traumatischer Zeichen (Blutungen etc.) auszuschliessen sein.

Uebereinstimmend findet sich in fast allen Präparaten eine akute Entzündung der Wand, die bald mehr, bald weniger ausgesprochen ist, sowohl in Arterien als auch in Venen. Das in der Ausdehnung etwas wechselnde Befallensein der einzelnen Schichten thut an und für sich wenig zur Sache: es genügt, dass ein, meist mehrere Zeichen der akuten Entzündung, in ihren verschiedenen Stadien, in der Wand jedes thrombosierten Gefässes gefunden wurden. Diese ist zweifellos hervorgerufen durch die Einverleibung der entzündungs- sowie eiterungserregenden Mikroorganismen. Diese akute Phlebitis, resp. Arteriitis schreitet schnell vorwärts und ergreift binnen kurzem alle Schichten in mehr weniger hohem Grade, jedenfalls breitet sie sich rascher aus, als die Kokken das immerhin ziemlich resistente Gewebe in der Gefässwand zu durchsetzen vermögen.

Was nun die Erklärung der zustande gekommenen Thrombosen anlangt, so muss dazu etwas weiter ausgeholt werden. Wie aus der Beschreibung der Präparate erinnerlich sein dürfte, trafen wir in den Randpartieen der Thromben ganz auffallend häufig von dem übrigen Thrombus sich unterscheidendes Material, das eine äusserst feine Körnelung aufwies und teils abgeblasste, sowie zu Körnchen zerfallene, aber noch in ihrer Eigenfärbung gut zu erkennende Erythrocyten enthielt. Statt der feinen Körnelung war vielfach ein ungemein dichter Filz feinster Fäserchen, die Trümmer roter Blutkörperchen einschlossen, vorhanden. Diese zuerst abgelagerten Randschichten bieten somit den Charakter von Blutplättchenthromben, auf die Ablagerungen schichteten sich sekundär die übrigen thrombischen Massen bis zur definitiven, im Präparat vorliegenden Grösse und Form. Die Bedeutung dieser Blutplättchen für das Zustandekommen der Thrombose ist Gegenstand zahlreicher Arbeiten aus dem vorigen und vorvorigen Jahrzehnt gewesen. Es hat sich dabei übereinstimmend ergeben, dass die Blut-

plättchen aus den roten Blutkörperchen abstammen und durch Ausscheidungs-, sowie Abschnürungsprocesse aus ihnen entstehen (z. B. Arnold)[1]). Sowohl die Untersuchung der Thromben bei Tier und Mensch, als auch die der experimentell erzeugten Abscheidungsthromben, lieferte den Beweis, dass dieselben aus Blutplättchen und den aus ihrem Zerfall hervorgegangenen feinkörnigen Massen ganz oder teilweise zusammengesetzt waren. Die Plättchen aber stammen von den roten Blutkörperchen ab und sind nicht von Leukocyten herzuleiten.

Wlassow[2]) hat diese Ansicht etwas modificiert. Nach ihm bilden bei der Gerinnung des Blutes durch Schlagen wie auch bei der Thrombenbildung nicht die Blutplättchen das erste Gerinnsel, es sind vielmehr die roten Blutkörperchen, welche, indem sie sich desorganisieren, die Blutplättchen liefern. Diese stellten aus kernlosen Erythrocyten ausgetretene nukleoalbumine Bestandteile dar. Er konnte diese Entstehung direkt beobachten und beschreibt sie wie folgt: „im Centrum der roten Blutkörperchen spaltete sich der farblose Bestandteil in Form eines rundlichen Gebildes ab und bewegte sich nach dem einen Ende der Zelle und schied sich dann nach aussen als ein körniges, stark lichtbrechendes kreisrundes Scheibchen aus, in der Grösse von einem Viertel des normalen roten Blutkörperchens".

Die Ursache der Bildung der Blutplättchen im ungemischten Blut dürfte in physikalischen Verletzungen zu suchen sein, die das Blut bei Berührung mit irgend einem fremden Körper, resp. beim Vorhandensein der Adhäsion erleidet. In gleicher Weise erfolgt bei Berührung der roten Blutkörperchen mit der mechanisch verletzten Gefässwand die Destruktion der ersteren. Die Adhäsion würde dann als Trauma wirken, welches zur Störung der chemischen Beziehungen zwischen den verletzten Zellen und dem Plasma führt. Die Berührung mit dem Gewebssaft also würde in diesem Falle eine Veränderung im Plasma hervorrufen, derart, dass dieses, eben noch eine nutritive Flüssigkeit, nunmehr eine zerstörende Wirkung auf die roten Blutkörperchen ausüben würde; als Ausdruck dieser findet man Spaltungen im Erythrocytenleibe, wobei die degenerierenden Zellen Hämoglobin verlieren und zerfallen,

1) Arnold, Zur Morphologie der intravaskulären Gerinnung und Pfropfbildung. Virchow's Archiv Bd. 155.

2) Wlassow, Untersuchungen über die histologischen Vorgänge bei der Gerinnung und Thrombose etc. Ziegler's Beiträge Bd. XV. 1894.

oder gewisse Substanzen in Form korpuskulärer Gebilde ausscheiden.

Auch Feldbausch[1]) fand ähnliches. Er hatte sich die Aufgabe gestellt, experimentell zu untersuchen, welchen Einfluss die Aenderung der Konzentration von Salzlösungen und der Verdünnungsgrad der Mischungen auf die Gerinnungsfähigkeit der Lösungen und die Morphologie der roten Blutkörperchen ausübe. Er kam zu dem Resultate, dass schon ganz geringe Konzentrationsänderungen erhebliche Unterschiede in der Schnelligkeit der Gerinnung und des Zerfalls und Abschnürungserscheinungen bedingten, welch letztere sich nach ihm, ähnlich wie es Wlassow beobachtet hat, abspielten.

Einen weiteren Beweis, dass es veränderte chemische Beziehungen sind, welche bei der Ablagerung des Plättchenthrombus eine Rolle spielen, glaubt Wlassow darin sehen zu können, dass diese Art Thromben stets eine beschränkte Grösse haben, und niemals das Lumen obturieren. Findet nämlich ein Ausfliessen der Gewebsflüssigkeit (aus der Gefässwand) und zugleich eine Diffusion chemischer, im besonderen Falle toxischer Stoffe statt, so bildet sich an dieser Stelle aus dem vorbeiströmenden Blut unter Eintritt der Erythrolyse und Erythroschise ein Plättchenthrombus, die in diesem zusammengelagerten Zerfallsprodukte sind durch eine klebrige Substanz in feste Verbindung untereinander und mit der Gefässwand getreten, und setzen so einem weiteren Ausfliessen des Parenchymsaftes ein schwieriger zu passierendes Hindernis entgegen. — An unsern Präparaten sehen wir ja auch, wie jene durch besondere Merkmale ausgezeichneten Randzonen des Thrombus immer nur eine unbedeutende Ausdehnung erreichen.

Aus der oben mitgeteilten kleinen Tabelle ergab sich fast einwandsfrei, dass bei den meisten Präparaten der durch privaskuläre Entzündung und Eiterung hervorgerufenen Thromben in unsern Versuchen, die Pfropfbildung vor der völligen Durchwanderung der Gefässwand durch die pathogenen Mikroorganismen eintritt — jedenfalls bei den jüngsten Thromben — ferner zeigte sich, dass die Schichten der Gefässwand erst successive auf dem oben näher geschilderten Wege von den Kokken durchsetzt werden, und dass sich dieser Vorgang im allgemeinen langsamer vollzieht. Endlich sei hier noch einmal der einige Male zu konstatierende Befund

1) Feldbausch, Der Einfluss verschiedener Stoffe auf die roten Blutkörperchen und die Bedeutung der letzteren für die Gerinnung. Virchow's Archiv Bd. 155.

erwähnt, dass entsprechend einer dichten Ansiedlung der Kokken an einem begrenzten Teil der Wand (äussere Schicht) damit korrespondierend der betreffende Teil der Innenfläche der Gefässe die Anlagerungsstelle des Thrombus darstellte.

Nach diesen Befunden liesse sich unter Berücksichtigung der von Wlassow gefundenen und experimentell bewiesenen Thatsache, dass bei Schädigung der Gefässwand Gewebssaft austräte, Erythrocyten zum Zerfall brächte und so die Thrombose zustande käme, die Entstehung unserer Thromben in folgender Weise erklären:

Die bakterielle Invasion, auch wenn sie sich nur auf die äussersten Schichten beschränkt, ist durch ihre Folgezustände, die im Gewebe der Gefässwand sich etablieren, durchaus dazu angethan, den Chemismus der Gewebe sowie die Zusammensetzung der Gewebsflüssigkeit, der vielleicht mehr weniger toxische Stoffe beigemengt werden, in erheblicher Weise zu alterieren. Wenn auch nur unvollkommen, so sind die histologisch wahrnehmbaren Veränderungen der einzelnen Zelle, besonders der Muskelzellen (Form, Färbbarkeit u. s. w.), immerhin deutliche Zeichen der veränderten Thätigkeit und Zusammensetzung der Zelle; hieraus darf wohl auch der Schluss gezogen werden, dass die Parenchymflüssigkeit eine andre geworden ist: worin diese Aenderungen bestehen, ist bei unseren jetzigen, noch unzulänglichen Hilfsmitteln vorderhand nicht zu sagen. — Der Stoffwechsel und die Durchströmung des ganzen Gebietes ist reger und erhöht. Davon geben die massenhaft vorhandenen und erweiterten Lymphspalten uns einen Beweis, die in der normalen Gefässwand nur spärlich vorhanden und von kleinstem Kaliber sind. — Diese veränderte Gewebsflüssigkeit, die noch dazu mancherlei toxisch wirkende Zellprodukte und Bakterientoxine beigemischt enthalten mag, wird in relativ kurzer Zeit die Intima erreicht haben; auch wenn das Endothel unverletzt ist, wie es allermeist gefunden wurde, wird der Gewebssaft, der in dem entzündeten Teile cirkuliert, durch dasselbe hindurchtreten, einfach durch Diffusion, und mit dem vorbeiströmenden Blut in Berührung kommen und in der auseinander gesetzten Weise die Erythrocyten alterieren. — Wann frühestens die Thrombose eintreten kann, lässt sich nach unsern Versuchen dahin beantworten, dass schon nach 9 Stunden die Pfropfbildung eine ausgesprochene war.

Die Thrombose ist meist eher vorhanden, als sich stärkere Veränderungen an den Intimazellen zeigen. Selbstverständlich werden auch diese (Protoplasmaveränderung, Kernschrumpfung, Nekrose, Wucherung) mit der zunehmenden Entzündung nicht ausbleiben.

Welche Entstehungsart für die wenigen Thromben, in deren Randzone keine Blutplättchenthromben enthalten waren, anzunehmen ist, lässt sich mit Sicherheit nicht entscheiden: am wahrscheinlichsten ist, dass eine ähnliche Wirkung des toxische Substanzen führenden Gewebssaftes in der entzündeten Gefässwand sich gelegentlich auch auf das Blut in anderer Weise äussern könnte.

Zum Schluss sei nochmals betont, dass die Kokken nicht etwa durch Ansiedelung auf der Intima zur Thrombose Veranlassung gaben, sondern letztere indirekt durch die Kokken hervorgerufen wurde auf dem Wege entzündlicher Veränderungen, die als Folgen der Bakterieninvasion auftraten. Meist wanderten die Kokken erst sekundär in den Thrombus ein.

Die in der Wand sichtbaren, aufgetretenen histologischen Veränderungen entsprechen, wenn auch nicht völlig, so im grossen und ganzen dennoch dem, was bisher bei akuter Phlebitis und Arteriitis beobachtet worden ist.

AUS DER

TÜBINGER CHIRURGISCHEN KLINIK

DES PROF. DR. v. BRUNS.

XI.

Zur Kasuistik der Gelenkerkrankungen bei Syringomyelie.

Von

Dr. **Michel.**

(Mit 3 Abbildungen).

In den letzten Jahren ist das Wesen der Gelenkerkrankungen bei Syringomyelie besonders durch die Arbeiten von Graf[1]), Charcot[2]), Sokoloff[3]), Nissen[4]), Gnesda[5]) und Schlesinger[6]) eingehend erforscht worden. Trotzdem dürfte eine Mitteilung über das Material der v. Bruns'schen Klinik nicht ohne Interesse sein, weil es sich um eine recht grosse Anzahl, nämlich 17 Fälle von Arthropathie bei Syringomyelie handelt, die wegen der genauen, zum Teil über Jahre fortgesetzten Beobachtung zum Studium aller Einzelheiten der Erkrankung besonders geeignet sind.

1) Ueber Gelenkerkrankungen bei Syringomyelie. Beitr. z. klin. Chir X, 517

2) Arthropathies syringomyeliques. Progrès médical. 1893. Nr. 1 f.

3) Deutsche Zeitschr. f. Chir. 1892, Bd. 34 und ibid. 1899, Bd. 51, S. 537 f.

4) Arch. f. klin. Chir. XLV.

5) Mitteil. aus d. Grenzgeb. d. Med. u. Chir. Bd. 4, H. 5, 749 f.

6) Centralbl. f. d. Grenzgeb. d. Med. u. Chir. Bd. 4. 1901, vergl. auch seine Monographie über Syringomyelie. 2. Aufl. 1902.

Von diesen 17 Fällen sind bereits 4 von Graf im X. Band, 2 von Schrader im XXIII. Band dieser Beiträge veröffentlicht worden. Sie sind deshalb in der folgenden Kasuistik nur im Auszuge wiedergegeben.

1. Klaiber, Jakob, 38 J., Bauer aus Niederstotzingen. Derselbe litt wiederholt an Panaritien, sowie Steifigkeit und Kribbelgefühl an den Beinen mit vorübergehenden Oedemen. 1879 vereiterte ohne ersichtliche Ursache das linke Auge. Seit 2 Jahren stellte sich anlässlich des Hebens einer Last eine Schwellung des rechten Ellenbogens ein. Letzterer ist stark verdickt. Die Gelenkenden des Oberarmes, sowie der Unterarmknochen weisen Verdickungen und Exostosen auf. Es besteht ein Erguss und Knochenneubildung im periartikulären Gewebe. An den Fingern sind zahlreiche Mutilationen, im linken Beine Spasmus. Skoliose. Patellarreflexe erhöht, Sensibilität normal, Temperatursinn sehr gestört (26. VII. 92).

2. Stöferle, Karl, 20 J., Cementarbeiter aus Allmendingen (Fig. 1). Beginn des Leidens vor 4 Jahren nach Fall auf den rechten Ellenbogen mit Verdickung desselben. Seit 3 Jahren zunehmende Schwäche des linken Armes und Beines. Rechter Ellenbogen stark eckig verdickt. Die Gelenkenden des Humerus und der Vorderarmknochen sind in Form von Billardkugeln aufgetrieben. Ueber der Ulna, unterhalb des Gelenkes ein hühnereigrosser Tumor. Pro- und Supination fast aufgehoben. Geringer Grad von Schlottergelenk. Bei Bewegungen starkes Knarren. Lymphdrüsen infiltriert. Extensoren des linken Armes hochgradig paretisch, ebenso die des linken Beines geschwächt. Umfang des Ellenbogens rechts 34,5 cm, links 27 cm, des rechten Unterarmes 27 cm, des linken 22 cm (im oberen Drittel). Hochgradige Skoliose mit geringer Kyphose nach links, im unteren Dorsal- und oberen Lumbalmarke starke Skoliose nach rechts. An den Händen teilweise Beugekontrakturen der Finger, Muskelatrophie und Blasen. Patellarsehnenreflexe gesteigert. Fussklonus, Romberg'sches Phänomen. Tastsinn normal, Temperatursinn an beiden Armen schwer geschädigt. (18. XI. 92.)

12. I. 93 fiel Pat. auf die linke Schulter, woselbst eine umschriebene Hautnekrose entstand. — 25. I. entlassen.

3. V. 93 Wiederaufnahme. Die an diesem Tage vorgenommene Untersuchung ergab: Der allgemeine Ernährungszustand im wesentlichen derselbe, ebenso der Zustand des rechten Ellenbogengelenkes. Dagegen ist der Gang stärker spastisch geworden. Die Sehnenreflexe sind in höherem Grade gesteigert. An der linken Hand macht sich eine ziemlich erhebliche Abkühlung und Cyanose geltend neben beträchtlich gesteigerter Schlaffheit des Gewebes. Nur der Zeigefinger kann aktiv gestreckt werden, auch die aktive Beweglichkeit des Armes hat noch weiter abgenom-

men, Fussklonus und Romberg'sches Symptom sind stärker ausgesprochen.

3. VII. 93. Langsame Progression. Die Prominenzen am rechten Ellbogen sind schärfer markiert. Die Gebrauchsfähigkeit des linken und auch des rechten Armes haben noch mehr abgenommen. Auch der Gang ist noch unsicherer geworden. — 11. VII. wurde Pat. entlassen.

Fig. 1.

3. Aufnahme am 6. V. 01. Befindet sich in gutem Ernährungszustand. Der Umfang des rechten Ellenbogengelenkes beträgt 36 cm, gegen 29 cm links. Am rechten Vorderarm befindet sich nach aussen vom Capitul. radii eine etwa hühnereigrosse, knochenharte Verdickung. Der knochenharte Tumor am oberen Ende der Ulna ist noch von gleicher Grösse. Bewegungen im Ellenbogengelenke sind stark behindert. Dabei weiches Krepitieren. Bewegungen im Schulter- und Handgelenke frei. Der linke Arm liegt gewöhnlich in ungefähr rechtwinkliger Beugestellung dem Körper an, die Hand hängt im Handgelenke gebeugt herab. Der Umfang

des linken Oberarmes beträgt in der Mitte 26½ cm, der des rechten 29 cm. Aktive Bewegungen im linken Schulter-, Ellbogen- und Handgelenk sind vollkommen aufgehoben, passive dagegen ausführbar. Finger, mit Ausnahme des Zeigefingers, in Beugekontraktur. Die Verkrümmung der Wirbelsäule hat noch zugenommen. Beim Gehen wird das linke Bein nachgeschleppt. Die Prüfung der Schmerzempfindung u. s. w. giebt die gleichen Resultate.

14. V. Pat. wird täglich elektrisiert, und zwar mit faradischem Strom. Es besteht eine linksseitige Recurrenslähmung. Das linke Stimmband bewegt sich bei der Phonation nicht. Rechtsseitige Posticuslähmung. —

Fig. 2.

18. V. Muskulatur reagiert gut auf den faradischen Strom, mit Ausnahme an der Hand. — 22. V. wird Pat. auf Wunsch entlassen. Die Untersuchung des rechten Ellbogengelenkes mittelst Röntgenstrahlen ergab folgendes (Fig. 2): Die Vorderarmknochen sind am proximalen Ende stark verdickt. An der hinteren und unteren Fläche des Olecranon einige unregelmässige Schatten, anscheinend von Osteophytenbildung herrührend. In der Ellenbeuge bedeutende Knochenneubildungen, die mit dem Radiusköpfchen in Verbindung stehen. Unterhalb derselben, in der Nähe des Radiusschaftes im Gewebe ebenfalls Knochenneubildung, desgleichen zwischen Radius und Ulna.

3. Seehofer, Albert, 17 J., Bauer aus Donzdorf. Mit 6 Jahren fiel Pat. auf das linke Knie. Seitdem wiederholt Schwellung im Kniegelenke, Krachen und in letzter Zeit auch Schmerzen. Seit einigen Tagen Verdickung des linken Fussgelenkes. Seit früher Jugend Kopfweh über der rechten Stirngegend. Die Gegend des linken Kniegelenkes ist in Gestalt verschiedener grober Höcker unförmlich verdickt; beide Gelenkenden sind hochgradig deformiert. An der Tibia eine Exostose, im oberen Recessus ein grosser Erguss. Bei Bewegungen Knarren und Schmerzen. Die distalen Enden der Unterschenkelknochen sind verdickt, unterhalb des

Malleol. int. befindet sich eine Exostose. Oberschenkel atrophisch. Der linke Unterschenkel fühlt sich bedeutend kühler an, als der rechte, dagegen das Knie wärmer als das rechte. Patellarsehnenreflexe besonders l. gesteigert. Leichte Skoliose. Temperatur- und Schmerzsinn gestört. (10. II. 93.)

4. Keller, Mathilde, 48 J., Köchin aus Göppingen. Beginn des Leidens vor 22 Jahren mit zuckendem Gefühle und Schwäche im linken Arme. Seitdem häufig Panaritien, schmerzlose Verbrennungen und Geschwüre am Rücken. Vor 9 Jahren beim Wäscheauswinden Krachen in der rechten Schulter mit bedeutender Schwellung, die sich nach geringen Anstrengungen zu wiederholen pflegte. Der linke Arm ist paretisch, die Muskulatur atrophisch. Am rechten Arme ebenfalls hochgradige Muskelatrophie. Kapsel des rechten Schultergelenkes vergrössert und schlaff. Bei passiven Bewegungen lautes Knarren. Die stark atrophische Unterarm- und Handmuskulatur zeigt fibrilläre Zuckungen. Am Innenrand der rechten Scapula ein Mal perforant. Patellarreflexe verstärkt, Vorderarmreflexe erloschen. Sensibilität in den Armen hochgradig gestört, Schmerz- und Temperatursinn aufgehoben. (1. V. 93.)

5. Hauser, Marie, 35 J., von Isingen. Vom 15. Lebensjahre an häufig schmerzlose Panaritien, Schwindelgefühl und allmählich eintretender Verlust der Schmerz- und Temperaturempfindung. Am 26. X. 96 Fall auf die linke Schulter. Infolgedessen starke Schwellung und Schmerzhaftigkeit, die allmählich abnahm. Seitdem habituelle Luxation. Pat. vermag dieselbe selbst leicht herzustellen, wobei deutliches Krepitieren zu vernehmen ist. Knierefleze sind etwas erhöht, R o m b e r g'sches Symptom ist positiv. Leichte Kypho-Skoliose. Sensibilität der linken oberen Körperhälfte herabgesetzt, Temperatur- und Schmerzsinn aufgehoben. (1. XII. 96.) Linksseitige Recurrenslähmung. Auf dem Röntgenbild: Caput humeri mässig abgeflacht, Pfanne verbreitert.

6. Berner, Johannes, 52 J., Bauer von Altdorf. Seit 2 Jahren schmerzlose Panaritien der linken Hand. Am 16. II. 98 ohne bestimmte Ursache Ausrenkung des linken Armes. Am 18. II. Reposition in Narkose. Seitdem lässt sich passiv der linke Arm vollständig nach vorn und hinten luxieren. Dabei hört man deutliches Knarren. Linkes Handgelenk unter lautem Knarren beweglich. Ellbogengelenk frei. Sensibilität nur an den Fingern der linken Hand herabgesetzt. Schmerzempfindung am linken Arm vollständig aufgehoben. Auf dem Röntgenbild Kopf des Humerus stark vergrössert, eiförmig. Pfanne abgeflacht und verbreitert.

7. Schmidt, Elisabeth, 55 J., aus Roseck. Pat. erschien am 4. V. 93 zum ersten Male in dem Ambulatorium der chirurg. Klinik mit einem Panaritium des Zeigefingers. Es fanden sich ausserdem Mutilationen an

fast allen Fingern. Diagnose: Syringomyelie. Am 5. IX. 94 zeigte sich Pat. wieder mit einer Verrenkung des Oberarmes. Luxatio subcoracoidea, die ohne besondere Schmerzen sofort eingerenkt wird.

8. Gessler, Georg, 45 J., Schuhmacher aus Baiernbach. Pat., früher gesund, giebt an, seit etwa 10 Jahren bei Witterungswechsel Schmerzen in der linken Hüfte zu verspüren. Ein Trauma ist nie erfolgt. Seit $1^1/_2$ Jahren mehrten sich die Schmerzen, und es trat hinkender Gang ein. Auch sei die Hüfte allmählich vorgetreten. Will Pat. auch nur eine kurze Strecke gehen, so braucht er einen Stock und wird leicht müde. In der letzten Zeit strahlten die Schmerzen auch in das Knie aus.

Status (12. VI. 94): Kräftiger, gut genährter Mann. Die Gegend der linken Hüfte ist beträchtlich vorgewölbt, auf Druck nicht empfindlich. Die Haut ist unverändert. Einige erweiterte Venen schimmern durch. Der linke Oberschenkel erscheint von der Spina bis zum Knie verkürzt. Der Abstand der Spina bis zum oberen Rand der Patella beträgt links 38 cm, rechts 40 cm. Die Unterschenkel sind gleich lang. Der linke Trochanter steht um 7 cm über der Roser'schen Linie. Die Trochantergegend ist links bedeutend breiter als rechts. An der Vorderseite des Oberschenkels, dicht unter dem Trochanter sitzt ein knochenharter Tumor von der Grösse einer starken Männerfaust, der dem Oberschenkel angehört. Die Haut darüber ist unverändert. Er hat eine länglich abgerundete Form. Die Bewegungen gehen im Hüftgelenke vor sich. Beugung und Streckung ist unbehindert, Ab- und Adduktion, sowie Rotation nur in geringem Grade möglich. Krepitation wird nicht beobachtet, auch Schmerz tritt bei den Bewegungen nicht auf. Der Gang ist hinkend, die linke Beckenhälfte wird dabei etwa um 2 cm gesenkt. Die Kniephänomene sind beiderseits sehr lebhaft. An beiden Füssen besteht eine geringe Herabsetzung der Empfindung für Nadelberührungen, sowie des Temperatursinnes. Die Schmerzempfindung ist sehr gering. Sowohl an den Füssen, wie den Händen kann man ohne Schmerzäusserung durch die Schwimmhäute stechen. Keine Verkrümmung der Wirbelsäule. Kein Romberg'sches Symptom, Ataxie oder sonstige Zeichen von Tabes.

9. Bader, Johannes, 56 J., Gärtner aus Mühlhausen a. d. Enz. Pat. ist seit 28 Jahren verheiratet und hat 3 gesunde Kinder. Er hatte im 18. Lebensjahre Typhus, ist sonst gesund gewesen. Pat. glaubt — kann sich aber nicht bestimmt erinnern — vor 20 Jahren auf die rechte Schulter gefallen zu sein. Seit dieser Zeit will er Schmerzen im ganzen Arme haben, zugleich sei das Gefühl im rechten Arm und der rechten Gesichtshälfte herabgesetzt, was er bei Berührung von Brennnesseln oder an Insektenstichen gemerkt habe. Von einer Schwellung irgend eines Gelenkes glaubt P. damals nichts bemerkt zu haben. Vor 3 Jahren habe er sich, wie er glaubt, durch eine ungeschickte Bewegung des rechten

Armes nach hinten beim Besteigen einer Leiter das Schultergelenk verrenkt. Dasselbe, sowie der obere Teil des Oberarmes seien sofort angeschwollen. Die Beweglichkeit des Armes sei beschränkt gewesen, namentlich Hochheben unmöglich. Pat. konsultierte einen Arzt, der ihm etwas zum Einreiben gab. Nach etwa 14 Tagen sei die Schwellung zurückgegangen, die Beweglichkeit im Schultergelenk aber nicht besser geworden. Im allgemeinen konnte Patient in den letzten 3 Jahren seine Arbeit fast vollständig versehen, nur das Hochheben des Armes sei nicht möglich gewesen. Vor 10 Tagen will Pat. wiederum durch eine ungeschickte Bewegung des rechten Armes nach hinten die Schulter verrenkt haben. Seit dieser Zeit sei das rechte Schultergelenk geschwollen, die Kraft im rechten Arme herabgesetzt.

Status (16. X. 95): Mittelgrosser, kräftiger Mann mit gut entwickelter Muskulatur und in gutem Ernährungszustande. Das rechte Schultergelenk ist stark geschwollen. Es besteht besonders nach vorn eine starke Vorwölbung. Der Umfang (durch Achselhöhle über das Clavicula-Acromialgelenk gemessen) beträgt rechts 48 cm gegen 37 cm links. Der obere Teil der Oberarms ist ebenfalls geschwollen, sein Umfang (in der Mitte gemessen) ist 31,5 cm gegen 27 cm linkerseits. Aktives Hochheben des Armes ist nur wenig über die Horizontale möglich, Aussenrotation im Schultergelenke ebenfalls beschränkt. Dagegen sind Vorwärts- und Rückwärtsbewegungen im Schultergelenke ausgiebig möglich. Bei passiven Bewegungen fühlt man sehr starkes Knarren. Nur passive Aussenrotation ist etwas beschränkt. Die Schmerzempfindung ist auf der rechten Gesichtshälfte vom Augenhöhlenrand abwärts, auf der rechten Halsseite, der rechten Seite der Brust bis ungefähr zum Rippenbogen herab — von der Mittellinie beginnend und sich nach hinten bis zur Wirbelsäule ungefähr in derselben Höhe erstreckend —, ferner am ganzen rechten Arme herabgesetzt. Desgleichen ist der Temperatursinn in den erwähnten Bezirken derart verändert, dass ein mit heissem Wasser gefülltes Reagenzglas sehr oft und in ganz regelmässiger Weise als kalt bezeichnet wird, und umgekehrt. Die Fusssohlenreflexe sind etwas lebhaft, Fussklonus ist nicht vorhanden. Patellar- und Cremasterreflexe sind gut. Reflexbewegungen an den oberen Extremitäten sind beiderseits nicht hervorzurufen. Augenbewegungen sind nach allen Seiten hin möglich und gleich. Die Pupillen reagieren auf Licht. Es besteht keine Einschränkung des Gesichtsfeldes.

17. X. 95. Das rechte Schultergelenk wird punktiert, und es werden 180 ccm leicht blutig gefärbter Synovia entleert. Das Gelenk wird mit 3% Karbolsäurelösung durchgespült.

10. Miller, Bernhard, 24 J., Bauer aus Eichen. Pat. soll von jeher nicht sehr kräftig gewesen und in der Schule schlecht vorwärts gekommen sein. Seine Arbeit als Bauer habe er gut verrichten können. Im Dezember 93 soll Pat. beim Treiben einer Dreschmaschine ca. 3 m hoch

mit der linken Rückenseite auf einen Bretterboden aufgeschlagen und dann ebenso hoch in die Tenne herabgefallen sein, und zwar ebenfalls auf dieselbe Seite. Pat. vermochte jedoch wieder zu gehen. Seit dieser Zeit sei allmählich der Rücken krumm geworden, der linke Arm abgemagert. Das Gefühl auf der ganzen linken Seite habe abgenommen, der Gang an Sicherheit eingebüsst.

Status (15. V. 96): Mässig kräftig gebauter junger Mann, macht etwas stupiden Eindruck. Der Kopf ist sehr klein. Die Antworten sind unsicher. Beim Sprechen bemerkt man zuweilen ein krampfartiges Zucken der Gesichtsmuskulatur. Skoliose der Brustwirbelsäule nach links. Der linke Arm ist bedeutend schwächer als der rechte. Der Umfang des linken Oberarmes beträgt 23,5 cm, der des rechten 25,5 cm, ebenso der des linken Unterarmes 24,0 cm gegen 26,0 cm rechts. Die grobe Kraft ist links sehr herabgesetzt. Bewegungen im linken Schultergelenke werden nur langsam ausgeführt und sind mit Schmerzen verbunden. Bei passiven Bewegungen fühlt man ein deutliches Knarren. Das Caput humeri lässt sich — allerdings nur unvollständig — dabei nach vorn luxieren. Feine Berührungen mit der Nadel werden im ganzen linken Arme, dem vorderen Teile der Schulter, der linken Seite der Brust — ungefähr bis zum Rippenbogen — nicht gefühlt. Das Schmerzgefühl ist an diesen Stellen stark herabgesetzt. Störungen im Temperatursinn bestehen nicht. Beim Greifen besteht etwas Unsicherheit in den Händen, aber kein deutliches Intentionszittern. Das linke Bein ist ebenfalls etwas atrophisch. Der Gang ist sehr unsicher, spastisch. Schon bei offenen Augen Romberg'sches Phänomen. Patellarreflexe gesteigert, kein deutlicher Fussklonus.

11. Scheuerle, Ignaz, 56 J., Taglöhner aus Waldstetten. Mit 8 Jahren hatte Pat. längere Zeit ein eiterndes, in die Tiefe greifendes Geschwür auf dem Mittelkopf, zu gleicher Zeit erlitt er eine Stichverletzung an der Innenseite des linken Oberarmes. In seinem 16. und 22. Lebensjahre lag er Monate lang an Gliederweh krank. Die Schmerzen waren besonders in Schulter, Ellbogen und Handgelenk der linken Seite, sowie beiden Knieen und Füssen lokalisiert und gingen mit starker Schwellung der betroffenen Gelenke einher. Im Jahre 1890 hatte er eine Phlegmone am linken Ellbogen und 1891 eine 7wöchentliche Lungenentzündung. Seit ungefähr einem Jahre verspürt Pat. eine Herabsetzung der Sensibilität an der l. Hand, sodass er beim Aufheben einer Nadel z. B. dieselbe nicht zu fühlen vermochte. Daneben habe er das Gefühl von Taubsein gehabt. Am 10. XII. 95 sei der linke Arm ohne jegliche Ursache im Verlaufe des Tages und der folgenden Nacht vom unteren Drittel des Unterarmes an aufwärts bis zum oberen Drittel des Oberarmes stark angeschwollen. Die Haut darüber sei weder gerötet noch irgendwie entzündet gewesen. Er vermochte den Arm nicht zu bewegen, hatte aber keinerlei Schmerzen. Unter Umschlägen und Einreibungen sei der Arm nach ca. 3 Wochen

wieder ganz abgeschwollen. Am 17. II. 96 sei die Schwellung vollständig geschwunden und Pat. wieder ganz arbeitsfähig gewesen. Jedoch bereits am 25. II. verspürte er beim Kiesschaufeln ein Krachen im linken Arm, was ihn aber nicht hinderte, weiter zu arbeiten. Am andern Morgen sei dann die linke Schulter stark geschwollen gewesen und habe zunächst nur geringe, dann aber stärkere Schmerzen verursacht. Entzündungserscheinungen seien auch diesmal nicht aufgetreten. Da trotz Kataplasmen und Pillen die Schwellung gleich blieb, wurde eine Punktion gemacht, wobei sich etwa 1/4 l baumölartige, fadenziehende, dunkelgelbe Flüssigkeit entleert habe. Ganz jedoch schwoll das Gelenk nicht ab. Vor 14 Tagen seien am linken Zeige- und Mittelfinger Blasen aufgetreten, von denen die eine geplatzt sei.

Status (30. VI. 96): Kräftig gebauter, gut genährter Mann. Das linke Schultergelenk ist stark geschwollen, die Haut darüber nicht verfärbt. Der Umfang der linken Schulter beträgt 49 1/2 cm, gegen 44 cm der rechten. Die Schwellung ist durch einen Erguss bedingt, der an der Vorderseite apfelförmig vorragt und von der Clavicula bis zur Mitte des M. deltoid. reicht, hinten dagegen weniger vorspringt. Der Arm kann aktiv nur bis zur Schulterhöhe gehoben werden, wobei man verschiedenartiges Krepitieren hört und fühlt. Unterhalb dieser Schwellung befindet sich auf der Vorderseite eine stark handtellergrosse, rot, grün und blau verfärbte Hautpartie, über deren Entstehen P. nichts anzugeben weiss. Einige Centimeter oberhalb des Condyl. int. hum. eine mehrere Centimeter lange, schräg verlaufende Hautnarbe. Linker Oberarm und Hand sind etwas atrophisch, fühlen sich kalt an und sind bläulich verfärbt. Am Zeigefinger ist auf der Dorsalseite eine, am Mittelfinger zwei linsengrosse, borkenbedeckte Narben. Leichte Berührungen mit der Nadelspitze werden am linken Arm noch gespürt, an der Hand nicht. Die Schmerzempfindung und der Temperatursinn sind daselbst fast völlig erloschen. Die rohe Kraft ist im linken Arme sehr herabgesetzt, denn während Pat. mit der rechten Hand mittels Dynamometer einen Druck von über 70 kg auszuüben vermag, beträgt derselbe mit der linken nur 34 kg. Die Sehnenreflexe am linken Arm sind nicht verstärkt, Patellarreflexe dagegen beiderseits etwas. Es besteht in der Höhe der unteren Brustwirbel eine leichte rechtsseitige Skoliose.

12. Hermann, Dorothea, 38 J., Dienstmagd aus Eschelbronn. Pat. will immer gesund gewesen sein. Vor Jahren habe sie einmal Schmerzen im linken Knie gehabt und vor 3 Jahren ein Panaritium, bei dessen Incision sie keinerlei Schmerzen verspürt habe. Vorigen Winter habe sie eine allmählich zunehmende und sich auch auf den Oberarm erstreckende Schwellung der linken Schulter bemerkt, die auf Salbenapplikation etwas abgenommen habe. Sie habe den Arm nur bis zur Horizontale heben können. Schmerzen habe sie nie, oder doch nur in geringem Masse ge-

habt und stets arbeiten können.

Status (15. XI. 98): Die Gegend der linken Schulter ist stark spindelförmig vorgewölbt. Diese Auftreibung entspricht etwa den Konturen des M. deltoideus, dessen Bündel bei Seitwärtsheben des Armes deutlich in die Geschwulst einschneiden. Die dadurch entstehende vordere und hintere Vorwölbung kommunicieren deutlich mit einander. Das Acromion reicht über den oberen Pol der Geschwulst hinweg. Dieselbe fluktuiert deutlich. In ihrer vorderen Wand fühlt man einige cirkumskripte Verdickungen. Bei Bewegungen im Schultergelenk ist Krepitation fühlbar. Bei Vorwärtsbewegungen des Armes kommt eine Art Subluxation des Humerusendes zu Stande. Der Kopf scheint geschwunden zu sein, da man unter dem Acromion tief mit den Fingern eindringen kann. Am linken Daumen fehlt der Nagel. Die Muskulatur des linken Oberarmes fühlt sich schlaff an, die grobe Kraft ist jedoch nicht wesentlich herabgesetzt. Die linke Hand ist stark cyanotisch und kalt. Pupillen sind gleich, reagieren prompt. Augenbewegungen sind frei, Sprache ungestört. Triceps- und Bicepsreflex fehlen links. Direkte Muskelerregbarkeit links nur an den Streckmuskeln der Radialseite des Vorderarmes nachzuweisen. Der N. radialis ist am linken Oberarm leicht mechanisch erregbar. Pinselstriche werden am linken Arme überall deutlicher gefühlt als am rechten. Im Gebiete der Schulter und am linken Oberarm, entsprechend dem Innervationsgebiete des N. cutan. int. ist die Sensibilität gestört. Die Schmerzempfindlichkeit ist am ganzen linken Arm herabgesetzt, ebenso der Temperatursinn, letzterer entsprechend dem linken Schulterblatt und M. pectoralis. Ebenso besteht an der linken oberen Extremität eine Herabsetzung der Erregbarkeit für den faradischen Strom. Während sie bei den N. ulnaris und medianus herabgesetzt erscheint, ist sie beim N. radialis gesteigert.

13. Sauter, Stefan, 36 J., Wagner aus Grosselfingen. Am Weihnachtsabend legte sich Pat. im Halbschlaf mit beiden Armen auf den heissen Ofen, ohne Schmerzen zu empfinden. Er ging zu Bett und bemerkte am andern Morgen, dass aus seinen Aermeln eine wässerige Flüssigkeit heraustroff. Bei näherem Zusehen entdeckte er an beiden Vorderarmen weisse Blasen. An Rock und Hemd waren keinerlei Spuren einer Verbrennung. Pat. behandelte die Blasen 8 Tage mit Leinölumschlägen und begab sich sodann in die Behandlung der chirurgischen Klinik. In seiner rechten Hand habe er häufig eigentümliche Kältegefühle, und seit 5 Jahren sei er im Gebrauche seiner Finger behindert.

Status (5. I. 99): Grosser, kräftig gebauter Mann. Auf beiden Schulterblättern je handflächengrosse strahlige Narben, über deren Entstehen Pat. nur soviel weiss, dass vor 8 Jahren hier plötzlich Blasen und Geschwüre aufgetreten seien. Am rechten Unterarm einige Incisionsnarben (wegen Phlegmone). Eine alte, angeblich von einer Verbrennung her-

rührende Narbe am rechten Handgelenk, eine frische Brandblase am r. kleinen Finger, eine von einer Schnittwunde zurückgebliebene Narbe auf der Volarseite des linken Mittelfingers, eine frische Schnittwunde auf der Dorsalseite des linken kleinen Fingers. Am rechten Unterarm, auf der Volarseite oberhalb des Handgelenkes eine 5 cm lange, 2 cm breite, flache granulierende Wunde, ebenso eine ca. 12 cm lange am linken Unterarm. Darüber ein ca. 23 cm langer, vom unteren Drittel des Unterarmes bis über den Condyl. int. hum. sich erstreckender Substanzverlust, in dem die Flexoren frei zu Tage liegen. An der linken Hand sind die M. interossei hochgradig atrophisch, die Finger aufgetrieben. Aktiv ist Streckung derselben nur in der Grundphalanx möglich, passiv nur am Mittelfinger nicht. Beugung ist ebenfalls nur im Grund- und Mittelgelenk mit Ausnahme des narbig kontrahierten Mittelfingers möglich. Eine Spreizung der Finger gelingt nicht. Die Bewegungen in Schulter- und Ellbogengelenk sind frei. Die Schmerzempfindung ist auf beiden Armen herabgesetzt, die Sensibilität auf der Ulnarseite der linken Hand, sowie am linken kleinen Finger erloschen. Der Temperatursinn ist im Bereiche beider Arme, sowie des oberen Teiles der Brust und Schultern aufgehoben. Es besteht eine Kyphoskoliose der gesamten Brustwirbelsäule.

16. I. 99. Wunden nahezu gereinigt. — 25. I. 99. Nach Abstossung eines nekrotischen Propfes am Ellbogen entleert sich aus einem nach dem Gelenke und auf rauhen Knochen (Condyl. int. oder Olecranon) führenden Fistelgange reichlich dünnwässeriger Eiter. Gelenk völlig unempfindlich. Temperatur 39—40° abends. — 31. I. Fieber geringer. Der Fistelgang hat sich geschlossen.

14. Grad, Barbara, 70 J., aus Böhringen (Fig. 3). Pat. will sich vor 40 Jahren den Oberarm ausgerenkt haben. Seit dieser Zeit soll auch eine Wunde am Ellbogen bestehen. Anfangs wurden ihre Schmerzen und Beschwerden für rheumatische gehalten und dementsprechend behandelt. Nach Jahresfrist (1860) kam sie in die hiesige Klinik, wo man ihr sagte, die Verrenkung sei veraltet und könne nicht mehr eingerichtet werden. Seit dieser Zeit sei der Arm gefühllos, doch habe sie so viel Gebrauchsfähigkeit wieder erlangt, dass sie sich in einer Fabrik habe beschäftigen können. Ueber ihr ferneres Ergehen ist nichts zu eruieren. Vor 12 Wochen erkaltete der Arm und schwoll an. Gleichzeitig trat Fieber auf, das noch besteht. Man wollte sie mit Heubädern heilen, doch wurde ihr der Arm durch den Dampf dermassen verbrüht, dass am Ellbogen die Haut in Fetzen sich löste und auch die Weichteile Verbrühungen aufwiesen.

Status (26. VII. 99): Sehr dekrepide Frau. Katarrh der Lunge. Linkskonvexe Skoliose der Brust- und Lendenwirbelsäule. Es besteht eine Luxatio humeri dextri subcoracoidea. Der Gelenkkopf ist deformiert, mit einigen Höckern und Vorsprüngen versehen und passiv in geringem Grade

beweglich. Das äussere Schlüsselbeinende, Acromion und Gelenkende der Scapula sind in einen faustgrossen Tumor von knolliger Oberfläche verwandelt. Auf dem Acromion ist eine fünfmarkstückgrosse, verschiebliche Narbe. Der Humerusschaft ist dünn und atrophisch. Im Ellbogengelenk besteht eine vollständige Luxation beider Vorderarmknochen nach

Fig. 3.

aussen. Das untere Ende des Humerus liegt frei zu Tage, und zwar in einer handtellergrossen, torpiden Geschwürsfläche. Einzelne Teile des Gelenkkopfes sind nekrotisch. Der Vorderarm steht in Pronation und ist um Handbreite am Humerus in die Höhe geschoben. Es besteht eine Flexion von ca. 120°. Die Proximalenden von Radius und Ulna sind stark verdickt und unregelmässig aufgetrieben, aber aneinander verschieblich. Bei Pro- und Supination fühlt man deutlich Krepitieren. Im übrigen sind die Vorderarmknochen normal. Im Handgelenk besteht eine Kontraktur in Dorsalflexion von fast einem rechten Winkel. Die Finger stehen in Beugekontraktion und sind in die Hohlhand eingeschlagen (Krallenstellung). Nägel stark deformiert, Haut sehr abschilfernd. Die Sensibilität

ist besonders an der rechten oberen Extremität herabgesetzt. Schmerzempfindung und Temperatursinn ist daselbst fast ganz aufgehoben. Berührung von Daumen und Zeigefinger wird richtig lokalisiert, an den übrigen Fingern nicht.

8. VIII. 99. Amputatio humeri etwas unterhalb der Mitte ohne Narkose und Blutleere mittels Zirkelschnittes. Heilung per primam.

Präparat: Die Humerusdiaphyse ist im unteren Teile atrophisch, von derbem Bindegewebe bedeckt, das gegen das Ellenbogengelenk zu mächtig zunimmt. Die Gelenkkapsel ist anscheinend in diese bindegewebigen Callusmassen übergegangen. Das Gelenkende des Humerus ist atrophisch, kastaniengross, kugelig, ohne Knorpelüberzug, mit rauher Oberfläche. An der Aussen- und Hinterseite desselben ist der Bindegewebsüberzug besonders derb, an der unteren Seite fehlt er, es liegt hier die rauhe Gelenkfläche zu tage. Der Condyl. int. ist abgesprengt, von derbem Bindegewebe eingehüllt und durch dieses mit dem Gelenkende verbunden. Das proximale Ende der Ulna ist stark hypertrophisch und ebenso wie das Radiusköpfchen in derbe Bindegewebsmassen eingehüllt, die auf der oberen Seite etwas geglättet erscheinen, da die beiden Unterarmknochen je der Aussenseite des unteren Humerusendes in Pronationsstellung aufliegen. Das Olecranon ist stark verdickt, besonders nach hinten und oben, aber auch seitlich etwas verbreitert. Die Fossa navicularis ist gänzlich mit neugebildetem Knochen ausgefüllt, der Proc. coronoid. etwas atrophiert. Lateralwärts, das Radiusköpfchen hinten überragend, liegt neben dem Olecranon, mit diesem durch derbes Bindegewebe fest verbunden, eine etwa pflaumengrosse, scharfkantige Knochenneubildung. Das Radiusköpfchen ist hypertrophisch, ohne Gelenkfläche, mit rauher, zu tage liegender Oberfläche und radioskopisch deutlichen Zeichen von Osteoporose, sowie lateralwärts gelegener Osteophytenbildung. Der Radiushals ist atrophisch. Zwischen ihm und der Ulna im Bindegewebe Knochenneubildung; ebenso in dem das Köpfchen umgebenden Gewebe eine kleine, erbsengrosse, unregelmässige Knochenbildung.

15. Renner, Cumerana, 59 J., aus Erlaheim. Pat. will bisher noch nie ernstlich krank gewesen sein. Vor 20 Jahren habe sie einmal 14 Tage zu Bett gelegen. Es habe sie gefroren, und sie habe viel Durst gehabt. Im Oktober 98 fiel Pat. morgens die untersten zwei Stufen einer Treppe hinab auf Gesicht und Hände, die sie im Falle ausgestreckt habe. Sie habe nichts von einer gröberen Verletzung gemerkt. Nur ihr Gesicht habe geblutet, und sie habe ihren rechten Arm nicht mehr wie früher bewegen können. Schmerzen habe sie beim Falle in der rechten Schulter nicht verspürt. Da sie den Unfall ihren Angehörigen verbergen wollte, ging sie erst nach einem Vierteljahr zum Arzt, der ihr Einreibungen verordnet habe. Pat. vermag keine schwere Arbeit mehr zu thun, nicht einmal ihren Rock allein anzuziehen. Sie hat keinerlei Schmerzen, son-

dern nur das Gefühl von Schwere im rechten Arm und die Empfindung, als ob es in der rechten Schulter reibe.

Status (24. VIII. 99): Mittelgrosse, recht dekrepide Frau mit stupidem Gesichtsausdruck. Starke rechtskonvexe Skoliose mit gleichzeitiger Kyphose vom 5. Brustwirbel bis 1. Lendenwirbel. Rechtsseitiges Caput obstipum. An der rechten Schulter fehlt die normale Wölbung. Das Acromion springt stark vor, darunter befindet sich eine seichte Einziehung. Unter dem äusseren Drittel der Clavicula deutliche, rundliche Vorwölbung. Es besteht eine rechtsseitige Luxatio humeri subcoracoidea. Passiv kann der Arm ohne Schmerzen bewegt werden, wobei man deutliches Reiben fühlt, aktiv ist seitliche Elevation bis zur Horizontalen möglich. Die Haut an beiden Armen, besonders Vorderarmen, ist welk, trocken, stellenweise abschilfernd. Die Muskulatur ist rechts kräftiger als links. (Die Frau giebt an, auch jetzt noch alle Arbeiten mit der Rechten zu verrichten.) Schmerzempfindung und Temperatursinn ist an beiden Armen und Händen herabgesetzt. Pat. verwechselt stets kalt und warm, giebt es aber bei Kontrollversuchen an der Wange stets richtig an. An beiden Händen Difformitäten mehrerer Finger. Dieselben stammen, wie Pat. nachträglich angiebt, von Panaritien, woran sie öfter gelitten. Dieselben seien schmerzlos gewesen, und habe sie damit ruhig weiter arbeiten können. Patellarreflexe beiderseits beträchtlich gesteigert, auch durch Beklopfen der Quadricepssehne leicht auszulösen.

16. Niethammer, Joh. Georg, 51 J., Bauer aus Holzbronn. Seit Anfang April leidet Pat. an einem Panaritium des rechten Zeigefingers. Schon früher habe er häufig Entzündungen und Eiterungen an den Fingern gehabt; 1898 habe er das Endglied des rechten Mittelfingers dadurch verloren. Seit mehreren Jahren habe er gemerkt, dass das Gefühl an den Händen nicht mehr so fein sei.

Status (15. V. 00): Grosser, mässig genährter Mann. Am rechten Zeigefinger vorn am Nagel ein kleines mit Borken bedecktes Geschwür. Finger noch etwas ödematös. Rechter Mittelfinger und 4. Finger verstümmelt. Die Finger können nur zum Teil gestreckt werden. Tast- und Schmerzempfindung überall herabgesetzt, Temperatursinn fast ganz aufgehoben. Diese Störungen betreffen die ganze Körperoberfläche. Pat. vermag kalt und warm nicht zu unterscheiden. Patellarreflexe verstärkt. Kein Fussklonus. In der linken Schulter fühlt man bei Bewegungen deutlich Krepitation. Es besteht daselbst auch geringe Schmerzhaftigkeit.

17. Cramer, Raimund, 53 J., aus Dielingen. Pat. erlitt mit 23 Jahren einen Bruch des rechten Unterarmes, der nicht richtig eingerichtet wurde und schlecht geheilt sei. 1890 sei er ca. 4 m hoch auf seine linke Seite gefallen. Schon vorher habe er gemerkt, dass dieselbe niedriger sei, als die rechte. Dann seien Schmerzen in der linken Schulter auf-

getreten, sodass Pat. den Arm nicht mehr habe gebrauchen können. Das Gehen sei ihm erschwert worden, besonders misslich sei es ihm gewesen, wenn er einmal hingefallen, da das Aufstehen mit grossen Schwierigkeiten und Mühen verknüpft gewesen sei.

Status (18. V. 00): An der linken Hand fehlen 2 Finger, die übrigen sind verkrümmt und verstümmelt. Es besteht im linken Schultergelenk eine habituelle Luxation des Oberarmes, sowie am rechten Vorderarm eine Pseudarthrose. In der Scapulagegend sind strahlige Narben; hochgradige Kyphoskoliose. Syringomyelie ist klinisch nachgewiesen. Das Röntgenbild zeigt die Schultergegend nicht verdickt. Der Gelenkkopf des Oberarmes entbehrt seiner Gelenkfläche und ist abgeschrägt. Er ist nach vorn oben dislociert, die Pfanne ist leer, undeutlich.

Zunächst sei im folgenden eine kurze Zusammenfassung der angeführten Beobachtungen gegeben. Dieselben enthalten Erkrankungen des Schulter-, Ellbogen-, Hand-, Hüft-, Knie- und Fussgelenkes.

Was zunächst die Arthropathieen des Schultergelenks betrifft, so bieten die Beobachtungen 4, 5, 6, 7, 9, 10, 11, 12, 14, 15, 16 u. 17 ein mannigfaltiges Bild dieser Affektion dar. Bei 5, 10, 15 u. 17 wird ein Trauma als Ursache der Erkrankung angegeben. Dasselbe bestand stets in einem Fall auf die Schulter oder auf den im Momente des Fallens zum Schutze vorgestreckten Arm. In Beob. 4 und 9 vermochten schon ungeschickte Bewegungen und geringe körperliche Anstrengung die Erkrankung auszulösen. Allerdings hatte in letzterem Falle ein vor 17 Jahren erlittenes Trauma Schmerzen und Herabsetzung des Gefühles in der betr. Schulter zurückgelassen. In den Beob. 6, 11, 12 und 14 wird keine direkte Schädigung als Ursache der Gelenkerkrankung angegeben. In Fall 9 soll dieselbe beim „Kiesschaufeln" eingetreten und der Patient schon einmal an einer vorübergehenden plötzlichen Schwellung des Ellbogengelenkes, sowie vor 30 Jahren des öfteren an Gliederweh erkrankt gewesen sein. In Beob. 16 wird die Gelenkerkrankung als zufälliger Nebenbefund konstatiert. Nicht zu eruieren ist die Ursache in Beob. 7.

Den meisten dieser Gelenkerkrankungen, die sich durchschnittlich in einem Alter von ca. 40 Jahren manifestierten, gingen andere Symptome des Grundleidens voraus. Meist sind es schmerzlose Panaritien mit mehr oder minder hochgradiger Verstümmelung der betreffenden Finger und Hände (Beob. 4, 5, 6, 7, 12, 15 u. 16), ferner Schwindelanfälle, Zucken und Schwäche der Extremitäten, sowie Herabsetzung

des Temperatur- und Schmerzsinnes (Beob. 4 und 5). In Beob. 17 war 20 J. vor dem Auftreten der Gelenkerkrankung der Unterarm der anderen Extremität gebrochen und mit Hinterlassung einer Pseudarthrose geheilt. Nur in Beob. 14 trat die Gelenkerkrankung angeblich als erstes Krankheitssymptom auf.

Ebenso verschieden wie der Beginn, sind in den einzelnen Beobachtungen die klinischen Erscheinungen der Erkrankung. In Fall 16 sind die aufgetretenen Veränderungen am geringfügigsten. Es besteht nur eine geringe Schmerzhaftigkeit und deutliche Krepitation bei Bewegungen. Besonders auffallend ist in diesem Falle, dass sich die Herabsetzung der Tast-, Schmerz- und Temperaturempfindung über die ganze Körperoberfläche erstreckt. Schon bedeutender sind die Gelenkerkrankungen in den Beob. 4 und 10. In beiden Fällen sind die betr. Extremitäten von hochgradiger Atrophie der Muskulatur befallen, die in Fall 4 fibrilläre Zuckungen zeigt. Bewegungen im Schultergelenke sind mit Knarren, in Beob. 10 auch mit Schmerzen verbunden. In letzterem Falle kann man dabei den Arm, wenn auch unvollständig, nach vorn luxieren. Auch besteht ausser dieser Gelenkerkrankung noch eine Atrophie des l. Beines mit spastischem Gange und Romberg'schem Phaenomen, während der Temperatursinn keinerlei Störungen aufweist.

In den Fällen 5, 6, 7, 13, 14 und 17 setzte die Gelenkerkrankung mit einer Luxation ein oder führte doch zu einer solchen. In Beob. 7 wurde dieselbe spontan und schmerzlos reponiert, und es blieb nur noch ein Gefühl von Pelzigsein zurück. Dagegen wurde dieselbe in den Beob. 14 und 15 stationär und veraltete. Beidemale handelt es sich um eine Luxatio subcoracoidea. Während dieselbe aber in Fall 15 erst seit $^3/_4$ Jahr besteht, soll sie in dem anderen bereits vor 40 Jahren eingetreten sein. Dementsprechend sind dort die Difformitäten ganz bedeutend und vorwiegend hypertrophischer Natur. Ausserdem ist im Ellbogengelenk derselben Extremität noch eine Luxation vorhanden, die gleichzeitig mit der des Oberames entstanden sein soll. In Beob. 15 sind dagegen die Veränderungen nur gering und bestehen hauptsächlich in einer gewissen Beschränkung der aktiven Beweglichkeit des Armes und deutlicher Krepitation. Da die Patientin auch jetzt noch alle Arbeiten mit dem luxierten Arme verrichtet, so zeigt merkwürdiger Weise die Muskulatur desselben im Vergleich zu der des anderen Armes keinerlei Atrophie. Erwähnenswert an P. ist ferner ein deutliches Caput obstipum. In Beob. 5 kam es nach Fall auf die l. Schulter zu einer schmerzlosen

Schwellung, die allmählig abnahm, nach Anstrengungen sich aber wiederholt einstellte und im weiteren Verlaufe zu einer Luxation führte, die habituell wurde, und welche Patientin selbst unter deutlichem Krepitieren herzustellen vermag. Ausserdem trat in diesem Falle, ebenso wie in Beob. 2 eine linksseitige Recurrenslähmung auf. Auch die Beob. 6 und 17 zeigen solche habituellen Luxationen. Während aber in ersterem Falle der Humeruskopf stark eiförmig vergrössert ist, erscheint er in letzterem atrophisch. Auch gingen der Luxation hier angeblich Schmerzen voraus, sodass P. den Arm nicht mehr habe gebrauchen können.

Die übrigen 3 Beobachtungen (9, 11 und 12) haben insofern etwas Eigentümliches, als in allen dreien ein mehr oder minder bedeutender Erguss auftrat, der stationär blieb. In Fall 9 und 11 war es bereits früher, und zwar in Beob. 9 infolge einer ungeschickten Bewegung, in Fall 11 ohne Ursache, plötzlich zu einem Erguss gekommen, der allmählig zurückging, sich aber anlässlich einer geringen Anstrengung plötzlich wieder einstellte. In Beob. 12 trat nach und nach eine immer mehr zunehmende schmerzlose Schwellung der l. Schulter auf. Dieselbe ist spindelförmig verdickt und giebt deutlich das Gefühl von Fluktuation. In der vorderen Wand der Geschwulst sind einige cirkumskripte Verdickungen. Der Humeruskopf ist anscheinend geschwunden. Alle Bewegungen des Armes sind von Krepitation begleitet. Auch kommt bei Vorwärtsbewegungen eine Art Subluxation zu stande. Sowohl in Fall 9 wie 11 besteht eine beträchtliche Schwellung der Schulter, die auch auf den oberen Teil des Oberarmes übergreift. Aktive Bewegungen desselben sind beschränkt und mit Krepitation verbunden. Im Gegensatz zu Beob. 9 besteht in Beob. 11 eine geringe Atrophie des l. Armes und der Hand. In Beob. 9 ist dagegen eine Perversion des Temperatursinnes bemerkenswert.

Bei 4 Fällen fand sich eine Erkrankung des Ellenbogengelenkes. In Fall 1 und 2 entstanden die Gelenkveränderungen im Anschluss an ein Trauma. Sie waren bei beiden Patienten einander sehr ähnlich: Die Gelenkenden des Oberarmes und des Unterarmknochens waren stark aufgetrieben. Im umgebenden Gewebe fanden sich Knochenneubildungen. In Beob. 2 bestand ausserdem eine hühnereigrosse Exostose der Ulna, der sich im Verlaufe der Erkrankung noch eine ebenso grosse, knochenharte Verdickung an der Aussenseite des Capitul. radii zugesellte. Während aber hier die Gelenkerkrankung das erste Krankheitssymptom darstellte, gingen demselben

in Fall 1 Schwindel, Panaritien, Steifigkeit und Kribbelgefühle in den Beinen mit vorübergehenden Oedemen, sowie Vereiterung des einen Bulbus voraus.

Gänzlich hiervon verschieden war die Affektion des Ellbogengelenkes in den Beob. 13 und 14. Im Falle 13 war sie die Folge einer Verbrennung, die sich P. bei der bestehenden Herabsetzung der Schmerzempfindung durch Anlehnen an einen heissen Ofen zugezogen hatte. Nach Abstossung eines nekrotischen Pfropfes kam es zu einer Vereiterung des Gelenkes, die mit Fistelbildung und hohem Fieber einherging. Auch in Beob. 14 verursachte eine Verbrühung des in seiner Schmerz- und Temperaturempfindung hochgradig gestörten Gliedes eine Gelenkeiterung. Dieselbe war ebenfalls von hohem Fieber begleitet und führte zu entsprechenden Veränderungen des Gelenkes, das ohnehin schon infolge einer veralteten Luxation hochgradig deformiert war. Bei beiden Patienten manifestierte sich das Leiden im Alter von ca. 30—35 J. Bei ersterem gingen ihm plötzlich entstandene Blasen an den Schulterblättern, Schwäche im Gebrauch der Finger infolge Atrophie der Mm. interossei und eigentümliche Kältegefühle in der r. Hand voraus, bei letzterer waren keinerlei Krankheitssymptome vorher beobachtet worden. Die Schmerzempfindung war in beiden Fällen so herabgesetzt, dass in dem einen ohne Narkose amputiert werden konnte, in dem anderen die Sondierung des Gelenkes keinerlei Schmerzen hervorrief.

Eine Affektion des Handgelenkes wurde in Fall 6 in Verein mit einer Erkrankung des Schultergelenkes derselben Extremität beobachtet. Sie äusserte sich in lautem Knarren bei jeder Bewegung. Eine besondere Schädigung war nicht nachzuweisen.

In den Beobachtungen 8 und 3 sind die unteren Extremitäten befallen. Bei dem ersteren Patienten trat ganz allmählig eine Affektion des Hüftgelenkes auf, die sich anfangs in heftigen Schmerzen bei Witterungswechsel äusserte. Auch wurde nach und nach der Gang hinkend. Das l. Hüftgelenk erschien bei der Aufnahme hochgradig verändert. Die Trochantergegend war bedeutend verbreitert, dicht unter dem Trochanter sass dem Oberschenkel eine stark mannsfaustgrosse Exostose von länglich abgerundeter Form auf. Die Bewegungen im Hüftgelenk waren etwas beschränkt. Eine Verkrümmung der Wirbelsäule bestand nicht.

In Beob. 3 war das Knie- und Sprunggelenk afficiert. Nach einem Sturz stellte sich im 6. Lebensjahre eine Schwellung des Knies ein, die sich später auch nach ganz unbedeutenden Traumen wieder-

holte und schmerzhaft wurde. Beide Gelenkenden waren stark hypertrophisch. Im oberen Recessus fand sich ein Erguss, an der Tibia direkt unter der Kniekehle eine wallnussgrosse Exostose. Bei Bewegungen, die nur in beschränktem Masse möglich und schmerzhaft waren, hörte man deutlich Knarren. Seit einigen Jahren verbreiterte sich auch allmählich ohne nachweisbare Ursache das l. Sprunggelenk. Die distalen Enden der Unterschenkelknochen wurden dicker, unterhalb des Malleol. int. bildete sich eine Exostose. Der Fuss selbst stand in Valgusstellung, der Oberschenkel war atrophisch.

Auf die Erkrankungen der kleinen Gelenke an Hand und Fuss will ich nicht eingehen.

Diese Krankengeschichten vermögen ein recht anschauliches Bild von dem oft so verschiedenen und doch im grossen Ganzen einheitlichen Charakter der Gelenkerkrankungen bei Syringomyelie zu geben und können den schon von Charcot, Sokoloff und Graf aufgestellten, in neuester Zeit besonders von Schlesinger genauer formulierten Sätzen über das Wesen dieser Arthropathien eine weitere Stütze geben.

Was zunächst die Häufigkeit des Vorkommens von Gelenkerkrankungen bei Syringomyelie überhaupt betrifft, so hatte dieselbe Sokoloff früher auf 10 % aller Fälle berechnet, während Schlesinger in seiner neuesten Arbeit 20 bis 25 % nicht für zu hoch gegriffen hält. Von den in der hiesigen Klinik aufgenommenen Kranken mit Syringomyelie hatten fast 30 % eine Gelenkerkrankung. Wie auch Graf betont, ist es dabei allerdings sehr schwierig zu entscheiden, ob diese Erkrankung wirklich auch neuropathischer Natur und nicht idiopathisch entstanden ist. Dies trifft besonders zu, wenn die Veränderungen nur sehr geringfügiger Natur sind. Zum Teil mag diese hohe Prozentziffer wohl auch darauf beruhen, dass die Erkrankten meist erst die Hülfe der Klinik aufsuchen, wenn sich eine Gelenkaffektion in Gestalt einer plötzlichen Schwellung, einer Luxation oder eines eitrigen Processes entwickelt hatte. Denn den übrigen Krankheitssymptomen, insbesondere den multiplen Panaritien, Verbrennungen und dergl. schenken die Patienten im allgemeinen wegen der meist bestehenden Herabsetzung der Schmerzempfindung nur geringe Beachtung.

Frauen werden in der Regel weniger häufig als Männer von Arthropathien befallen. Nach Schuchardt[1]) steht die Häufigkeit

1) Deutsche Chirurgie. Lief. 28. S. 334 f.

ihres Vorkommens bei beiden Geschlechtern in einem Verhältnis von 45 : 16. Nach den Beobachtungen der Tübinger Klinik, die natürlich wegen der relativ kleinen Zahl statistisch wenig verwertbar sind, verschiebt sich dieses Verhältnis etwas, insofern als sich unter 17 Erkrankten 6 Frauen befinden. Das vorwiegende Befallensein des männlichen Geschlechtes ist wohl darauf zu beziehen, dass Traumen bei der Entstehung der Gelenkerkrankung eine grosse Rolle spielen.

Für die Beurteilung der Häufigkeit, mit der die einzelnen Gelenke befallen werden, stehen bei unseren 17 Fällen 20 Arthropathien zur Verfügung. In einem Fall war der genaue Sitz nicht zu eruieren, die übrigen 19 verteilen sich folgendermassen:

	rechts	links
Schultergelenk	4	8
Ellenbogengelenk	3	1
Handgelenk		1
Hüftgelenk		1
Kniegelenk		1
Fussgelenk		1
Sa.	7	13

Es bestätigt sich also an unserem Material die bekannte Thatsache, dass die untere Extremität ungleich seltener befallen wird, als die obere, und dass an der letzteren das Schultergelenk am häufigsten erkrankt.

In der Aetiologie der Arthropathien bei Syringomyelie spielt unstreitig das Trauma eine grosse Rolle. Man hat viel für und gegen die Annahme eines Traumas als ätiologisches Moment gestritten. Während auf der einen Seite namentlich Charcot einen Zusammenhang zwischen Trauma und der Entstehung der Gelenkaffektion gänzlich bestritt und letztere nur von einer trophoneurotischen Störung der Epiphyse der Knochen abhängig machen wollte, massen auf der anderen Seite Virchow und Volkmann dem Trauma die Hauptbedeutung für ihre Entstehung zu. In neuerer Zeit wird mehr die Ansicht Sokoloff's geteilt, dass das Trauma einen schon vorher bestehenden artikulären Process ungünstig beeinflusse, mag derselbe nun in Veränderung des Bandapparates, in Atrophie der Muskulatur oder dergl. bestehen. Nur so kommen nach Sokoloff und Hödlmoser [1]) Spontanluxationen zu stande. Auch von den angeführten Fällen der hiesigen Klinik sind 8 unzweifelhaft auf ein Trauma

1) Wiener klin. Wochenschrift 26.

zurückzuführen. Bei den übrigen ist es nicht nachzuweisen, bezw. den Betroffenen infolge der ausnahmslos bestehenden Herabsetzung der Schmerzempfindung nicht zum Bewusstsein gekommen. So weiss der Pat. in Beob. 11 z. B. nichts über die Entstehung jener handtellergrossen, rot, grün und blau verfärbten Hautpartie auf der r. Brustseite anzugeben, obwohl dieselbe mit grösster Wahrscheinlichkeit von einer schwereren Kontusion herrührte. Allerdings lässt in manchen Fällen vielleicht das Kausalitätsbedürfnis dem Erkrankten irgend einen kleinen, ihm vor Jahren zugestossenen Unfall als Ursache erscheinen, wenn er entweder das ätiologisch bedeutsame Trauma wegen der bestehenden Schmerzlosigkeit übersehen hat, oder überhaupt kein Trauma die Erkrankung auslöste. Letzteres mag besonders bei ganz allmählich entstandenen Gelenkerkrankungen unbedeutender Art zutreffen (vgl. Beob. 16). Dass dem Trauma in manchem unserer Fälle Schwächegefühle, Reissen, Schmerzen, Muskelatrophien sowie Herabsetzung des Temperatur- und Schmerzsinnes in den betroffenen Extremitäten vorausgingen, lässt darauf schliessen, dass auch in den Gelenken Veränderungen trophoneurotischer Art bereits bestanden. Ein hinzutretendes Trauma bildet dann, wie auch Graf betont, nur das auslösende Moment für das plötzliche Hervortreten des Leidens. Mit der Häufigkeit des Trauma als ätiologischem Moment hängt es wohl auch zusammen, dass Arthropathien vorzugsweise bei Leuten vorkommen, die auf ihrer Hände Arbeit angewiesen sind, in den sogen. gebildeten Ständen aber relativ wenig beobachtet werden. Es fehlen hier eben meist jene Schädigungen, angestrengte körperliche Arbeit, häufigere Traumen u. s. w., welche bei schon bestehender trophoneurotischer Alteration zu solch ausgedehnten Veränderungen Veranlassung geben können.

Eine Erwerbung syringomyelitischer Gelenkerkrankungen, überhaupt auch der Syringomyelie im allgemeinen auf hereditärem Wege wird von den Autoren negiert. Auch unter unseren Patienten ist nur einer, bei dem eine gewisse erbliche Belastung nachzuweisen ist, denn der Vater des geistig zurückgebliebenen Patienten (Fall 3) war schwachsinnig, zwei Geschwister blödsinnig.

Der Beginn des Leidens scheint in der Mehrzahl der Fälle etwa in das 40. Lebensjahr zu fallen. Allerdings muss dabei berücksichtigt werden, dass die Krankheit oft schon längere Zeit besteht, ehe sie von den meist indolenten und stupiden Patienten bemerkt wird.

Das klinische Bild ist in den einzelnen Beobachtungen im

allgemeinen das bereits von Graf geschilderte. Entweder ist der Beginn ein allmählicher: Dann treten lancinierende Schmerzen, Zucken, Schwächegefühle in den betr. Extremitäten auf; die Gelenke beginnen bei Anstrengungen zu schwellen, allmählich tritt in ihnen Krepitieren, Knarren und Krachen auf. Oder es kommt, meist infolge eines Traumas, zu einer plötzlichen, meist schmerzlosen Schwellung mit einem mehr oder minder beträchtlichen Erguss. Dieser kann allmählich zurückgehen oder auch stationär bleiben. Geht die Schwellung zurück, so kann leicht aus irgend einem Anlass eine erneute Schwellung auftreten, der sich ev. auch Schmerzen zugesellen können.

In andern Fällen tritt plötzlich eine Luxation ein. Dieselbe ist bisweilen durch ein Trauma hervorgerufen, oft aber auch spontan entstanden. Veraltet dieselbe, so kann sie zu hochgradigen Störungen der Bewegungsfähigkeit des betr. Gliedes Veranlassung geben (s. Fall von Hoffmann[1]). Manchmal aber verspürt der Patient trotz bestehender Luxation keinerlei besondere Beschwerden und vermag, wie in Beob. 15, mit dem luxierten Arme seiner Arbeit wie früher nachzugehen. Wiederholte Schwellungen eines Gelenkes führen besonders gerne zur Bildung von Schlottergelenken, Subluxationen und habituellen Luxationen (Beob. 2 und 5). In Beob. 6 trat eine solche ohne vorhergehende Symptome ein, in Beob. 17 nach vorausgegangenem Trauma. Wie Schrader an der Hand der Litteratur nachwies, treten diese habituellen Luxationen besonders im Schultergelenke auf und sind bisweilen ein Frühsymptom der bestehenden Erkrankung. Sokoloff fühlte sich hierdurch veranlasst, nicht nur bei habituellen, sondern auch bei gewöhnlichen traumatischen Luxationen mehr an Erkrankungen des Nervensystemes zu denken, und fand in kurzer Zeit zwei Fälle, die genau den Eindruck einer gewöhnlichen Luxation machten, aber deutliche Symptome von Syringomyelie boten.

In seltenen Fällen bieten die Gelenkveränderungen das Bild eines chronischen Gelenkrheumatismus, so in je einem Falle von Schlesinger (Beob. XXVI) und Strümpell[2]); Strümpell berichtet von einer Arthropathie des Hüftgelenkes, die sich jahrelang nur in äusserst heftigen Schmerzen äusserte. Auch in Beob. 8 klagte Patient lange Jahre hauptsächlich über Schmerzen in der Hüfte, besonders bei Witterungswechsel. Erst allmählich stellte sich hinkender Gang ein. Ebenso mag in Beob. 11 jenes „Glieder-

1) Deutsche Zeitschr. f. Nervenhlkde. Bd. 3. 1893 (Fall XI).
2) S. bei Schlesinger.

weh", welches besonders die Gelenke des erkrankten Gliedes betroffen hatte, bereits ein Symptom der Syringomyelie gewesen sein.

Durch eine hinzutretende Eiterung wird das klinische Bild der Gelenkerkrankung natürlich sehr wesentlich verändert. In den Beob. 13 und 14 kam es beidemale durch eine Verbrennung, bezw. Verbrühung der umgebenden Weichteile zur Eröffnung und unter hohem Fieber zur Vereiterung des Ellenbogengelenkes. Während in dem einen Falle das Gelenk frei zu Tage lag, bildete sich in dem anderen eine Fistel, die dünnflüssigen Eiter entleerte.

Den klinischen Symptomen entsprechen in vielen Fällen die pathologisch-anatomischen Veränderungen, in anderen sind sie über Erwarten hochgradig. Sie sind bald atrophischer, bald hypertrophischer Art. Bei den Affektionen des Schultergelenkes finden sich meist atrophische Veränderungen, Dehnung der Kapsel und Bänder, Atrophie der Gelenkenden (vergl. Beob. 4 u. 12) und oft erheblicher Flüssigkeitserguss, der in Beob. 9 aus blutig gefärbter Serosa, in Beob. 11 anscheinend aus eingedickter Synovia bestand. Beob. 14 zeigt eine der selteneren Schultergelenkserkrankungen hypertrophischer Art. Es bilden in diesem Falle die Gelenkenden der Scapula und Clavicula mit dem Acromion einen grossen knolligen Tumor. Im Ellbogengelenke überwiegen die hypertrophischen Vorgänge. Es entstehen oft bedeutende Verdickungen der Gelenkenden, Schwartenbildung der Kapsel, Zotten und Bindegewebswucherung, Exostosen, sowie Knochenneubildungen im periartikulären Gewebe, bes. auch der Muskulatur. So fanden Charcot[1]), Klemm und Hahn solche Knochenbildungen in der Tricepssehne, Nalbandoff im Brachialis int. Auch Ablösung von Gelenkteilen wurden beobachtet (Beob. 14). Ebenso sind die beobachteten Erkrankungen des Hüft-, Knie- und Fussgelenkes hypertrophischer Natur. Bei allen finden sich beträchtliche Exostosen, in unserem Falle 7 erreichten sie sogar die Grösse einer Männerfaust. Die Gelenkenden sind verdickt. Am Kniegelenk findet sich häufig auch ein Erguss (Beob. 3). Durch das Hinzutreten eines suppurativen Processes wird der anatomische Befund des Gelenkes natürlich sehr modificiert.

Veränderungen der peripherischen Nerven sind bisher nur zweimal von Schlesinger und Chantemesse[2]) festgestellt worden. Schlesinger fand an den Stämmen des Plexus brachialis eine Verringerung der Nervenbündel, ferner sekundäre

1) Diese und die folgenden Litteraturangaben finden sich bei Schlesinger.
2) Progrès méd. Bd. XXIII. S. 273.

Vermehrung der Kerne und des Bindegewebes, Chantemesse konstatierte zahlreiche Verdickungen am Ulnaris. Auch wir waren in der Lage, in einem Fall (14), bei dem die Amputatio humeri gemacht wurde, die mikroskopische Untersuchung der peripheren Nerven vorzunehmen, und zwar wurden dazu möglichst central gelegene Stellen der Nn. radialis, ulnaris und medianus vorgenommen. In Uebereinstimmung mit Hoffmann[1]) fanden wir normale Verhältnisse, neben entzündlichen und degenerativen Veränderungen.

Der Verlauf der Gelenkerkrankungen ist in der Regel ein sehr chronischer. Am deutlichsten beweist dies die Beob. 2, wo alle anderen Erscheinungen der Syringomyelie zunahmen, einige neue, wie Recurrenslähmung hinzutraten, während die Gelenkveränderungen bis auf eine Exostose im Grossen und Ganzen dieselben blieben. Dabei besteht allerdings immer die Gefahr, dass es plötzlich, z. B. durch ein Trauma oder eine Verbrennung zu einer hochgradigen Verschlimmerung kommt. So stellte sich in Beob. 14 nach 40jährigem Bestehen noch eine Gelenkvereiterung ein.

Diese Gelenkeiterungen verschlechtern natürlich die Prognose sehr. Denn wenn auch, wie bekannt, Panaritien und selbst Gelenkeiterungen bei Syringomyelie recht häufig einen chronischen und relativ gutartigen Verlauf nehmen, so fehlt es doch nicht an Beispielen, wo Gelenkvereiterungen in kürzester Zeit zum Tode führten (vgl. die Beob. von Steudener, Langhans, Czerny).

Therapeutisch wurde in unseren Fällen nur zweimal eingegriffen. In Fall 9 wurde ein umfangreicher Erguss im Schultergelenk durch Punktion entleert und eine Ausspülung mit 3 % Carbolsäure vorgenommen; der Erfolg war ein recht befriedigender. In Fall 14 wurde die Amputation des Oberarms gemacht. Die Frage, ob man in Fällen schwerer, durch Vereiterung komplicierter Arthropathie resecieren oder amputieren will, ist in der Litteratur mehrfach erörtert worden. Schuchardt verwirft die Resektion, da sie meist eine Verschlimmerung herbeiführe, dagegen haben Gnesda und Sokoloff mit gutem Erfolg reseciert. In unserem Falle konnte wegen des hohen Alters der Patientin und der Vereiterung und hochgradigen Deformierung des Ellenbogengelenks nur die Amputation in Frage kommen.

1) Münch. med. Wochenschr. 1897. 44. S. 1365.

AUS DER

KÖNIGSBERGER CHIRURGISCHEN KLINIK

DES PROF. DR. GARRÈ.

XII.

Ueber Volvulus der Flexura sigmoidea.

Von

Dr. **Friedrich Kuhn.**

Noch vor zwei Decennien, zu jener Zeit, wo die Eröffnung der Bauchhöhle als eine allzu gefährliche Operation galt und deshalb nur selten zur Ausführung kam, wurden alle Fälle von völligem Darmverschluss mit dem Namen Ileus bezeichnet, ohne Rücksicht auf die pathologisch-anatomischen Verhältnisse des Darms, und naturgemäss auch in den wenigsten Fällen zweckmässig behandelt. Erst nachdem durch die Einführung der Asepsis und Antisepsis die Laparotomie zu einem unvergleichlich weniger gefährlichen Eingriff geworden war und man sich durch dieselbe einen genauen Einblick in die pathologischen Verhältnisse des Darms bei Lebzeiten des Patienten zu verschaffen imstande war, musste allmählich die gemeinsame Bezeichnung Ileus der streng pathologisch-anatomischen Diagnose weichen. Die Achsendrehung eines Darmteiles, die bis dahin als seltene Erkrankung gegolten hatte, erwies sich nun als sehr viel häufiger und zwar war es am Dickdarm in der Mehrzahl der Fälle die Flexura sigmoidea, die dem Volvulus anheimfiel. Wegen

der hohen Bedeutung des Darmverschlusses, der das Leben des Patienten im höchsten Grade gefährdet, wurden die einzelnen Formen in ihren Einzelheiten mit grossem Interesse besonders von den Chirurgen studiert und sehr bald die einzig richtige Behandlung, nämlich die chirurgische, in die Wege geleitet. Speziell ist über den Volvulus der Flexura sigmoidea im letzten Jahrzehnt sehr viel geschrieben worden, und es sind in der Litteratur bereits eine ganze Reihe von grösseren und kleineren Abhandlungen erschienen, sowie auch eine ganze Anzahl Fälle von Volvulus der Flexura sigmoidea teils einzeln, teils in grösseren Zusammenstellungen publiciert worden. Zweck meiner Arbeit soll es sein, 9 weitere interessante Fälle von Volvulus der Flexura sigmoidea, von denen 5 an der Königsberger und 4 an der Rostocker chirurgischen Klinik beobachtet wurden, zu publicieren und an Hand dieser Fälle unter Zuhilfenahme der Litteratur auf das Zustandekommen, die Diagnose, Prognose und Therapie des Volvulus der Flexura sigmoidea näher einzugehen.

Zu diesem Zweck will ich zunächst die Krankengeschichten der an der Königsberger chirurgischen Klinik, darunter 3 von Herrn Prof. v. Eiselsberg behandelte und noch nicht publicierte Fälle, sodann die an der Rostocker chirurgischen Klinik von Herrn Prof. Garrè beobachteten Fälle in extenso anführen und daran die näheren Erörterungen anschliessen.

1. August Behr, 48 J., Besitzer. Patient will in seiner Jugend nie ernstlich krank gewesen sein. Vor 16 Jahren erkrankte er plötzlich an heftigen Leibschmerzen, deren genaueren Sitz er nicht mehr anzugeben vermag. Er hat damals angeblich gefiebert und 8 Tage hindurch keinen Stuhlgang gehabt. Nach 14tägiger Bettruhe waren alle Beschwerden geschwunden und er blieb gesund bis vor 2 Jahren. Damals wiederholte sich dieselbe Erkrankung, nur in schwächerem Masse. Patient lag nur einige Tage zu Bett. Vor 8 Tagen traten wieder heftige Leibschmerzen auf, die besonders in der rechten Unterbauchgegend lokalisiert waren. Ueber die Beschaffenheit des Erbrochenen am 1. Tage der Erkrankung weiss Patient keine Angaben zu machen. Seit dieser Zeit sind weder Stuhl noch Winde abgegangen. Fieber ist angeblich nicht aufgetreten.

Status (15. VI. 99): Mittelgrosser, mässig kräftiger Mann. Herz und Lungen ohne Besonderheiten. Zunge trocken. Das Abdomen ist aufgetrieben, giebt überall tympanitischen Schall und ist druckempfindlich. Der Druckschmerz ist besonders stark rechts unterhalb des Nabels. Der ausgeleerte Mageninhalt ist dunkelschwarzgrün und hat keinen fäkulenten Geruch. Die Rectaluntersuchung giebt normalen Befund. Die Leber-

dämpfung ist bis auf einen 2 Querfinger breiten Streifen unterhalb der 4. Rippe geschwunden. Kein Aufstossen, kein Erbrechen.

Diagnose: Peritonitis, wahrscheinlich ausgehend von Perityphlitis.

Nachdem es gelungen, nach Einführen eines Darmrohres faulig riechende Fäkalmassen und Flatus zu entleeren, hat die Auftreibung des Abdomens anscheinend etwas nachgelassen. Indessen ist Patient seit heute früh plötzlich sehr verfallen. Gestrige Abendtemperatur 38,5°. Nach mehrmaligem Erbrechen tritt der Tod ein (17. VI. 99).

Sektion: Ziemlich kräftiger Körper. Haut leicht icterisch, Fettpolster gering, Muskulatur mässig entwickelt. Starker Meteorismus. Lockere Verklebung der vorliegenden Dünndarmschlingen. In der Bauchhöhle stinkende eitrige Flüssigkeit. Unmittelbar unter der Leber präsentiert sich eine missfarbige Darmschlinge, von der der Foetor besonders ausgeht. Hier ist nicht nur die Oberfläche des Darms, sondern auch das angelötete Peritoneum parietale missfarbig, schmutzig-graugrün. Die in der Mitte der Bauchhöhle und im unteren Abschnitt derselben gelegenen Dünndarmschlingen sind mässig streifig injiciert und mit Fibrin beschlagen. Auffallende Differenz zwischen den nicht sehr stark geblähten Dünndarmschlingen und einer prall gespannten Dickdarmpartie, die fast die ganze linke Bauchhälfte erfüllt. Die in der rechten Hälfte gelegene missfarbige Darmschlinge ist ebenfalls stark gebläht. Zwerchfellstand beiderseits recht hoch. Linke Pleurahöhle frei, rechts etwas blutige Flüssigkeit und fibrinöse Beschläge der Pleura diaphragmatica. Liquor pericardii ziemlich reichlich. Im Herzen reichlich Cruorgerinnsel, Klappen frei, Herzmuskel ausgesprochen braun. — Linke Lunge frei von Adhäsionen, teilweise emphysematös. Rechte Lunge zeigt starke Spitzenadhäsionen. An der Basis Pleuralblutungen und fibrinöser Beschlag, atelektatischer Rand. Auf dem Durchschnitt sehr blutreich und ödematös, in den Bronchien blutiger Schaum. Lungengewebe an der Basis stellenweise schwarzrot. — Der nekrotische Darmteil im Becken lässt sich vom Colon leicht abschälen. Nach Zurückschlagen der Dünndärme erkennt man, dass die Basis des nekrotischen Darmteils um 360° torquiert ist, und dass der nekrotische Darmteil der Flexura sigmoidea entspricht. Der Wurmfortsatz ist in bindegewebige Adhäsionen eingeschlossen und zeigt intakte Wand. Die Schenkel der Flexur sind an der Basis stark genähert und mit einander verwachsen. Das ganze Mesocolon ist stark hypertrophisch, Blase normal weit. Milz feucht, blass, kaum vergrössert. Schleimhaut des Magens und Oesophagus gerötet, Leber braun und klein. Nieren klein, mit einigen Fibromen und Cystchen in den Pyramiden. Im ganzen Dickdarm ist reichlich fettig, gelblich-grauer, asbestartig glänzender Brei. Dickdarmschleimhaut leicht gerötet.

Anatomische Diagnose: Volvulus der Flexura sigmoidea um 360° mit Gangrän der Darmschlinge, diffuse Peritonitis mit teilweise jauchigem

Exsudat, geringe frische Pleuritis dextra, Nierenfibrome, braune Atrophie von Herz und Leber.

2. Alexander Meding, 69 J., Arbeiter. Patient wird von der inneren Station des Krankenhauses der Barmherzigkeit in die Klinik überführt. Patient will seit einer Reihe von Jahren an vorübergehenden kolikartigen Leibschmerzen leiden, ohne bisher dauernde Nachteile davon gehabt zu haben. Am 27. XII. 1899 erkrankte er plötzlich unter heftigen Leibschmerzen, welche seither bald mehr, bald weniger intensiv angehalten haben. Stuhlentleerung, welche noch am Morgen des 27. XII. erfolgte, sistiert gänzlich, Winde seit dieser Zeit nicht mehr abgegangen. Der Leib schwoll, Nahrung konnte Patient nicht mehr zu sich nehmen. Zweimal Erbrechen ohne kotigen Geruch.

Status (1. I. 00): Gealterter, kräftig gebauter Mann mit sehr leidendem Gesichtsausdruck. Die Augen sind zurückgewichen. Puls klein, frequent, 120 Schläge in der Minute. Arterien stark verdickt und hart. Brustorgane ohne besondere nachweisbare Veränderungen. Abdomen gewölbst, gespannt und druckempfindlich. Peristaltik nicht sichtbar, ebensowenig besonders hervortretende Darmschlingen. Leber stark nach oben gedrängt. Erguss in die Bauchhöhle nicht nachweisbar.

Diagnose: Volvulus der Flexura sigmoidea.

1. I. 1901 Operation (Prof. v. Eiselsberg): Chloroformnarkose. Medianschnitt von der Symphyse bis zum Nabel genügt nicht, um die stark geblähten Darmschlingen zu entwickeln. Deshalb zweiter Schnitt $\perp$ zu dem ersten unterhalb des Nabels nach links. Auch jetzt gelingt es noch nicht, die Situation zu übersehen. Medianschnitt nach oben links am Nabel vorbei bis zur Mitte zwischen Nabel und Schwertfortsatz verlängert. Der ganze Dickdarm, soweit er sichtbar ist, erscheint ad maximum gebläht. Sichtbar sind Colon ascendens, transversum, descendens und die Wurzel der Flexura sigmoidea. Die übrigen Teile sind von geblähten Dünndarmschlingen überdeckt. Nachdem letztere zurückgeschlagen sind, wird die stark geblähte Flexura sigmoidea, deren Kuppe bis in die rechte Fossa iliaca reicht, sichtbar. Die Flexur ist nach links um 180° gedreht. Nachdem dieselbe zurückgedreht ist, wird ein Darmrohr per anum eingeführt, durch welches sich reichlich flüssig breiiger Kot entleert. Trotzdem nimmt der Umfang des Dickdarms nur wenig ab. Am oberen Ende der Flexur findet sich eine circa 6—8 cm lange Einschnürung, doch hat die Darmwand daselbst nur wenig gelitten. Durch die Verengerung passiert das Darmrohr bequem. Die Flexura lienalis lässt sich nicht herunterziehen, kann aber abgetastet werden. Ein Tumor ist nirgends zu fühlen. Da der Zustand des Patienten ein guter und in Anbetracht der hochgradigen Annäherung der Fusspunkte eine abermalige Drehung zu befürchten ist, wird zur Resektion der ganzen Flexur geschritten. Beim Abbinden des Mesenteriums geht eine Ligatur los, wo-

durch eine Blutung aus der Radix mesenterii erfolgt, deren Stillung längere Zeit und Mühe erfordert. Die Darmschlinge wird jederseits zwischen 2 Pincen durchschnitten. Naht des Mesenteriums. Nachdem die schliessenden Pincen entfernt sind, können die Darmenden bequem genähert werden. Dabei fliesst reichlich Kot aus dem proximalen Ende ab, doch kann ein Eindringen in die Bauchhöhle verhütet werden. Die Oeffnungen werden durch Tupfer provisorisch geschlossen. Beim Entfernen des Tupfers fliesst wiederum Kot aus. Die vordere Naht in der Nähe des Mesenterialansatzes wird mit einem Appendix epiploicus übernäht. Die Nahtstelle wird mit Jodoformgaze umgeben, und diese durch die Bauchwand nach aussen geleitet. Reposition der Därme und Schluss der Bauchwunde macht grosse Schwierigkeit. Die Spannung ist so stark, dass Peritoneum und Fascie zum Teil gleichzeitig genäht werden müssen. Verband.

2. I. Nacht befriedigend. Einmal Erbrechen, nicht kotig riechend. Abdomen nicht gebläht, nicht schmerzhaft. Temperatur 37,4°, Puls 100 und kräftig. Abdomen nicht schmerzhaft.

3. I. Abdomen nicht schmerzhaft. Winde nicht abgegangen. Puls kleiner und an der Radialis kaum fühlbar. Verbandwechsel. Aus der Naht entleert sich bräunliche, nach Kot riechende Flüssigkeit. Sensorium frei, Stuhldrang. Gegen 10 Uhr morgens erfolgt massiger Stuhlgang. Unmittelbar darauf Collaps. Nach Injektion von Campher und Aether vorübergehende Besserung. 11^{30} Uhr tritt der Tod ein.

Sektion: Wunde noch nicht verklebt, Gewebe der Naht jauchig, schmierig. In der Nähe des Tampons dicker Eiter. Im Bereich der Wunde sind die Darmschlingen mit der Bauchwand verklebt. Stark injiciertes Netz überlagert in der linken Bauchhälfte die Darmschlingen und ist mit ihnen mehr oder weniger verwachsen. Vorliegende Darmschlingen sämtlich mit einander verklebt. Peritoneum trübe, ziemlich trocken, zum Teil mit blutigen Fibrinauflagerungen bedeckt. Hinter dem Peritoneum blutiger Erguss. In den abhängenden Partieen kein Exsudat. Darmnaht schliesst gut. Oberhalb der Naht befindet sich ein 3 cm breiter Streifen, der eine Nekrose der Schleimhaut mit schmutzig grüner Färbung zeigt. Oberhalb dieser diphtherischen Stelle ist die Schleimhaut stark injiciert. Hinter der Nahtstelle befindet sich im retroperitonealen Gewebe eine nicht sehr ausgedehnte hämorrhagische Infarcierung. Im Bereich dieser Stelle ein kleiner Abscess.

Anatomische Diagnose: Peritonitis, Phlegmone der Bauchdeckenwunde, Diphtherie der Schleimhaut an der Nahtstelle.

3. Friedrich Sand, 31 J., Arbeiter. Patient stammt aus gesunder Familie, ist verheiratet und hat 4 gesunde Kinder. Im Jahre 1890 machte er eine Gelbsucht durch, die sich langsam ohne Schmerzen entwickelte. Seitdem will Patient immer gesund gewesen sein, insbesondere nie Störungen von Seiten des Verdauungstractus gehabt haben. Am

28. IV. 1900 bekam er plötzlich starke Leibschmerzen, die ruckweise in verschieden grossen Intervallen auftraten und jedes Mal rasch wieder verschwanden. Auch am 29. IV. traten diese Schmerzen wieder auf und waren in der Mitte, entsprechend dem Nabel, und in der Kreuzgegend lokalisiert. Die Schmerzen waren jedoch nicht sehr stark, so dass Patient ausser Bett blieb und auch am 30. IV. noch zur Arbeit ging. Mittags aber setzten sie sehr heftig ein und hielten bis zum 1. V. früh ununterbrochen an. In den Tagesstunden des 1. V. blieben die Schmerzen aus. Je 1 Löffel Ricinusöl am 30. IV. und 1. V. erzeugten keinen Stuhlgang. In der Nacht vom 1. zum 2. V. setzten die Schmerzen wieder ein und dauerten seitdem fort. Letzter Stuhlgang am 28. IV. abends, seitdem Stuhlverhaltung. Durch Darmeinläufe wurden wohl Darmgase, aber kein Kot entleert. Gestern und heute dreimaliges Erbrechen dünner, brauner aber nicht kotiger Massen. Der Appetit liegt seit 3 Tagen vollkommen darnieder. Patient giebt an, zu Hause gefiebert zu haben. Er klagt über Leibschmerzen, besonders in der rechten Unterbauchgegend und im Kreuz. Schmerzen beim Urinieren bestehen nicht.

Status (2. V. 00): Mittelgrosser Mann von kräftigem Knochenbau, gut entwickelter Muskulatur und mit reichem Fettpolster. Die Haut ist von bräunlichem Kolorit, kein Icterus. Gesichtsausdruck schmerzhaft, Wangen leicht gerötet, Pupillen eng und prompt reagierend, Zunge trocken und graugelb belegt. Der Puls ist rythmisch, mittelkräftig, 76. Atmung nicht angestrengt, regelmässig, 18 Atemzüge. Die Brustorgane zeigen keine krankhaften Veränderungen. Das Abdomen ist im Niveau des Thorax etwas aufgetrieben, pathologische Verwölbung besteht nicht. Auch bei längerer Beobachtung sind peristaltische Bewegungen des Darmes nicht erkennbar. Die Perkussion ergiebt überall enorm tiefen, lauten, dumpfen Schall, der vorn auch die Leberdämpfung verdeckt. Bei der Palpation des gespannten, harten Abdomens zeigt sich dasselbe überall druckempfindlich, namentlich im rechten Hypogastrium.

Diagnose: Volvulus der Flexura sigmoidea.

3. V. nachts heftige kolikartige Schmerzen. Puls 80, kräftig.

Operation (Prof. v. Eiselsberg): Bauchschnitt 15 cm lang in der Mittellinie. Nach Eröffnung des Peritoneums stellt sich eine sehr ausgedehnte Dickdarmschlinge ein. Da sich der Schnitt als zu klein erweist, wird er nach oben bis zu 21 cm Länge erweitert. Es stellt sich nun noch eine zweite der ersten parallel laufende bis zur Dicke eines männlichen Oberarms erweiterte Schlinge ein, die sich als Flexura sigmoidea erweist. Der Darm wird vorgewälzt, wobei die Serosa ein wenig einreisst. Die Flexur ist um 180° gedreht, die Fusspunkte liegen durch Verkürzung des Mesosigma dicht aneinander. Rückdrehung der Flexur, wobei sich durch ein eingeführtes Darmrohr reichlich Fäkalmassen entleeren. Der Einriss der Serosa wird genäht, der Darm reponiert und die Bauchwunde geschlossen. Das Mastdarmrohr bleibt liegen.

4 Uhr nachmittags: Patient fühlt sich sehr erleichtert. Nur geringer Schmerz in der Laparotomiewunde. 8 Uhr abends: Das Darmrohr wird herausgenommen. Die Heilung vollzieht sich per primam. Patient wird nach 18 Tagen als geheilt entlassen, nachdem er eine zweite Operation (Resektion) zur radikalen Heilung verweigert hat.

4. Henriette Gischkowski, 37 J., Dienstmädchen. Patientin hat, aus gesunder Familie stammend, als Kind Scharlach und Masern durchgemacht. Mit 10 Jahren will sie einen langdauernden Darmkatarrh überstanden haben. Vor 4 Jahren normaler Partus. Wochenbett fieberfrei. Kind lebt und ist gesund. Menses mit 18 Jahren, stets regelmässig. Vor etwa einem Jahr erkrankte Patientin mit Uebelkeit, Erbrechen und Stuhlverstopfung. Auch Winde gingen nicht ab. Sie wurde vom Hausarzt in chirurgische Behandlung zu Dr. Schwarz in Elbing geschickt, der eine Operation ausführte und nachher der Patientin sagte, dass es sich um eine Darmverschlingung gehandelt habe. Patientin konnte nach 3 Wochen das Bett verlassen und war vollständig beschwerdefrei und arbeitsfähig bis zum 2. V. 1901. Ohne jede Veranlassung erkrankte sie plötzlich bei ihrer Arbeit an Uebelkeit und kolikartigen Schmerzen in der linken Bauchseite. Bald schwoll auch der Leib an. Die Schmerzen dauerten fort. Am 3. V. 02 waren die Schmerzen im ganzen Leibe vorhanden, Abgang von Winden und Kot fehlte gänzlich. Fieber soll nicht bestanden haben. Derselbe Zustand blieb auch am 4. und 5. V. bestehen. Am 5. V. vormittags mehrmaliges galliges, aber nicht kotiges Erbrechen. Am 6. V. wurde Patientin der chirurgischen Klinik überwiesen.

Status (6. V. 01): Kräftig gebaute, gut genährte Patientin. Temperatur 38,1°, Puls 100, etwas klein und unregelmässig. Patientin klagt über heftige Leibschmerzen. Der Leib ist in toto aufgetrieben, besonders stark am Nabel. Der Schall ist überall tympanitisch, auch in den abhängigen Teilen. Leber- und Milzdämpfung sind vorhanden. Die Gegend des Nabels ist druckempfindlich. Unterhalb des Nabels ist die Peristaltik des Darms sichtbar. Rechts vom Nabel befindet sich eine etwa 14 cm lange, von oben nach unten verlaufende Narbe. Kein Erbrechen, dagegen starke Uebelkeit. Stuhl und Winde verhalten. Per rectum und vaginam ist nichts Abnormes zu fühlen.

Diagnose: Volvulus der Flexura sigmoidea.

Abends 10 Uhr Operation (Oberarzt Dr. Bunge). Nach Eröffnung der Leibeshöhle steigt sofort eine ad maximum geblähte, hufeisenförmige Dickdarmschlinge hervor, deren Höhe, vom Fusspunkt gerechnet, 30 cm beträgt. Es ist die Flexura sigmoidea. Nirgends Zeichen von Peritonitis. Die Drehung der Flexur beträgt 360°. Die Retorsion gelingt leicht und wird bis etwas über die Norm ausgeführt. Durch ein eingeführtes Darmrohr entleeren sich Winde und Kot. An den Fusspunkten der Flexur,

dieselbe umschlingend, liegt ein grösseres Konvolut von Dünndarmschlingen. Keine Zeichen von Peritonitis. Nachdem das Darmrohr einige Zeit gelegen, geht unter gleichzeitigem Druck der Dickdarm fast auf das normale Volumen zurück. Schluss der Bauchwunde. Das Darmrohr bleibt noch zwei Stunden liegen.

7. V. Patientin hat gut geschlafen. Puls 100. Temperatur 38°. Abends: Temperatur 37,5, Puls 100. — Die Heilung vollzieht sich ohne Störung. Patientin wird einen Monat nach der Operation geheilt entlassen.

5. Splitter, 56 J., Arbeiter. Patient war bis zum 42. Jahre stets gesund. Von Kinderkrankheiten weiss er nichts anzugeben. Seine Eltern starben in hohem Alter an ihm unbekannten Krankheiten. Er ist verheiratet, 3 Kinder leben und sind gesund, 2 sind gestorben. Vor 14 Jahren erkrankte Patient, nachdem längere Zeit vorher der Stuhlgang unregelmässig gewesen war, plötzlich mit Schmerzen in der unteren Hälfte des Leibes. Es stellten sich Verhalten von Stuhl und Winden ein, auch soll der Leib aufgetrieben gewesen sein. Auf Klystiere, Abführmittel und Umschläge um den Leib besserte sich der Zustand nach einigen Tagen. Abgesehen von hin und wieder auftretender Verstopfung und Gefühl von Völle im Leibe, nach dem Essen war er dann gesund bis zur jetzigen Erkrankung. Vor 3 Tagen erkrankte er plötzlich, angeblich im Anschluss an eine Erkältung, mit Schmerzen im Leib, die einen ausgesprochenen kolikartigen Charakter hatten und anfangs in der linken Hälfte des Unterleibes lokalisiert waren, später sich im ganzen Unterleibe ausbreiteten. Am folgenden Tage stellten sich Auftreibung des Leibes ein, die ständig zunahm. Heute morgens letzter Stuhlgang, seit abends Verhaltung der Winde. Im Laufe des heutigen Tages soll mehrmals Erbrechen aufgetreten sein.

Status (2. II. 02): Kräftig gebauter Mann in mittlerem Ernährungszustand. Hautfarbe blass. Puls 96, mässig gespannt, regelmässig. Beginnende Arteriosklerose. Lungen leicht gebläht. Temperatur 37°. Ueber beiden Lungen zahlreiche Rasselgeräusche, keine Dämpfung. Das Abdomen ist stark vorgewölbt und aufgetrieben. Die Auftreibung ist im unteren Teil und besonders in der linken Hälfte eine stärkere als an den anderen Partieen des Leibes. Der Schall ist tympanitisch über der stark aufgetriebenen Partie in der linken unteren Bauchhälfte gedämpft tympanitisch bis gedämpft. Die Auftreibung hat eine leicht bogenförmige Krümmung und reicht von der Symphyse bis handbreit unterhalb des linken Rippenbogens. Kein Stuhl, kein Flatus, kein Erbrechen. Peristaltik ist nicht sichtbar.

Diagnose: Volvulus der Flexura sigmoidea.

3. II. Temperatur 37.2, Puls 80 und kräftig. In der Nacht waren ab und zu kolikartige Schmerzen vorhanden. Vereinzelte peristaltische Bewegungen sichtbar. Palpation nicht schmerzhaft. In der klin. Vorlesung wird ein Darmrohr eingeführt (man fühlt die Spitze des Rohres

in der Auftreibung) und durch dasselbe $1^1/_2$ l dünnflüssigen Stuhles entleert. Die Auftreibung ist wesentlich geringer geworden. Das Darmrohr bleibt 2 Stunden liegen. Schall jetzt tympanitisch. Die Palpation ergiebt nichts Besonderes. Abends: Temperatur 37,7. Spontaner Stuhlgang. 4. II. Temperatur 37,3 bis 38,8. Mittags ganz spontaner Stuhlgang. Puls 80—92, kräftig. 5. II. Die bogenförmige Auftreibung ist wieder aufgetreten. Einführen des Darmrohres und Liegenlassen desselben während 2 Stunden. Es wird wiederum eine grössere Menge dünnen Kotes entleert, auch Flatus gehen seit gestern ab. Die Konfiguration des Leibes wird fast normal. Keine Schmerzhaftigkeit, Appetit vorhanden. Temperatur 37—38,3°, Puls 90—100. — 7. II. Patient klagt über Stiche in der Brust links hinten unten. Daselbst handbreite Dämpfung mit abgeschwächtem Atemgeräusch. Temperatur normal. Puls 104—108. — 8. II. Temperatur normal, Puls 94, weich. Dämpfung links hinten unten angestiegen bis zur Mitte der Scapula und intensiver geworden. Die Darmschlinge hat sich wiederum gefüllt. Atropin 0,001 g subkutan. — 9. II. Die Darmschlinge ist noch stärker gefüllt, sonst ist der Leib weich und eindrückbar. Temperatur 36,7—37,9°. Einführen des Darmrohres. Abgang reichlicher Mengen dünnen Kotes. Mehrfach Spülungen mit kleinen Flüssigkeitsmengen wiederholt. Durch das 3 Stunden liegen gelassene Darmrohr gehen reichlich Winde ab. — 10. II. Temperatur 36,7—38,8. Leib normal. Die Dämpfung über der linken Lunge scheint sich etwas aufzuhellen, dagegen ist auch rechts eine Dämpfung aufgetreten, die bis zum Angulus scapulae reicht. Das Atemgeräusch ist unbestimmt bis bronchial. An den Begrenzungslinien beider Dämpfungen pleuritisches Reiben. Starke Dyspnoe. — 12. II. Dämpfung hat sich unverändert gehalten. Puls zeitweise etwas unregelmässig, 80—110. Temperatur normal. Dyspnoe. Winde sistieren, Stuhlgang spontan. — 13. II. Dämpfung links ist geringer, rechts unverändert. Atemgeräusch vesikulär. Patient klagt über Leibschmerz. Einführung des Darmrohres. Minimale Kotentleerung. — 14. II. Status idem. Keine Temperatursteigerung. Abends Collaps, nachts $12^3/_4$ Uhr Tod im Collaps.

Sektion: Bauchdecken gespannt, bei der Eröffnung der Bauchhöhle dringt reichlich Gas hervor, das sich namentlich zwischen Leber und vorderer Bauchwand angesammelt hat. Dickdarm stark meteoristisch gebläht. Oberhalb des Nabels nach links gelagert ein Teil der Flexur. Rechts in der Fossa iliaca das stark geblähte Coecum. Der übrige Teil der Bauchhöhle wird fast ganz von dem Colon transversum eingenommen. Nach links besteht eine Verklebung des das Colon bedeckenden Netzes mit einigen angelagerten Dünndarmschlingen, die mit einander durch fibrinöses Exsudat vereinigt sind. Die Dünndarmschlingen sind fast völlig vom überlagernden geblähten Dickdarm verdeckt. Die Peritonealoberfläche ist sehr trocken, in der Tiefe des kleinen Beckens hat sich etwas eitrige Flüssigkeit angesammelt. In das Becken langt tief herab der

obere Teil der Flexura sigmoidea, der andere Teil der Flexur liegt stark meteoristisch oberhalb der Symphyse. Die herabhängende Schlinge ist stark gerötet, von ihrer Oberfläche lässt sich trüber Saft abstreichen. Das Mesosigma enthält ausgedehnte, schwielige narbige Stränge. Zwischen den Fusspunkten spannt sich eine kleine Membran aus, die mit dem Mesosigma eine Tasche bildet. Breite des Mesosigma am Fusspunkt etwa 5 cm, Höhe etwa 14 cm. An den übrigen Darmteilen sind Verwachsungen nicht vorhanden. Zwerchfellstand rechts 3., links 4. Intercostalraum. Bei Entfaltung des Dünndarms zeigen sich in der Nähe der Milz durch reichliches Exsudat mit einander verklebte Eiterherde. Beim Ablösen des Dünndarms vom Colon zeigt sich in der Wand des letzteren eine kleine Oeffnung. Der Eiter scheint mit Kot vermengt. Bei der Herausnahme reisst die dünne Wand des Colon transversum an mehreren Stellen ein. Im ganzen Darm ist stark gallig gefärbte, fäkulente Flüssigkeit. Die Schleimhaut ist blass. Im Colon ascendens befindet sich eine Reihe von die Schleimhaut durchdringenden, scharfrandigen Defekten. Auch im weiteren Verlauf des Dickdarms wiederholen sich in kleinen Gruppen diese Substanzverluste, zeigen an vielen Stellen eine transversale Richtung, bilden sogar den Darm umgreifende gerötete Streifen und sind zum Teil mit nekrotischen gelben Belägen bedeckt. Im Bereich der Flexura duodenalis bis Flexura lienalis fehlt die Schleimhaut. An der Flexura lienalis schneidet der Schleimhautverlust scharf ab. Die Perforation befindet sich oberhalb der oberen Grenze der ausgedehnten diphtherischen Stelle. Feste Verlötung zwischen Flexura lienalis und Milz. Milz nicht vergrössert. An der grauroten Oberfläche der rechten Niere mehrere kleine Cysten. Die Leberoberfläche zeigt beiderseits neben dem Ligamentum suspensorium eine doppelhandtellergrosse Eintrocknung der Serosa. (Leber darunter etwas bläulich.) Am Herzen ist nichts Besonderes, Klappenapparat gefenstert. Die linke Lunge ist ausgedehnt verwachsen, die Unterlappen atelektatisch. Die rechte Lunge zeigt ausgedehnte Verwachsungen am Oberlappen, im Ober- und Unterlappen je einen kirschgrossen Infiltrationsherd. Der Unterlappen ist luftleer und von pfefferkorngrossen Knötchen durchsetzt. In den hintern Partien des rechten Oberlappens schlaffe pneumonische Infiltrationen, in den Bronchien eitriges Sekret.

Anatomische Diagnose: Redressierter Volvulus der Flexura sigmoidea. Colitis diphtherica oberhalb der Flexura sigmoidea. Transversale Schleimhautgeschwüre in Colon ascendens und transversum, im letzterem ein perforiertes. Eitrig fibrinöse Peritonitis. Aeltere Pleuraadhäsionen, Lungenatelektase, Bronchitis und Bronchopneumonie.

6. Ludwig Tokark, 30 J., Schnitter. Patient wird sterbend in die Rostocker Klinik eingeliefert. Angeblich soll er am 15. VII., nachdem er viel kaltes Wasser getrunken hatte, mit Schmerzen im Leib und Erbrechen erkrankt sein. Er soll dabei gelb ausgesehen haben. Nähere Details fehlen, Patient selbst ist benommen.

Status (20. VII. 00): Schwer krank aussehender, junger kräftiger Mensch, cyanotische Gesichtsfarbe, Trachealrasseln. Patient ist stark icterisch, Gallenfarbstoffreaktion positiv, Konjunktiven gelb. Temperatur 39,8, Puls klein, fadenförmig, 130, Atmung stark beschleunigt und oberflächlich. Patient ist benommen, reagiert auf Anrufen, und deutet bei Fragen, wo er Schmerzen habe, auf die rechte Leistengegend. Daselbst findet sich eine irreponible Leistenhernie von geringer Grösse, deren Betastung nicht sonderlich schmerzhaft ist. In derselben ist Darmschall nicht nachweisbar. An Ober- und Unterschenkeln ausgedehnte blaurote Verfärbungen. Der Leib ist stark aufgetrieben, Berührung wird nicht schmerzhaft empfunden. In den abhängigen Partien des Abdomens gedämpfter Schall, der bei Lagewechsel verschwindet, während auf der Seite, auf die Patient gelegt wird, die Dämpfung bis nahezu an die Mittellinie reicht. Die Leber ist nicht palpabel, ihre Dämpfung reicht bis 3 Querfinger breit unter den rechten Rippenbogen. In der linken Brustkorbhälfte lässt sich eine Dämpfung nachweisen, die etwa einer vergrösserten Milz entspricht. Sie reicht nach vorn bis 1 Finger breit hinter die vordere Axillarlinie, nach oben bis zur Mamillarhöhe, nach hinten bis 4 Finger breit vor die Dornfortsatzlinie, nach unten ist sie nicht deutlich festzustellen. Die Dämpfung verschwindet bei Lagewechsel nicht. Thoraxwandungen ziemlich ausgedehnt, Zwischenrippenräume sehr weit, Lungengrenzen hinten beiderseits 10. Brustwirbel. Ueberall Rasselgeräusche. Herztöne rein, Herzdämpfung nicht vergrössert. Im Urin kein Eiweiss. Probepunktion in der Gegend der Dämpfung ergiebt keinen Eiter.

Patient verfällt immer mehr. Um 2 Uhr Tod.

Sektion: Grosse männliche Leiche mit stark ikterischer Hautfarbe. Keine Oedeme. Bauchdecken sehr stark gespannt und grün verfärbt. In der Bauchhöhle nahezu 100 cm fibrinös-eitriger Flüssigkeit. Die Serosa überall mit reichlichem Fibrin bedeckt. Die Därme sind erweitert, besonders stark das Colon, dessen letzter Teil sich durch abnormen Verlauf bemerkbar macht. Das Colon descendens ist armdick erweitert und zieht zunächst gerade ins kleine Becken, dann bildet es eine Schleife, dessen tiefster Punkt auf dem Beckenboden liegt. Ihr in der Medianlinie aufsteigender Schenkel endigt wieder am Eingang zum kleinen Becken. Hier ist der zum Rectum absteigende Teil um seine Längsachse um 90° gedreht. Das Mesocolon ist dabei als Falte in die Höhe gezogen und spannt sich an der Stelle der Drehung stark kammförmig an. Das Rectum ist eng. Rechts zieht das Netz zum Leistenkanal und ist an seinem Eingang festgewachsen. Der Darm enthält fettig glänzenden Inhalt in grosser Menge. Die Schleimhaut ist überall gequollen und blassgrau verfärbt. Bei Druck auf die Gallenblase entleert sich aus dem Ductus choledochus wenig dünne gelbe Galle. Der Ductus choledochus ist sehr stark erweitert, seine Lumen für einen kleinen Finger durchgängig. Er

enthält 6 erbsen- bis kirschgrosse und mehrere kleinere Gallensteine. Die Wand ist stark verdickt, die Schleimhaut narbig verzogen. Im Ductus hepaticus liegt ein wallnussgrosser Stein. Die Gallenblase ist erweitert, ihre Wand verdickt, in der Umgebung Veränderungen. Der Inhalt der Gallenblase ist dünn. Konkremente fehlen. Im Grunde der Gallenblase befindet sich eine bohnengrosse runde, scharf begrenzte Stelle, an der das Gewebe durch die ganze Dicke der Wand morsch und graugelb ist. Die Umgebung zeigt starke Hyperämie. Die Leber ist in ganzer Ausdehnung verwachsen, Durchschnitt citronengelb, unter der Serosa mehrfach Blutungen, die grossen Gallengänge im Inneren stark ikterisch, sonst ohne Veränderungen.

7. Johann Rath, 63 J., Arbeiter. Am 15. III. 01 erkrankte Patient mit Kneifen im Leibe, Stuhl- und Windeverhaltung, 2 Tage später lässt Patient breiigen Stuhl unter sich. Seitdem, also schon seit 4 Tagen, angeblich kein Stuhlgang noch Abgang von Winden. Da die Leibschmerzen zunehmen, wird am 18. III. ein Arzt konsultiert. Auf die von diesem verordneten Tropfen erfolgt dreimaliges Erbrechen. Urinlassen ohne Beschwerden. Pat. nahm in den letzten Tagen nur flüssige Kost zu sich. Aehnliche Darmerscheinungen will Patient schon vor 2 Jahren gehabt haben, doch soll damals durch Klystiere Besserung eingetreten sein. Der behandelnde Arzt nimmt Darmverschluss an und schickt den Patienten in die Klinik. Potus zugegeben.

Status (21. III. 01): Grosser, kräftig gebauter Mann, Muskulatur mässig kräftig, Fettpolster gering. Das Herz ist von den Lungen überlagert; über allen Ostien hört man ein systolisches Geräusch. Herztöne sehr leise. Die Lungen sind stark emphysematös. Puls 84, klein, leicht arythmisch. Unter dem linken Margo supraorbitalis befindet sich eine in die Stirnhöhle führende Fistel, aus der sich Eiter entleert. Das Abdomen ist meteoristisch aufgetrieben, das rechte Hypogastrium ist stärker prominierend als das linke. Nirgends Dämpfung. Anfallsweise treten kolikartige Schmerzen auf; man sieht dann deutlich peristaltische Bewegungen, die dem Dickdarm anzugehören scheinen. Das ganze Abdomen ist druckempfindlich, in der rechten Hälfte mehr als in der linken. Die Rectaluntersuchung ergiebt nichts Abnormes. Husten und Auswurf reichlich, Urinentleerung unbehindert, Urin frei von Eiweiss; kein Erbrechen, keine Uebelkeit, kein Singultus.

Diagnose: Volvulus der Flexura sigmoidea.

Weder durch warme noch durch kalte hohe Einläufe wird Kot entleert. Mit dem Spülwasser gehen nur in ganz geringen Mengen Winde ab. Mehr als 300 ccm Flüssigkeit lassen sich nicht eingiessen. Bei Einführung des Darmrohres hat man den Eindruck, als ob am untern Ende der Flexur ein Hindernis bestände. — 22. III. Der Meteorismus hat zugenommen, die Schmerzen dauern fort. Stuhl- und Windeverhalten, peri-

staltische Bewegungen sichtbar. Puls etwas kleiner, 80—86. Der nochmalige Versuch, durch hohe Einläufe Abhilfe zu verschaffen, bleibt ohne Erfolg. Es lassen sich wieder nur 300 ccm Flüssigkeit eingiessen, die sofort unter starkem Druck entleert werden. Laparotomie. Da wegen des Vitium cordis und des Emphysems eine allgemeine Narkose nicht ratsam erscheint, wird unter Schleich'scher Lokalanästhesie das Abdomen zwischen Nabel- und Symphyse eröffnet (Op. Prof. Garrè). Straffe Spannung der Bauchdecken. In die Wunde tritt eine stark meteoristisch aufgeblähte Dickdarmschlinge, die sich als das um die Fusspunkte gedrehte S romanum erweist. Die Drehung beträgt 180° und ist in der Richtung des Uhrzeigers erfolgt. Die abführende Schlinge ist armdick aufgetrieben, die zuführende ist mässig kollabiert. Das Mesenterium zeigt zahlreich narbige Stränge, namentlich am Ursprungsteil, durch welche die Fusspunkte der Flexura sigmoidea einander stark genähert sind. Nach Zurückdrehen der Flexur entleeren sich Winde. Durch manuelle Kompression wird die Luft aus der Flexura sigmoidea ins Rectum getrieben und von dort durch Pressbewegungen des Patienten nach aussen befördert. Die in der Bauchhöhle befindliche geringe Menge etwas trüber Ascitesflüssigkeit wird ausgetupft. Das Mesenterium der Flexura sigmoidea wird mit Knopfnähten an das Peritoneum parietale des linken Wundrandes fixiert. Versenkung der Darmschlingen. Schluss der Bauchwunde. Bald nach der Operation erhält der Patient etwas Wein. Allgemeinbefinden gut. Nachmittags Zeichen des beginnenden Delirium tremens. Reichliche Gaben Alkohol.

23. III. Winde gehen ab. 3 mal Campher, 1 Flasche Portwein. — 24. III. 2 mal dünner Stuhl und reichlich Abgang von Winden. Allgemeinbefinden gut. Leicht delirierend. — 3. IV. Unter allmählicher Alkoholentziehung hat sich Patient beruhigt. Keine Peritonealerscheinungen. Die Laparatomiewunde zeigte, nachdem sie anfangs reaktionslos war, bald nach Entfernung der Nähte ein central gelegenes Hämatom, das allmählich vereiterte, so dass die Mitte und unterer Wundwinkel der Nahtlinie geöffnet werden mussten. Temperatur abends noch leicht erhöht. Unterer Teil der Nahtlinie unterminiert. — Am 15. V. wird Patient geheilt entlassen.

8. Johann Husfeldt, 37 J., Polizeiwächter. Heute (15. X. 00) morgens 3 Uhr (Patient wird abends 10 Uhr aufgenommen) erkrankte Patient plötzlich beim Pumpen an einer Feuerspritze mit heftigen Leibschmerzen, die sich immer mehr steigerten. Dazu kam schleimiges Erbrechen. Stuhl und Winde gingen nicht mehr ab. Schon früher hatte Patient nach Anstrengungen plötzlich Schmerzen im Leibe bekommen, die jedoch weniger heftig waren und nach einigen Tagen verschwanden.

Status: Verfallenes Aussehen, Haut kühl. Herz und Lungen ohne Veränderung. Patient stöhnt andauernd, hat starke Schmerzen, die sich

auf das ganze Abdomen erstrecken. Das Abdomen ist bretthart gespannt; geringe Flüssigkeitsansammlung in der Bauchhöhle nachweisbar. Palpatorisch ist nichts nachweisbar, per rectum verspürt man vorne eine schmerzhafte Vorwölbung, nach oben lässt sich kein Hindernis entdecken. Eine besonders schmerzhafte Stelle ist nicht nachzuweisen. Stuhl und Winde verhalten, starkes Stöhnen, viel Aufstossen, Magen leer. Die Blase enthält nur wenig Urin, Urin frei von Zucker und Eiweiss. Puls 128, ziemlich schwach, Temperatur 38,2. Patient leicht cyanotisch.

Diagnose: Volvulus der Flexura sigmoidea.

Operation (Prof. Garrè): Aethernarkose nach Injektion von 0,01 g Morphium. Medianschnitt unterhalb des Nabels. Brettharte Spannung des Leibes, auch in Narkose noch vorhanden. Bei der Eröffnung des Abdomens entweicht übelstinkendes Gas, trübes, blutiges Exsudat fliesst aus, und es kommt eine dunkelschwarz aussehende, stark geblähte Darmschlinge zum Vorschein, die sich bei näherer Besichtigung als Dickdarm erweist und zwar als Flexura sigmoidea. Es ergiebt sich nach schwieriger Entwickelung des Darms, dass die Flexura sigmoidea um 360° nach links gedreht ist und eine vollkommene Abschnürung besteht. Die Drehung wird korrigiert, das Rectum, so weit angängig, hochgezogen und die ganze Flexura im Gesunden reseciert. In dem zugehörigen Mesocolon sind die Gefässe thrombosiert. Ausspülen des Abdomens mit warmer Kochsalzlösung. Es wird eine Anastomose zwischen Colon descendens und Rectum angelegt, oberes und unteres Darmende durch Okklusivnaht geschlossen. Abermalige Ausspülung der Bauchhöhle mit Kochsalzlösung, Versenkung des Darms, Bauchnaht.

16. X. Morgens und abends Erbrechen, tagüber Aufstossen, gegen Abend starke Blähung des Abdomens, Atembeschwerden und Uebelkeit. Durch Magenspülung wird reichlich schwärzlich grüner Inhalt entleert. Abgang von Winden. Puls 106—110, kräftig. — 17. X. Abgang von blutigem dünnbreiigem Stuhl und Winden. Zunge stark belegt. Wegen starker Spannung des Abdomens Verband gelockert. Laparotomiewunde reaktionslos. Abends wieder Uebelkeit und Magenspülung. Puls 100—76. — 18. X. Stuhlentleerung breiig, ohne Blutbeimengung. Morgens Wohlbefinden, abends Uebelkeit und Magenspülung. Auftreibung des Leibes besteht fort. Puls kräftig, 82—74. — 20. X. Abdomen flach, Wunde reaktionslos. Wohlbefinden. Nachmittag höhere Temperatur ohne nachweisbaren Grund. Durch das Darmrohr geht reichlich flüssiger Kot ab. — 21. X. Stuhlentleerung reichlich. Stuhl ist dünnflüssig und geht bei geringen Bewegungen ab. Abends Temperatur 39,6°. An Pulmones, Cor und Rachen nichts Abnormes. — 24. X. Stuhl andauernd dünnflüssig. Tannalbin viermal täglich 1,0 g. Temperatur niedriger, Puls dauernd gut. — Vom 2. XI. Patient steht auf, wird am 8. XI. geheilt entlassen. Er verträgt alle Kost. Patient ist bisher ohne Beschwerden geblieben und hat keine Störung seitens des Darms.

9. Theodor Heidemann, 48 J., Arbeiter. Etwa vor einem Jahr liess sich Patient wegen Stuhlverstopfung in der Poliklinik behandeln und wurde durch Darreichung von Oleum Ricini geheilt. Am 13. V. d. J. ging er auf den Abort, konnte aber keinen Kot entleeren, obwohl er heftigen Drang dazu verspürte. Am folgenden Tage traten auch Schmerzen im Unterleib auf. Als am 16. V. immer noch kein Stuhlgang erfolgt war, nahm Patient dreimal je einen Esslöffel Ricinusöl ein, aber ohne jeden Erfolg. Da auch am 18. V. noch kein Stuhl erfolgt war, vielmehr der Zustand sich verschlimmert hatte, wurde Patient von seinem Herrn in die medicinische Klinik geschickt. Nachdem auch hier Ricinusöl und Einläufe ohne Erfolg geblieben waren, wurde er am 21. V. in die chirurgische Klinik überführt.

Status (21. V. 97): Mittelgrosser Mann mit kräftigem Knochenbau. Temperatur 37,2°, Puls 84, gut gefüllt und regelmässig. Zunge schmierig belegt, starker foetor ex ore. Das Abdomen im allgemeinen stark aufgetrieben, besonders in den an die Rippenbogen grenzenden Partien, wo zwei sehr stark aufgeblähte Darmschlingen hervorzutreten scheinen, eine grössere rechts, eine kleinere links im Epigastrium. Bei Palpation hier prall elastischer Widerstand, während in der Nabelgegend und im Hypogastrium härtere Resistenzen durchfühlbar sind. An den bezeichneten Stellen im Epigastrium tiefe Tympanie, sonst teils gedämpft-tympanitischer, teils rein tympanitischer Tonschall. Schmerzhaftigkeit um den Nabel herum am grössten. Bisweilen Aufstossen. Im Urin und seiner Entleerung keine Abnormitäten.

Diagnose: Volvulus der Flexura sigmoidea.

Hoher Einlauf von 1½ l. In einer Entfernung von 23 cm oberhalb des Afters fühlt man deutlich, dass das vorsichtig eingeführte Darmrohr mehr engagiert wird, sich aber dann doch weiter hinaufschieben lässt. Das eingelaufene Wasser wird gut zurückgehalten. Die Ampulle bleibt leer. Nach 1½ Stunden wird das Wasser wieder mit dem Darmrohr entleert. Wieder, als das Rohr 23 cm tief eingeführt ist, fliesst das Wasser und dünner Stuhl ab. — 22. V. Nachts mehrmaliger Abgang von Winden, einmal ganz dünnflüssiger Stuhl entleert. Nachmittag Wiederholung des Einlaufs. Wieder Entleerung von dünnflüssigem Stuhl und Winden durch das Darmrohr. Darnach erscheint der Leib etwas flacher. Puls leidlich, wie am Tage zuvor. — 26. V. Morgens status idem. Nachmittags erscheint Patient auffallend elender, Leib mässig druckempfindlich. Puls 110, klein. In der Nacht erbricht Patient 2 mal nicht fäkulent riechende Flüssigkeit. Von erneutem Einlauf wird abgesehen. — 24. V. Patient noch mehr verfallen. Puls 116 und sehr klein. Temperatur 37,9°. Kein Stuhl, keine Winde. — 25. V. Seit Mittag schneller Kräfteverfall. Nachmittags 4 Uhr exitus.

Sektion: Nach Eröffnung der Bauchhöhle entleert sich eine grosse Menge Gas. Zwischen den Darmschlingen ist überall dünner Eiter. In

der Bauchhöhle liegt von links unten nach rechts oben bis zum Leberrand sich erstreckend eine geblähte fast mannesarmdicke Darmschlinge vor mit sehr stark injicierter, getrübter Serosa. Es ist das S romanum, die Anfangsstellen des Rectum und Colon descendens. Beim Aufrichten verliert die Schlinge ihre Spannung und es zeigt sich, dass sie an den Fusspunkten durch sehr starke bindegewebige Stränge mit der Beckenwand verwachsen ist. Das Mesosigma ist stark in die Länge gezogen, injiciert und narbig verdickt. Dicht oberhalb des oberen Fusspunktes der Flexura sigmoidea befindet sich im Colon descendens ein Loch von der Grösse eines Fünfpfennigstückes, aus dem sich dünner Kot entleert. Die Umgebung der Perforationsstelle ist stark injiciert und erweicht. Sonst sind nur Zeichen des Lungenödems vorhanden.

Resumé aus den Krankenberichten:

Das Alter der 9 Patienten schwankte zwischen 30 und 63 Jahren. Unter den 9 Patienten waren 8 Männer und 1 Frau.

Bei allen, mit Ausnahme von Fall 6, von dem wegen seiner Benommenheit eine genauere Anamnese nicht mehr aufgenommen werden konnte, hatten vorübergehende Ileuserscheinungen schon kürzere oder längere Zeit vor der letzten Erkrankung bestanden. Fall 4 ist scheinbar schon vor 1 Jahr wegen Volvulus der Flexura operiert und als Recidiv aufzufassen.

Peristaltik war nur in 2 Fällen sichtbar.

Erbrechen trat in 2 Fällen am ersten Krankheitstage
„ „ in 4 Fällen erst später.
„ „ in 3 Fällen garnicht auf.

Das Erbrechen war stets gallig, aber nie von kotiger Beschaffenheit.

Die Drehung erfolgte um die Mesenterialachse in 3 Fällen um 360°, in 3 Fällen um 180°, um die Darmachse in 1 Fall um 90°.

In zwei nicht operierten Fällen (Fall 5 und 9) ist im Sektionsbefund von einer Achsendrehung nichts verzeichnet, nur die hochgradige narbige Schrumpfung des Mesosigma und starke Annäherung der Fusspunkte der Flexur hervorgehoben. Dennoch werden dieselben für retorquierte Volvuli der Flexura sigmoidea gehalten. Wegen des hohen Interesses gerade dieser Fälle und ihres engen Zusammenhanges mit dem wirklichen Volvulus der Flexura sigmoidea habe ich die Krankengeschichten angeführt. Ich werde später an geeigneter Stelle näher auf diese beiden Fälle zurückkommen.

Von den 9 beschriebenen Fällen blieben 4 unoperiert und starben sämtlich.

Von den 5 operierten sind 4 geheilt entlassen, 1 ist an Peritonitis gestorben. Bei 2 Fällen wurde die blosse Retorsion, bei 1 Fall die Retorsion und Fixation der Flexur an das Peritoneum parietale nach Roux, bei 2 Fällen der Resektion der Flexura (1 Mal wegen Gangrän, das andere Mal zur Verhütung eines Recidivs) ausgeführt.

Wie kommt der Volvulus der Flexura sigmoidea zustande? Eine allbekannte Thatsache ist es, dass der Volvulus der Flexura sigmoidea durch blosse Blähungen, vermehrte Peristaltik oder ein Trauma bei vollkommen normalen anatomischen Verhältnissen des Darms nicht entstehen kann, sondern dass gewisse anatomische Vorbedingungen gegeben sein müssen. v. Samson gebührt das Verdienst, durch das Studium der anatomischen Verhältnisse im Bereich der Flexura sigmoidea und durch praktische Versuche Klarheit über diese Frage geschaffen zu haben. Die Flexur beginnt da, wo das Mesenterium von der Wirbelsäule quer oder in leichtem Bogen lateralwärts zieht und mit dem Colon descendens einen Winkel bildet; sie endigt da, wo der Darm das Peritoneum verlässt. Es stellt somit das Mesosigma eine dachförmig geknickte Platte dar, deren Haftlinie einen Winkel bildet. Der Scheitelpunkt desselben ist vor der Wirbelsäule gelegen, der eine Schenkel zieht schräg nach aussen und abwärts, der andere fast ganz gerade nach abwärts. Bei Kindern liegen durch die Anordnung der Haftlinie die Fusspunkte der Flexur weit auseinander, ihre Beweglichkeit ist, weil Narben im Mesenterium fehlen, unbeeinträchtigt, und so ist es erklärlich, dass trotz verhältnismässig langer Flexur der Volvulus derselben bei Kindern nicht beobachtet wird. Mit zunehmendem Alter wird die Länge der Flexur relativ kürzer, zugleich aber ändert sich die Haftlinie derart, dass die Fusspunkte der Flexur näher rücken. Also eine Annäherung der Fusspunkte begünstigt die Entstehung des Volvulus, genügt allein aber noch nicht, sondern es muss auch die freie Beweglichkeit der Flexur behindert werden. Beides geschieht durch Narbenbildung im Mesocolon. Durch das narbig degenerierte Mesosigma wird der Colonschenkel der Flexur stark heruntergezogen, der Rectumschenkel verhindert, nach rechts auszuweichen, und so muss es bei Aufblähung oder starker Peristaltik der Flexur zur Kreuzung der beiden Flexurschenkel kommen. Also wenn die Haftlinie derart geändert ist, dass die Fusspunkte der Flexur stark genähert werden, und ausserdem die freie Beweglichkeit der Flexur durch Narben im Mesenterium gehindert wird, kann

eine Gelegenheitsursache, wie starke Blähung, vermehrte Peristaltik oder auch ein Trauma eine Achsendrehung herbeiführen.

v. Samson glaubt auf Grund seiner Untersuchungen annehmen zu dürfen, dass nicht Kotanhäufungen, sondern Gasanhäufungen den Anstoss zur Volvulusbildung geben. Durch Lufteinblasungen ins Colon descendens konnte er bei Kindern überhaupt keinen Volvulus erzeugen, weil der Rectumschenkel sich stets im Flächenwinkel zwischen Mesenterium des Colonschenkels und hinterer Bauchwand fing. Bei Erwachsenen ohne Narben im Mesosigma kam es zwar zur Achsendrehung, doch blieb bei einer Drehung um 180° die Passage für Gase und nussgrosse Kotstücke noch frei, erst bei 270° trat völliger Verschluss ein. Bei Narben im Mesocolon genügte schon eine Drehung um 180° zu völligem Verschluss, weil hier der Darm durch die Narben stranguliert wurde.

Die Länge der Flexur an und für sich, wie Senn es annahm, ist für die Entstehung des Volvulus ganz belanglos, es müssten sonst gegen alle Erfahrungen gerade Kinder erkranken. Wohl allgemein und mit Recht, wird jetzt von allen Autoren, gestützt auf die Theorie von v. Samson und eigene Beobachtungen, die Narbenbildung im Mesosigma, die zur Annäherung der Fusspunkte führt und die freie Beweglichkeit hindert, als ursächliches Moment für die Entstehung der Achsendrehung der Flexura sigmoidea angesehen. Auch meine Fälle bestätigen diese Annahme. Als Gelegenheitsursachen, welche den Anstoss zur Volvulusbildung geben, sind Traumen, schwere körperliche Arbeit, Erkältung, Genuss blähender, schwer oder garnicht verdaulicher Stoffe angeführt worden, kurzum Dinge, die verstärkte Darmbewegung oder Blähung zur Folge haben.

Eine andere Ursache für die Entstehung des Volvulus der Flexura glaubt Gersuny in einer typischen peritonealen Adhäsion gefunden zu haben. Er fand in 21 Fällen von Laparotomie eine Pseudomembran, die am Uebergang des Colon descendens in die Flexur vom Darm quer nach aussen zum Peritoneum parietale verlief und dort den Darm fixierte. Dieselbe wurde jedesmal erst sichtbar, wenn er den Darm medianwärts zu ziehen versuchte. Er fand diese Membran in 4 Fällen von Volvulus. Hier schien sie die Entstehung des Volvulus dadurch zu begünstigen, dass sie die aus dem Colon descendens kommende Kotsäule in gerader Richtung nach unten dirigierte. Er nimmt an, dass bei abnorm langem Mesosigma dadurch eine Drehung der Schenkel um die Mesenterialachse entstehen kann, und dass bei normal langer Flexur der Volvulus der-

selben vorbereitet werden kann, dadurch, dass der centrale Flexurschenkel in das kleine Becken gedrängt, die Flexur abgeknickt und das Mesosigma gedehnt werde. In einem von v. Eiselsberg publicierten Fall von Volvulus der Flexur wurde diese Gersuny'sche Adhäsion auch vorgefunden. Auch hier schien sie begünstigend auf die Entstehung des Volvulus einzuwirken. Dass bisher diese von Gersuny beschriebene Adhäsion bei den zahlreichen operativ behandelten Volvulusfällen nicht vorgefunden wurde, liegt vielleicht daran, dass dieselbe nicht ohne weiteres, sondern erst beim Ziehen des Darms nach der Medianlinie sichtbar wird, oder weil ihr in Anbetracht der möglichst schnellen Beendigung der Operation zu wenig Aufmerksamkeit geschenkt wurde. Wenn auch ein Urteil über die Bedeutung dieser Membran wegen Mangel an Beobachtung noch nicht gefällt werden kann, so möge wenigstens erneut die Anregung gegeben sein, in Zukunft alle zur Operation gelangenden Fälle von Volvulus der Flexur auf das Vorhandensein der Gersuny'schen Membran zu prüfen.

Wie ist die Bildung von peritonealen Adhäsionen und die narbige Schrumpfung des Mesenteriums zu erklären?

Gersuny nimmt an, dass die Strang- und Narbenbildung im Mesenterium die Folge sei einer lokalen Peritonitis oder eines in die Bauchhöhle erfolgten Blutergusses. Die Peritonitis, möge dieselbe infolge einer Apendicitis, innerer Genitalerkrankung bei Frauen, oder sonstigen Ursache sich am Mesosigma lokalisiert haben, erzeugt fibrinöse Auflagerungen, die sich organisieren und wie alles neue Bindegewebe später schrumpfen und narbig degenerieren. Blutungen in die Bauchhöhle, die ja bei den Genitalfunktionen der Frauen oder Traumen gegen das Abdomen vorkommen, können am Mesenterium der Flexura sigmoidea, geschützt vor den peristaltischen Bewegungen des Darms, Gerinnsel zurücklassen, durch deren bindegewebige Umwandlung und spätere Schrumpfung feste Stränge und Narben sich entwickeln können. Peritonitis wäre, wie das v. Samson für möglich hält, auch ohne Narbenbildung denkbar, nämlich durch Einwanderung von Fibroblasten infolge dauernder Zerrung des Mesosigma. Für die letztere Annahme würde der Umstand sprechen, dass fast ausnahmslos Personen der ärmeren Klassen an Volvulus der Flexur erkranken, die genötigt sind, ihren Verdauungskanal mit reichlichen Mengen stark blähender und schwer verdaulicher Kost zu belästigen. Die Frage, welche dieser Erklärungen die allein richtige sei, muss noch offen gelassen werden.

Bisher ist nur die Achsendrehung der Flexura sigmoidea um die Mesenterialachse berücksichtigt worden. Es giebt noch eine zweite Art der Achsendrehung, nämlich um die Darmachse. Schon Zoege von Manteuffel hat in seiner im Jahre 1898 erschienenen Arbeit über „Volvulus coeci" diese beiden Formen der Achsendrehung für das Coecum unterschieden und die Möglichkeit zugegeben, dass auch an der Flexura sigmoidea beide Formen vorkommen könnten. Nach seinen Ausführungen kann eine Drehung um die Darmachse nur da zustande kommen, wo ein beweglicher Darmteil in einen festen übergeht. Naturgemäss muss mit der Drehung um die Darmachse auch eine Verlagerung des Mesenteriums erfolgen, doch ist dieselbe nicht so hochgradig, dass dadurch das Mesenterium und seine Gefässe nennenswerte Schädigung erfahren, wenn der Fixationspunkt an der hinteren Bauchwand liegt. Es kann dann die Drehung 90° nicht viel übersteigen, weil der sich drehende Darmteil an die Bauchwand anstösst. Die Abknickung oder totale Verlegung des Darms erfolgt nur an der Uebergangsstelle zwischen beweglichem und fixiertem Darmteil, während nach der anderen Seite die Drehung durch Verlagerung ausgeglichen wird. Alles dieses finden wir bei Fall 6 in typischer Weise an der Flexura sigmoidea. Fall 6 ist insofern von ganz besonderem Interesse, als meines Wissens bisher kein Fall von Drehung um die Darmachse an der Flexura sigmoidea beobachtet worden ist. Es wäre dieses somit der erste Fall von Volvulus der Flexura sigmoidea um die Darmachse und wohl wert, veröffentlicht zu werden. Die Drehung war im Rectumschenkel der Flexur um 90° erfolgt und hatte offenbar zum völligen Verschluss am Uebergang ins Rectum geführt, weil die Flexura sigmoidea und das Colon descendens sehr stark gebläht gefunden wurden. Leider starb der schon sterbend eingelieferte Patient sehr bald nach der Aufnahme, auch wurde das Krankheitsbild durch die allgemeine Peritonitis, die von einer Gangrän der Gallenblase ausgegangen war, verdeckt, sodass die Symptome des Darmverschlusses nicht mehr zur Geltung kamen.

Ist jeder Fall von Volvulus der Flexura sigmoidea mit Sicherheit zu diagnosticieren?

Von grosser Bedeutung für die Diagnose ist schon die Anamnese, die in den meisten Fällen dem Kundigen sehr wichtige Fingerzeige giebt und deshalb recht sorgfältig aufgenommen und beachtet werden sollte. In fast allen Fällen haben die Patienten schon längere Zeit an trägem Stuhlgang oder gar an schwer zu beseiti-

gender Obstipation mit Auftreibung des Leibes und kolikartigen Schmerzen gelitten, die durch Darmeingiessungen und Abführmittel schliesslich gehoben wurden. Aus voller Gesundheit heraus treten dann ganz plötzlich ohne Veranlassung, bei schwerer Arbeit, oder nach einem Diätfehler unter kolikartigen Leibschmerzen Verhaltung von Stuhl und Winden mit allmählicher Auftreibung des Leibes ein. Auch bei acht von meinen Fällen waren schon vorher vorübergehend Ileuserscheinungen aufgetreten, beim neunten konnte eine diesbezügliche Anamnese nicht mehr erhoben werden. Weniger von Bedeutung ist schon das Erbrechen, wenngleich es häufig auftritt. Das Erbrechen kann zu Anfang, in späterer Zeit, oder erst am Ende der Erkrankung auftreten, ja selbst bei tödlich endenden Fällen ganz fehlen. Erbrechen spricht zwar für, Fehlen des Erbrechens aber nicht gegen den Volvulus der Flexur. Bei meinen neun Fällen fehlte dreimal das Erbrechen ganz, zweimal trat es am ersten Krankheitstage, viermal in späteren Krankheitstagen auf. Das Erbrechen ist nach den bisherigen Erfahrungen von galliger, nicht aber kotiger Beschaffenheit. Von gewisser Bedeutung für die Diagnose ist auch Alter und Geschlecht. Erfahrungsgemäss tritt der Volvulus der Flexur nie bei Kindern, ganz selten im Jünglingsalter, am häufigsten bei Erwachsenen im Alter von 30—70 Jahren auf.

Auch ist bei Frauen die Erkrankung viel seltener als bei Männern. So fand Braun, dass von 50 Fällen nur 2 weniger als 20 Jahre, ferner 6 weniger als 30 Jahre, die übrigen mehr als 30 Jahre alt waren, und dass unter den 50 Fällen nur 10 Frauen sich befanden. Nach einer Zusammenstellung v. Bergmann's über 15 Fälle betrug das Alter nur in einem Fall weniger als 30 Jahre; unter den 15 Patienten waren 5 Frauen. Unter meinen 9 Fällen beträgt das Alter in keinem Falle weniger als 30 Jahre; unter den 9 Patienten war nur 1 Frau. Hiernach wird man besonders bei Männern über 30 Jahre mit Ileuserscheinungen an einen Volvulus der Flexur zu denken haben. Die wichtigsten Anhaltspunkte für die Diagnose muss indes die Untersuchung des Abdomens selbst geben. Hier werden wir ganz verschiedene Verhältnisse vorfinden, je nach der Zeit, zu der der Kranke in Behandlung kommt. In der torquierten Schlinge hört sehr bald die Peristaltik auf, weil durch Abschnürung der Mesenterialgefässe die Nahrungszufuhr unterbrochen wird.

Nach Braun, von Bergmann, Zoege von Manteuffel, Obalinski u. A. tritt nun in der gelähmten Schlinge

lokaler Meteorismus ein und bringt die ruhig daliegende Schlinge zu praller Spannung. Diese prall gespannte, ruhig daliegende Schlinge wird ja in den meisten Fällen nicht zu lange Zeit nach der Erkrankung sowohl durch die Perkussion wie auch Palpation ohne Schwierigkeit nachweisbar sein und der sichere Nachweis derselben die Diagnose sicherstellen. Leider aber kommen die wenigsten Fälle in diesem Stadium in Behandlung, sondern später, wenn das typische Bild des Volvulus durch das Verhalten des übrigen Dickdarms modificiert wird, je nachdem er die Erscheinungen der Stauung, Lähmung oder verstärkten Peristaltik zeigt, oder gar schon allgemeine Peritonitis das Krankheitsbild ganz verdeckt. Dann ist die Diagnose sehr schwierig und unsicher. Das Abdomen ist dann sehr straff gespannt, druckempfindlich und der Palpation wenig zugänglich. Sehr wichtig ist für die Diagnose die Untersuchung des Abdomens in Narkose, weil dann die Bauchdecken erschlaffen und die Palpation mit besserem Erfolg vorgenommen werden kann.

v. Bergmann hält die Narkose zur Sicherung der Diagnose für erforderlich und ist der Ansicht, dass eine peristaltisch sich steifende oder meteoristisch gebläht sich anfühlende Schlinge für den Sitz des Verschlusses keine Bedeutung habe, wenn sie nicht in Narkose an Resistenz gewinne. In 15 Fällen konnte er einmal nur in Narkose, zweimal überhaupt nicht die geblähte Flexur erkennen. In 10 von seinen 15 Fällen war der ganze Dickdarm, besonders das Coecum, sehr stark gebläht.

Obalinski meint den Volvulus der Flexura sigmoidea rechtzeitig diagnosticieren zu können aus den Zeichen des plötzlichen Darmverschlusses und dem lokalen Meteorismus oder der raschen Darmbewegung. Als typisch für den lokalen Meteorismus nimmt er an, dass man gewöhnlich 2, bisweilen 1 oder 3 über 10 cm lange und bis zu 10 cm breite Hervorwölbungen konstatieren kann, die tympanitischen Schall geben, beim Betasten Widerstand leisten und bei Schmerzanfällen am deutlichsten sichtbar werden.

Bayer glaubt auf Grund eines von ihm beobachteten Falles in der Asymmetrie und schrägen Gesamtform des Meteorismus etwas Charakteristisches für den Volvulus der Flexur zu sehen. Vermehrte Peristaltik, die bei Volvulus der Flexur nur selten wahrgenommen wird, ist nach Obalinski immer vorhanden, auch wenn sie wegen vorherrschender anderer Okklusionserscheinungen dem Untersucher nicht sichtbar ist. Für ihr Vorhandensein sprechen die kolikartigen Schmerzen.

Die Rectaluntersuchung giebt stets normalen Befund, weil die Torsionsstelle vom Rectum aus nicht zu erreichen ist. Von hoher Bedeutung für die Diagnose ist aber die Darmeingiessung und Einführun des Darmrohres. Letzteres wird bei Volvulus der Flexur sich nicht weit hinaufschieben lassen, sondern an der Torsionsstelle auf unüberwindlichen Widerstand stossen, während es bei höher liegendem Hindernis, z. B. Volvulus coeci, sich ohne Mühe tief einführen lässt. Darmeingiessungen werden bei höher liegendem Hindernis sich in grosser Menge ausführen lassen, wogegen bei Volvulus der Flexura sigmoidea nie mehr als einige 100 ccm Flüssigkeit sich irrigieren lassen, die sofort unter hohem Druck entleert werden.

Die Allgemeinerscheinungen sind die des akuten Darmverschlusses. Kolikartige Schmerzen im Leibe, allmählich zunehmende Auftreibung des Leibes, Verhalten von Stuhl und Winden, Beschleunigung des Pulses, zuweilen Erbrechen und Fieber mässigen Grades, verfallenes Aussehen und Appetitlosigkeit.

Nach den vorstehenden Ausführungen ist ersichtlich, dass die Diagnose nicht immer leicht ist, in vielen Fällen sogar sehr schwer, ja selbst unmöglich sein kann. Doch wird unter genügender Berücksichtigung aller für die Diagnose in Frage kommenden Punkte wohl nur selten das Krankheitsbild so kompliciert sein, dass nicht eine sichere oder mindestens eine Wahrscheinlichkeitsdiagnose möglich wäre.

Bevor Prognose und Therapie näher besprochen werden, sollen noch Fall 5 und 9, die wegen ihrer Eigentümlichkeiten eine Sonderstellung einnehmen, hier nähere Berücksichtigung finden. Beide Fälle boten sowohl in Bezug auf Anamnese wie auch auf ihren Status typisch die Symptome von Volvulus der Flexur. Abweichend von der Norm gestaltete sich aber der Verlauf. Während bei ausgesprochenem Volvulus der Flexur erfahrungsgemäss weder ein Darmrohr tief einzuführen geht, noch durch Darmeingiessungen Kot in ausgiebiger Menge entleert werden kann, gelang es hier in beiden Fällen ohne besondere Schwierigkeiten wiederholt das Darmrohr tief einzuführen und mehrmals reichlich dünnflüssigen Kot und Gase zu entleeren. Auch spontan wurden Kot und Winde zeitweise entleert, aber immer wieder von neuem trat die Auftreibung des Leibes und die Verhaltung von Stuhl und Winden auf. Beide Patienten kamen unoperiert zum Exitus. Die Sektion hat weder in dem einen, noch dem anderen Fall eine Achsendrehung der Flexura sigmoidea nachgewiesen, und doch blieb sowohl bei Lebzeiten wie auch nach der

Sektion die Diagnose Volvulus bestehen. Es zeigten sich aber in beiden Fällen die Fusspunkte der Flexura sigmoidea durch Narben im Mesosigma stark genähert, das Mesosigma sehr stark narbig geschrumpft. Die Flexur und der Dickdarm waren in beiden Fällen stark gebläht. In beiden Fällen war es zur Perforation im Colon transversum resp. descendens, mit folgender tödlicher allgemeiner eitriger Peritonitis gekommen. Wie sind diese Fälle zu erklären?

Ueber 3 analoge Fälle berichtet Riedel.

Es bestand chronische Obstipation, sogar totaler Verschluss, ohne dass die Flexura sigmoidea um ihre Achse gedreht war. Wohl aber waren durch starke Schrumpfung des Mesosigma die Flexurschenkel einander so stark genähert, dass die Flexur selbst abgeknickt wurde. Zwei dieser Fälle wurden dauernd geheilt dadurch, dass das narbig degenerierte Mesosigma ausgiebigst durchschnitten wurde. Beim dritten Fall, bei dem durch fortgesetzte Einläufe Kot in grosser Menge entleert werden konnte, bestand bereits diffuse Perforationsperitonitis, die von einem durch längere Stuhlverstopfung entstandenen Geschwür im Colon ascendens ausgegangen war und zum Tode führte. Auf Grund seiner gemachten Beobachtungen an diesen 3 Fällen ist Riedel der Ansicht, dass alle nicht operativ geheilten Fälle von Volvulus der Flexura sigmoidea, sowie auch die Vorboten derselben, die in chronischer Obstipation oder leichteren spontanen oder auf Einläufe zurückgehenden Ileusattacken bestehen, allein durch Knickung der Flexur infolge starker Annäherung der Flexurschenkel durch Schrumpfung des Mesosigma zu erklären seien. Nach seinen Anschauungen kann ein schon bestehender Volvulus der Flexur durch Einläufe nicht gehoben werden.

Diese Theorie von Riedel scheint sehr plausibel. Ich gehe wohl nicht fehl, wenn ich die Ansichten Riedel's teile und Fall 5 und 9 nicht als Volvulus, sondern als Knickung der Flexur durch starke Annäherung der Flexurschenkel betrachte. Bei dieser Annahme ist für beide Fälle Anamnese, Status und Krankheitsverlauf in Uebereinstimmung mit dem Sektionsbefund voll und ganz erklärt.

Sowohl bei wirklichem Volvulus mit totaler Verhaltung von Stuhl und Winden als auch bei den durch Knickung der Flexur erklärten Fällen, bei denen selbst reichliche Kotentleerung noch möglich war, wurden mehrmals infolge der durch einige Zeit bestandenen Kotstauung oberhalb des Hindernisses bis zum Coecum hin bald vereinzelte, bald ausgedehnte Schleimhautdefekte vorgefunden, ohne dass sonst der Dickdarm trotz starker Spannung sicht-

bare Ernährungsstörungen aufwies.

Kocher hat diese Defekte als Dehnungsgeschwüre beschrieben. Nach den histologischen Untersuchungen von Prutz, der an der Königsberger Klinik dreimal bei Sektionen und einmal bei einer Operation diese Geschwüre vorfand, handelt es sich um thrombotische und nicht decubitale oder mycotische Geschwüre. Dass diese Geschwüre leicht perforieren und zu tödlicher Perforationsperitonitis führen können, erhellt aus dem tödlich verlaufenen Fall von Riedel sowie aus Fall 5 und 9.

Es kann daher eine länger dauernde Kotstauung, auch wenn keine Abschnürung des Darmes stattgefunden hat, für das Leben der Darmwand und des Patienten sehr verhängnisvoll werden und ist nach Möglichkeit zu vermeiden.

Die Prognose ist in keinem Falle von Volvulus der Flexura sigmoidea absolut sicher zu stellen. Wenn auch diejenigen Fälle, welche bald nach der Erkrankung erkannt und zweckmässiger chirurgischer Behandlung zugeführt werden, zu einer verhältnismässig günstigen Prognose berechtigen, muss dieselbe doch mit Rücksicht auf die vorzunehmende Laparotomie und eventuelle Darmresektion immerhin als zweifelhaft hingestellt werden, da man mit der Möglichkeit einer Peritonitis, die entweder infolge der Operation selbst, oder von der schon in ihrer Ernährung gestörten Darmwand ausgehen kann, in jedem Fall rechnen muss.

Sehr zweifelhaft ist die Prognose für die Fälle, die erst später in chirurgische Behandlung kommen, so dass man eine schwere Schädigung der Darmwand, vielleicht schon beginnende Peritonitis voraussetzen muss, doch ist auch hier durch sofortige operative Behandlung nicht selten noch Heilung möglich. Prognostisch absolut ungünstig sind endlich diejenigen Fälle, welche erst dann in ärztliche Behandlung kommen, wenn bereits ganz ausgesprochene Symptome von Peritonitis bestehen — hier kann operative Behandlung nicht mehr Hilfe bringen, — sowie auch alle Fälle, die einer operativen Behandlung nicht zugeführt werden oder dieselbe verweigern.

Wie ist der Volvulus der Flexura sigmoidea zweckmässig zu behandeln?

Die Behandlung ist entweder eine medikamentöse oder operative. Wenngleich man auch heute die Ueberzeugung gewonnen hat, dass die operative Behandlung die einzig richtige ist, so soll doch die medikamentöse Behandlung hier wenigstens in kurzen Worten Berücksichtigung finden.

Absolut zu vermeiden sind Abführmittel. Ihre nachteilige Wirkung ist ohne weiteres klar, wenn man sich überlegt, dass dieselben die schon bestehende stark vermehrte Peristaltik noch mehr antreiben, wodurch die Torsion der gedrehten Schlinge nur noch verstärkt werden kann und dem Patienten recht erhebliche Schmerzen verursacht und Nachteile zugefügt werden müssen. Auch das Opium, dessen beruhigender Wirkung auf den Darm man die Fähigkeit, eine gedrehte Darmschlinge zu retorquieren, zuzuschreiben glaubte, ist bei wirklichem Volvulus der Flexur nicht am Platze. Die Erfahrung hat gelehrt, dass durch Opiumbehandlung eine Retorsion nicht erfolgt, dass dem Kranken vielmehr Nachteil erwächst dadurch, dass die lästigen Beschwerden gemildert werden, der behandelnde Arzt sich durch diese scheinbare Besserung über die Schwere des Falles hinwegtäuschen lässt und so den richtigen Moment für eine noch Hilfe bringende Operation verpasst.

In neuester Zeit ist verschiedentlich das Atropin in subkutaner Injektion bei Ileuserscheinungen zur Anwendung gekommen, und zwar in Dosen, welche die Maximaldosis um das 5fache übersteigen. So berichten die Drr. Batsch, Marcinowski, Holz, Demme, Dietrich, Simon, Adam, Gütgens, Middeldorpf, Haemig und viele Andere über Ileusfälle, bei denen durch Injektion hoher Atropindosen baldige Besserung und Heilung eintrat, ohne dass Intoxikationserscheinungen sich bemerkbar machten. Batsch und Höchlein berichten je über einen Fall, der trotz Atropinbehandlung zum Tode führte. Es handelte sich hier um Strangulationsileus. Auch Fall 5 wurde mit Atropin behandelt, ebenfalls ohne Erfolg. Lüttgen berichtet über einen Fall, bei dem nach Injektion von 0,005 g Atropin sehr schwere Vergiftungserscheinungen auftraten. Dieser Patient starb, obwohl Stuhlgang erzielt werden konnte. Gebele berichtet über einen Fall von Okklusionsileus durch einen Kotstein, bei dem durch die Atropinbehandlung die günstige Zeit zur Operation verpasst wurde, so dass der Patient an Perforationsperitonitis einging. Er hält die Atropinbehandlung als geeignet für Fälle von Koprostase mit ileusähnlichen Symptomen, bei denen ein mechanisches Hindernis von Seiten des Darms nicht vorliegt. Lüttgen dagegen tritt dafür ein, dass das Atropin in jedem Fall von akutem Ileus, auch bei Volvulus angewendet werden sollte. Er ist der Ansicht, dass in den Fällen, wo nicht baldige Heilung erfolgt, die Beschwerden erleichtert und die Gangrän des Darms verzögert werde. Wenn auch wohl zugegeben werden

mag, dass bei allen Ileusformen ohne organisches Hindernis die Atropinbehandlung von gutem Erfolg sein kann, so muss doch bei den Formen des Strangulationsileus vor derselben gewarnt werden, weil das Hindernis doch nicht beseitigt werden kann und folglich nur kostbare Zeit vertrödelt werden würde, ganz abgesehen von der strafrechtlichen Verfolgung, die man sich eventuell durch Anwendung zu hoher Dosen zuziehen könnte.

Nach Versuchen von Heiberg an der Leiche soll auch durch Punktion der geblähten Darmschlinge eine Retorsion möglich sein. Doch rät Braun davon ab, weil die Wirkung der einmaligen Punktion zu gering, mehrmalige Punktion zu gefährlich ist mit Rücksicht darauf, dass der in seiner Ernährung gestörte, geblähte Darm an Kontraktilität eingebüsst hat, so dass die Punktionsöffnungen leicht offen bleiben und zu Peritonitis Veranlassung geben könnten.

Nach dem bisher Ausgeführten sind also alle Massnahmen, auf nicht operativem Wege den Volvulus der Flexur zu heben, illusorisch und deshalb erst garnicht zu versuchen. Vielmehr ist, sobald die Diagnose Volvulus feststeht, der Patient möglichst schnell der Behandlung zuzuführen, die allein imstande ist, ihn in diesem Fall dem Tode zu entreissen, nämlich der operativen.

Die operative Behandlung hat zwei Ziele zu verfolgen: sie hat zunächst durch Beseitigung des Hindernisses und ausgiebige Kotentleerung die momentane Gefahr zu beseitigen, sodann je nach der Beschaffenheit des Darmes einer eventuell zu befürchtenden Peritonitis und einem Recidiv vorzubeugen.

Es ist am zweckmässigsten, durch einen in der Medianlinie geführten Schnitt das Abdomen weit zu eröffnen, die stark geblähte Flexurschlinge vorsichtig herauszurollen und dann die Retorsion vorzunehmen. Es ist unbedingt erforderlich, die Retorsion ausserhalb der Bauchhöhle vorzunehmen, weil dieselbe sonst wegen Mangel an Raum nicht gelingt, oder doch auf grosse Schwierigkeiten stösst. Ist die Retorsion gelungen, so muss für ausgiebigste Entleerung des Darmes Sorge getragen werden, weil die Flexur ja gelähmt und nicht kontraktionsfähig ist. Braun und v. Eiselsberg empfehlen nach beendeter Retorsion ein Darmrohr einzuführen und durch vorsichtiges Kneten des Colon und der Flexur, sowie durch Wassereingiessungen eine gründliche Entleerung des Darmes herbeizuführen. Dieses Verfahren ist zweifelsohne der Colotomie vorzuziehen, da bei letzterer die gesetzte Wunde wieder verschlossen werden muss, und eventuell zu Peritonitis führen kann. Der nun collabierte Darm

darf nicht ohne weiteres reponiert werden, sondern es muss zuvor eine ganz genaue Inspektion desselben stattgefunden haben.

Zeigen sich keine in ihrer Ernährung schwerer beeinträchtigte Stellen, erholt sich der Darm schnell, so liegt der Reposition nichts im Wege, wofern nicht gleich die Radikaloperation angeschlossen werden soll. Ganz kleine cirkumskripte gangränöse und verdächtige Stellen sind nach Braun und v. Bergmann zu übernähen, während v. Eiselsberg der Ansicht ist, dass die Uebernähung gangränöser Stellen nur selten ausreichend ist und in jedem Falle die Resektion ausgeführt wissen will. Sind grössere Partieen oder gar die ganze Flexura sigmoidea gangränös oder hochgradig verändert, so ist nach der übereinstimmenden Ansicht wohl aller Autoren die Resektion vorzunehmen, oder wenn der Zustand des Patienten diese recht eingreifende Operation nicht mehr gestattet, die ganze Flexura sigmoidea nach dem Vorschlage v. Eiselsberg's aus der Bauchhöhle vorzulagern und die Resektion in einem zweiten Akt auszuführen.

Wie sich die Operation nach Ausführung der Resektion weiter gestaltet, wird ganz und gar von dem Befinden des Patienten und der Beschaffenheit des Darmes abhängen. Bei gutem Befinden des Kranken und guter Beschaffenheit des Darmes wird entweder die axiale oder laterale Vereinigung der Darmlumina, oder wo diese technisch unmöglich ist, die Enteroanastomose auszuführen sein.

Verträgt der Patient diese längere Zeit erfordernde Operation nicht mehr, so ist vorläufig ein Anus praeternaturalis anzulegen und dieser später unter günstigeren Verhältnissen zu schliessen. Dasselbe Verfahren würde auch dann zu empfehlen sein, wenn Colon descendens und Rectum soweit in ihrer Ernährung gestört sind, dass sie ein Durchschneiden der Darmnähte befürchten lassen.

Für diejenigen Fälle, wo Flexur und Colon stark gebläht sind, so dass man nicht weiss, wo man resecieren soll, empfiehlt v. Bergmann die Enteroanastomose zwischen Coecum resp. Ileum und dem Rectumschenkel der Flexur mittelst Murphy-Knopf.

Haeckel operierte eine Patientin mit Volvulus, bei der die Flexura sigmoidea zwei Mal um 360° gedreht war. Die Flexur war gangränös, auch reichte die Gangrän bis tief ins Rectum hinab, so dass er sich genötigt sah, nach Resektion der Flexur und Einnähen des centralen Stumpfes in die Bauchwunde den distalen Stumpf mit einer festen Jodoformtamponade zu verschliessen und die Demarkation sich selbst zu überlassen. Nach 12 Tagen entfernte er

den abgestossenen Darmteil, nach 2 Monaten wurde die Patientin mit bestehender Kotfistel entlassen.

Eine ganz bestimmte Vorschrift lässt sich für die Operation des Volvulus der Flexura nicht aufstellen, sondern von Fall zu Fall wird der Operateur selbst je nach dem Befinden des Patienten und dem Verhalten des Darms während der Operation sich für diese oder jene der angeführten Operationsmethoden entscheiden müssen.

Wie nachstehende tabellarische Uebersicht uns zeigt, sind Recidive nach einfacher Retorsion der Flexura sigmoidea keineswegs selten, und es ist daher geboten, die Wiederkehr des Volvulus durch Radikaloperation zu verhüten. Hierzu stehen uns drei Methoden zur Verfügung:

1) Durchtrennung der Narben im Mesocolon,
2) Colopexie und
3) Resektion der Flexur.

Alle diese Methoden haben ihre Vor- und Nachteile. Die Durchtrennung der Narben im Mesosigma ist eine sehr einfache, ungefährliche, schnell und leicht ausführbare Operation, durch welche die Ursache für die Volvulusbildung; nämlich die starke Annäherung der Fusspunkte, beseitigt wird und somit Dauerheilung erzielt werden kann. Riedel, der diese Operation in zwei Fällen mit gutem Erfolge ausgeführt hat, empfiehlt diese Operation auch für die Fälle, bei denen es zwar noch nicht zur Volvulusbildung gekommen ist, wo aber auf Grund der ileusartigen Erscheinungen mit Sicherheit starke Schrumpfung des Mesosigma angenommen werden muss. Ob aber auch nach gründlichster Durchtrennung der peritonitischen Stränge nicht später doch eine abermalige Schrumpfung des Mesosigma stattfinden und zur Volvulusbildung Veranlassung geben kann, bleibt abzuwarten.

Die Colopexie wird besonders von Roux empfohlen und ist verschiedentlich mit gutem Erfolg angewendet worden. Sie ist eine leichte kurzdauernde Operation, welche bei zweckmässiger Ausführung ein Recidiv ziemlich sicher ausschliesst. Während Braun die Kuppe der Flexur mit einigen Nähten an die vordere Bauchwand heftet, empfiehlt Roux auf Grund seiner gemachten Erfahrungen, das Mesosigma in seiner ganzen Länge durch fortlaufende Naht mit dem Peritoneum parietale zu vernähen, so dass eine breite Adhäsion zu Stande kommt. Roux hatte bei einem Recidiv von Volvulus das Mesosigma mit nur einigen Knopfnähten an der vorderen Bauchwand befestigt. Bald aber kam derselbe Patient mit

einem zweiten Recidiv. Die wenigen Nähte waren durchgeschnitten. Die nun vorgenommene Vernähung des ganzen Mesosigma mit dem Peritoneum parietale führte, wie auch noch in einem anderen Fall, zur dauernden Heilung. v. Eiselsberg steht der Kolopexie ziemlich skeptisch gegenüber. Nach seiner Ansicht ist bei der Fixation der Kuppe nach Braun eine abermalige, wenigstens teilweise Drehung der Flexur noch möglich. Das Verfahren von Roux hat insofern seine Bedenken, als sehr leicht des Guten zu wenig oder zu viel geschehen kann. Zu wenig Nähte können ausreissen, wie dies ein von Roux operierter Fall beweist, eine fortlaufende Naht zwischen Mesosigma und Peritoneum parietale kann leicht zur Unbeweglichkeit der Flexur führen, sodass daraus Schmerzen, ja sogar Stenosenerscheinungen resultieren können. Auch fürchtet er, dass die Adhäsionen zu Strängen ausgezogen werden und zu Strangulationen Anlass geben könnten. Im Hinblick darauf, dass durch Erfahrungen noch nicht genügend entschieden ist, wie die Kolopexie ausgeführt werden muss, damit sie einerseits sicher ein Recidiv verhindert, andererseits aber auch den Patienten dauernd beschwerdefrei lässt, hält er diese Art der Radikaloperation für nicht ganz zweckmässig.

v. Eiselsberg, Obalinski und andere empfehlen als Radikaloperation die Resektion der ganzen Flexura sigmoidea. Zweifellos ist diese Operation radikal, weil sie auch das geschrumpfte Mesosigma entfernt, aber auch sehr viel eingreifender und gefährlicher wegen der breiten Eröffnung des Darms und der langen Dauer. Wo diese Operation mit Rücksicht auf den Zustand des Kranken zu eingreifend erscheint, empfiehlt v. Eiselsberg, sie in einem 2. Akt auszuführen. Leider wird aber recht häufig der Zustand der Patienten die sofortige Resektion nicht gestatten und eine zweite eingreifende Operation bei gutem Wohlbefinden vom Patienten nicht zugegeben werden, sodass dann eine Radikaloperation ganz unterbleibt. Welche dieser drei Methoden als Radikaloperation zu wählen ist, wird ganz dem Belieben des Operateurs anheimzustellen sein.

Das Verfahren von Senn, das Mesosigma durch Einnähen einer der Flexur parallel verlaufenden Falte zu kürzen, fundiert auf der irrtümlichen Anschauung, dass die Länge der Flexur das ursächliche Moment für die Entstehung des Volvulus sei, und ist deshalb nicht anzuwenden. Durch eine solche Falte kann das Recidiv keineswegs

verhindert, sehr wohl aber eine Knickung des Darmes herbeigeführt werden.

Nachstehend lasse ich eine tabellarische Uebersicht der in der Litteratur vorgefundenen und neun von mir beschriebenen Fälle folgen, um zu zeigen, wie sich der Volvulus der Flexura sigmoidea auf Alter und Geschlecht verteilt, und mit welchem Erfolg die verschiedenen Behandlungsmethoden angewendet wurden.

Tabellarische Zusammenstellung.

Nr.	Geschlecht. Alter.	Dauer der Krankheit.	Behandlung.	Ausgang.	Todesursache.	Bemerkungen.
1	m. 48	10 Tage	nicht operiert	Tod	Peritonitis infolge Gangrän der Flexur.	Diagnose „Volvulus“ war nicht gestellt.
2	m. 56	16 „	nicht operiert	Tod	Perforationsperitonitis	
3	m. 60	4 „	nicht operiert	Tod	Gangrän der Flexur	
4	m. 30	5 „	nicht operiert	Tod	Peritonitis	Neben dem Volvulus bestanden Gallensteine und Gangrän d. Gallenblase.
5	m. 59	4 „	Retorsion	Heilung		Nach 1½ Jahren an Strangileus gest.
6	m. 69	4 „	Retorsion	Heilung. Recidiv nach 1 Jahr		
7	m. 52	5 „	Retorsion	Heilung		
8	m. 38	7 „	Retorsion	Heilung		
9	m. 55	4 „	Retorsion, Uebernähen gangränöser Stellen	Tod	Peritonitis	
10	m. 31	5 „	Retorsion	Heilung		
11	w. 35	4 „	Retorsion	Heilung		
12	m. 52	16 „	Retorsion	Heilung		
13	w. 53	9 „	Retorsion, Kolotomie	Tod	—	
14	m. 32	25 „	Wiederholt Punktion, Detorsion.	Heilung		
15	m. 56	7 „	Retorsion	Tod	Peritonitis	
16	m. 20	—	Retorsion	Heilung. Recidiv nach 4 Monaten		
17	m. 20	9 „	Retorsion, Darmpunktion	Tod	Peritonitis	
18	m. 40	8 „	Retorsion	Tod	Peritonitis Gangrän der Flexur	
19	m. 45	9 „	Retorsion	Tod	Pneumonie	
20	m. —	—	Retorsion	Recidiv am nächst. Tage Tod.		
21	w. 24	59 Stunden	Retorsion	Tod	Peritonitis	Keine Gangrän des Darmes.
22	m. 68	10 Tage	Retorsion	Tod	Peritonitis	Keine Gangrän des Darmes.
23	m. 37	13 „	Retorsion	Tod	Peritonitis	Perforation schon bei der Operation.
24	w. 17	—	Retorsion	Tod	Meningitis tuberculosa	

Nr.	Geschlecht. Alter.	Dauer der Krankheit.	Behandlung.	Ausgang.	Todesursache.	Bemerkungen.
25	w. 30	6 Tage	Retorsion	Heilung		
26	m. 36	7 „	Retorsion	Heilung		
27	m. 53	10 „	Retorsion	Heilung		
28	w. 43	5 „	Retorsion	Tod	Peritonitis	
29	w. 51	2 „	Retorsion	Heilung		
30	w. 61	4 „	Retorsion	Heilung		
31	m. 23	14 Stunden	Retorsion	Tod	Gangrän	
32	w. 46	4 Tage	Retorsion	Heilung		
33	w. 32	5 „	Retorsion	Tod	Diphterische Veränderung der Darmschleimhaut	
34	m. 27	8 „	Retorsion	Tod	Peritonitis	Peritonitis schon bei der Operation.
35	m. 20	5 „	Retorsion, Punktion	Heilung. Recidiv nach 4 Monaten		
36	m. 20	8 „	Retorsion, Punktion	Tod	Peritonitis	
37	m. 60	10 „	Retorsion	Tod	Peritonitis	
38	m. 37	3 „	Retorsion	Tod	Peritonitis	
39	m. 42	4 „	Retorsion, Enterotomie	Tod	Peritonitis	
40	w. 40	5 „	Retorsion, Enterotomie	Heilung. Recidiv		
41	m. 40	5 „	Retorsion	Heilung		
42	m. 33	4 „	Retorsion	Heilung		
43	w. 59	3 „	Retorsion	Heilung		
44	m. 50	5 „	Retorsion	Tod	Peritonitis	
45	w. —	3 „	Retorsion, Enterotomie	Heilung		
46	m. —	—	Retorsion	Heilung. Recidiv 2mal		Fall von Roux mit 2maligem Recidiv.
47	m. —	—	Retorsion	Heilung. Recidiv		
48	m. 85	—	Retorsion	Heilung		
49	m. 65	—	Retorsion, Enterotomie, Kolopexie	Tod	Darmgeschwüre	Keine Peritonitis.
50	w. 71	—	Retorsion, Typhlostomie	Tod	Decubitus	
51	m. —	—	Retorsion, Punktion	Recidiv nach 3 Tagen. Tod	Collaps	
52	w. 21	—	Retorsion	Heilung		
53	w. 47	5 Tage	Retorsion	Heilung		
54	m. 41	10 „	Retorsion, Anus praeternaturalis	Heilung		
55	m. 63	7 „	Retorsion, Kolopexie	Heilung		Kompliciert mit Delirium tremens.
56	m. 70	6 „	Resektion d. Flexur	Heilung		
57	m. 39	5 „	Resektion, Anus praeternaturalis	Tod	Peritonitis	
58	m. 59	5 „	Resektion	Tod	Peritonitis	
59	m. 57	27 Stunden	Resektion, Anus praeternaturalis	—	Perfor. Ulcus ventriculi	

Nr.	Geschlecht. Alter.	Dauer der Krankheit.	Behandlung.	Ausgang.	Todesursache.	Bemerkungen.
60	w. 35	2 Tage	Resektion	Heilung	—	
61	m. 64	1 Tag	Resektion, Enterostomie	Tod	—	
62	m. 48	6 Tage	Resektion, Enteroanastomose	Tod	Gangrän des Colon transv.	
63	m. 47	13 Stunden	Resektion	Tod	KeineSektion	
64	m. 52	1½ Jahre	Resektion	Tod	Darmgeschw. Bronchopneumonie	
65	w. 40	24 Stunden	Resektion	Heilung	—	
66	w. 45	12 Stunden	Resektion	Tod	—	
67	m. 60	5 Tage	Resektion	Tod	—	
68	m. 49	—	Resektion, Anus praeternaturalis	Heilung	—	
69	m. —	—	Resektion	Tod	Peritonitis	
70	m. —	—	Resektion	Tod	Peritonitis	
71	m. —	—	Resektion	Tod	Volvulus des Ileums	
72	m. —	—	Resektion	Heilung	—	
73	w. 45	7 Tage	Resektion, Anus praeternaturalis	Heilung	—	
74	m. 42	7 Tage	Resektion, Anus praeternaturalis	Tod	Peritonitis	
75	m. 37	20 Stunden	Resektion	Heilung	—	
76	m. 76	5½ Tage	Detorsion, Enteroanastomose	Heilung	—	Colon transversum und Coecum gewaltig gebläht.
77	m. 44	6 Tage	Retorsion, Enteroanastomose	Tod	Dickdarmschleimhaut stark veränd.	
78	m. 51	3 Tage	Retorsion, Enteroanastomose zwisch. Ileum und Flexur	Heilung	—	
79	w. 49	4½ Tage	Enteroanastomose zwischen Coecum u. Flexur, Retorsion	Tod	Peritonitis	Es war Darmnekrose um den Murphyknopf eingetreten.
80	m. 64	1 Tag	Anastomose zwisch. Ileum und Flexur, Retorsion	Tod	Peritonitis	
81	m. 47	—	Durchtrennung der Narben Ileo-colostomia lateralis, später Anus praeternaturalis, Retorsion	Tod	Perforationsperitonitis	
82	m. 54	2 Tage	Laparotomie	Tod bei der Operation	—	
83	m. 40	1 Tag	Laparotomie, Darmpunktion	Tod während der Operation	—	
84	m. 15	16 Tage	Laparotomie, Darmpunktion	Tod	Peritonitis	
85	m. 46	8 Tage	Laparotomie, Anus praeternaturalis	Tod	Peritonitis	
86	m. 68	7 Tage	Herniotomie	Tod	—	

Nr.	Geschlecht. Alter.	Dauer der Krankheit.	Behandlung.	Ausgang.	Todesursache.	Bemerkungen.
87	m. 61	7 Tage	Herniotomie	Tod	—	
88	m. 50	—	Anus praeternaturalis am Dünndarm	Tod	—	
89	w. —	—	Anus praeternaturalis an der Flexura sigmoidea	Tod	Peritonitis	
90	m. 40 bis 50	5 Tage	Anus praeternaturalis am Dickdarm	Tod	Peritonitis	
91	m. 40	1 Tag	Anus praeternaturalis an der Flexur	Tod	Darmnekrose	
92	m. 67	—	Anus praeternatur.	Tod	Peritonitis	
93	m. 51	8 Tage	Anus praeternaturalis am Coecum	Tod	Peritonitis	
94	m. 74	9 Tage	Anus praeternaturalis am Dickdarm	Tod	Peritonitis	
95	m. 61	4 Tage	Anus praeternaturalis am Dünndarm	Tod	—	

Nach der vorstehenden tabellarischen Zusammenstellung über 95 Fälle von Volvulus der Flexura sigmoidea kommen auf

weibliche Personen 22 Fälle = 23,2 %,
männliche „ 73 „ = 76,8 %.

Auf das Alter verteilen sich die Fälle folgendermassen.

Zwischen 1—10 Jahren = 0 Fälle.
„ 11—20 „ = 6 „
„ 21—30 „ = 6 „
„ 31—40 „ = 17 „
„ 41—50 „ = 19 „
„ 51—60 „ = 19 „
„ 61—70 „ = 12 „
„ 71—80 „ = 4 „
„ 81—90 „ = 1 Fall.

In 11 Fällen fehlt die Altersangabe.

Von den 95 zusammengestellten Fällen wurden vier überhaupt nicht operiert. Alle starben.

Bei 14 Fällen wurde zwar eine Operation vorgenommen, doch durch dieselbe das Hindernis nicht beseitigt. Alle starben.

In den übrigen 77 Fällen wurde durch die Operation das Hindernis beseitigt. Es starben 39, davon 6 an accidentellen Krank-

heiten, so dass die Zahl der durch die Operation Geheilten 44 = 57,14% beträgt. Die Retorsion allein oder vereint mit Enteroanastomose wurde in 57 Fällen ausgeführt. Die Zahl der Geheilten beträgt, wenn 3 an accidentellen Krankheiten Gestorbene dem Heilerfolg zugerechnet werden dürfen, 33 = 57,9%.

Die Resektion wurde in 20 Fällen ausgeführt. Unter den 12 Todesfällen waren auch hier 3 durch accidentelle Krankheiten bedingt. Die Zahl der Geheilten beträgt somit 11 = 55%.

Recidiv trat in neun Fällen, darunter in einem Fall zweimal auf. Es beträgt somit die Häufigkeit des Recidivs 10,5%. Bei allen Fällen war nur die Retorsion ohne Radikaloperation ausgeführt worden.

Diese statistische Zusammenstellung beweist also, dass die Fälle, welche garnicht operativ behandelt werden, oder bei denen die Operation das Hindernis nicht beseitigt, dem Tode verfallen sind, während eine das Hindernis beseitigende Operation selbst dann noch über 57% Heilung aufzuweisen hat, wenn alle die Fälle mit eingerechnet werden, bei denen durch zu lange Krankheitsdauer schon Peritonitis oder sehr schwere Schädigung des Darmes bestand.

Litteratur.

1) v. Bergmann, Zur Diagnose und Behandlung der Darmokklusionen. Arch. f. klin. Chir. Bd. 61. — 2) Bayer, Charakteristischer Meteorismus bei Volvulus des S romanum. Arch. f. klin. Chir. Bd. 57. — 3) v. Samson, Einiges über den Darm, insbesondere die Flexura sigmoidea. Arch. f. klin. Chir. Bd. 44. — 4) Braun, Ueber die operative Behandlung der Achsendrehung der Flexura sigmoidea. Arch. f. klin. Chir. Bd. 43. — 5) Solmann, Torsion und Gangrän der Flexura sigmoidea. Centralbl. f. Chir. 1892. — 6) Mayo, Centralbl. f. Chir. 1893. — 7) Roux, Zur Verhütung des Recidivs bei Volvulus. Centralbl. f. Chir. 1894. — 8) Smith und Flemming, Centralbl. f. Chir. 1895. — 9) Lennander, Centralbl. f. Chir. 1895. — 10) Haeckel, Ueber Volvulus des S romanum. Beilage z. Centralbl. f. Chir. 1898. — 11) Friele, Volvulus S romani. Centralbl. f. Chir. 1899. — 12) Steinthal, Resektion der Flexura sigmoidea wegen Volvulus mit intakter Darmwand. Beilage z. Centralbl. f. Chir. 1900. — 13) Routier. Centralbl. f. Chir. 1900. — 14) v. Bergmann, Ueber Darmausschaltungen bei Volvulus. Beilage z. Centralbl. f. Chir. 1900. — 15) Guelliot, Centralbl. f. Chir. 1900. — 16) v. Eiselsberg, Zur Radikaloperation des Volvulus und der Invagination durch Resektion. Deutsche med. Wochenschr. 1899. Nr. 49. — 17) Riedel, Beilage z. Centralbl. f. Chir. 1898. — 18) Gersuny, Ueber eine typische peritoneale Adhäsion. Beilage z. Centralbl. f. Chir. 1899. — 19) Prutz, Mitteilungen über Ileus. Beilage z. Centralbl. f. Chir. 1899. —

20) Obalinski, Laparotomie bei innerem Darmverschluss auf Grund eigener 110 Fälle. Arch. f. klin. Chir. Bd. 48. — 21) Riedel, Ileus infolge von aussergewöhnlichen Strangbildungen, Verwachsungen und Achsendrehungen. Mitteil. aus den Grenzgebieten der Med. und Chir. Bd. II, Heft 3 u. 4. — 22) Prutz, Volvulus. Arch. f. klin. Chir. Bd. 60. — 23) Zoege v. Manteuffel, Volvulus coeci. Sammlung klin. Vorträge von Richard v. Volkmann. 1899. — 24) Senn, The surgical treatment of volvulus. 1889. — 25) v. Eiselsberg, Wiener klin. Wochenschr. 1902. Nr. 23. — 26) Batsch, Zur Atropinbehandlung des Ileus. Münch. med. Wochenschr. 1900. Nr. 27. — 27) Marcinowski, Münch. med. Wochenschr. 1900. Nr. 43. — 28) Demme, Münch. med. Wochenschr. 1900. Nr. 48. — 29) Lüttgen, Ebendas. — 30) Holz, Ebendas. — 31) Prölss, Münch. med. Wochenschr. 1900. Nr. 55. — 32) Kohlhaas, Münch. med. Wochenschr. 1900. Nr. 36. — 33) Russow, Münch. med. Wochenschr. 1900. Nr. 40. — 34) Gebser, Münch. med. Wochenschr. 1899. Nr. 45. S. 1522. — 35) Testner, Ebendas. — 36) Scheumann, Ebendas. — 37) Batsch, Münch. med. Wochenschr. 1899. Nr. 51. S. 1758. — 38) Reuss, Ebendas. — 39) Stark, Münch. med. Wochenschr. 1901. Nr. 5. S. 207. — 40) Dietrich, Münch. med. Wochenschr. 1901. Nr. 8 S. 302. — 41) Simon, Münch. med. Wochenschr. 1901. Nr. 12. S. 462/463. — 42) Höchlein, Ebendas. — 43) Bofinger, Münch. med. Wochenschr. 1901. Nr. 17. — 44) Adam, Ebendas. — 45) Gähtgens, Ebendas. — 46) Middeldorpf, Ebendas. — 47) Rumpe, Münch. med. Wochenschr. 1901. Nr. 19. — 48) Gebele, Münch. med. Wochenschr. 1901. Nr. 33. — 49) Aronheim, Ebendas. — 50) Haemig, Münch. med. Wochenschr. 1901. Nr. 23. — 51) Moritz, Münch. med. Wochenschr. 1901. Nr. 10. — 52) Koch. Münch. med. Wochenschr. 1901. Nr. 39.

AUS DER

BUDAPESTER CHIRURGISCHEN KLINIK

DES PROFESSOR DR. E. RÉCZEY.

XIII.

Beiträge zur Lokaldiagnose der inneren Darmokklusionen und zur Frage der Autointoxikation.

Von

Dr. **Carl Borszéky** und Dr. **Anton v. Genersich,**
Assistenten der Klinik.

Obwohl man sich in neuester Zeit mit dem Studium der inneren Darmokklusion vielfach beschäftigt hat, blieb dennoch bei dem vielseitigen Uebel so Manches noch unaufgeklärt. Jedenfalls hat die Diagnostik und die Therapie im letzten Decennium grosse Fortschritte gemacht. Ist es doch noch nicht lange her, dass man sich — sobald Stuhlverhalten, Erbrechen, Meteorismus auftraten, — mit der schlechthin gestellten Diagnose des „Ileus" zufrieden gab, ohne sich über das Wesen des Uebels und der Stelle der Okklusion Orientierung zu verschaffen.

Mit dem gewaltigen Aufschwunge, welchen die Bauchchirurgie in unserer Zeit nahm, tauchte auch die Notwendigkeit auf, das Leiden frühzeitig zu erkennen, die Ursache desselben aufzufinden, und eine genaue örtliche Diagnose stellen zu können, denn der Erfolg des chirurgischen Eingriffes hängt doch in erster Reihe von diesen Umständen ab. Trotz der Vielseitigkeit und Vervollkommnung der Untersuchungsmethoden — sind aber eben diese Cardinal-Fragen noch immer nicht genügend geklärt. Internisten und Chirurgen

haben vielfach auf gewisse Symptome hingewiesen mit deren Hilfe einerseits das Auftreten des Leidens frühzeitig zu erkennen wäre, anderseits die Stelle der Okklusion bestimmt werden könnte. Wenn wir aber all die empfohlenen Untersuchungsmethoden näher prüfen: wie z. B. die Folgerung aus der Menge des zur hohen Eingiessung verbrauchten Wassers, die Bedeutung des Kader'schen lokalen Meteorismus, ferner die Bedeutung des Perkussions-Unterschiedes im oberen Teile der Lumbalgegend bei Dickdarmverschluss (Nothnagel), des von Braun beschriebenen Serumergusses in die Bauchhöhle, des Treves'schen Auskultationssymptomes, während der hohen Eingiessung, — die Bedeutung des Blutbrechens bei Dünndarmverschluss nach Tietze u. s. w. — so müssen wir zugeben, dass keine der erwähnten Methoden als verlässlich betrachtet werden kann, dass der Chirurg häufig genug bemüssigt ist, erst nach durchgeführter Laparotomie Sitz und Wesen des Leidens zu erforschen. Wie sehr erleichtert wäre die Arbeit des Chirurgen, wie viele Insulte wären dem kranken Darme erspart, wenn wir die Stelle des Verschlusses schon vor der Operation genau bestimmen könnten.

Die Durchleuchtung des menschlichen Körpers mit den Röntgenstrahlen hat in neuerer Zeit vielfach eine Orientierung in der Tiefe ermöglicht, und es liegt wohl am nächsten daran zu denken, ob man denn nicht die Röntgenstrahlen auf irgend eine Weise auch zur Auffindung der inneren Darmokklusion verwenden könnte?

Boas und Levy-Dorn bemerken, dass es ihnen gelang, die Grenzen des Magens dadurch nachzuweisen, dass sie den Patienten mit metallischem Bismuth gefüllte Gelatinekapseln verschlucken liessen und ihn dann mit Röntgenstrahlen durchleuchteten. Dasselbe erreichte auch Strauss mit Ferrum hydrogenio reductum und Bismuthnitrat. Wir hofften die Aufgabe so zu lösen, dass wir Schrotkörner verschlucken liessen; gelangen dieselben thatsächlich bis zur Stelle des Verschlusses, so muss die Okklusionsstelle bei der Röntgendurchleuchtung sicher aufzufinden sein. Nun ist es aber fraglich, ob die verschluckten Schrotkörner überhaupt bis zur Stelle des Verschlusses gelangen? Verfangen sie sich nicht in Schleimhautfalten? Oder wird nicht etwa ihr weiteres Vordringen durch die antiperistaltische Bewegung der Gedärme gehemmt, oder benötigen dieselben nicht etwa bis zum Erreichen der Okklusionsstelle eine so beträchtlich lange Zeit, dass dadurch die Ausnützung der Röntgenstrahlen in praxi undurchführbar, beziehungsweise überflüssig wird? Auf all diese Fragen hofften wir durch Tierversuche Bescheid zu er-

langen und hielten es für möglich, auf diesem einfachen Wege, die Stelle der Okklusion im Darme auffinden zu können.

Ausser den oben erwähnten Symptomen hat man auch die Veränderung des Urins im Gefolge des Ileus nicht ausser Acht gelassen; denn es war schon seit geraumer Zeit bekannt, dass Eiweiss bei allerlei Kothstauungen, so auch bei Darmokklusion im erhöhten Masse zerfällt, und nach Resorption seiner Zerfallsprodukte dieselben als Aetherschwefelsäuren, Indikan, Phenol, Skatol im Urin erscheinen, respektive diese Stoffe sich im Urine vermehren. Auf die starke Anhäufung des Phenols im Harne machte besonders Salkowski aufmerksam, der bei Hunden künstlich Darmverschluss erzeugte und in der Folge die Menge des Phenols konstant vermehrt fand. Eine noch höhere Bedeutung muss aber dem Indikan zugeschrieben werden, seitdem Jaffé nachwies, dass die Vermehrung des Indikangehaltes im Harne nicht bei jedem beliebigen Darmverschluss vorkommt, sondern nur bei der Okklusion des Dünndarmes, während es beim Dickdarmverschluss fehlt. Die Indikanurie dürfte somit ein sehr wertvolles Symptom für Dünndarmokklusion abgeben, umsomehr da dieselbe nach Jaffé schon recht frühzeitig auftritt. Ueber die Verlässlichkeit dieses Symptomes traten aber von verschiedenen Seiten Zweifel auf, die der geringen Anzahl der Fälle halber weder widerlegt, noch genügend bekräftigt werden konnten. Selbst Nothnagel legt auf die Indikanurie kein grosses Gewicht, obzwar er deren diagnostische Bedeutung nicht bezweifelt: „Nach Ausschluss der Fehlerquellen spricht in den ersten Tagen die Indikanurie für den Dünndarm, ihr Mangel für den Dickdarm; bei längerer Dauer spricht ihr Mangel ebenfalls für den Dickdarm, ihr Vorhandensein dagegen liefert dann keine Entscheidung mehr.“ Träte die Indikanurie in jedem Falle thatsächlich und ausschliesslich nur bei Dünndarmverschluss auf, so wären wir allerdings im Besitze eines einfachen, am Krankenbette leicht erreichbaren pathognostischen Zeichens.

Dieser Umstand bewog uns dazu, die Kranken der II. chirurgischen Universitätsklinik in Budapest in dieser Hinsicht einer genauen Beobachtung zu unterziehen; wir bekamen jedoch wegen der geringen Anzahl derselben bisher keinen verlässlichen Aufschluss über den diagnostischen Wert der Indikanurie. Da diese Frage jedenfalls einer eingehenderen Beschäftigung würdig schien, haben wir auch hier Tierversuche gemacht in der Hoffnung, dass es uns gelingen wird, im Verlaufe der an verschiedenen Stellen künstlich

erzeugten Darmokklusion, vermittelst der Harnanalysen auch auf diese Frage eine Antwort zu erhalten.

Wenn wir schon in diesem, vorzüglich in praktischer Beziehung wichtigen Teile der Symptomatologie der Darmokklusionen nähere Erklärung und Erläuterung bedürftige Fragen vorfinden, darf es uns wohl nicht wundern, wenn wir auch in der Pathologie des Uebels manche noch zweifelhafte Angaben finden. Während die Symptome des Ileus im mechanischen Verschlusse des Darmtraktes ihre einfachste Erklärung finden, kommen zur Erklärung der allgemeinen oder nervösen Symptome des Darmverschlusses und zwar der tief eingefallenen Augen, des heftigen Durstgefühles, der Kühle der Extremitäten, des kalten Schweisses, der Verlangsamung des Pulses, Verringerung der Harnmenge, Albuminurie, der subnormalen Temperatur, der eventuellen klonischen Krämpfe in den Extremitäten, der nervösen Unruhe und der Delirien — zwei Theorien in Anwendung, und zwar ist nach der 1) Reflextheorie der ganze Symptomenkomplex nichts als das Resultat der gestörten Nervenfunktion. Nach der 2) Autointoxikationstheorie hingegen sind all diese Symptome als Effekt einer Resorption der in Darme stagnierenden und faulenden giftigen Stoffe aufzufassen.

Die Reflextheorie erklärt sämtliche Symptome aus einer starken Reizung der intestinalen und peritonealen sensiblen Nerven. Nach derselben erstreckt sich die Reflexwirkung auf umso grössere und zahlreichere Nervenbahnen, je plötzlicher und je intensiver der Reiz auf die sensiblen Nerven einwirkt, z. B. bei einer akuten Invagination oder bei einem Volvulus. Die Pulsveränderung, eine Retardation beim Beginn, eine Beschleunigung im späteren Verlauf ist das Resultat der Irritation, beziehungsweise Lähmung der Darmfasern des Vagus. Die reflektorische Lähmung des Splanchnicus verursacht die kühlen Extremitäten und eingefallenen Augen, weiterhin führt sie zur hochgradigen Blutfülle der Abdominalorgane, welche ihrerseits wieder die Blutleere der Haut und des Gehirns zur Folge hat. Das starke Schwitzen wäre auf die reflektorische Lähmung der funktionshemmenden Nervenfasern der Schweissdrüsen zurückzuführen; die Anurie auf die Lähmung der Vasodilatatoren der Nieren, und schliesslich dürfte auch die Abnahme der Temperatur durch die Lähmung des thermoregulatorischen Centrums hervorgerufen sein. Nach dieser Reflextheorie wären somit alle Symptome begreiflich. Diese Erklärung erscheint auf den ersten Blick recht annehmbar, denn bekanntermassen sind die Bauchhöhle, die Gedärme

und das Bauchfell mit einem so reichen Nervennetze versehen, dass es ohne weiteres möglich ist, mittelst des Goltz'schen Experimentes die Herzaktion vollständig zum Stillstand zu bringen. Aber abgesehen davon, dass diese Reflextheorie immerhin nur auf Analogien beruht und durch keine positive Thatsache erhärtet noch bewiesen ist, finden sich viel Umstände, welche die Wahrscheinlichkeit dieser Theorie bedeutend schwächen; denn wie können wir es uns z. B. erklären, dass bei Unterleibs-, besonders aber bei Darmoperationen, wobei doch oft ähnliche Verhältnisse vorliegen, wie bei einem Volvulus oder bei einer Invagination, alle diese Reflexwirkungen ausbleiben? Oder können wir uns wohl eine stärkere Irritation der Intestinal- und Peritonealnerven vorstellen, als die, welche bei einer totalen Eventration der Gedärme mit Zerrung des Mesenteriums, oder bei einer Darmresektion vorkommt? Was erfahren wir dabei? Dass die Pulsfrequenz eventuell für eine kurze Zeit und vorübergehend abnimmt, jedenfalls aber, ohne dass die charakteristischen Reflexsymptome der Okklusion aufträten. Muss denn die abnorme Blutfülle der Abdominalorgane immer durch eine Splanchnicuslähmung hervorgerufen sein, und kann dieselbe nicht auch als Folge der Strangulation des Darmes betrachtet werden? Und wie ist dieser Theorie gemäss eine Erklärung jener Incarcerationen möglich, bei welchen das Darmlumen durch einen Fremdkörper verlegt wird (Gallensteinileus), oder wo das Lumen durch Pseudoligamente abgeschnürt wird?

In diesen Fällen spielt wohl die Nervenfunktion eine sehr untergeordnete Rolle; hier müssen jedenfalls die Kotansammlung und die durch den Fäulnisprocess producierten Ptomaïne oder Toxine als Ursache jener Symptome angeschuldigt werden. Die Autointoxikationstheorie erklärt eben aus diesen Processen die allgemeinen Symptome der Incarceration. Im Sinne dieser Theorie sind die Symptome beim Darmverschlusse die Zeichen einer Vergiftung, die als Autointoxikation aufzufassen ist und die infolge einer Resorption der im angestauten und faulendem Kote angesammelten, toxischen Stoffe entstanden ist, oder aber es werden alle diese Intoxikationserscheinungen durch Bakterien verursacht. Alle Symptome der Incarceration, welche die Reflextheorie nur auf gezwungene Weise zu erklären vermag, sind nach der Autointoxikationstheorie leicht verständlich. Das hier ausgeprägte Krankheitsbild weicht in Nichts von jenem ab, welches wir bei einer beliebigen andern Art von Autointoxikation vorfinden. Die Pulsveränderung.

subnormale Temperatur, eventuell Fieber, starker Schweissausbruch, Collaps, Albuminurie — passen ganz gut in den Rahmen dieses Krankheitsbildes; etwaige Delirien, Konvulsionen gehören eben auch zu den speciellen Eigentümlichkeiten derselben. Trotzdem ist die Autointoxikationstheorie bis zur jüngsten Zeit von wenig praktischem Werte gewesen, weil uns die Ptomaine und Toxine nicht bekannt sind, welche diese Intoxikationserscheinungen verursachen; — es ist uns unbekannt geblieben, inwiefern die Ptomaine und Toxine bei der Entstehung der Okklusionssymptome thätig sind. Und eben dasselbe können wir wohl auch von den Bakterien behaupten. Es ist längst bekannt, dass die Wand eines strangulierten und krankhaft veränderten Darmes für Bakterien durchgängig wird und dass infolgedessen die im Darme immer in grosser Anzahl vorhandenen Bakterien in die Bauchhöhle gelangen können. Welche Bakterien aber am häufigsten durch die Darmwandungen treten und ob dieselben in die Bauchhöhle gelangt, den Organismus vergiften können, war bisher noch durchaus nicht bewiesen.

Auch diese Frage suchten wir mit Tierversuchen zu lösen in der Voraussetzung, dass es uns gelingen wird, in der Bauchhöhlenflüssigkeit oder im Blute bei den artificiell erzeugten Darmokklusionen immer ein und dieselben Bakterien aufzufinden — und so nachzuweisen, dass mit grosser Wahrscheinlichkeit eben diese Bakterien oder deren biologische Produkte — Toxine — die Autointoxikation des Organismus verursachen.

Tierversuche.

Durch Tierversuche wollten wir folgende 3 Fragen lösen:

1) Sind die im Verlaufe der inneren Darmokklusionen auftretenden allgemeinen Symptome (Zunahme der Pulsfrequenz, Anurie, Krämpfe etc.) das Resultat einer durch Bakterien verursachten Autointoxikation?

2) Kann die, bei der Incarceration auftretende Indikanurie zur Erkennung der Incarcerationsstelle verwendet werden?

3) Ist es etwa möglich, die Stelle der Okklusion in der Weise aufzufinden, dass man Metallpartikelchen verschlucken lässt, die wenn sie bis zur Incarcerationsstelle gelangen, mit Röntgendurchleuchtung leicht nachzuweisen wären?

Die Versuche machten wir an 50 Kaninchen und 5 Hunden. Die erste Vorfrage, welche sich bei unseren Versuchen aufwarf, war die: welche Art von Darmokklusion sollen wir bei unseren Tieren erzeugen? In Anbetracht der zu lösenden Fragen mussten wir unter vorsichtiger Vermeidung jedes störenden Nebensymptomes, eine solche Okklusion wählen, die ein möglichst klares Bild bietet. Erzeugen wir eine Invagination, oder Volvulus, oder Strangulation einer Darmschlinge mit dem dazu gehörigen Mesenterium — so tritt der Tod in sehr kurzer Zeit ein, die unterbundene Darmschlinge nekrotisiert, es entsteht Perforation und eitrige Bauchfellentzündung, welche einerseits die bakteriologische Untersuchung sehr erschwert, andererseits schon an und für sich Indikanurie verursacht. Diese störenden Symptome hofften wir am einfachsten dadurch zu umgehen, dass wir den Darm unter Schonung des Mesenteriums so stark ligierten, dass kein Darminhalt mehr durch die Stelle der Unterbindung passieren konnte. Es gelang uns thatsächlich bei Kaninchen auf diese Art einen totalen Abschluss zu erzeugen, ohne dass es zu einer Perforation gekommen wäre. Bei den Hunden aber hat diese Methode versagt. Der zur Unterbindung benützte Seidenfaden dickster Sorte, ja sogar selbst ein Gazestreifen durchschnitt den Darm. Ueber denselben vereinigte sich die Serosa wieder, die Kanalisation wurde wiederhergestellt, ohne dass eine Peritonitis zu Stande gekommen wäre; der Unterbindungsfaden oder der Gazestreifen gelangten in das Darmlumen, und nur eine streifenförmige, narbige Verdickung wies auf die Unterbindungsstelle. Als wir einsahen, dass es wohl unmöglich ist, durch einfache Unterbindung der Darmschlinge bei Hunden eine Okklusion zu erzeugen, haben wir in die Unterbindung der Darmschlinge auch das Mesenterium miteinbezogen d. h. wir erzeugten hiedurch einen Volvulus, wobei dann natürlich ganz andere Verhältnisse entstanden als beim Darmabschluss der Kaninchen.

Die Unterbindung wurde nach vorherigem Rasieren und nach genauer Desinfektion der Bauchwand unter Einhalten der strengsten Aseptik, bei einem Teile der Versuche am Dünndarm, beim anderen Teile am Dickdarm und Coecum vollzogen. Den zur Unterbindung benützten mittelstarken Seidenfaden führten wir mittelst einer Dechamps'schen Nadel durch eine blutgefässlose Stelle des Mesenteriums cirkulär um den Darm herum. Nach der Unterbindung wurde der Darm wieder in die Bauchhöhle reponiert; das Peritoneum, die Muskelschicht und Haut mit Seidenfäden vernäht und die Bauch-

naht mit Kollodium bedeckt. Zur Erforschung der 3 Fragen wurde immer ein und dasselbe Kaninchen gebraucht. 1—2 Tage nach der Unterbindung liessen wir das Tier 3 Schrotkörner verschlucken; da wir uns aber überzeugten, dass die Tiere die Schrotkörner auswerfen, beziehungsweise gar nicht verschlucken, so machten wir gleichzeitig mit der zur Darmunterbindung notwendigen Laparotomie unter den strengsten Kautelen eine Gastrotomie und brachten die Schrotkörner unmittelbar in den Magen. Die Magenwunde wurde mit Lembert-Czerny'schen Nähten verschlossen. Da wir aber später die Erfahrung machten, dass die Schrotkörner den Magen nicht verliessen — was wir der Gastrotomie zuzuschreiben glaubten —, gossen wir dem Kaninchen geringe Menge von Quecksilber in die Mundhöhle, welches auch gut verschluckt wurde. Von dem Zeitpunkte der Unterbindung an wurden die Kaninchen genau beobachtet. Täglich 2mal, früh und abends wurden sie katheterisiert und der Harn auf Indikan untersucht. Zur Harnuntersuchung wurde nur der mit Katheter oder durch Druck auf die Blase gewonnene Urin verwendet, der mit Kot verunreinigte Harn blieb ausser Betracht. Das Indikan wiesen wir nach der Methode Obermeier's folgendermassen nach: der filtrierte Harn wurde mit $^1/_5$ Volumen 20% Bleizuckerlösung versetzt — dann wieder filtriert und in gleichen Teilen mit 3% eisenchloridhaltiger rauchender Salzsäure vermischt, gut durchgeschüttelt, Chloroform zugeträufelt, welches bei Vorhandensein von Indikan eine Blaufärbung annahm. Bei einem Teile der Kaninchen warteten wir deren Verendung ab und nahmen die Sektion gleich darauf vor, in anderen Fällen, wo es vorauszusehen war, dass das Tier im Laufe der Nacht verenden werde, töteten wir dasselbe mit Chloroform.

Zur Lösung der ersten Frage machten wir sogleich nach Verenden des Tieres behufs bakteriologischer Untersuchung aus dem Inhalte der Bauchhöhle und aus dem Blute Impfungen. Bei diesen Impfungen sind wir mit der grössten Vorsicht vorgegangen. Die Bauchhöhle wurde mit ausgeglühten Instrumenten eröffnet, und es wurde aus der Bauchhöhlenflüssigkeit oder in Ermanglung derselben vom Peritoneum auf Gelatinplatten geimpft. Bei den Blutuntersuchungen haben wir zu Beginn unserer Untersuchungen die Milz mit einem durchgeglühten Messer durchschnitten und aus der Mitte der gewonnenen Schnittfläche geimpft; später aber impften wir direkt aus dem venösen Blute, indem wir einen 2—3 cm langen Teil der Vena cava inferior mit 2 ausgeglühten Pincetten kompri-

mierten und über den Pincetten durchschnitten. Das herausgeschnittene Stück wurde in einer sterilisierten Glasschale mit sterilem Wasser abgespült, die Gefässwand mit ausgeglühter Schere eröffnet und vom herausfliessenden Blute geimpft. Bei einer andern Serie von Versuchen hingegen eröffneten wir vorerst die Brusthöhle und impften dann nach Einschnitt in die Vena cava superior, in situ aus dem herausrinnenden Blute. Die beschickte Gelatine wurde anfangs in dreifacher, später in zweifacher Verdünnung in sterile Petri'sche Schalen gegossen und im geschlossenen Raume aufbewahrt, bis die Kultur anging. Unsere bakteriologische Untersuchung beschränkte sich bloss auf das Bacterium coli commune. Nur in jenem Falle haben wir auf Traubenzuckeragar übergeimpft, Agarstrichkulturen angelegt, im schwebenden Tropfen untersucht, wenn wir bei der miskroskopischen Untersuchung unter den isolierten Kolonien typische Colibakterien vorfanden. Wir wählten das Bakterium coli aus dem Grunde, weil eben dieser im normalen Darminhalte konstant vorhanden ist und weil es bekanntermassen auch bisher häufig gelungen ist, in der Hernienflüssigkeit der incarcerierten Hernien Colibakterien nachzuweisen. Bevor wir jedoch die bakteriologische Untersuchung dieser Bakterienart in Angriff nahmen, mussten wir uns darüber versichern, dass das Bakterium coli faktisch in dem Darminhalt normaler Kaninchen vorkommt und impften auch vor Beginn unserer Versuche aus dem Darminhalt von sechs Kaninchen. Es ergab sich, dass diese Bakteriumart ganz konstant in jedem einzelnen Falle ausnahmslos darin enthalten ist. Die bakteriologischen Untersuchungen haben wir mit grösster Genauigkeit und Gewissenhaftigkeit durchgeführt; ein positives Resultat wurde nur in dem Falle verzeichnet, wenn wir beim Vorhandensein charakteristischer Kulturen im schwebenden Tropfen bewegliche Bakterien fanden, in Traubenzuckeragar Gasentwickelung erfolgte und sich auf Agarnährboden ganz typische Strichkulturen entwickelten. Falls auch nur eine der charakteristischen Eigenschaften für Colikultur vermisst wurde, so haben wir das Resultat als negativ verzeichnet. Erhielten wir im Verlaufe unserer Experimente ein positives Resultat, so warteten wir nicht bis zum Tode des Tieres, sondern machten 1—3 Tage nach der Unterbindung eine zweite Laparotomie und impften vom Bauchfell des lebenden Tieres ab. Die Versuchstiere waren vor der Operation keiner besonderen Diät unterworfen.

Unsere Experimente teilen wir in vier Gruppen: in der I. Gruppe

wurde der Dickdarm, in der II. Gruppe der Dünndarm, in der III. Gruppe das Coecum unter Schonung des Mesenteriums, in der IV. Gruppe wurde der Darm an verschiedenen Stellen unterbunden. Bei den Gruppen I—III wurden die Versuche an Kaninchen, bei der Gruppe IV an Hunden gemacht.

Die ausführlichere Beschreibung unserer Tierversuche ist folgende:

I. Okklusion des Dickdarms.

1. Versuch.

13. XI. 00 Nachm. 5 h. Vor der Unterbindung des Darmes ist im Harn kein Indikan enthalten. Der Dickdarm wurde unweit des Coecums unter Schonung der mesenterialen Gefässe mit doppeltem Seidenfaden unterbunden. Hierauf folgen peritoneale und Hautnähte. — 14. XI. Vorm. 8 h. Kein Meteorismus, normale Kotentleerung, der Harn zeigt ausgesprochene Indikanreaktion. Nachm. 7 h. Starke, durch die Bauchwand wahrnehmbare Peristaltik, im Harne Indikan. — 15. XI. Vorm. 8 h. Geringer Meteorismus, einmalige Kotentleerung; das Tier frisst nichts. Der Harn giebt ausgesprochene Indikanreaktion. Nachm. 7 h. Im Harne Indikan; keine Kotentleerung; das Tier nimmt nichts zu sich. — 16. XI. Vorm. 7 h. Der Meteorismus nimmt zu, keine Kotentleerung, im Harne Indikan; grosse Unruhe und frequente Atmung. Nachm. 7 h. Hochgradiger Meteorismus, keine Kotentleerung. Die Blase leer, mit dem Katheter kann kein Harn gewonnen werden; sehr starke Peristaltik. — 17. XI. Tod vorm. 8 h. am vierten Tage nach der Unterbindung. Obduciert um 9 h. Es wurde vom Peritoneum und der Milz abgeimpft; dreifache Verdünnung, Ausguss in Petri-Schalen.

Sektion: Das Abdomen ist stark aufgetrieben, die Operationswunde ohne entzündliche Reaktion, die Wundränder überall gut verklebt. Bauchfell glatt und glänzend; Gedärme von Gas stark aufgetrieben, drängen sich vor. In der Bauchhöhle keine freie Flüssigkeit. Der Dickdarm ist 11 cm unterhalb des Coecums mit einem doppelten Seidenfaden unterbunden; oberhalb desselben beträgt der Umfang des Darmlumens 4,5 cm, unmittelbar unterhalb der Ligatur 2,5 cm, noch tiefer 1,5 cm. Die Schleimhaut des Darmes ist im allgemeinen blass, nur unmittelbar oberhalb der Ligatur etwas hyperämisch, hie und da mit punktförmigen Blutungen. Der Unterbindung entsprechend ist weder an der Schleimhaut noch an der Serosa irgend eine Veränderung bemerklich. Der Magen enthält viel breiige Speisereste, wenig Gase, der Dünndarm aufgetrieben (sein Umfang beträgt 3,5 cm), enthält viel Gase und wenig Schleim. Das Coecum und der Dickdarm bis zur Unterbindung mit viel Kot gefüllt, die unterhalb der Ligatur befindlichen Darmpartien sind zusammengefallen und enthalten nur wenig dicken Schleim.

5. XII. Auf der vom Peritoneum und aus der Milz geimpften Gela-

tinplatte ist nicht eine einzige Kolonie angegangen; die in Petri-Schalen gegossenen Platten blieben völlig steril.

Exitus am 4. Tage, Indikan im Harne 16 Stunden nach der Unterbindung.

2. Versuch.

15. XI. 00 Nachm. 4 h. Im Harne ist vor der Unterbindung kein Indikan enthalten. Der Dickdarm wird unweit des Coecums mit einem doppelten Seidenfaden in gewohnter Weise unterbunden. — 16. XI. Vorm. 7 h. Kotentleerung; kein Meteorismus, im Harne kein Indikan. Nachm. 6 h. Kotentleerung; im Harne kein Indikan, das Tier frisst nichts und verhält sich sehr ruhig. — 17. XI. Vorm. 9 h. Kotentleerung; geringer Meteorismus, im Harne kein Indikan. Nachm. 7 h. Harn war nicht zu bekommen. Einmal Kotentleerung. — 18. XI. Vorm. 7 h. Kein Kot; im Harne kein Indikan; Peristaltik deutlich sichtbar. Nachm. 7 h. Kot ging ab; im Harn kein Indikan; sehr starke Peristaltik. Das Tier knirscht mit den Zähnen, ist sehr unruhig. Atmung frequent. — 19. XI. vorm. 8 h. Hochgradiger Meteorismus, starke Peristaltik, im Harne kein Indikan. Nachm. 6 h. Keine Kotentleerung, Zuckungen in den Vorderfüssen. Harn war nicht zu bekommen. — 20. XI. Vorm. 9 h. Sehr starker Meteorismus: das Tier wird aus dem Käfig genommen, es ist so schwach, dass es sich nicht auf den Füssen erhalten kann. Exitus.

Aus der Milz, vom Peritoneum und aus der Vena cava inferior wurden sofort Impfungen vorgenommen. Bei letzterer wurde ein ca. 4 cm langes Stück zwischen zwei ausgeglühte Pinces gefasst, dann präpariert herausgenommen und nach Abspülen in sterilem Wasser mit einer ausgeglühten Schere angeschnitten und von herausfliessendem Blute geimpft. Die dreifachen Verdünnungen werden in Petri'sche Schalen gegossen.

Sektion: Der Bauch sehr stark aufgetrieben; die Operationswunde ohne jede entzündliche Reaktion, überall gut verklebt. Das Peritoneum allenthalben glatt und glänzend; in der Bauchhöhle weder Luft, noch freie Flüssigkeit. Der Magen ist mit Speisebrei stark angefüllt; seine Schleimhaut überall blass, zeigt hie und da Defekte, an deren Grunde kaffeesatzähnliche Schleimhautreste haften. Der Dünndarm, abgesehen von einzelnen 20—25 cm langen Stücken, die mit Luft gefüllt sind, im ganzen leer, zusammengefallen; seine Schleimhaut blass. Inhalt bloss wenig Schleim. Der Dickdarm ist 14 cm unterhalb der Klappe mit einem doppelten Seidenfaden unterbunden. An der Unterbindungsstelle ist der Darm mit der Umgebung leicht verklebt. Oberhalb der Ligatur ist der Dickdarm stark ausgedehnt und enthält viel Gaze und flüssigen Kot. Auch das Coecum ist mit lehmartigem Kot gefüllt, sein Umfang beträgt 10 cm. Der Umfang des Dickdarmes oberhalb der Unterbindung beträgt 4.5 cm; knapp unterhalb derselben 2.5 cm, weiter unten noch viel weniger. Die Schleimhaut ist etwas blutreicher, zeigt aber sonst keine andere Ver-

änderung. Im übrigen Teile des Dickdarms ist die Schleimhaut blass, mit dickem, glasigem, zähem Schleime bedeckt.

16. XII. Die vom Peritoneum, aus der Milz und der Vena cava inferior angefertigten Impfproben zeigten keine einzige Kolonie, auch die in Petri-Schalen ausgegossenen Platten blieben steril.

Exitus am 5. Tage nach der Unterbindung, im Harne kein Indikan nachweisbar.

3. Versuch.

15. XI. 00, Nachm. 6 h. Vor der Unterbindung war im Harne kein Indikan enthalten. Der Dickdarm wurde unweit vom Coecum mit einem doppelten Seidenfaden auf gewohnte Weise unterbunden. — 16. XI. Vorm. 8 h. Kotentleerung, kein Meteorismus; frisst gut. Im Harn kein Indikan. Nachm. 5 h. Kotentleerung. Palpable Peristaltik. Im Harne kein Indikan. — 17. XII. Vorm. 7 h 30′. Exitus.

Um 8 h wurde vom Peritoneum und aus der Milz geimpft.

Sektion: Der Bauch ist sehr stark aufgetrieben, die Wundränder gut verklebt, doch gehen dieselben nach Entfernung der Nähte leicht auseinander. Nirgends eine Spur von entzündlicher Reaktion. Sowohl das parietale, als auch das viscerale Blatt des Bauchfelles ist glatt und glänzend. Der Magen mit Speisebrei stark gefüllt, seine Schleimhaut im allgemeinen blass, zeigt jedoch an der vorderen Fläche mehrere konfluierende, linsengrosse Defekte, deren Basis mit kaffeesatzähnlichem Belage bedeckt ist. Die Dünndärme sind in ihrer ganzen Ausdehnung auf Kleinfingerdicke ausgedehnt, enthalten viel Gase und wenig Schleim. Ihr oberer Abschnitt ist blass, durchscheinend, der untere hingegen wegen der bläulich-rot injicierten Schleimhaut livid; die auffällige Injektion erstreckt sich bis zum Dickdarm. In diesem Teile des Darmes, 52 cm oberhalb der Unterbindungsstelle, sieht man an der sonst ganz normalen Serosa 3—4 linsen- bis pfenniggrosse, dunkelblaue Flecken durchscheinen. Bei der Eröffnung des Darmes konstatieren wir, dass diese Flecke etwas über das Niveau der Schleimhaut erhaben sind und der Insertion des Mesenteriums gegenüber liegen, beim stärkeren Abwischen löst sich hier die Schleimhaut ab (ist nekrotisch). 10 cm unterhalb des Blinddarmes befindet sich die Unterbindungsstelle, woselbst das Coecum, eine ausgedehnte Dünndarmschlinge und zwischen denselben eine leere Dickdarmschlinge leicht mit einander verklebt sind. Der oberhalb der Unterbindung befindliche Teil des Dickdarmes und das Coecum enthalten viel Kot, wenig Gase, unterhalb derselben ist der Darm, abgesehen von einigen Kotknollen, vollkommen leer, sein Umfang misst 2 cm, während er oberhalb der Ligatur 3 cm beträgt. Die Schleimhaut des Coecums und des Dickdarmes ist überall blass. An der Stelle der Unterbindung ist an der Darmwand nichts Abnormes zu sehen. Diese Stelle ist beim Aufschneiden des Darmes eben nur dadurch zu erkennen, dass sich der ausgedehnte

Teil plötzlich verengt.

21. XI. Auf der vom Peritoneum abgeimpften Gelatineplatte ist eine grössere und eine kleinere, opalescierende, typische Kultur zu entdecken, die im hängenden Tropfen untersucht, aus lebhaft beweglichen Bakterien bestand. Es wurden hierauf weitere Impfungen auf Traubenzuckeragar gemacht und Strichkulturen angelegt. — 22. XI. Starke Gasentwicklung in den Traubenzuckeragarnährboden zu bemerken. — 23. XI. Typische Strichkultur. — 8. XII. Die von der Milz abgeimpfte Gelatinplatte blieb steril.

Exitus am 2. Tage nach der Unterbindung; im Harn kein Indikan. Am Peritoneum wurden Coli-Bakterien nachgewiesen, in der Milz sind keine vorhanden.

4. Versuch.

17. XI. 00. Nachm. 6 h. Der Dickdarm wird unweit vom Coecum mit einem einfachen Seidenfaden auf gewohnte Art unterbunden. Im Frühharne war kein Indikan zu finden. — 18. XI. Vorm. 8 h. Kotentleerung; das Tier frisst und ist ganz munter. Im Harne kein Indikan. Nachm. 6 h. Kotentleerung, kein Meteorismus; im Harn kein Indikan. — 19. XI. Vorm. 8 h. Keine Kotentleerung erfolgt; im Harne ist Indikan nicht nachweisbar. Nachm. 4 h. Kotentleerung, palpable Peristaltik; im Harne kein Indikan. — 20. XI. Vorm. 8 h. Das Tier hat keinen Kot geworfen; Peristaltik gut zu fühlen; im Harne kein Indikan. Nachm. 5 h. Geringer Meteorismus, im Harne Eiweiss, jedoch kein Indikan nachweisbar. — 21. XI. Nachm. 9 h. Meteorismus gut entwickelt, die Peristaltik ist durch die Bauchwand deutlich sichtbar. Aus der Harnblase war kein Urin zu bekommen. Nachm. 5 h. Im Harne kein Indikan. — 22. XI. Vorm. 9 h. Hochgradiger Meteorismus und starke Peristaltik. Harn konnte nicht gewonnen werden. Nachm. 7 h. Im Harne kein Indikan. — 23. XI. Vorm. 8 h. Hochgradiger Meteorismus, Unruhe, etwas frequentere Atmung. Im Harne weder Eiweiss noch Indikan nachweisbar. Nachm. 8 h. Sehr starke, die Bauchwand vortreibende Peristaltik. Harn war nicht zu gewinnen. — 24. XI. Vorm. 7 h. Starker Meteorismus, häufige tetanische Darmkontraktionen, frequente Atmung. Das Tier knirscht mit den Zähnen, an den vorderen Extremitäten sind öfters Zuckungen. Harn war nicht zu gewinnen. Nachm. 4 h. Der Unterleib ist sehr stark aufgetrieben, sehr beschleunigte Atmung; im Harne kein Indikan, Zuckungen auch in den hinteren Extremitäten. — 25. XI. Früh 6 h. Exitus. — Um 7 h wurde vom Peritoneum und aus der Vena cava geimpft.

Obduktionsbefund: Der Unterleib ist stark aufgetrieben, aus dem Mastdarme hängt ein 40 cm langer, bleistiftdicker, klebriger Schleimstrang, von gallertiger Beschaffenheit heraus. Bauchfell überall glatt und glänzend, die Operationswunde ganz ohne entzündliche Reaktion; im unteren Winkel ist die Serosa des Dickdarmes mit einem Faden angeheftet. Der Magen ist mit Gas und einer grünlichen galleartigen Flüs-

sigkeit stark angefüllt; seine Schleimhaut überall blass. Die Dünndärme sind im allgemeinen ausgedehnt, enthalten viel Gas und schaumigen Schleim, jedoch keinen Speisebrei; die Schleimhaut ist blass, nur in den unteren Partien etwas blutreicher. Der stark ausgedehnte Blinddarm enthält viel Gase und eine grössere Menge Darmkot; die Schleimhaut ist blass, zeigt jedoch an mehreren Stellen eine punktförmige, hämorrhagische Infiltration. Das Coecum ist 13 cm unterhalb der Klappe mit einem Seidenfaden unterbunden. Die Unterbindung hat das Darmlumen derart verengt, dass dasselbe nicht einmal für eine Sonde durchlässig war. Der oberhalb der Unterbindungsstelle gelegene Teil des Dickdarmes ist stark ausgedehnt, hat 4 cm im Umfang, die Schleimhaut etwas geschwollen, im allgemeinen jedoch von mittlerem Blutgehalte. 7 cm oberhalb der Unterbindungsstelle sind an der Schleimhaut zwei linsengrosse, dunkelbraunrote, vorragende, leicht abstreifbare Flecken vorhanden, denen entsprechend aber an der Serosa nichts Abnormes zu finden ist. Unterhalb der Ligaturstelle beträgt der Umfang des Dickdarmes bloss 2 cm, er ist etwa bleistiftdick und enthält eine Masse glasigen, galligen Schleimes.

29. XI. An der vom Peritoneum abgeimpften Gelatineplatte sind zwei grössere und eine kleinere, an derjenigen der Vena cava eine grössere ganz typische Kultur zu sehen, die auch im hängenden Tropfen untersucht wurde. Wir finden hier lebhaft bewegliche Bakterien. Von beiden wurde auch auf Traubenzuckeragar übergeimpft und Strichkulturen angelegt. — 30. XI. In beiden Fällen erfolgt starke Gasentwickelung im Traubenzuckeragar. — 1. XII. Beide Strichkulturen waren charakteristisch.

Exitus am 8. Tage nach der Unterbindung; im Harne war kein Indikan. Am Peritoneum und in der Milz wurden Colibakterien nachgewiesen.

5. Versuch.

19. XI. 00. Nachm. 6 h. Der Dickdarm wird unweit vom Blinddarme auf die gewohnte Weise mit einem Seidenfaden unterbunden. Die vordere Magenwand wird durch die Bauchwunde hervorgezogen, die Bauchhöhle mit sterilen Tupfern geschützt und durch eine 1 cm lange Schnittöffnung der Magenwand 3 Schrotkörner in den Magen gebracht; Musculomucosa- dann Serososerosanaht und Abspülung mit sterilem Wasser, der Magen reponiert. Der unmittelbar vor der Operation untersuchte Harn enthielt kein Indikan. — 20. XI. Vorm. 9 h. Abgang von Kot. Harn konnte nicht gewonnen werden. Nachm. 7 h. Kotentleerung. Harn war wieder nicht zu bekommen. — 21. XI. Vorm. 8 h. Kein Kot, kein Meteorismus; Peristaltik nicht fühlbar. Nachm. 6 h. Harn konnte keiner genommen werden. — 22. XI. Vorm. 9 h. Kotentleerung; Meteorismus nachweisbar; Peristaltik fühlbar. Kein Harn. Nachm. 8 h. Der Meteorismus hat zugenommen. Harn war nicht zu bekommen. — 23. XI. Vorm. 8 h.

Kein Kot; starker Meteorismus. Harn war nicht zu bekommen. Nachm. 5 h. Kein Kot; Unruhe, frequente Atmung. — 24. XI. Vorm. 9 h. Hochgradiger Meteorismus, das Tier ist sehr apathisch, reagiert auf nichts. Harn war nicht zu bekommen. Nachm. 5 h verendet das Tier. Obduciert und geimpft wird um 5 h 30', wie gewöhnlich vom Peritoneum und aus der Vena cava inferior.

Leichenbefund: Das Abdomen ist stark aufgetrieben; das Bauchfell überall glatt und glänzend; in der Umgebung der Operationswunde keine entzündliche Reaktion wahrzunehmen. Der Magen ist von Flüssigkeit und Gasen stark ausgedehnt, nach vorne von der grossen Kurvatur befindet sich die mit 3 Knopfnähten vereinigte Wunde, welche mit dem Omentum leicht lösbar verklebt ist. Die Schleimhaut des Magens ist im allgemeinen blass. Das Coecum ist stark ausgedehnt, mit Gasen und flüssigem Kote gefüllt. Der Dickdarm ist 11 cm unterhalb der Bauhin'schen Klappe mit einem Seidenfaden unterbunden. Oberhalb der Ligaturstelle hat der Darm einen Umfang von 4 cm, unterhalb derselben ist er zusammengezogen, 2 cm im Umfang. Es ist unmöglich eine Sonde durch die Ligaturstelle zu führen. Die Schleimhaut des Dickdarms ist überall blass, sowohl im zuführenden, als auch im abführenden Teile; zwischen beiden ist kaum ein Unterschied zu merken. Die importierten Schrotkörner wurden im Magen vorgefunden.

28. XI. Auf der vom Peritoneum abgeimpften Gelatinplatte ist keine Colikultur angegangen: es bildeten sich nur drei grössere, verflüssigende, gelbliche Kulturen. Die Impfung aus der Vena cava ergab auf Gelatin eine beiläufig linsengrosse, opalescierende, charakteristische Colikultur, die aus beweglichen Bakterien bestand. Ueberimpfung auf Traubenzuckeragar. — 29. XI. In den Traubenzuckeragarkölbchen starke Gasentwickelung wahrnehmbar.

Tödlicher Ausgang 5 Tage nach der Unterbindung: am Peritoneum keine Colibakterien, im Blute jedoch sind dieselben nachweisbar vorhanden.

6. Versuch.

20. XI. Nachm. 6 h. Der Dickdarm wird unweit des Coecum auf gewohnte Weise mit einem Seidenfaden unterbunden. Mittelst Katheter gelingt es 3 Schrotkörner in den Magen zu bringen. Im Harne vor der Operation kein Indikan. — 21. XI. Vorm. 8 h. Kotentleerung; im Harne kein Indikan. Nachm. 5 h. Kotentleerung, das Tier frisst nichts. Harn ist nicht zu gewinnen. — 22. XI. Vorm. 8 h. Kotentleerung; im Harne kein Indikan. Nachm. 7 h. Mässiger Meteorismus, im Harne kein Indikan. — 23. XI. Vorm. 8 h. Der Meteorismus hat zugenommen. Kein Kot. Harn konnte nicht gewonnen werden. Nachm. 4 h. Hochgradiger Meteorismus; Darmbewegung fühlbar und sichtbar. Im Harne kein Indikan. — 24. XI. Vorm. 9 h. Der Meteorismus hat nicht zugenommen,

stärkere Peristaltik. Harn nicht zu gewinnen. Nachm. 3 h Tod. Um 4 h wurde vom Peritoneum und aus der Vena cava inferior auf gewohnte Weise geimpft.

Obduktionsbefund: Unterleib mässig aufgetrieben. Wundränder gut verklebt, ohne entzündliche Reaktion. Das Bauchfell glatt und glänzend, der Magen stark angefüllt; seine Schleimhaut blass. Der Dünndarm stellenweise von Gasen aufgetrieben, stellenweise kollabiert. 10 cm unterhalb des Pylorus ist der Darm etwas blutreicher, sonst ist seine Schleimhaut von normalem Blutgehalt. 150 cm oberhalb des Coecums ist die Schleimhaut in einer Ausdehnung von einem Meter auffallend blutreich, injiciert, mit gruppenweise angeordneten, etwa stecknadelkopfgrossen Blutungen versehen. Der Blinddarm ist mit Kot und Gasen stark angefüllt; seine Schleimhaut blass. 14 cm unterhalb des Coecum sitzt die Ligatur, über derselben ist der Dickdarm von Gasen aufgebläht, seine Schleimhaut etwas blutreicher und geschwollen. Der Darmteil unterhalb der Ligaturstelle ist zusammengezogen, leer, sein Umfang beträgt 1,7 cm; Schleimhaut blass. Der Unterbindungsstelle entsprechend ist an der Serosa des Darmes nichts Abnormes zu bemerken. Die Ligaturstelle ist nicht einmal für eine Sonde passierbar. Im Magen befinden sich 3 Schrotkörner.

28. XI. Auf der vom Peritoneum abgeimpften Platte sind zwei linsengrosse Kulturen angegangen, die im hängenden Tropfen untersucht, zahlreiche, bewegliche Bakterien enthielten. Ueberimpfung auf Traubenzuckeragar. — 29. XI. Im Traubenzuckeragar starke Gasentwickelung. —6. XII. Die Gelatinplatte, welche aus der Vena cava beschickt war, blieb völlig steril.

Exitus am 4. Tage nach der Unterbindung. Im Harne kein Indikan. Am Bauchfell wurde Bacterium coli nachgewiesen, im Blute nicht.

7. Versuch.

20. XI. Vorm. 7 h. Der Dickdarm wird etwas entfernter als gewöhnlich mit einem Seidenfaden unterbunden. Da das Verschlucken von Schrotkörnern misslang, wurden die Schrotkörner mittelst Gastrotomie in den Magen gebracht. Im Harne war vor der Operation kein Indikan nachzuweisen. — 21. XI. Vorm. 8 h. Kot ging ab; im Harne kein Indikan. Nachm. 4 h. Kotentleerung; Meteorismus nicht nachzuweisen. Harn nicht zu gewinnen. — 22. XI. Vorm. 9 h. Keine Kotentleerung; im Harne kein Indikan. Nachm. 5 h. Kotentleerung; fühlbare Peristaltik. Im Harne kein Indikan. — 26. XI. Vorm. 8 h. Kein Kot, kein Indikan. Nachm. 6 h. Exitus. Gleich nach dem Eintreten des Todes wurde vom Peritoneum und aus dem Inhalte der Vena cava geimpft.

Obduktionsbefund 8 h. Das Abdomen sehr gespannt, die Operationswunde ohne entzündliche Reaktion. Das Bauchfell überall glatt und glänzend. Magen mit Gasen und Speisebrei angefüllt, an seiner vorderen Wand die 1,5 cm lange mit Knopfnähten vereinigte Operationswunde,

mit welcher das Omentum leicht verwachsen ist. Die Schleimhaut des Magens ist im allgemeinen blass, den Wundrändern entsprechend etwas nach einwärts gestülpt, aber ohne jede entzündliche Reaktion. Dünndarm stark aufgetrieben, enthält viel Gase, wenig Darmschleim, seine Schleimhaut blass. Das Coecum stark ausgedehnt, an seiner Serosa einige stecknadelkopfgrosse Blutungen. Der Dickdarm ist 30 cm unterhalb der Valvula mit einem Seidenfaden unterbunden; oberhalb der Ligaturstelle stark ausgedehnt, unterhalb derselben kontrahiert. Der Umfang beträgt 4,5 cm resp. 1,6 cm. Die Schleimhaut überall blass. Der obere Teil mit Gasen und sulzigem Schleime gefüllt. 1,5 cm oberhalb der Ligaturstelle finden wir eine gelblichweisse, unregelmässige, den ganzen Umfang des Darmes cirkulär umgreifende, 1 cm breite, streifenförmige Entfärbung, welche die ganze Dicke der Darmwand durchsetzt und nicht abgestreift werden kann. Hier ist die Darmwand stellenweise ganz starr und resistent (Stercoralnekrose). In dieser Gegend sind auch mehrere Dünndarmschlingen fester angewachsen. Im Magen 3 Schrotkörner.

29. XI. Die Gelatinplatte, welche vom Peritoneum beschickt wurde, zeigt eine ungefähr linsengrosse, opalescierende, typische Kultur von Coli-Bakterien. Im hängenden Tropfen lebhaft bewegliche Bakterien. — Nach Ueberimpfung auf Traubenzuckeragar am 30. XI. starke Gasbildung bemerkbar. — 2. XII. Die Gelatinplatte aus der Vena cava geimpft, blieb völlig steril.

Exitus am 6. Tage nach der Unterbindung. Im Harne kein Indikan. Am Peritoneum wurden Colibakterien nachgewiesen, im Blute nicht.

8. Versuch.

23. XI. Nachm. 6 h. Der Dickgarm wird etwas weiter entfernt von der Klappe mit einem Seidenfaden auf die gewohnte Weise unterbunden. Mittelst Gastrotomie werden drei Schrotkörner in den Magen gebracht. Vor der Operation war im Harne kein Indikan. — 24. XI. Vorm. 8 h. Kotentleerung; im Harne kein Indikan. Nachm. 7 h. Kotentleerung; Harn war nicht zu gewinnen. — 25.—27. XI. Im Harne kein Indikan; kein Meteorismus. — 28. XI. Vorm. 8 h. Im Harne kein Indikan; beginnender Meteorismus, gut fühlbare Peristaltik. Nachm. 7 h. Frequente Atmung und grosse Unruhe. Meteorismus im Zunehmen. Peristaltik ist deutlich sichtbar. — 29. XI. Vorm. 6 h 30′ Exitus. Um 8 h vom Peritoneum und aus der Vena cava inferior geimpft.

Obduktionsbefund: Der Unterleib mässig aufgetrieben, die Wundränder gut verklebt, ohne jede entzündliche Reaktion. Der Magen mit Gasen und Speisebrei gefüllt; oberhalb der grossen Kurvatur befindet sich an der vorderen Magenwand eine 2 cm lange mit Knopfnähten gut vereinigte Wunde, deren linken Winkel mit dem Omentum leicht lösbar verwachsen ist. Die Schleimhaut des Magens im allgemeinen blass, nur an

der Operationsstelle sieht man einige punktförmige Blutungen. Der Dünndarm mit Gasen und Speisebrei gefüllt, seine Schleimhaut blass. Das Coecum ist stark ausgedehnt, mit Gasen und flüssigem Kote gefüllt. 25 cm unterhalb der Klappe ist der Dickdarm mit einem Seidenfaden unterbunden. Der oberhalb der Ligaturstelle gelegene Darmabschnitt ist ausgedehnt, sein Umfang beträgt 3,5 cm, unterhalb derselben enthält der Darm bloss gallertigen Schleim, ist 2 cm weit. Die Unterbindungsstelle ist nicht einmal für eine dünne Sonde durchgängig. Der weiter unten befindliche Darm vollkommen zusammengezogen und leer, seine Schleimhaut überall blass. Im Magen 3 Schrotkörner.

1. XII. Auf der vom Peritoneum abgeimpften Platte sind zwei, und auf der von der Vena cava abgeimpften eine, ungefähr linsengrosse, und neben letzterer noch eine stecknadelkopfgrosse, opalescierende, typische Colikultur, in welcher bei der mikroskopischen Untersuchung im hängenden Tropfen, lebhaft bewegliche Bakterien vorgefunden wurden. Impfung auf Traubenzuckeragar ergiebt am II. XII. starke Gasentwickelung.

Tödlicher Ausgang am 8. Tage nach der Unterbindung. Im Harne wurde Indikan nicht nachgewiesen. Am Peritoneum und im Blute wurden Colibakterien gefunden.

9. Versuch.

24. XI. Nachm. 5 h: Der Dickdarm wird auf gewohnte Weise unterbunden. Mittelst Gastrotomie werden 3 Schrotkörner in den Magen gebracht. Vor der Operation war im Harne kein Indikan nachzuweisen. — 25. XI. Vorm. 8 h. Kotentleerung; Harn war nicht zu gewinnen. Nachm. 6 h. Kotentleerung; kein Meteorismus; Harn war nicht zu gewinnen. — 26. XI. Vorm. 9 h. Kein Kot; geringer Meteorismus. Blase leer. Nachm. 6 h. Keine Kotentleerung, der Meteorismus hat stark zugenommen. Die Peristaltik ist sichtbar und fühlbar. Das Tier liess unmittelbar vor der Untersuchung Urin. — 27. XI. Vorm. 7 h 30′ Tod. Um 9 h wurde vom Peritoneum und aus dem Inhalte der Vena cava inferior auf gewohnte Weise geimpft.

Obduktionsbefund: Abdomen stark aufgetrieben, die Operationswunde gut verklebt, ohne entzündliche Reaktion. Bauchfell überall glatt und glänzend, in der Bauchhöhle keine freie Flüssigkeit. Der Magen aufgetrieben, mit Gasen und flüssigem Speisebrei gefüllt. An der vorderen Magenwand, oberhalb der grossen Kurvatur, die 1,5 cm lange mit Knopfnähten gut vereinigte Wunde, ohne jede entzündliche Reaktion. Das Omentum ist mit dem einen Wundwinkel leicht lösbar verwachsen. Die Magenschleimhaut blass, zeigt nur in der Nähe der Operationswunde einige nadelstichgrosse Blutungen. Der Dünndarm schlaff und leer, mit Ausnahme eines etwa 25 cm langen Stückes des Duodenum et Jejunum, welches ausserordentlich stark mit Gasen gefüllt war. Der Dickdarm

45 cm unterhalb der Klappe mit einem Seidenfaden unterbunden, ist ober der Ligaturstelle durch Gase stark aufgebläht, sein Umfang 4 cm, unterhalb derselben ist der Darm zusammengezogen (2,5 cm). Die Unterbindungsstelle ist nur für die Spitze der Sonde passierbar. An der Serosa der Unterbindungsstelle ist keine Veränderung bemerkbar, Schleimhaut überall unversehrt. Im Magen 3 Schrotkörner.

29. XI. Die Gelatinplatte vom Peritoneum zeigt 2 linsengrosse, typische Colikulturen und im hängenden Tropfen lebhaft bewegliche Bakterien. Im Traubenzuckeragar am 30. XI. starke Gasbildung. — 6. XII. Die Platte aus der Vena cava inferior blieb völlig steril.

Exitus am 3. Tage nach der Unterbindung. Am Peritoneum wurde Colibacterium nachgewiesen, im Blute nicht. Harn war nicht zu bekommen.

10. Versuch.

24. XI. Nachm. 5 h. Der Dickdarm war weiter entfernt von der Klappe mit einem Seidenfaden auf gewohnte Weise unterbunden. Mittelst Gastrotomie werden 3 Schrotkörner in den Magen gebracht. Im Harne vor der Operation kein Indikan nachweisbar. — 25.—27. XI. Kotentleerung; im Harne kein Indikan; Meteorismus nicht nachzuweisen. — 28. XI. Vorm. 8 h. Kein Kot; geringer Meteorismus; fühlbare Peristaltik. Harn war nicht zu gewinnen. Nachm. 6 h. Kein Kot; der Meteorismus hat sehr stark zugenommen; Peristaltik gut sichtbar. Im Harne kein Indikan nachzuweisen. — 29. XI. Vorm. 8 h. Sehr starker Meteorismus; frequente Atmung; das Tier ist teilnahmslos. Im Harne war kein Indikan nachzuweisen. Nachm. 5 h Tod. Es wurde sofort vom Peritoneum und aus der Vena cava inferior geimpft.

Obduktionsbefund: Abdomen stark aufgetrieben, die Operationswunde gut vereinigt ohne entzündliche Reaktion. In der Bauchhöhle einige Tropfen klaren Serums, das Peritoneum überall glatt und glänzend. Der Magen mit Gasen und Speisebrei stark gefüllt, an seiner vorderen Wand unter der kleinen Kurvatur die 2 cm lange mit Knopfnähten gut vereinigte Wunde sichtbar. Die Magenschleimhaut überall blass, nur in der Nähe der Wunde einige nadelstichgrosse Ekchymosen. Der Dünndarm stark aufgetrieben, grösstenteils blass; 25 cm oberhalb der Klappe ist ein 15 cm langer Teil besonders stark aufgetrieben, die Serosa desselben lebhaft rot, stellenweise linsengrosse, dunkelrote Blutungen. Sonst ist die Schleimhaut blass, nur im erwähnten Abschnitte finden wir einige dunkelbraunrote, körnige, leicht abstreifbare, linsengrosse Fleckchen, hie und da auch schmutzigweisse Stellen, wo die Schleimhaut fehlt: ausserdem noch 3 ganz frische, reine Geschwürchen. Das Coecum sehr stark aufgetrieben, mit flüssigem Speisebrei gefüllt. 45 cm unterhalb der Klappe ist der Dickdarm mit einem Seidenfaden unterbunden. Der Dickdarm oberhalb der Unterbindungsstelle ad maximum ausgedehnt,

sein Umfang beträgt 4,5 cm, der abführende Teil ist vollkommen kontrahiert, bleistiftdick (2 cm Umfang) und enthält teils gallertigen, teils flüssigen Schleim. Die Schleimhaut überall blass. Im Magen 3 Schrotkörner.

8. XII. Sowohl die vom Peritoneum, wie auch die aus Vena cava inferior gemachten Impfproben blieben resultatslos.

Tod am 5. Tage nach der Unterbindung. Im Harne kein Indikan nachweisbar. Am Peritoneum und im Blute wurden keine Colibakterien gefunden.

11. Versuch.

29. XI. Nachm. 5 h. Der Dickdarm wird unweit des Coecums auf gewohnte Weise unterbunden. Mittelst Gastrotomie werden 3 Schrotkörner in den Magen gebracht. Im Harne ist vor der Operation kein Indikan nachweisbar. — 30. XI. Vorm. 8 h. Kotentleerung. Harnuntersuchung auf Indikan ergiebt ein negatives Resultat. Nachm. 6 h. Geringer Meteorismus. Harnbefund bezugs des Indikan negativ. — 1. XII. Vorm. 9 h. Der Meteorismus hat zugenommen; Harn war nicht zu gewinnen. Nachm. 5 h. Hochgradiger Meteorismus. Die Peristaltik ist gut sichtbar und fühlbar. Im Harne kein Indikan, kein Kot. — 2. XII. Vorm. 5 h 30' Tod. Um 7 h wurde vom Peritoneum und aus der Vena cava inferior geimpft.

Obduktionsbefund: Unterleib aufgetrieben, die Wundränder gut coaptiert, ohne entzündliche Reaktion. Das Bauchfell überall glatt und glänzend. Der Magen enthält mässig viele Gase; an seiner vorderen Wand ist die 2 cm lange, durch Knopfnähte gut vereinigte Wunde sichtbar, deren Ränder schon verklebt sind. Die Magenschleimhaut ist im allgemeinen blass, hier und da linsengrosse Defekte, deren Grund kaffeesatzähnliche, stecknadelkopfgrosse Blutungen aufweist. In der Pylorusgegend ist unter der Serosa eine etwa pfenniggrosse, hämorrhagische Infiltration bemerkbar. Der Dünndarm, von mittlerer Weite, enthält viel Darmschleim; seine Schleimhaut intakt, blass. Das Coecum ist durch Gase und lehmartigen Kot stark aufgetrieben, unter seiner Serosa einige linsengrosse, hämorrhagische Infiltrationen. Der Dickdarm ist 35 cm unterhalb der Klappe mit dem Seidenfaden unterbunden. Oberhalb der Unterbindungsstelle ist der Darm durch viel Gas und wenig flüssigen Kot aufgetrieben (Umfang 4 cm), seine Schleimhaut blutreich; jenseits der Ligatur enthält der Darm wenig zähen Schleim, ist zusammengezogen (Umfang 2 cm); seine Schleimhaut blass. Im Magen 3 Schrotkörner.

4. XII. Auf der vom Bauchfell geimpften Gelatinplatte ist ausser 4 kleinen gelblichen, verflüssigenden Kulturen, auch eine linsengrosse, opalescierende, typische Colikultur nachweisbar. Die Impfung aus der Vena cava inferior ergab auch positiven Erfolg. Beide Kulturen im hängenden Tropfen untersucht, zeigen lebhaft bewegliche Bakterien. Ueberimpfung auf Trau-

benzuckeragar ergab am 5. XII. in beiden Kulturen starke Gasentwickelung.

Der Tod ist am 3. Tage nach der Unterbindung eingetreten. Im Harne war kein Indikan nachweisbar. Am Peritoneum und im Blute wurden Colibakterien nachgewiesen.

12. Versuch.

Der Dickdarm wird unweit der Klappe mit einem Seidenfaden auf gewohnte Weise unterbunden. Mittelst Gastrotomie werden 3 Schrotkörner in den Magen gebracht. Der Harn, vor der Operation untersucht, giebt keine Indikanreaktion. — 1.—3. XII. Im Harne kein Indikan; Kotentleerung. Kein Meteorismus. — 4. XII. Vorm. 8 h. Keine Kotentleerung: geringer Meteorismus. Peristaltik fühlbar; im Harne kein Indikan. Nachm. 4 h. Kotentleerung, Meteorismus hat nicht zugenommen. stärkere Peristaltik; Harn war nicht zu bekommen. — 5. XII. Vorm. 9 h. Kein Kot; Meteorismus hat nicht zugenommen. Der Harn enthält kein Indikan. Nachm. 4 h 30′ Tod. Obduktion und Impfung vom Bauchfelle und aus der Vena cava inferior wurde sofort durchgeführt.

Obduktionsbefund: Unterleib wenig aufgetrieben; Bauchfell glatt und glänzend, bloss unterhalb des Coecums, rechts ist das Bauchfell an einer markstückgrossen Stelle mit rahmigem Eiter belegt, welcher nicht abgewischt werden kann. Die Wundränder der Bauchwand sind gut verklebt, ohne irgendwelche entzündliche Reaktion. Der Magen ist mit Gasen und Speisebrei stark gefüllt; an seiner vorderen Wand, oberhalb der grossen Kurvatur ist die 2 cm lange, durch Knopfnähte gut vereinigte Wunde an ihrem unteren Winkel mit dem Omentum leicht lösbar verwachsen. Die Schleimhaut des Magens ist blass; bloss in der Umgebung der Wunde sind 2—3 punktförmige Blutungen sichtbar. Dünndarm mässig gefüllt, im allgemeinen blass, nur 25 cm oberhalb der Klappe ist die Darmwand dunkelrot und geschwollen. 14 cm oberhalb der Klappe finden wir an derselben einen bohnengrossen Flecken mit lebhaft rot injiciertem Hofe. An dieser Stelle ist auch die Schleimhaut schmutziggrau entfärbt, leicht abstreifbar. Das Coecum mit breiigem Kot stark gefüllt, an seiner Serosa 13 cm von der Klappe entfernt, ist eine linsengrosse, schmutziggrünliche Stelle bemerkbar, der entsprechend das Bauchfell die oben erwähnten Veränderungen aufwies. An dieser Stelle dringt jedoch selbst auf Druck weder Darminhalt noch Gase durch die Darmwand. In der Umgebung ist die Schleimhaut dunkelrot, körnig, locker beim Abschaben und leicht abstreifbar, bei welcher Gelegenheit das entsprechende Stück der Serosa sich ablöste. Der Dickdarm ist 10 cm unterhalb der Klappe mit einem Seidenfaden unterbunden. Der Darm oberhalb der Ligaturstelle stark ausgedehnt, dunkelrot injiciert; sein Umfang beträgt unmittelbar oberhalb der Ligatur 3,5 cm, jenseits derselben 1,8 cm. Die

Unterbindung hat das Lumen derart verengt, dass es nicht einmal für eine Sonde durchgängig war. Unterhalb der Unterbindung ist der Dickdarm kontrahiert (Umfang 1,8 cm), mit flüssiger sulziger Masse gefüllt. Seine Schleimhaut ist überall blass. Im Magen 3 Schrotkörner.

8. XII. An der vom Peritoneum abgeimpften Gelatinplatte sind 5 gelbliche, verflüssigende und eine stecknadelkopfgrosse, opalescierende Kolonie nachzuweisen, in welcher unter dem Mikroskope bewegliche Bakterien gefunden wurden. Weiterimpfung auf Traubenzuckeragar und Anlegung von Strichkulturen auf Agarnährboden. An der aus der Vena cava inferior geimpften Gelatineplatte ist eine citronengelbe verflüssigende Kolonie angegangen. — 9. XII. Im Traubenzuckeragar war keine Gasentwickelung zu beobachten, die Strichkultur war auch nicht typisch.

Das Tier verendete am 5. Tage nach der Unterbindung. Im Harne war kein Indikan. Weder am Peritoneum noch im Blute wurde Colibakterium nachgewiesen.

13. Versuch.

3. XII. Nachm. 4 h. Der Dickdarm wird weit von der Klappe entfernt mit einem Seidenfaden auf gewohnte Weise unterbunden. Mittelst Gastrotomie werden 3 Schrotkörner in den Magen gebracht. — 4. XII. Vorm. 8 h Kotentleerung, im Harne kein Indikan nachweisbar. Nachm. 4 h. Kotentleerung; geringer Meteorismus. Harn war nicht zu gewinnen. — 5.—7. XII. Das Tier entleerte Kot; der Meteorismus hat kaum etwas zugenommen, Peristaltik fühlbar. Im Harne kein Indikan. — 8. XII. Vorm. 8 h. Kein Kot. Hochgradiger Meteorismus, starke Peristaltik. Im Harne kein Indikan. Frequente Atmung und Unruhe. Nachm. 3 h. tritt der Tod ein. Obduciert und geimpft (vom Peritoneum und aus der Vena cava inferior) um 4 h.

Obduktionsbefund. Unterleib stark aufgetrieben; Peritoneum überall glatt und glänzend; in der Bauchhöhle keine freie Flüssigkeit; die Operationswunde ohne entzündliche Reaktion, Ränder derselben gut verklebt. Mit dem oberen Wundwinkel ist ein Teil des Omentums leicht lösbar verwachsen. Der Magen mit Gasen stark gefüllt. Oberhalb der grossen Kurvatur, an der vorderen Magenwand ist die 2 cm lange, durch Knopfnähte gut vereinigte Wunde zu sehen; in nächster Umgebung derselben eine etwa kleinhandtellergrosse hämorrhagische Infiltration unter der Serosa. Magenschleimhaut im allgemeinen blass, auf ihr zahlreiche stecknadelkopf- bis linsengrosse Defekte, in deren Mitte ein kaffeesatzähnlicher Belag sichtbar ist. Der Dünndarm im allgemeinen blass; die oberen zwei Dritteile kontrahiert, leer, das untere Drittel aufgetrieben, mit Gasen und flüssigem Darminhalt gefüllt. Das Coecum dick wie eine Leberwurst, enthält viel Gase und flüssigen Kot. Der Dickdarm 36 cm unterhalb der Klappe mit einem Seidenfaden unterbunden. Ober der Ligaturstelle ist

der Dickdarm stellenweise stark ausgedehnt, hie und da aber vollkommen kontrahiert: er enthält neben viel Gasen fast ganz klaren, gallertigen Darmschleim. Ein 2 cm langes Stück knapp oberhalb der Unterbindungsstelle am Ende des Colon descendens sehr stark ausgedehnt und enthält viel Gase und mit Schleim gemischten flüssigen Kot. Sein Umfang beträgt an dieser Stelle 4 cm. Oberhalb der Einschnürung 3 cm: die Ligatur verengte das Darmlumen derart, dass weder Gase noch Darminhalt durch die strikturierte Stelle durchgepresst werden konnten. Die Schleimhaut oberhalb der Unterbindungsstelle von mittlerem Blutgehalte, unterhalb derselben blass. Jenseits der Ligatur ist der Darm zusammengezogen, kaum bleistiftdick (2 cm im Umfang) und enthält nur wenig gallertigen Schleim. Die 3 Schrotkörner sind auch hier im Magen geblieben.

10. XII. Auf der vom Peritoneum geimpften Gelatinplatte entwickelte sich eine linsengrosse, opalescierende Kultur, im hängenden Tropfen zeigen die Bakterien wohl keine Bewegung, jedoch in Traubenzuckeragar entwickelte sich am folgenden Tage Gas. — 21. XII. Die von der Vena cava inferior geimpfte Gelatinplatte blieb völlig steril.

Der Tod erfolgte am 5. Tage nach der Unterbindung: im Harne war kein Indikan nachweisbar. Am Peritoneum und im Blute keine Colibakterien.

14. Versuch.

Nachm. 5 h. Der Dickdarm wird unweit vom Coecum mit einem Seidenfaden in gewohnter Weise unterbunden. — 11. XII. Vorm. 8 h. Das Tier konnte nicht katheterisiert werden, demzufolge konnte auch der Harn nicht untersucht werden. Meteorismus ist nicht nachweisbar. Nachm. 7 h. Kotentleerung. Dem Tiere wurde mittelst Trichter 30 grm Quecksilber eingegeben. — 12. XII. Vorm. 9 h. Das Tier warf keinen Kot; geringer Meteorismus. Nachm. 7 h. Der Meteorismus hat zugenommen, die Peristaltik ist fühlbar. — 13. XII. Vorm. 8 h. Kotentleerung: Meteorismus ist hochgradig; die Peristaltik gut zu beobachten. Frequente Atmung und Unruhe. Nachm. 4 h. Exitus. Obduktion und Impfung vom Peritoneum und aus der Vena cava inferior.

Obduktionsbefund. Unterleib stark aufgetrieben, Bauchfell überall glatt und glänzend; die Operationswunde ohne entzündliche Reaktion. In der Bauchhöhle einige ccm klaren Serums. Der Magen mit Gasen und Speisebrei gefüllt, seine Schleimhaut blass. Im Magen wird auch die ganze Menge des eingegebenen Quecksilbers vorgefunden. Der obere Teil des Dünndarms bis auf 3 cm Ausdehnung vom Pylorus stark dilatiert, mit Gasen und wenig Flüssigkeit gefüllt, der untere Teil hingegen schlaff zusammengezogen; die Schleimhaut überall blass. Coecum mit lehmartigem Kote stark gefüllt. Der Dickdarm ist 27 cm unterhalb der Klappe mit einem Seidenfaden unterbunden. Ober der Ligatur ist der

Darm durch Gase und flüssigen Inhalt stark ausgedehnt und hat einen Umfang von 4,5 cm: seine Schleimhaut überall blass. Der unter der Ligatur befindliche Teil des Darms hingegen ist vollkommen zusammengezogen, blass, enthält nur wenig Schleim. Ober dem Mastdarm liegt noch geformter Kot. Darmumfang 2 cm. Die Ligatur hat das Darmlumen derartig verengt, dass es weder für Gase noch für den Darminhalt durchlässig war. Die Schleimhaut ist überall blass. In den Gedärmen ist keine Spur von dem eingegebenen Quecksilber aufzufinden.

15. XII. An der vom Peritoneum abgeimpften Gelatinplatte sind 2 linsengrosse, opalescierende, typische Kolonien bemerklich, die im hängenden Tropfen untersucht, lebhaft bewegliche Bakterien zeigten. Auf Traubenzuckeragar übergeimpft entwickelte sich am 16. XII. viel Gas. In der Platte von der Vena cava inferior wuchs eine stecknadelkopfgrosse, typische Kolonie, die im hängenden Tropfen bewegliche Bakterien aufwies, in Traubenzuckeragar entwickelte sich jedoch kein Gas.

Tödlicher Ausgang am 3. Tage nach der Unterbindung. Harn war nicht zu gewinnen. Am Peritoneum wurden Colibakterien nachgewiesen, im Blute nicht.

15. Versuch.

10. XII. Nachm. 6 h. Der Dickdarm wird unweit vom Coecum auf gewohnte Weise unterbunden. — 11. XII. Vorm. 9 h. Das Katheterisieren des Tieres ist nicht gelungen; dasselbe hat Kot geworfen. Nachm. 4 h. Geringer Meteorismus. Palpable und sichtbare Peristaltik. — 12. XII. Vorm. 9 h. Kotentleerung; der Meteorismus hat zugenommen. Nachm. 7 h wurden 50 grm Quecksilber eingegeben per os. — 13. XII. Vorm. 6 h 30' Tod. Um 7 h wurde vom Peritoneum und aus der Vena cava inferior geimpft.

Obduktionsbefund. Unterleib stark gespannt; Darmkonturen gut sichtbar; Bauchfell überall glatt und glänzend; Operationswunde gut geschlossen, unterhalb derselben befinden sich einige punktförmige, dunkelrote Blutungen. Der Magen mit Gasen und Speisebrei gefüllt, seine Schleimhaut blass. Beinahe die ganze Menge des eingegebenen Quecksilbers blieb im Magen. Dünndarm schlaff federkieldick, enthält wenig flüssigen Kot; seine Schleimhaut überall blass. Das Coecum mit Gasen und flüssigem Kot gefüllt. Der Dickdarm 12 cm unter der Klappe mit dem Seidenfaden unterbunden. Oberhalb der Ligatur enthält der Dickdarm viel Gase und ist beträchtlich ausgedehnt; sein Umfang beträgt hier 9 cm. Die Schleimhaut überall blass, nirgends sind Blutungen zu finden. Unterhalb der Ligatur ist der Darm zusammengezogen, sein Umfang 2,5 cm. Inhalt desselben ist ein mit sulzähnlichem Schleim gemischter Darmkot. Die Unterbindung verengte das Darmlumen derart, dass es unmöglich war, den Darminhalt durchzupressen.

23. XII. Sowohl die vom Peritoneum als auch die von der Vena cava inferior geimpfte Gelatinplatte blieb vollkommen steril.

Der Tod trat am 3. Tage nach der Unterbindung auf; Harn war nicht zu gewinnen. Weder am Peritoneum, noch im Blute wurden Colibakterien konstatiert.

16. Versuch.

11. XII. Nachm. 5 h. Der Dickdarm wurde unweit des Coecums mit einem Seidenfaden unterbunden. — 12. XII. Vorm. 8 h. Kotentleerung; im Harne war kein Indikan nachweisbar. Nachm. 6 h Kot; dem Tiere wurden 50 grm Quecksilber eingegeben; im Harne kein Indikan. — 13. XII. Vorm. 8 h. Kein Kot; geringer Meteorismus; im Harne kein Indikan. Nachm. 7 h. Kein Kot; Meteorismus hat zugenommen, so auch die Peristaltik. Im Harne kein Indikan nachzuweisen. — 14. XII. Vorm. 9 h. Kotentleerung; starker Meteorismus; sichtbare Peristaltik; im Harne kein Indikan. Nachm. 7 h. Kotentleerung; Meteorismus besteht unverändert. Der Harn zeigt ausgesprochene Indikanreaktion. — 15. XII. Vorm. 8 h. Kein Kot. Meteorismus sehr hochgradig, Atmung frequent, starke Unruhe, das Tier knirscht mit den Zähnen. Im Harne ausgesprochene Indikanreaktion. Nachm. 3 h. Tod. Impfung vom Peritoneum und aus der Vena cava inferior.

Sektionsbefund. Unterleib ausserordentlich stark aufgetrieben, Bauchwandungen sehr gespannt; Bauchfell überall glatt und glänzend; die Operationswunde gut verklebt, ohne jede entzündliche Reaktion. In der Bauchhöhle einige ccm reinen Serums. Die Gedärme mit Gasen und flüssigem Speisebrei gefüllt; von dem eingeflössten Quecksilber wurde etwa die Hälfte im Magen vorgefunden. Magenschleimhaut blass. Der obere Teil des Dünndarmes ist ausgedehnt; bis etwa 120 cm vom Pylorus sind Quecksilber-Partikel darin zu finden; der untere Abschnitt der dünnen Gedärme ist kollabiert, seine Schleimhaut überall blass. Der Blinddarm mit Gasen und flüssigem Kote gefüllt, hat einen Umfang von 14 cm. Der Dickdarm ist 28 cm unterhalb der Klappe mit einem Seidenfaden unterbunden, wodurch das Darmlumen derart verengt war, dass man weder Darminhalt noch Gase durch die Ligaturstelle durchpressen konnte. Oberhalb der Ligatur ist der Darm stark ausgedehnt bis auf 5,5 cm Umfang, mit flüssigem Kot gefüllt. Der untere Abschnitt des Dickdarms ist kontrahiert, blos bleistiftdick (2,5 cm im Umfang), enthält flüssigen gallertigen Schleim. An der Unterbindungsstelle ist eine streifenförmige, kleine Blutung zu finden, sonst ist die Mucosa überall blass.

18. XII. Auf der vom Peritoneum abgeimpften Gelatinplatte ist eine stecknadelkopfgrosse, schwach opalescierende Kultur zu sehen, deren Ränder etwas verschwommen sind. Im hängenden Tropfen sind keine beweglichen Bakterien. — 19. XII. Im Traubenzuckeragar keine Gasentwicklung. — 24. XII. Die aus der Vena cava inferior bestellte Ge-

latinplatte blieb steril.

Tod am 4. Tage nach der Unterbindung. Im Harne wurde kein Indikan nachgewiesen. Die bakteriologische Untersuchung des Peritoneums und des Blutes der Vena cava inferior auf Colibakterien ergab ein negatives Resultat. —

17. Versuch.

14. I. 1901. Nachm. 5 h 30. Der Dickdarm wird unweit vom Coecum mit einem Seidenfaden unterbunden. — 15. I. Vorm. 8 h. Kotentleerung. Im Harne kein Indikan. Nachm. 6 h Kotentleerung; Meteorismus ist nicht nachzuweisen. Harn konnte nicht gewonnen werden. — 16. I. Vorm. 8 h. Kein Kot. Im Harne kein Indikan. Peristaltik gut sichtbar und fühlbar. Nachm. 6 h Kotentleerung, geringer Meteorismus; starke Peristaltik, Harn nicht zu gewinnen. — 17. I. Vorm. 9 h Kotentleerung. Im Harne kein Indikan. Meteorismus hat wenig zugenommen. Nachm. 4 h. Im Harne kein Indikan. Relaparotomie. Die Bauchhöhle wird unmittelbar neben der ersten Wunde eröffnet, die Ränder des Peritoneums mit sterilen Pinces hervorgezogen und vom Bauchhöhleninhalt mittelst Platinöse geimpft; vor der Impfung vermieden wir es peinlichst, die Bauchhöhle oder deren Inhalt mit den Fingern zu berühren. Nachher wurden die Gedärme zum Teile eventriert und die Stelle der Unterbindung aufgesucht. — Starke Peristaltik; der Dickdarm ober der Unterbindungsstelle zeigt keine stärkere Ausdehnung. Nach Reposition der Gedärme Bauchnaht. — 18. I. Vorm. 9 h Tod. Es wurde sogleich vom Bauchfell und von der Vena cava inferior geimpft.

Obduktionsbefund Nachm. 5 h. Bauchfell im allgemeinen glatt und glänzend, nur an der vorderen Wand des Coecums, dem Anfangsteile des Dickdarmes entsprechend, so auch in der Umgebung beider Wunden ist dasselbe glanzlos und mit einem leicht ablösbaren, pseudomembranösen Belag überzogen, nach dessen Entfernung das Peritoneum, besonders am Blinddarme mässig injiciert, hie und da auch blutig ekchymosiert, sonst aber glatt erscheint. — Im Magen nur wenig konsistentere Speisereste; seine Schleimhaut blass. — Der Dünndarm von mittlerer Weite, mit wenig Gasen und viel bräunlich gelbem, flüssigem Chymus gefüllt, seine Schleimhaut überall blass. — Der Dickdarm ist 10 cm unterhalb der Klappe mit einem Seidenfaden unterbunden. Diese Stelle war bei der Obduktion schwer aufzufinden, da der Darm mit seiner Umgebung pseudomembranöse Verwachsungen einging und der Seidenfaden zwischen den Haustren gänzlich versteckt war, ausserdem noch der oberhalb der Unterbindungsstelle befindliche Dickdarm kaum weiter war, als unmittelbar unterhalb der Ligatur (beide hatten einen gleichen Umfang von 4,5 cm), schliesslich weil beide Teile mit dem benachbarten Coecum verklebt waren. Diese Adhäsion konnte ohne Substanzverlust gelöst werden. Nach Er-

öffnung des Darmes konstatierten wir, dass die Ligatur 265 cm unterhalb des Pylorus das Darmlumen derart verengte, dass dasselbe nur für die Spitze einer Knopfsonde passierbar war. Im Abschnitte oberhalb der Unterbindung wurde nur wenig breiiger Kot vorgefunden; die Schleimhaut mässig injiciert. Im unteren Abschnitte glasiger Schleim; Schleimhaut blass. Im Coecum war viel Kot angehäuft und unter der Serosa mehrere kleine, hämorrhagische Fleckchen; Schleimhaut blass.

19. I. Die gelegentlich der Laparotomie gemachten Impfungen vom Peritoneum ergaben auf der Gelatinplatte 8 nadelstichgrosse, schwach opalescierende, gut abgegrenzte Kulturen; im hängenden Tropfen Bakterien in lebhafter Bewegung. Nach Ueberimpfen auf Traubenzuckeragar am 20. I. reichliche Gasentwicklung. — 21. I. Die nach dem Tode vom Peritoneum abgeimpfte Gelatinplatten zeigten 10—15 kaum stecknadelkopfgrosse, opalescierende Kolonien, welche ebenfalls im hängenden Tropfen lebhaft bewegliche Bakterien enthielten. — 22. I. Die von diesen Kulturen überimpften Proben erzeugten in Traubenzuckeragar Gas. — 1. II. Die von der Vena cava inferior entnommene Probe erwies sich, abgesehen von einer Schimmelkolonie, steril.

Tödlicher Ausgang am 4. Tage nach der Unterbindung. Harnuntersuchung auf Indikan negativ. Am Peritoneum wurden sowohl gelegentlich der Laparotomie als auch nach dem Tode Colibakterien nachgewiesen. Im Blute negativer Befund.

18. Versuch.

15. I. Nachm. 6 h. Der Dickdarm wird unweit vom Coecum mit einem Seidenfaden unterbunden. — 16. I. Vorm. 8 h. Kotabgang. Im Harne kein Indikan. Nachm. 4 h kein Kot. Der Harn zeigt ausgesprochene Indikanreaktion. — 17. I. Vorm. 8 h kein Kot. Im Harne Indikan; Meteorismus nicht nachweisbar. Nachm. 4 h Kotentleerung. Harn konnte nicht gewonnen werden. Geringer Meteorismus. — 18. I. Vorm. 9 h kein Kot. Der Meteorismus hat zugenommen. Im Harne wurde Indikan nachgewiesen. Nachm. 4 h Relaparotomie und Impfung wie im vorigen Falle. Der Dünndarm kaum erweitert, beim Suchen nach der Unterbindungsstelle wird nicht eventeriert. Starke Peristaltik. — 19.—20. I. Kein Kot. Indikanreaktion positiv. Meteorismus hat zugenommen. — 21. I. Vorm. 9 h keine Kotentleerung, hochgradiger Meteorismus, frequente Atmung. Untersuchung des Harnes auf Indikan ergiebt ein positives Resultat. Nachm. 7 h. Sehr hochgradiger Meteorismus. Gang unsicher, das Tier knirscht fortwährend mit den Zähnen, hält den Kopf starr empor. Klonische Krämpfe in den Extremitäten, die sich bald auf den ganzen Körper ausbreiten; grosse Unruhe. Da wir befürchteten, dass das Tier im Laufe der Nacht verende, töteten wir es

mit Chloroform und impften hierauf sofort vom Peritoneum und aus der Vena cava inferior.

Sektionsbefund. Unterleib stark aufgetrieben, in der Bauchhöhle einige Tropfen wasserklaren Serums. Das Peritoneum im allgemeinen glatt und glänzend; Wundränder gut verklebt und ohne entzündliche Reaktion. Der Magen stark aufgetrieben, enthält viel Gas und wenig Speisebrei, seine Schleimhaut überall blass. Der obere Teil des Dünndarmes bis auf 130 cm vom Pylorus beiläufig bleistiftdick und mit flüssigem Speisebrei gefüllt; im unteren Teile ist der Dünndarm stark ausgedehnt, durchscheinend, mit Gasen gefüllt. Seine Schleimhaut blass. Der Blinddarm enthält Darmgase und flüssigen Kot, an seiner Oberfläche einige linsengrosse Blutungen bemerkbar, Schleimhaut blass. Der Dickdarm ist 28 cm unterhalb der Klappe mit einem Seidenfaden unterbunden, durch die Ligatur passiert selbst unter Druck weder Gas, noch Darminhalt; oberhalb der Unterbindungsstelle ist der Darm durch Gase und Darminhalt stark ausgedehnt (grösster Umfang 5 cm) an der Schleimhaut nächst der Unterbindungsstelle einige Blutpunkte; der untere Abschnitt des Darmes kontrahiert (2,5 cm) und enthält wachsartigen gelblichen Darmschleim, in seinen untersten Partien auch etwas geformten Kot. Schleimhaut überall blass.

20. I. Auf der gelegentlich der Laparotomie geimpften Gelatinplatte ist eine linsengrosse nicht verflüssigende und eine ebensogrosse opalescierende typische Kolonie angegangen, die im hängenden Tropfen untersucht, lebhaft bewegliche Bakterien aufwies. — 21. I. In Traubenzuckeragar Gasentwickelung. — 2. II. Die nach dem Tode angefertigte Gelatineplatte vom Peritoneum und von der Vena cava inferior blieb steril.

Das Tier wurde am 6. Tage nach der Unterbindung getötet. Im Harne wurde Indikan nachgewiesen. Am Peritoneum wurde gelegentlich der Laparotomie Bacterium coli nachgewiesen; hingegen ergeben die zwei Impfungen nach dem Tode ein negatives Resultat.

19. Versuch.

16. I. Nachm. 5 h. Der Dickdarm wird unweit der Klappe mit einem Seidenfaden auf gewohnte Weise unterbunden. — 17. I. Vorm. 8 h. Kotentleerung, im Harne kein Indikan. Nachm. 5 h. Kotabgang. Harn war nicht zu gewinnen. — 18. I. Vorm. 9 h. Kein Kot. Im Harne kein Indikan, geringer Meteorismus. Nachm. 6 h. Relaparotomie. Es wurde vom Peritoneum abgeimpft, dabei wurden aber die Gedärme eventeriert; das Coecum und der Abschnitt des Dickdarmes, oberhalb der Unterbindungsstelle, stark ausgedehnt. Lebhafte Peristaltik. — 19. I. Vorm. 8 h. Tod. Obduciert und geimpft vom Peritoneum und aus der Vena cava inferior.

Sektionsbefund. Unterleib stark aufgetrieben; an der Bauchwand

zwei von der Operation herrührende Wunden, zwischen diesen und zwar dem unteren Winkel der zweiten Laparotomie entsprechend eine hämorrhagische Infiltration; an dieser Stelle ist auch ein Teil des Coecums mit dem parietalen Blatte des Peritoneums verwachsen, nach dessen Ablösung man auf beiden Blättern des Bauchfelles einen leicht abstreifbaren, fetzigen Belag bemerken kann. Abgesehen von dieser Stelle ist das Bauchfell überall glatt und glänzend. In der Bauchhöhle einige Tropfen wasserklaren Serums. Der Magen kontrahiert, mit festem Speisebrei gefüllt; Schleimhaut überall blass. Der obere Teil des Dünndarmes von mittlerem Blutgehalt, kollabiert, Schleimhaut überall blass. In demselben ist wenig schleimiger Kot vorhanden. Der untere Teil hingegen ist von Gasen stark aufgetrieben, Schleimhaut blass. Das Coecum stark erweitert, enthält viel lehmartigen Kot und Gase; seine Serosa zeigt an der schon früher erwähnten Stelle blutige Infiltration; die Schleimhaut ist blass. Der Dickdarm 20 cm unterhalb des Coecums mit einem Seidenfaden unterbunden, der Faden überall mit Serosa bedeckt. Der Darmabschnitt oberhalb der Unterbindung hat einen Umfang von 4 cm, ist mit breiigem Kot und Gasen gefüllt, seine Schleimhaut von mittlerem Blutgehalt. Unterhalb der Unterbindung ist der Darm höchstens 3 cm weit, seine Schleimhaut blass, er enthält glasigen, gallertigen Schleim, in den unteren Partien auch geformten Kot.

21. I. Die gelegentlich der Laparotomie geimpfte Gelatinplatte zeigt eine nadelstichgrosse gelbliche, bei starker Vergrösserung seidig glänzende, nicht verflüssigende Kolonie, ferner noch zwei linsengrosse, opalescierende, typische Kolonien von Colibakterien; die letzteren enthielten im hängenden Tropfen lebhaft bewegliche Bakterien. — 22. I. Auf Traubenzuckeragar überimpft, zeigte sich Gasentwickelung. — 23. I. Die nach dem Ableben des Tieres vom Peritoneum abgeimpfte Gelatinplatte wies 3, diejenige von der Vena cava inferior 2 typische, opalescierende Kolonien auf. Bei beiden werden im hängenden Tropfen lebhaft bewegliche Bakterien vorgefunden. — 24. I. Im Traubenzuckeragar reichliche Gasentwickelung.

Tod am 3. Tage nach der Unterbindung. Im Harne war kein Indikan nachweisbar. Am Peritoneum, sowohl gelegentlich der Laparotomie als auch nach dem Tode, Colibakterien nachgewiesen; im Blute ebenfalls.

20. Versuch.

16. I. Nachm. 6 h. Der Dickdarm wird unweit vom Coecum mit einem Seidenfaden unterbunden. — 17. I. Vorm. 9 h. Abgang von Kot. Harn war nicht zu gewinnen. Nachm. 6 h. Kot. Kein Harn; geringer Meteorismus. — 18. I. Vorm. 8 h. Kein Kot. Meteorismus hat stark zugenommen. Im Harne zeigt sich ausgesprochene Indikanreaktion. Nachm.

5 h. Hochgradiger Meteorismus; starke klonische Krämpfe, erschwerte Atmung. Die Krämpfe breiten sich über den ganzen Körper aus. Da zu befürchten steht, dass das Tier noch in der Nacht verende, töten wir es mittelst Chloroform und impften sofort vom Peritoneum und aus der Vena cava superior, aus letzterer noch vor Eröffnung der Bauchhöhle.

Sektionsbefund. Abdomen schlaff; Bauchfell überall glatt und glänzend. Die Operationswunde gut verklebt ohne jede entzündliche Reaktion. Mit dem unteren Wundwinkel ist eine Dünndarmschlinge leicht lösbar verklebt. In der Bauchhöhle einige Tropfen wasserklaren Serums; der Magen kontrahiert, mit konsistentem Speisebrei gefüllt; Schleimhaut im allgemeinen blass, stellenweise zeigt dieselbe nadelstich- bis linsengrosse, schiefergraue Verfärbungen. Der obere Teil des Dünndarms, in einer Länge von 120 cm zusammengezogen, enthält wenig, mit Schleim vermischten Kot; der untere Teil hingegen ist stark aufgeblasen und enthält fast ausschliesslich Gase; seine Schleimhaut überall blass, nur in den am stärksten ausgedehnten Partien sind einige nadelstichgrosse Blutungen bemerkbar. Das Coecum ist mässig gefüllt, auch an seiner Oberfläche befinden sich unter der Serosa mehrere, punktförmige Blutungen. Die Schleimhaut überall blass. Der Dickdarm 10 cm unterhalb der Klappe mit einem Seidenfaden unterbunden, derselbe wird mit Ausnahme der Schlinge von der verklebten Serosa bedeckt. Der Abschnitt oberhalb der Unterbindungsstelle ist ausgedehnt, sein grösster Umfang 3,5 cm, und enthält flüssigen Kot, Schleimhaut überall blass. Der unterhalb gelegene Abschnitt des Darmes ist kontrahiert, 3 cm weit. Knapp unterhalb der Unterbindung befindet sich gelblicher wachsartiger Schleim, weiter abwärts geformter Kot. Schleimhaut überall blass, nur an der Unterbindungsstelle zeigt sich eine schmale, streifenförmige Blutung.

20. I. Auf der vom Peritoneum geimpften Gelatinplatte entwickelten sich mehrere stecknadelkopfgrosse, gelbliche, verflüssigende Kulturen; aus der Vena cava superior gleichfalls mehrere ähnliche Kolonien und eine linsengrosse opalescierende, typische Kolonie, in welcher lebhaft bewegliche Bakterien vorgefunden wurden. Letztere erzeugen, in Traubenzuckeragar geimpft, am 21. I. Gasentwickelung.

Tod am 2. Tage nach der Unterbindung durch Chloroform; im Harn wurde Indikan, im Blute Colibakterien nachgewiesen. Impfung vom Peritoneum ergab ein negatives Resultat.

21. Versuch.

17. I. Nachm. 5 h. Der Dickdarm wird unmittelbar unter dem Coecum mit einem Seidenfaden unterbunden. — 18. I. Vorm. 8 h. Kotentleerung. Im Harne kein Indikan. Nachm. 6 h. Abgang von Kot, geringer Meteorismus und lebhafte Peristaltik. Vorm. 9 h. 30′ Tod. Es wurde sofort vom Peritoneum und aus der Vena cava superior geimpft.

Sektionsbefund. Nachm. 6 h. Unterleib stark aufgetrieben; in der Bauchhöhle etwa 15 ccm klaren Serums; Bauchfell glatt und glänzend. Wundränder gut verklebt, ohne entzündliche Reaktion. Coecum mit dem unteren Wundwinkel in der Ausdehnung von 2 cm leicht verklebt. Im unteren Teile der Bauchhöhle eine Dickdarmschlinge in ihrer ganzen Ausdehnung an das parietale Blatt des Bauchfelles leicht lösbar angewachsen. Der Magen kontrahiert, enthält kompakten Speisebrei. Schleimhaut im allgemeinen blass; nur der kleinen Kurvatur entlang viele linsengrosse, schiefergraue Flecke bemerkbar. Der Dünndarm seiner ganzen Länge nach ausgedehnt, durchscheinend; enthält bloss reinen Darmschleim; Schleimhaut blass. Das Coecum stark aufgebläht, mit Gasen und breiigem Kot gefüllt; seine Serosa an einer Stelle, wo sie mit der Operationswunde verklebt ist, getrübt, rauh anzufühlen, in der Umgebung mehrere nadelstichgrosse Blutungen; Schleimhaut überall blass. Der Dickdarm ist 6 cm unter der Klappe mit einem Seidenfaden unterbunden, die Ligatur hat das Lumen derart verengt, dass weder Gase noch Darminhalt durchgepresst werden können. Der Darmabschnitt oberhalb der Unterbindungsstelle ist von flüssigem Kote und Gasen ausgedehnt; sein grösster Umfang beträgt 3,5 cm. Der Unterbindungsfaden wird von der Serosa teilweise verdeckt. Unterhalb der Ligaturstelle ist der Darm kontrahiert, hat höchstens 3 cm im Umfang und enthält bloss Darmschleim; seine Schleimhaut ist im allgemeinen blass, nur um die Unterbindungsstelle herum sind einige kapillare Blutungen.

22. I. Die aus der Vena cava superior geimpfte Platte zeigt eine linsengrosse, opalescierende gelappte Kolonie von ganz typischem Aussehen, die im hängenden Tropfen lebhaft bewegliche Bakterien aufwies. In Traubenzuckeragar finden wir am 23. I. starke Gasbildung. — 2. II. Die vom Peritoneum abgeimpfte Platte blieb steril.

Der Tod trat am 2. Tage nach der Unterbindung ein. Im Harne war kein Indikan. Im Blute Colibakterien nachgewiesen; am Peritoneum nicht.

22. Versuch.

17. I. Nachm. 6 h. Der Dickdarm wird unweit der Klappe mit einem Seidenfaden unterbunden. — 18. I. Vorm. 8 h. Kotentleerung. Im Harne kein Indikan. Nachm. 6 h. Kot abgeworfen. Geringer Meteorismus, sichtbare Peristaltik. Harnuntersuchung auf Indikan ergiebt ein negatives Resultat. — 19. I. Vorm. 6 h 30′ Tod. Es wurde vom Peritoneum und aus der Vena cava superior geimpft.

Sektionsbefund. Vorm. 8 h. Unterleib aufgetrieben, die Wundränder kleben gut, ohne entzündliche Reaktion; in der Bauchhöhle einige Tropfen wasserklaren Serums. Bauchfell im oberen Teile der Bauchhöhle glatt und glänzend, im unteren Teile jedoch matt und etwas injiciert, ein etwa 10 cm langes Stück des Blinddarmes ist mit der Bauchwand leicht ver-

klebt. Magen durch Gase und Speisebrei ausserordentlich stark ausgedehnt; seine Schleimhaut blass, nur an einzelnen Stellen sind nadelstich- bis hirsekorngrosse schiefergraue Fleckchen bemerkbar. Der obere Teil des Dünndarms in einer Länge von 150 cm stark ausgedehnt, durchscheinend, enthält Gase und Chymus; seine Schleimhaut ist blass. Der untere Teil ist kontrahiert, dunkelrot, seine Schleimhaut jedoch auch blass; er enthält nur wenig Darmschleim. Das Coecum von Gasen und flüssigem Speisebrei stark ausgedehnt. Die Serosa des Blinddarms an der Verwachsungsstelle matt und glanzlos, etwas runzelig und uneben; die Schleimhaut blass. Der Dickdarm ist ungefähr 24 cm unterhalb der Klappe mit einem Seidenfaden unterbunden, die Serosa hat einen kleinen Teil des Fadens überzogen. Durch die Ligatur kann weder Gas noch Darminhalt durchgepresst werden. Der Darmabschnitt oberhalb der Unterbindung ist stark aufgebläht; sein grösster Umfang beträgt 4 cm, jenseits der Ligatur ist der Darm kontrahiert, sein grösster Umfang beträgt 3 cm, er enthält nur gallertigen Schleim. Schleimhaut überall blass.

21. I. Die aus der Vena cava superior gewonnene Platte zeigte eine grieskorngrosse, citronengelbe, verflüssigende Kolonie. — 2. II. Die Gelatinplatte vom Peritoneum blieb völlig steril.

Der Tod trat am 2. Tage nach der Unterbindung auf. Im Harne konnte kein Indikan nachgewiesen werden. Weder im Blute noch am Peritoneum Colibakterien.

23. Versuch.

19. I. Nachm. 6 h. Der Dickdarm wird unweit vom Coecum, mit einem Seidenfaden unterbunden. — 20. I. Vorm. 8 h. Kotentleerung. Im Harne kein Indikan. Nachm. 6 h geringer Meteorismus; klonische Krämpfe in der Kopfmuskulatur und in den Extremitäten. Das Tier knirscht mit den Zähnen. Da dasselbe voraussichtlich die Nacht nicht überleben dürfte, wird es mit Chloroform getötet. Sofort Abimpfung vom Peritoneum und aus der Vena cava superior.

Sektionsbefund. Unterleib mässig aufgetrieben, die Umgebung der Wunde ohne entzündliche Reaktion. In der Bauchhöhle einige ccm klaren Serums. Das Bauchfell jedoch überall glatt und glänzend. Der Magen kontrahiert, enthält nur wenig Speisebrei, seine Schleimhaut blass. Der Dünndarm stellenweise aufgetrieben, sonst kontrahiert, enthält Gase und breiigen Chymus; Darmschleimhaut überall blass. Im Coecum wenig Gase, viel lehmartiger Kot; in der Serosa einige stecknadelkopfgrosse Blutungen. Schleimhaut blass. 15 cm unterhalb der Klappe ist der Dickdarm abgebunden, durch die Ligatur lässt sich weder Gas noch Darminhalt durchpressen. Oberhalb der Unterbindungsstelle ist der Dickdarm stark ausgedehnt bis auf 5 cm im Umfang, die Darmwand dünn und durchscheinend. Schleimhaut blass. Jenseits der Ligatur ist der Darm

zusammengezogen, sein grösster Umfang beträgt 3—5 cm, derselbe enthält nur wenig geformten Kot, seine Schleimhaut überall blass.

22. I. Die vom Peritoneum abgeimpfte Gelatinplatte zeigt eine dicke, citronengelbe, verflüssigende Kolonie. 2. II. Die Gelatinplatte aus der Vena cava superior geimpft, blieb vollkommen steril.

Der Tod trat am 2. Tage nach der Unterbindung ein, im Harne war kein Indikan nachweisbar. Weder am Peritoneum, noch im Blute wurden Colibakterien gefunden.

24. Versuch.

21. I. Nachm 5 h. wird der Dickdarm weit entfernt vom Coecum, mit einem Seidenfaden unterbunden. — 22. I. Vorm. 8 h. Kotentleerung; im Harne kein Indikan. Nachm. 6 h. geringer Meteorismus, sichtbare Peristaltik. Harn konnte nicht gewonnen werden. — 23. I. Vorm. 9 h. Hochgradiger Meteorismus, klonische Krämpfe der Extremitäten und des Rumpfes; sehr frequente Atmung. Da das Tier wohl kaum bis zum Nachmittage am Leben geblieben wäre, töteten wir es mit Chloroform und impften sofort vom Peritoneum und aus der Vena cava superior.

Sektionsbefund. Unterleib mässig aufgetrieben, die Umgebung der Operationswunde ohne entzündliche Reaktion. Bauchfell überall glänzend; in der Bauchhöhle einige Tropfen wasserklaren Serums. Der Magen kontrahiert und leer; Schleimhaut überall blass, an derselben haftet viel zäher Schleim. Der Dünndarm in einer Länge von 180 cm straff zusammengezogen, enthält nur wenig Gase und flüssigen Darminhalt; seine Schleimhaut blass. Im Coecum ist nebst viel lehmartigem Kote nur wenig Gas. Unter der Serosa des Blinddarmes eine hellergrosse hämorrhagische Stelle. Der Dickdarm 47 cm unterhalb der Klappe mit einem Seidenfaden unterbunden. Die Ligatur nicht passierbar. Oberhalb der Unterbindungsstelle ist der Darm stark ausgedehnt (grösster Umfang 4 cm), mit viel Gasen und breiigem Kot gefüllt. Jenseits der Ligatur ist der Darm kontrahiert (grösster Umfang 1—2 cm), er enthält wenig Schleim. Mucosa blass.

26. I. Auf der vom Peritoneum abgeimpften Gelatinplatte sind sehr viele stecknadelkopfgrosse, opalescierende, typische Kolonien sichtbar, die Bacillen bewegen sich lebhaft im hängenden Tropfen. Im Traubenzuckeragar finden wir am 27. I. starke Gasentwicklung. — 2. II. Die von der Vena cava superior abgeimpfte Gelatinplatte blieb völlig steril.

Der Tod trat am 2. Tage nach der Unterbindung auf (Chloroformtod). Im Harne wurde kein Indikan nachgewiesen. Am Peritoneum konstatierte die bakteriologische Untersuchung Colibakterien, im Blute jedoch nicht.

In dieser Versuchsreihe haben wir durch Unterbinden des Dickdarmes Incarceration erzeugt. In einem einzigen Falle war während der Darmokklusion weder Erbrechen noch absolute Obstruktion zu beobachten, wir hatten vielmehr in jedem einzelnen Falle, auch noch mehrere Tage nach der Unterbindung ganz normale (nicht blutige) Kotentleerungen konstatiert. Meteorismus und Steigerung der Peristaltik, wohl von verschiedener Intensität, wurde in jedem einzelnen der Fälle beobachtet. Die Auftreibung des Darmes war unmittelbar oberhalb der Unterbindungsstelle am stärksten, doch war fast immer der ganze Darm, oberhalb der Ligatur wenigstens stellenweise mehr oder weniger dilatiert. Der tödliche Ausgang trat in je 5 Fällen am 2. am 3. am 5. Tage, in 4 Fällen am 4. Tage, in 3 Fällen am 6. Tage und in je einem Falle am 1. und 8. Tage ein. In 20 Fällen haben wir das Ableben des Tieres abgewartet, in 4 Fällen töteten wir es mit Chloroform, aber auch diese vier Kaninchen wären voraussichtlich nach einigen Stunden verendet, zu einer Zeit, wo wir keine verwertbare Impfung mehr hätten machen können.

Eine Relation zwischen dem tödlichen Ausgange und der Unterbindungsstelle, in dem Sinne, dass bei höher angelegter Ligatur der Tod früher eingetreten wäre, als bei tiefer angelegter, war nicht zu erkennen. Auffallend war bloss der Umstand, dass jüngere und schwächlichere Tiere bedeutend früher verendeten als ältere und gut entwickelte. —

Behufs frühzeitiger bakteriologischer Untersuchung haben wir in 3 Fällen, nach vollständiger Entwicklung der Okklusionssymptome noch eine zweite Laparotomie gemacht und impften dabei vom Peritoneum ab. Diese zweite Laparotomie kam bloss in 3 Fällen zur Ausführung, weil die meisten Kaninchen, nach Entwickelung der Okklusionserscheinungen rasch verendeten, bevor noch eine zweite Laparotomie gemacht werden konnte.

Zur Eruierung der Okklusionsstelle mittelst Röntgenstrahlen wurden in dieser Versuchsreihe wohl 12 Versuche gemacht, jedoch nur im einen Falle gelang es uns, 3 Schrotkörner durch den Schlund in den Magen zu bringen. Darum machten wir in 8 Fällen, gelegentlich der Laparotomie, zugleich auch eine Gastrotomie, um die Schrotkörner direkt in den Magen einzuführen. Um eine eventuell durch die Gastrotomie verursachte Funktionsstörung des Magens ausschliessen zu können, haben wir nachträglich und zwar in 3 Fällen den Tieren Quecksilber eingegeben. In allen 9 Fällen, in welchen wir die Schrotkörner direkt oder indirekt in den Magen im-

portiert haben, blieben dieselben ausnahmslos dort liegen und auch unter jenen drei Fällen, in welchen Quecksilber durch den Schlund eingegeben wurde, gelangte es bloss einmal in die oberen Partien des Dünndarmes, aber selbst in diesem Falle ist das Quecksilber nicht bis zur Stelle der Unterbindung gelangt.

Der Harn von 12 Kaninchen wurde vor der Unterbindung untersucht und in keiner der Proben wurde Indikan gefunden; somit scheint es erwiesen, dass Indikan unter normalen Verhältnissen im Harne der Kaninchen nicht vorkommt. In drei Fällen von 24 war überhaupt kein Harn zu bekommen, teils weil die Blase leer war, teils weil wir das Tier nicht katheterisieren konnten. In vier Fällen von den übrigen 21 (19%) haben wir Indikan nachgewiesen (1. 16. 18. 20.) und zwar trat die Indikanreaktion in zwei Fällen schon in 16 Stunden nach der Unterbindung auf, in je einem Falle am 2. bezw. 3. Tage nach der Unterbindung des Dickdarms. In denjenigen Fällen, in welchen wir Indikan nachwiesen, verendete ein Tier am 2. Tage nach der Ligatur (Chloroform-Tod), zwei am 4. Tage und eines am 6. Tage. In keinem dieser Fälle war bei der Obduktion eine Spur von Peritonitis vorgefunden, die eventuell schon an und für sich eine Indikanurie hätte erzeugen können. Ein Umstand ist jedoch augenfällig — und bei der Beurteilung der Bedeutung der Indikanurie höchst beachtungswert; dass nämlich in allen 4 Fällen von Indikanurie die allgemeinen Incarcerationssymptome sehr stark ausgeprägt waren; und dass bei allen 4 Tieren ganz ausgesprochene klonische Krämpfe in den Extremitäten folgten, welche sich auch auf den Rumpf ausbreiteten (besonders stark im 18. Versuch). Wir können jedoch nicht mit voller Bestimmtheit behaupten, dass zwischen der Indikanurie, infolge der Okklusion des Dickdarmes, und den Symptomen einer schweren Intoxikation ein thatsächlicher Zusammenhang existiert, resp. dass die Indikanurie ebenso als Teilerscheinung einer schweren allgemeinen Autointoxikation aufzufassen sei, als die klonischen Krämpfe. Wir wollen eben nur betonen, dass wir nur in jenen vier Fällen von Dickdarmokklusion, welche unter ganz ungewöhnlich schweren, allgemeinen Symptomen verliefen, das Vorhandensein von Indikan im Harne nachweisen konnten; hingegen in den übrigen 17 Fällen keine Indikanreaktion erlangt wurde, trotzdem wir täglich zweimal genaue Harnuntersuchungen anstellten; und die diesbezüglichen Untersuchungen bis knapp vor dem Tode ein negatives Resultat ergaben. —

Die bakteriologische Untersuchung wurde in jedem der

24 Fälle durchgeführt. Die Abimpfung geschah unter den schon beschriebenen Kautelen, — entweder sofort nach dem Tode, oder ganz kurz nachher vom Bauchfell und aus dem Blute. Nachdem wir, im Verlaufe unserer diesbezüglichen Versuche, ein positives Resultat erhielten, das heisst am Peritoneum oder im Blute Colibakterien vorfanden — wollten wir uns nicht mit dem einfachen Nachweis des Bacterium coli nach der Ligatur des Dickdarmes begnügen, und bestrebten uns, auch den Zeitpunkt zu bestimmen, innerhalb dessen die Resorption der Colibakterien im Organismus beginnt. Um den frühesten Zeitpunkt angeben zu können, in welchem das Bacterium coli in der Bauchhöhle nachweisbar ist, impften wir, sobald die Okklusionssymptome aufgetreten waren, zu verschiedenen Zeiten vom Peritoneum des noch lebenden Tieres. Die Ausführung der Experimente begegnete jedoch gewissen Schwierigkeiten. Wir berechneten nämlich die durchschnittliche Zeit, innerhalb der die Tiere nach der Unterbindung verenden, doch stellte sich alsbald heraus, dass dieselben zum grössten Teile verendeten, bevor wir noch die zweite Laparotomie ausführen konnten. Bloss in drei Fällen gelang es uns, 2—3 Tage nach der Unterbindung, als die Okklusionssymptome schon zu konstatieren waren, von lebenden Tieren abzuimpfen.

Das Resultat der Impfungen war folgendes. Unter 24 Versuchen fanden wir fünfzehnmal (62,5%) Colibakterien und zwar elfmal am Peritoneum, siebenmal im Blute und viermal sowohl am Peritoneum als auch im Blute. In den drei Fällen, wo relaparotomiert wurde, fanden wir am Peritoneum Colibakterien u. z. in einem Falle ausschliesslich Colibakterien, in zwei Fällen auch andere Mikroben. In 5 Fällen wurde sowohl das Peritoneum, als auch das Blut steril befunden: das Peritoneum allein in 7 Fällen. Ausser Bacterium coli fanden wir am Peritoneum in einem Falle auch andere Bakterien, und ebenso auch im Blute. Bloss andere Bakterien wurden am Peritoneum 6 mal, im Blute 3 mal nachgewiesen. Von den Fällen, wo Colibakterien gefunden wurden, erfolgte der Tod in 4 Fällen am 2. Tage, in 4 Fällen am 3., in 2 Fällen am 4. Tage, in einem Falle am 5. Tage und in 2 Fällen am 8. Tage nach der Ligatur. Die Relation zwischen dem Obduktionsbefunde und dem Vorhandensein von Bacterium coli zeigt, dass in 16 Fällen keine sichtbaren anatomischen Symptome von Bauchfellentzündung oder beginnender Darmnekrose nachweisbar waren; das Bauchfell war überall glatt und glänzend und an der Serosa oder Mucosa war makroskopisch keinerlei pathologische Veränderung bemerkbar. —

Der Umstand, dass trotz negativer Befunde am Peritoneum, doch Colibakterien nachweisbar waren, erhärtet nur jene Thatsache, dass die Darmwand für diese Bakterien schon durchgängig ist, wenn makroskopisch noch gar keine pathologische Veränderung derselben konstatiert werden kann. Hingegen waren in den übrigen 5 Fällen mit Colibakterien 3 mal (3. 4. 5. Versuch) Symptome einer beginnenden Nekrose nachweisbar, obwohl noch keine Perforation erfolgte. In 2 Fällen (17. und 19. Versuch) fanden wir auch schon Peritonitis in der Umgebung. In diesen 5 Fällen waren somit auch makroskopische Zeichen der Auswanderung der Bakterien zu konstatieren. — Jenen einzigen Fall (10. Versuch) in welchem die Symptome der Darmnekrose vorhanden waren und wo trotzdem weder am Peritoneum, noch im Blute Colibakterien gefunden wurden, müssen wir dem Zufalle, bezw. einem Versuchs- oder Untersuchungsfehler zuschreiben.

II. Okklusion des Dünndarmes.

25. Versuch.

11. XII. Nachm. 6 h. Eine Dünndarmschlinge weit unterhalb des Pylorus wird mit einem Seidenfaden unterbunden. — 12. XII. Vorm. 8 h. Kotentleerung. Kein Erbrechen, geringer Meteorismus. Es gelang nicht, das Tier zu katheterisieren. Nachm. 7 h Kotentleerung. Hochgradiger Meteorismus; heftige Darmkontraktionen. — 13. XII. Vorm. 7 h Tod. Abimpfung vom Peritoneum und aus der Vena cava superior um 8 h 30.

Sektionsbefund. Unterleib stark aufgetrieben, Darmkonturen durchscheinend. Bauchfell überall glatt und glänzend. Die Operationswunde klebt gut und zeigt keine entzündliche Reaktion. In der Bauchhöhle einige Tropfen klaren Serums. Magen ausserordentlich aufgetrieben, nimmt beinahe die Hälfte der Bauchhöhle ein. Das Diaphragma ist stark nach oben gedrängt. Der grösste Umfang des Magens beträgt 21 cm, die grosse Kurvatur ist 28 cm lang; der Inhalt des Magens besteht beinahe ausschliesslich aus Gasen; Schleimhaut überall blass. Der Dünndarm 215 cm unterhalb des Pylorus mit einem Seidenfaden unterbunden; bis zur Unterbindungsstelle stark ausgedehnt, enthält viel Gas und wenig flüssigen Chymus. Die Erweiterung nimmt im Ganzen nach abwärts ab, jedoch 10 cm oberhalb der Unterbindung erreicht sie fast wieder die Weite des Duodenums, dessen grösster Umfang 6 cm beträgt; das Jejunum hingegen hatte 45 cm in der Peripherie. Unterhalb der Unterbindungsstelle ist der Darm vollkommen zusammengezogen, federkieldick und enthält nur wenig flüssigen Kot. Die Ligatur verengte das Lumen so stark, dass selbst beim Pressen kein Darminhalt passierte. Dickdarm und Coecum

zusammengezogen, enthalten wenig festen Kot. Schleimhaut blass. — 15. XII. An der vom Peritoneum geimpften Gelatineplatte entwickelte sich eine gelbliche, opalescierende, nicht verflüssigende Kolonie, die im hängenden Tropfen keine beweglichen Bakterien zeigte. Im Traubenzuckeragar war am 16. XII. keine Gasentwicklung bemerklich. — 20. XII. Die aus dem Blute der Vena cava superior geimpfte Gelatineplatte blieb steril.

Tödlicher Ausgang am 2. Tage nach der Unterbindung. Harn konnte nicht gewonnen werden. Weder am Peritoneum noch im Blute wurden Colibakterien vorgefunden.

26. Versuch.

12. XII. Nachm. 5 h. Der Dünndarm wird weit unterhalb des Pylorus mit einem Seidenfaden unterbunden. — 13. XII. Vorm. 8 h. Klonische Krämpfe, welche sich auf den ganzen Körper erstrecken. Während wir das Tier auf den Tisch binden, verendet es. Sofort Impfung vom Bauchfell und aus der Vena cava superior.

Obduktionsbefund. Vorm. 9 h. Unterleib sehr stark aufgetrieben, Bauchfell überall glatt und glänzend. Operationswunde gut verklebt, ohne entzündliche Reaktion. Das Diaphragma steht hoch, die Lungen sind kollabiert. Magen ad maximum aufgetrieben; sein grösster Umfang beträgt 20 cm, die Länge der grossen Kurvatur 26 cm; derselbe enthält wenig flüssigen Speisebrei nebst viel Gas; Schleimhaut überall blass. Der Dünndarm im allgemeinen ausgedehnt, enthält viel Gase und flüssigen Speisebrei mit Schleim vermischt; der grösste Umfang des Duodenums beträgt 5 cm; oberhalb der Unterbindung ist der Dünndarm 4 cm weit; Schleimhaut überall blass. 220 cm unterhalb des Pylorus ist der Dünndarm mit einem Seidenfaden abgebunden. Die Ligatur weder für Gase noch für den Darminhalt durchgängig. Unterhalb der Ligaturstelle ist der Darm vollkommen leer und zusammengezogen; Schleimhaut überall, sogar auch an der Unterbindungsstelle blass. Dickdarm und Coecum kontrahiert, enthalten jedoch viel geformten, lehmigen Kot; ihre Schleimhaut überall blass. 16. XII. Auf der vom Peritoneum abgeimpften Gelatineplatte sind zwei kleinere, gelbliche, verflüssigende Kolonien angegangen, in der aus der Vena cava superior drei ähnliche und eine trübe, wenig opalescierende, nicht verflüssigende Kolonie. Letztere zeigte im hängenden Tropfen keine beweglichen Bakterien und auch im Traubenzuckeragar entwickelte sich am 17. XII. kein Gas.

Tod in 15 Stunden nach der Unterbindung. Harn war nicht zu gewinnen. Weder am Peritoneum noch im Blute wurden Colibakterien nachgewiesen.

27. Versuch.

15. XII. Nachm. 4 h. Der Dünndarm wird im unteren Drittel mit einem Seidenfaden unterbunden. Nach 2 Stunden wird 50 grm Quecksilber eingegeben. — 16. XII. Vorm. 8 h. Keine Kotentleerung, kein Erbrechen, ausgesprochener Meteorismus. Harn war nicht zu gewinnen. Nachm. 4 h. Der Meteorismus nimmt zu, starke Peristaltik. Im Harne deutliche Indikanreaktion. Relaparotomie. Abimpfung vom Peritoneum. Die Gedärme werden nicht eventeriert, starke Peristaltik. — 17. XII. Vorm. 8 h. Hochgradiger Meteorismus. In der Halsmuskulatur und in den vorderen Extremitäten klonische Krämpfe, grosse Unruhe, starke Dyspnoë. Im Harne deutliche Indikanreaktion. Nachm. 2 h. Tod. Obduktion und Impfung vom Peritoneum und aus der Vena cava superior.

Obduktionsbefund. Unterleib stark aufgetrieben. Bauchfell überall glatt und glänzend; die Ränder beider Operationswunden sind verklebt, ohne entzündliche Reaktion. In der Bauchhöhle 10—15 ccm klaren rötlichen Serums. Magen kontrahiert, mit Speisebrei gefüllt, enthält auch etwa ein Drittel des eingegebenen Quecksilbers. Schleimhaut überall blass. Der obere Teil des Dünndarms in geringerem Masse, der untere Teil ausserordentlich stark ausgedehnt. Die Ligatur liegt 65 cm oberhalb der Darmklappe und hat das Lumen derart verengt, dass es eben nur für die Spitze einer Wundsonde durchgängig war; unmittelbar oberhalb der Unterbindungsstelle ist der Darm ad maximum ausgedehnt, sein grösster Umfang beträgt hier 7,5 cm. Mehr oben fanden wir auch ungefähr die Hälfte des eingegebenen Quecksilbers in feine Kügelchen verteilt. Unterhalb der Ligatur ist der Darm blass und schlaff, enthält nur wenig Gase und Darmschleim, sein Umfang betrug höchstens 4 cm. Coecum mit lehmartigem Kot gefüllt. Der Dickdarm kontrahiert, in seinen unteren Partien geformter Kot; Schleimhaut überall blass.

20. XII. Die gelegentlich der Laparotomie am Bauchfell abgeimpfte Gelatineplatte zeigt eine hirsekorngrosse, citronengelbe Kolonie mit staffelförmigen Rändern, die beim Nachsehen im hängenden Tropfen keine beweglichen Bakterien aufweist. 21. XII. Die nach dem Tode vom Bauchfell geimpfte Gelatineplatte zeigte eine ungefähr linsengrosse, opalescierende, typische Kolonie, welche im hängenden Tropfen lebhaft bewegliche Bakterien erkennen lässt. Im Traubenzuckeragar finden wir am 22. XII. reichliche Gasentwickelung. — 29. XII. Die Gelatineplatte, welche mit Blut aus der Vena cava superior geimpft wurde, blieb völlig steril.

Der tödliche Ausgang trat am 2. Tage nach der Unterbindung ein. Im Harne wurde nach 24 h. Indikan nachgewiesen. Bei der Laparotomie waren am Peritoneum keine Colibakterien nachweisbar, noch konnten wir sie im Blute nach dem Tode des Tieres auffin-

den, aber am Peritoneum waren dieselben post mortem vorhanden.

28. Versuch.

29. XII. Nachm. 5 h. Der Dünndarm wird mit einem Seidenfaden im unteren Drittel unterbunden. — 30. XII. Vorm. 8 h. Kotentleerung. Harn war nicht zu bekommen. Nachm. 4 h. Keine Kotentleerung, geringer Meteorismus; Harn konnte nicht gewonnen werden. — 31. XII. Vorm. 8 h. Kotabgang. Meteorismus gesteigert, starke Peristaltik. Im Harne deutliche Indikanreaktion. — 1. I. Vorm. 7 h. Tod. Es wurde vom Peritoneum und aus der Vena cava auf gewohnte Weise geimpft.

Obduktionsbefund. 8 h 30'. Unterleib mässig aufgetrieben. Peritoneum überall glatt und glänzend. In der Bauchhöhle einige ccm wasserklaren Serums. Wundränder überall gut vereinigt und ohne entzündliche Reaktion. Omentum mit dem unteren Wundwinkel leicht lösbar verklebt. Magen stark aufgebläht, mit Gas und Speisebrei gefüllt, seine Schleimhaut blass. Der Dünndarm bedeutend aufgetrieben, enthält eine grosse Menge Gase und flüssigen Chymus; seine Schleimhaut im allgemeinen blass, doch hie und da mit Häufchen nadelstichgrosser Ekchymosen gesprengelt. 62 cm oberhalb der Klappe liegt die Ligatur, welche das Lumen derart verengt, dass der Darm weder für Gas noch für Flüssigkeit durchgängig war. Knapp ober der Unterbindungsstelle beträgt der grösste Umfang des Darmes 7 cm, unterhalb derselben nur 3 cm, hier ist der Dünndarm ganz kollabiert und enthält nur wenig glasigen Schleim. Coecum mit Gasen und lehmartigem Kot gefüllt. Der Dickdarm kontrahiert, enthält nur wenig geformten Kot; Schleimhaut überall blass, selbst an der Stelle der Ligatur.

3. I. An der vom Peritoneum geimpften Gelatineplatte ist eine linsengrosse und zwei nadelstichgrosse, an derjenigen von der Vena cava superior 3 hirsekorngrosse typische Kolonien angegangen, die im hängenden Tropfen bewegliche Bakterien aufwiesen, jedoch auf Traubenzuckeragar überimpft am 4. I. kein Gas entwickelten.

Tod am 2. Tage nach der Unterbindung. Indikan wurde nach Verlauf von 40 Stunden im Harne nachgewiesen. Weder am Peritoneum, noch im Blute Colibakterien nachweisbar.

29. Versuch.

2. I. Nachm. 4 h. Der Dünndarm wird im mittleren Drittel mit einem Seidenfaden unterbunden. — 3. I. Vorm. 7 h. 30' Tod. Um 9 h. wurde vom Peritoneum und aus der Vena cava superior geimpft.

Sektionsbefund 9 h. Unterleib mässig aufgetrieben; Bauchfell überall glatt und glänzend; Operationswunde ohne entzündliche Reaktion. In der Bauchhöhle einige Tropfen klaren Serums. Mageninhalt besteht

aus wenig Gas und viel Speisebrei. Schleimhaut überall blass. Dünndarm 168 cm unterhalb des Pylorus mit einem Seidenfaden unterbunden, oberhalb der Ligatur ist der Darm durchweg, besonders jedoch im untersten 50 cm langen Teile stark ausgedehnt. Sein grösster Umfang beträgt 4,5 cm. Inhalt wenig flüssiger Darmkot und viel Gase. Die Schleimhaut ist im allgemeinen blass, nur knapp oberhalb der Unterbindungsstelle sind mehrere nadelstich- bis stecknadelkopfgrosse Blutungen bemerkbar. Unterhalb der Ligatur ist der 155 cm lange Teil des Dünndarmes blass, kontrahiert und enthält nur wenig gallertigen Schleim; sein grösster Umfang beträgt 2,5 cm. Coecum und Dickdarm kontrahiert, enthalten lehmigen Kot und wenig Gase. Schleimhaut blass.

10. I. Die Gelatineplatte, vom Peritoneum und vom Blute geimpft, blieb völlig steril.

Tod 15 Stunden nach der Ligatur, im Harne war kein Indikan; weder am Peritoneum noch im Blute wurden Colibakterien nachgewiesen.

30. Versuch.

2. I. Nachm. 5 h. Der Dünndarm wird in seiner Mitte mit einem Seidenfaden unterbunden. — 3. I. Vorm. 8 h. Kotentleerung; Meteorismus und Peristaltik gut wahrnehmbar. Das Tier wurde beim Eingiessen von Quecksilber asphyktisch und verendete kurz darauf. Abimpfung vom Peritoneum und aus der Vena cava superior sofort nach dem Tode.

Sektionsbefund. Bauch wenig aufgetrieben; Peritoneum überall glatt und glänzend; in der Bauchhöhle einige Tropfen klaren Serums. In der Umgebung der Operationswunde keine entzündliche Reaktion. Magen mit Gas und wenig flüssigem Speisebrei gefüllt; Schleimhaut blass. Der Dünndarm ist 210 cm unterhalb des Pylorus mit einem Seidenfaden unterbunden; durch die Unterbindungsstelle kann weder Flüssigkeit noch Gas durchgepresst werden. Der Darmteil oberhalb der Ligatur aufgetrieben, enthält wenig Gase, aber viel flüssigen Darminhalt; sein grösster Umfang 4 cm. Schleimhaut überall blass, nur an der Unterbindungsstelle sind einige linsengrosse, hämorrhagische Fleckchen sichtbar. Unterhalb der Unterbindungsstelle ist der Darm zusammengezogen, blass, und enthält nur wenig Darmschleim, in den letzten Partien auch flüssigen Kot. Coecum und Dickdarm von mittlerer Weite, in demselben wenig Gase und geformter Kot. Schleimhaut blass.

6. I. An der vom Bauchfell abgeimpften Gelatineplatte ist eine etwa linsengrosse, opalescierende, typische Kolonie bemerkbar, welche im hängenden Tropfen bewegliche Bakterien enthielt. Die Gelatinekultur aus dem Inhalte der Vena cava superior ergab 2 rundliche, scharfrandige, gelblich durchscheinende, an den Rändern schwach opalescierende Kolonien, welche im hängenden Tropfen aus Kokken bestanden. — 7. I. Aus der Gelatineplatte, welche vom Bauchfell geimpft war, wurde auf Traubenzuckeragar

weitergeimpft und in derselben starke Gasentwicklung beobachtet.

Tod 15 Stunden nach der Unterbindung. Harn war nicht zu gewinnen. Am Bauchfelle wurden Colibakterien nachgewiesen, im Blute jedoch nicht.

31. Versuch.

3. I. 4 h. Nachm. Der Dünndarm wird im oberen Drittel mit einem Seidenfaden unterbunden. — 4. I. Vorm. 8 h. Kotentleerung, hochgradiger Meteorismus; im Harn kein Indikan. Nachm. 5 h. das Tier verendet. Sofort Impfung vom Peritoneum und aus der Vena cava superior.

Sektionsbefund. Unterleib stark aufgetrieben; Peritoneum überall glatt und glänzend, in der Bauchhöhle einige Tropfen wasserklaren Serums; Wundränder sind zwar verklebt, gehen aber leicht auseinander. Magen mit Gas und Speisebrei ad maximum gefüllt, nimmt die grössere Hälfte der Bauchhöhle ein und drängt das Zwerchfell nach oben; seine Schleimhaut ist blass. Der Dünndarm 70 cm unterhalb des Pylorus mit einem Seidenfaden unterbunden. Ober der Ligatur ist der Darm durch Gase und Speisebrei stark ausgedehnt, sein grösster Umfang beträgt 5 cm; Schleimhaut blass. Der unterhalb befindliche Darm kollabiert, fast leer, sein grösster Umfang beträgt 3 cm, Schleimhaut ebenfalls blass. Dickdarm und Coecum kontrahiert, enthalten nur wenig schleimigen Kot; Schleimhaut überall blass.

8. I. An der vom Bauchfell geimpften Gelatineplatte mehrere stecknadelkopfgrosse, opalescierende, typische Kolonien, die im hängenden Tropfen lebhaft bewegliche Bakterien aufweisen. Im Traubenzuckeragar war am 9. I. starke Gasentwickelung zu bemerken. — 15. I. Die Gelatineplatte aus der Vena cava superior blieb steril.

Tod 25 Stunden nach der Unterbindung. Im Harne kein Indikan. Am Peritoneum wurde Colibakterium nachgewiesen, im Blute nicht.

32. Versuch.

Der Dünndarm wird am 4. I. um 6 h. 30′ Nachm. in seiner Mitte mit einem Seidenfaden unterbunden. — 5. I. Vorm. 5 h. 30′ Tod. Geimpft wurde vom Peritoneum und aus dem Blute um 8 h. Vorm.

Obduktionsbefund. Nachm. 4 h. Unterleib mässig aufgetrieben, Wundränder leicht trennbar verklebt; Bauchfell überall glatt und glänzend. In der Bauchhöhle wenig wasserklares Serum. Magen mässig erweitert, mit Gas und Speisebrei gefüllt; der Dünndarm 1 m unter dem Pylorus mit einem Seidenfaden unterbunden. Durch die Ligatur kann man weder Gase noch Darminhalt durchpressen. Der Darmabschnitt, oberhalb der Ligatur erweitert bis auf 4,5 cm im Umfang, enthält viel Schleim und Kot; seine Schleimhaut ist blass; nur an der Unterbindungsstelle ist eine punktförmige Blutung sichtbar. Unterhalb der

Ligatur ist der Darm zusammengezogen, sein grösster Umfang 3 cm: er enthält bloss wenig Schleim. Schleimhaut überall blass. Coecum und Dickdarm kontrahiert und leer, Schleimhaut blass.

15. I. Sowohl die vom Peritoneum, als auch die aus der Vena cava superior gewonnenen Plattenkulturen blieben steril.

Tod 11 Stunden nach der Unterbindung. Harn war nicht zu gewinnen. Weder am Peritoneum noch im Blute Colibakterien nachweisbar.

33. Versuch.

9. I. Nachm. 5 h 30'. Der Dünndarm wurde im mittleren Drittel mit einem Seidenfaden unterbunden. — 10. I. Vorm. 8 h. Kotentleerung: hochgradiger Meteorismus, starke Peristaltik. Im Harn kein Indikan. Nachm. 3 h. Tod. Nachm. 4 h. wurde vom Peritoneum und aus der Vena cava superior geimpft.

Obduktionsbefund. Unterleib aufgetrieben; in der Umgebung der Operationswunde, in der Bauchwand eine hämorrhagische Infiltration. Magen stark aufgetrieben, nimmt beinahe die Hälfte der Bauchhöhle ein: sein grösster Umfang 22 cm; die Länge der grossen Kurvatur 26 cm. Im Magen viel Gase, wenig flüssiger Speisebrei; Schleimhaut blass. Der Dünndarm 284 cm unter dem Pylorus mit einem Seidenfaden unterbunden: oberhalb dieser Stelle ist der Darm auf etwa 1 m Länge mässig erweitert; seine Schleimhaut blass: er enthält gelblichen, mit Schleim vermischten breiigen Chymus. Dieselbe Beschaffenheit zeigt ein ungefähr 30 cm langes Stück unmittelbar oberhalb der Unterbindungsstelle. Der zwischen beiden Teilen befindliche, etwa 150 cm lange Darmabschnitt ist lebhaft rot und zeigt in der Schleimhaut ausgebreitete Blutungen; der Darminhalt besteht hier aus rötlicher, blutiger Flüssigkeit; in einer Ausdehnung von 5 cm ist die Darmwand dunkel livid, die Schleimhaut geschwollen, hie und da ablösbar: die Serosa dieser 5 cm langen Stelle entsprechend glanzlos, getrübt. Der grösste Umfang des Darmes beträgt hier 4 cm. Der unterhalb der Unterbindung gelegene Teil des Dünndarmes kontrahiert, faltig; Schleimhaut überall blass. Grösster Umfang beträgt 175 cm. Coecum und Dickdarm mit Gasen und lehmigem Kot gefüllt; die Serosa überall glänzend: ihre Schleimhaut blass. Der in der Blase vorgefundene Urin zeigt starke Indikanreaktion.

14. I. Auf der vom Peritoneum geimpften Gelatineplatte ist eine wenig opalescierende, nicht verflüssigende, fächerförmige Kolonie bemerkbar, welche jedoch im hängenden Tropfen keine beweglichen Bakterien enthielt. 15. I. In Traubenzuckeragar keine Gasentwickelung. 23. I. Die von der Vena cava superior gewonnene Plattenkultur blieb steril.

Tod 15 Stunden nach der Unterbindung; im Harne war kein Indikan nachweisbar (nur post mortem). Weder

im Peritoneum noch im Blute wurden Colibakterien gefunden.

34. Versuch.

10. I. Nachm. 5 h. Der Dünndarm wird im unteren Drittel mit einem Seidenfaden unterbunden. — 11. I. Vorm. 8 h. Das Tier bekommt klonische Krämpfe, welche sich über den ganzen Körper erstrecken, und verendet kurz darauf. Nach dem Tode wurde sofort vom Peritoneum und aus der Vena cava superior geimpft.

Sektionsbefund. Unterleib mässig aufgetrieben; Bauchfell überall glatt und glänzend, das Gewebe um die Wundränder herum ist hämorrhagisch infiltriert; in der Bauchhöhle einige Tropfen klaren Serums. Magen durch Gase und Speisebrei ausgedehnt, seine Schleimhaut blass. Der Dünndarm ist 200 cm unter dem Pylorus mit einem Seidenfaden unterbunden: ober der Unterbindungsstelle ist der oberste Teil des Darms kontrahiert und enthält nur wenig grünlich gefärbten Darmschleim: seine Schleimhaut blass; nach unten zu jedoch ist der Darm durch Gase stark ausgedehnt, sein Umfang beträgt hier 3 cm; die Schleimhaut ist auch hier blass, nur an der Unterbindungsstelle ist eine nadelstichgrosse Blutung sichtbar. Durch die Ligatursstelle kann man weder Gase noch Flüssigkeit durchpressen. Unterhalb der Ligatur ist der Darm zusammengezogen, sein grösster Umfang beträgt nur 1,5 cm; derselbe enthält nur wenig Darmschleim; seine Schleimhaut ist blass. — Dickdarm und Coecum kontrahiert und enthalten nur wenig geformten Kot; ihre Schleimhaut überall blass. Blase leer.

14. I. In der vom Peritoneum gewonnenen Gelatineplatte wuchsen eine grössere und zwei kleinere, opalescierende, fächerförmige Kolonien: auf der Gelatineplatte aus der Vena cava superior eine ähnliche typische Kolonie sichtbar, alle zeigten im hängenden Tropfen lebhaft bewegliche Bakterien. Von beiden Kulturen wurde auf Traubenzuckeragar geimpft und bewirkten am 15. I. reichliche Gasentwickelung.

Tod 15 Stunden nach der Unterbindung. Harn war nicht zu gewinnen. Im Peritoneum und im Blute wurden Colibakterien nachgewiesen.

35. Versuch.

13. XII. 5 h. Nachm. Der Dünndarm wird unweit vom Coecum mit einem Seidenfaden unterbunden; bei der Eröffnung der Bauchhöhle wird zufällig die Serosa einer Dickdarmschlinge verletzt, die Wunde wurde mit Lembertnähten geschlossen. Eine halbe Stunde nach der Operation wird dem Tiere 50 grm Quecksilber eingeflösst. — 14. XII. Vorm. 9 h. Kotentleerung, im Harne kein Indikan. Nachm. 7 h. Kotentleerung: starker Meteorismus; der ausgedehnte Magen und einzelne Darmkonturen sind durch die Bauchdecke gut wahrnehmbar. Im Harne kein Indikan.

Grosse Dyspnoe und Unruhe. Relaparotomie und Impfung vom Peritoneum. Die Gedärme sind derart aufgetrieben und verdünnt, dass wir aus Furcht vor einer Ruptur, von der Aufsuchung der Ligatur absehen mussten. — 15. XII. 8 h. Vorm. Kein Kot. Während der Untersuchung verendet das Tier. Es wurde sofort vom Peritoneum und aus der Vena cava superior geimpft.

Obduktionsbefund. Unterleib sehr stark aufgetrieben: Bauchfell überall glatt und glänzend, die Operationswunde gut verklebt, in ihrer Umgebung einige nadelstichgrosse Blutungen. In der Bauchhöhle einige Tropfen klaren Serums. Am Magen eine sanduhrförmige Einkerbung: seine Schleimhaut blass: er enthält Speisebrei und etwa $^2/_3$ des eingegossenen Quecksilbers. Der Dünndarm ausgedehnt: der grösste Umfang des Duodenums beträgt 5 cm, am oberen Teile des Jejunums 3 cm: 10 cm oberhalb der Ileocöcalklappe ist der Darm mit einem Seidenfaden unterbunden und derart verengt, dass durch die Ligatur weder Gas noch Flüssigkeit durchgepresst werden kann. Oberhalb der Ligatur ist ein 5 cm langes Stück des Dünndarmes mit dem Coecum leicht lösbar verwachsen. Der unterhalb der Unterbindung gelegene Darmteil ist zusammengefallen (2,5 cm Umfang) und enthält nur etwas gelblich gefärbten, dicken Darmschleim. Der oberhalb der Unterbindung befindliche Darmteil ist hingegen mit Gasen und flüssigem Kote gefüllt. Bis auf 30 cm unterhalb des Pylorus finden wir überall fein verteilte Quecksilberkügelchen. Die Schleimhaut des Dünndarms blass. Coecum mit lehmigem Kote stark gefüllt, hat 10 cm im Umfange; seine Serosa zeigt viele hirsekorn- bis linsengrosse Blutungen: Schleimhaut gedunsen, ihre Falten etwas verstrichen, an deren Spitzen kleine Blutungen bemerkbar. Der Dickdarm kontrahiert, bleistiftdick, enthält nur wenig geformten Kot. — 35 cm unterhalb der Klappe finden wir an der Serosa die drei Knopfnähte; die Mucosa blieb unverletzt. —

19. XII. Die gelegentlich der Relaparotomie vom Bauchfell angelegte Gelatineplatte zeigt 5 gelbe, grieskorngrosse, nicht verflüssigende Kolonien; bei der Untersuchung im hängenden Tropfen keine beweglichen Bakterien. — 21. XII. Die aus der Vena cava superior geimpfte Gelatineplatte zeigt sehr viele nadelstichgrosse, opalescierende, nicht verflüssigende Kolonien, welche im hängenden Tropfen bewegliche Bakterien darboten. Im Traubenzuckeragar am 22. XII. starke Gasbildung. — 24. XII. Die vom Peritoneum post mortem geimpfte Gelatineplatte blieb steril.

Tod am 2. Tage nach der Unterbindung. Im Harne nach 26 Stunden Indikan nachweisbar. Weder gelegentlich der Laparotomie, noch post mortem wurden am Peritoneum Colibakterien aufgefunden, im Blute hingegen waren sie nachweisbar vorhanden.

36. Versuch.

14. XII. 5 h. Nachm. Der Dünndarm wird in seiner Mitte mit einem Seidenfaden unterbunden. Nach der Operation wurden 50 grm Quecksilber eingeflösst. — 15. XII. 9 h. Vorm. Kotentleerung, geringer Meteorismus, Harn war nicht zu gewinnen. 5 h. Nachm. Sehr starker Meteorismus, frequente Atmung, in den vorderen Extremitäten und im Nacken klonische Krämpfe. Relaparotomie und Impfung vom Bauchfell. Bei Eröffnung der Bauchhöhle fallen die stark aufgeblähten, durchscheinenden, immobilen Darmschlingen vor, und während der Reposition platzt die letzte Darmschlinge ausserhalb der Bauchhöhle und entleert eine grosse Menge flüssigen Kotes, der mit Quecksilberkügelchen vermischt war. Die Ruptur konnte nach vollständiger Isolierung der Darmschlinge mit Czerny-Lembert'schen Nähten nicht verschlossen werden, weil die Serosa ganz morsch war und die Nähte durchschnitten. Die rupturierte Stelle wurde deshalb mit Pincetten abgeschlossen, das Tier mittelst Chloroform getötet und sogleich obduciert. Geimpft wurde in Folge dessen nur von der Vena cava superior.

Obduktionsbefund. Bauchfell überall glatt und glänzend, in der Bauchhöhle 3 ccm reinen klaren Serums, Wundränder der Operationswunde ohne entzündliche Reaktion, gut verklebt. Magen zusammengezogen und klein, seine Schleimhaut blass; er enthält wenig Speisebrei und etwa die Hälfte des eingeflössten Quecksilbers. — Der Dünndarm ausgedehnt, durchscheinend, mit Gasen und flüssigem Chymus gefüllt. Der Umfang des Duodenums beträgt 7 cm, der des Jejunums 5 cm. Unterhalb des Pylorus finden wir bis auf ungefähr einen Meter weit Quecksilberkügelchen. Der Dünndarm 230 cm vom Pylorus mit einem Seidenfaden unterbunden. Die Ligatur hat das Darmlumen derart verengt, dass weder Flüssigkeit noch Gase durch dieselbe entweichen konnten. Knapp ober der Unterbindung beträgt der Umfang des Darmes 6 cm, unter derselben 3 cm. Oberhalb der Ligatur ist kein Quecksilber mehr aufzufinden. 108 cm unter dem Pylorus befindet sich eine die ganze Dicke des Darmes durchdringende Ruptur; seitlich von derselben noch je 2 horizontale kleinere Risse, aus denen Kot entleert werden kann. Schleimhaut der Dünndärme überall blass, in der Umgebung der Ruptur keine Blutung bemerkbar. Der Blinddarm mässig erweitert, enthält lehmigen Kot, der Dickdarm vollständig kontrahiert, seine Schleimhaut blass.

18. XII. An der vom Peritoneum geimpften Gelatineplatte sind 10 bis 12 linsengrosse, an denjenigen von der Vena cava superior 7 hirsekorn-linsengrosse, opalescierende, typische Kolonien sichtbar, welche (im hängenden Tropfen) aus lebhaft beweglichen Bakterien bestanden. — 19. XII. Auf Traubenzuckeragar überimpft, zeigen beide Kulturen Gasentwicklung.

Tod 24 Stunden nach der Unterbindung (Chloroform-

Tod). Im Harne wurde Indikan nachgewiesen. Am Peritoneum wie auch im Blute wurden Colibakterien gefunden.

37. Versuch.

4. I. Der Dünndarm wird im oberen Drittel mit einem Seidenfaden um 5 h. Nachm. unterbunden. — 5. I. 8 h. Vorm. Kotentleerung. Hochgradiger Meteorismus, im Harne Indikan. Es wird 50 grm Quecksilber eingeflösst. 6 h. Nachm. Kotabgang: Meteorismus nicht zugenommen. starke Peristaltik; im Harne Indikan. Nachm. 3 h. Relaparotomie. Es wird vom Peritoneum geimpft. Der Darmteil oberhalb der Unterbindung ist stark ausgedehnt; lebhafte Peristaltik. — 7. I. 8 h. Vorm. Keine Kotentleerung, kein Urin. 6 h. Nachm. Meteorismus unverändert, im Harne Indikan. — 8. I. 9 h. Vorm. kein Kot, hochgradiger Meteorismus. keine Peristaltik; im Harne wurde Indikan nachgewiesen. 2 h. Nachm. Tod. Abimpfung vom Peritoneum und aus der Vena cava superior.

Obduktionsbefund. Nachm. 4 h. Unterleib stark aufgetrieben, Bauchfell überall glatt und glänzend. In der Bauchhöhle einige Tropfen wasserklares Serum. Operationswunde gut verklebt, ohne entzündliche Reaktion. Magen aufgetrieben, mit Gas und Speisebrei gefüllt; der grösste Teil des eingegebenen Quecksilbers ist in demselben vorfindlich. Schleimhaut überall blass. Dünndarm 45 cm unterhalb des Pylorus mit einem Seidenfaden unterbunden, die Ligaturstelle weder für Flüssigkeit noch für Gase durchgängig. Oberhalb der Unterbindung ist der Darm stark ausgedehnt (auf 4,5 cm im Umfang) und enthält viel Gas und flüssigen Kot; seine Schleimhaut überall blass. Der Unterbindungsfaden wird zum grössten Teile von der Serosa bedeckt. Unterhalb der Unterbindung ist der Dünndarm kontrahiert, sein grösster Umfang 1,5 cm; er enthält wenig Schleim und in den untersten Teilen auch flüssigen Kot. Dickdarm und Dünndarm kontrahiert. enthalten lehmigen Kot; ihre Schleimhaut blass.

15. I. Die vom Peritoneum gelegentlich der Laparotomie, sowie auch die post mortem angelegte Gelatineplatte blieb völlig steril, die aus der Vena cava superior geimpfte ebenfalls.

Tod am 4. Tage nach der Unterbindung. 15 Stunden nach der Unterbindung wurde im Harne Indikan nachgewiesen, Colibakterien jedoch weder am Peritoneum noch im Blute.

38. Versuch.

5. I. 5 h. Nachm. Der Dünndarm wird im oberen Drittel mit einem Seidenfaden unterbunden. — 6. I. 8 h. Vorm. Kotentleerung, beginnender Meteorismus. Im Harne Indikan. Nachm. 5 h. Meteorismus hat zugenommen, Harn war nicht zu gewinnen. Es wurde 50 grm Quecksilber eingeflösst. — 7. I. 9 h. Vorm. Kotentleerung. Hochgradiger Meteorismus.

Harn war nicht zu gewinnen. Nachm. 4 h. Meteorismus hat zugenommen, im Harne Indikan; bei der Relaparotomie wurde vom Peritoneum geimpft. Während der Eröffnung der Bauchhöhle fällt eine grosse, stark ausgedehnte Darmschlinge vor, die bei den Repositionsversuchen ausserhalb der Bauchhöhle platzt und eine grosse Menge flüssigen Darmkotes entleert. Die Impfung geschah noch vor der Reposition. Das Tier wurde mit Chloroform getötet und aus der Vena cava superior Impfungen gemacht.

Obduktionsbefund. Bauchfell überall glatt und glänzend. Wundränder gut verklebt und ohne entzündliche Reaktion. In der Bauchhöhle einige Tropfen klaren Serums. Magen aufgetrieben, enthält viel Gas und Speisebrei; Schleimhaut blass; im Magen nicht die Spur von Quecksilber vorhanden. Dünndarm ist 86 cm unter dem Pylorus mit einem Seidenfaden unterbunden, welcher zum grössten Teile von der Serosa bedeckt ist, nachdem dieselbe den Faden fast vollständig überwachsen hatte. Oberhalb der Ligatur ist der Darm stark ausgedehnt, mit einem Umfange von 4 cm. Er enthält wenig Gase und viel grünliche Flüssigkeit; seine Schleimhaut ist überall blass; die ganze Darmwand ist etwas schlaff und zerreisslich; 20 cm oberhalb der Ligatur liegt unter der Serosa eine hellergrosse, hämorrhagische Infiltration; an dieser Stelle ist an der Darmwand auch der Querriss sichtbar, und in diesem Abschnitte ist auch der grösste Teil des eingeflössten Quecksilbers vorfindlich. Unterhalb der Ligatur ist der Darm zusammengezogen, mit einem Umfange von 2,5 cm und enthält nur wenig schleimigen Kot. Mucosa überall blass. Coecum und Dickdarm von mittlerer Weite enthalten lehmigen, geformten Kot.

10. I. Auf der Gelatineplatte vom Inhalte der Vena cava superior sind 2 linsengrosse und eine hirsekorngrosse, opalescierende, typische Kolonien sichtbar, in denen bei der Untersuchung im hängenden Tropfen lebhaft bewegliche Bakterien gefunden wurden. Im Traubenzuckeragar starke Gasentwickelung. 16. I. Die bei der Laparotomie angelegte Plattenkultur vom Peritoneum blieb völlig steril.

Der Tod trat am 2. Tage nach der Unterbindung ein (Tötung durch Chloroform). Im Harne nach 15 Stunden Indikan nachweisbar. Im Blute wurden Colibakterien vorgefunden, jedoch keine am Peritoneum.

39. Versuch.

9. I. 4 h. 30′ Nachm. Der Dünndarm wird in seiner Mitte mit einem Seidenfaden unterbunden. — 10. I. 8 h. Vorm. Keine Kotentleerung, geringer Meteorismus; sehr frequente Atmung, im Harne deutliche Indikanreaktion. Nachm. 5 h. Relaparotomie. Impfung vom Peritoneum. Der Darm oberhalb der Unterbindungsstelle sehr stark ausgedehnt, zeigt lebhafte Peristaltik. Es wurden 50 grm Quecksilber eingeflösst. Im Harne Indikan. — 11. I. Vorm. 6 h. Tod. Impfung vom Peritoneum sowie

auch aus der Vena cava superior.

Sektionsbefund. Unterleib mässig aufgetrieben; Bauchfell überall glatt und glänzend; Operationswunden gut verklebt, ganz ohne entzündliche Reaktion. In der Bauchhöhle einige Tropfen klaren Serums. Magen mit Speisebrei stark gefüllt, seine Schleimhaut blass. Die grössere Hälfte des eingeflössten Quecksilbers ist im Magen vorfindlich. Der Dünndarm ist 60 cm unterhalb des Pylorus mit einem Seidenfaden unterbunden: ober der Unterbindung ist der Darm ausgedehnt, hat einen Umfang von 4 cm, seine Schleimhaut überall blass, nur an der Unterbindungsstelle ist eine streifenförmige Blutung sichtbar. Der Faden ist zum grössten Teil von der Serosa bedeckt; durch die Ligatur kann weder Gas noch Darminhalt durchgepresst werden. Unterhalb der Ligatur ist der Dünndarm zusammengezogen, von 2 cm Umfang, seine Schleimhaut überall blass. Dickdarm und Coecum leer, kontrahiert, ihre Schleimhaut blass. 23. I. Die vom Peritoneum gelegentlich der Laparotomie geimpfte Gelatineplatte, sowie auch die postmortale blieb völlig steril.

Tod am 2. Tage nach der Unterbindung. Indikan wurde 15 Stunden nach der Unterbindung im Harne nachgewiesen. Weder am Peritoneum noch im Blute wurde Colibacterium vorgefunden.

40. Versuch.

9. I. 5^{30} h. Nachm. Der Dünndarm wird im unteren Drittel unterbunden. — 10. I. 9 h. vorm. Kein Kotabgang, geringer Meteorismus. Harnuntersuchung ergiebt kein Indikan. Nachm. 5^{30} h. Harn war nicht zu bekommen. Meteorismus hat zugenommen; Abgang von Kot. Relaparotomie. Impfung vom Peritoneum. Der Darmabschnitt oberhalb der Unterbindungsstelle ist ausgedehnt, blutreich. Starke Peristaltik. — 11. I. Vorm. 8 h. Hochgradiger Meteorismus. In den vorderen Extremitäten klonische Krämpfe. Harn war nicht zu gewinnen. Nachm. 5^{30} h. Die hinteren Extremitäten sind vollständig gelähmt, in den vorderen Krämpfe. Hochgradiger Meteorismus. 6 h. verendet das Tier. Es wird sofort vom Peritoneum und aus der Vena cava superior geimpft. Im Harne Indikan.

Obduktionsbefund. Unterleib aufgetrieben. Wundränder verklebt und ohne entzündliche Reaktion. Peritoneum überall glatt und glänzend; in der Bauchhöhle bloss einige Tropfen klaren Serums. Magen kontrahiert, enthält nur wenig Speisebrei; seine Schleimhaut blass. Der Dünndarm 178 cm unter dem Pylorus mit einem Seidenfaden unterbunden. Durch die Ligatur kann weder Flüssigkeit noch Gase durchgepresst werden. Ober der Unterbindung ist der Darm nur mässig ausgedehnt, sein grösster Umfang beträgt 2,5 cm, er enthält nur wenig Flüssigkeit mit reichlichem Darmschleim gemischt; seine Schleimhaut durchweg blass, zeigt bloss an der Unterbindungsstelle einen hämorrhagischen Streifen. Unter der Unter-

bindungsstelle ist der Darm zusammengezogen, hat 1,5 cm im Umfang, derselbe enthält nur wenig zähen Schleim; seine Schleimhaut überall blass. Coecum enthält lehmigen Kot, an seiner Serosa einige hirsekorngrosse Blutungen. Im Dickdarm wenig geformter Kot, seine Schleimhaut überall blass.

23. I. Die bei der Laparotomie vom Peritoneum geimpfte Gelatineplatte sowie auch die post mortem blieb völlig steril.

Tod am 2. Tage, Indikan am 2. Tage nach der Unterbindung. Weder am Peritoneum noch im Blute Colibakterien.

41. Versuch.

11. I. 6 h. Nachm. Der Dünndarm wird im unteren Drittel mit einem Seidenfaden unterbunden. — 12. I. 8 h. Vorm. Im Harne kein Indikan. Kotabgang; geringer Meteorismus. Einflössen von 50 gr Quecksilber. Nachm. 5 h. Relaparotomie. Impfung vom Peritoneum; die Darmschlingen stark aufgetrieben, lebhafte Peristaltik. — 13. I. Das Tier verendete in der Nacht (Zeitpunkt unbekannt). Es wurde auch nachträglich vom Peritoneum und aus der Vena cava superior geimpft.

Obduktionsbefund. 8 h. Vorm. Unterleib schlaff. In der Umgebung der Operationswunde eine kronengrosse hämorrhagische Infiltration. Bauchfell überall glatt und glänzend. In der Bauchhöhle wenig rosarotes, sulziges Serum. Magen von mittlerer Weite, enthält viel Speisebrei und den grössten Teil des eingegossenen Quecksilbers, seine Schleimhaut überall blass. Dünndarm 165 cm unterhalb des Pylorus mit einem Seidenfaden unterbunden. Oberhalb der Unterbindung ist der Darm bis zum Umfange von 3 cm aufgetrieben, enthält viel dünnflüssigen, breiigen Chymus, im Duodenum ist auch ein Teil des eingeflössten Quecksilbers zu finden. Schleimhaut überall blass. 5 cm unterhalb der Unterbindung ist der Darm zusammengezogen; seine Schleimhaut etwas blutreich. Coecum und Dickdarm von mittlerer Weite, enthalten lehmigen, respektive geformten Kot. Darmschleimhaut in beiden blass.

23. I. Die vom Peritoneum gelegentlich der Laparotomie geimpfte Platte, sowie auch die post mortem geimpfte sind völlig steril geblieben.

Tod am 2. Tage nach der Unterbindung. Indikan wurde nach 24 Stunden nachgewiesen; weder am Peritoneum noch in der Vena cava superior fanden wir Colibakterien.

42. Versuch.

11. I. 6 h. Nachm. Der Dünndarm wird in seiner Mitte unterbunden. 12. I. 8 h. Vorm. Kotabgang; im Harne kein Indikan: geringer Meteorismus. Es wurden 50 grm Quecksilber eingeflösst. Nachm. 6 h. kein Kot. Im Harne deutliche Indikanreaktion. Relaparotomie. Impfung vom Peri-

toneum. Der Dünndarm oberhalb der Unterbindung ist mässig aufgetrieben; sehr schwache Peristaltik. Einige Minuten nach der Operation verendet das Tier. Sofort Impfung aus der Vena cava superior.

Obduktionsbefund. Unterleib mässig aufgetrieben, das Peritoneum überall glatt und glänzend, in der Bauchhöhle einige Tropfen wasserklaren Serums. Die Ränder der Operationswunde gut verklebt und ohne entzündliche Reaktion. Magen enthält eine mässige Menge Speisebrei und ca. $^1/_3$ des eingeflössten Quecksilbers, seine Schleimhaut überall blass. Dünndarm ist 84 cm unter dem Pylorus mit einem Seidenfaden unterbunden, ober der Unterbindung ist der Dünndarm ausgedehnt, er enthält Gase und flüssigen Chymus und mit Ausnahme des untersten 26 cm langen Teils knapp oberhalb der Unterbindungsstelle auch den übrigen Rest des eingegossenen Quecksilbers. Unmittelbar oberhalb der Ligatur beträgt der Umfang des Darmes 4 cm, unterhalb derselben nur 2.5 cm. Die Ligatur ist weder für Gase noch für Flüssigkeit durchgängig. Der unterhalb der Unterbindungsstelle gelegene Dünndarm ist zusammengezogen und enthält nur dicken gallertigen Schleim, seine Mucosa ist blass. Coecum und Dickdarm von mittlerer Weite, enthalten lehmigen, geformten Kot, ihre Schleimhaut überall blass.

16. I. An der vom Peritoneum geimpften Gelatineplatte sind zahlreiche nadelstichgrosse, gelbliche, nicht verflüssigende Kolonien angegangen; im hängenden Tropfen finden wir keine beweglichen Bakterien. — 23. I. Die Plattenkultur aus der Vena cava superior blieb steril.

Tod und Auftreten von Indikan im Harne 24 Stunden nach der Unterbindung; weder am Peritoneum noch im Blute wurden Colibakterien nachgewiesen.

43. Versuch.

12. I. 5 h. Nachm. Der Dünndarm wird im mittleren Drittel mit einem Seidenfaden unterbunden, und gleich nachher wurde dem Tiere 50 grm Quecksilber eingegossen. — 13. I. 8 h Vorm. Kotentleerung; Harn konnte nicht gewonnen werden, geringer Meteorismus. Nachm. 6 h kein Kot; Meteorismus hat zugenommen. Harn war nicht zu bekommen. — 14. I. 8 h Vorm. Kein Kot. Im Harne deutliche Indikanreaktion. Nachm. 6 h kein Kotabgang; hochgradiger Meteorismus und Unruhe; sehr frequente Atmung. Harn war nicht zu bekommen. — 15. I. 8 h Vorm. Kotabgang. Im Harne sehr deutliche Indikanreaktion. 5 h Nachm. Relaparotomie. Impfung vom Peritoneum. Die Darmschlingen sind aufgebläht; sehr träge Peristaltik; Mesenterium stark injiciert. — 16. I. 6 h. Vorm. Tod. Geimpft wurde vom Peritoneum und aus der Vena cava superior.

Obduktionsbefund 8 h Vorm. Unterleib aufgetrieben, Wundränder gut verklebt, ohne entzündliche Reaktion. Bauchfell überall glatt und

glänzend, in der Bauchhöhle einige Tropfen wasserklaren Serums. Magen von mittlerer Weite enthält wenig Speisebrei; Quecksilber wurde in demselben nicht gefunden, seine Schleimhaut blass. Dünndarm ist 138 cm unterhalb des Pylorus mit einem Seidenfaden unterbunden; durch die Unterbindungsstelle kann weder Gas noch Flüssigkeit durchgepresst werden. Oberhalb der Ligatur ist der Dünndarm stark aufgebläht bis auf 2,5 cm im Umfang, seine Schleimhaut blass. — Abgesehen von dem untersten 15 cm langen Teil oberhalb der Ligatur finden wir im Dünndarm auch Quecksilberkügelchen. Unterhalb der Unterbindungsstelle ist der Dünndarm kollabiert, hat einen Umfang von bloss 1,5 cm; seine Schleimhaut blass. Dickdarm und Coecum von mittlerer Weite, enthalten lehmigen, respektive geformten Kot, ihre Schleimhaut überall blass.

23. I. Die gelegentlich der Laparotomie vom Peritoneum geimpfte Gelatineplatte blieb, von einer Schimmelkolonie abgesehen, steril, so auch die post mortem vom Bauchfell und aus der Vena cava superior geimpften Plattenkulturen.

Tod am 4. Tage; Auftreten von Indikan im Harne 36 h nach der Unterbindung. Weder am Peritoneum noch im Blute wurden Colibakterien gefunden.

44. Versuch.

18. I. Nachm. 6 h. Der Dünndarm wird im unteren Drittel mit einem Seidenfaden unterbunden. — 19. I. 8 h Vorm. Kein Kotabgang; sehr heftige Peristaltik. Harn war nicht zu bekommen. 4 h Nachm. Relaparotomie. Es wurde vom Peritoneum geimpft, starke Peristaltik, mässiger Meteorismus. — 20. I. 8 h Vorm. Kein Kotabgang, geringer Meteorismus; der Harn zeigt deutliche Indikanreaktion. 3 h Nachm. Tod. Impfung vom Peritoneum und aus der Vena cava superior.

Obduktionsbefund. Unterleib schlaff. Coecum den beiden Operationswunden entsprechend in geringer Ausdehnung leicht lösbar angeklebt. Sonst ist das Bauchfell überall glatt und glänzend; in der Bauchhöhle einige Tropfen klaren Serums. Magen kontrahiert, in demselben kompakter Speisebrei; Schleimhaut blass. Dünndarm 195 cm unter dem Pylorus, 5 cm oberhalb des Coecum, mit einem Seidenfaden unterbunden; durch die Ligatur wurde das Darmlumen vollständig inpermeabel; der oberste Abschnitt des Dünndarms kontrahiert, von mittlerem Blutgehalt, der untere Teil enthält viel Gase und dünnflüssigen Kot, sein Umfang oberhalb der Ligatur beträgt 3 cm, unterhalb der Ligatur war der Darm kollabiert (1,5 cm) und blass, Dickdarm und Coecum von mittlerer Weite, enthalten lehmigen und sehr wenig geformten Kot, ihre Schleimhaut überall blass.

23. I. Auf der post mortem vom Peritoneum geimpften Gelatineplatte waren eine linsengrosse und zwei hirsekorngrosse, opalescierende Kolonien angegangen, welche im hängenden Tropfen lebhaft bewegliche Bakterien

enthielten und im Traubenzuckeragar am 24. I. Gas entwickelten. — 28. I. An der gelegentlich der Laparotomie vom Peritoneum geimpften Gelatineplatte ist eine stecknadelkopfgrosse und eine mit einem Kern versehene Kolonie sichtbar, welche schwach opalesciert und nicht verflüssigt; in der letzteren wurden deutlich bewegliche Bakterien vorgefunden, welche jedoch in Traubenzuckeragar kein Gas erzeugten. — 2. II. Die Plattenkultur aus der Vena cava superior blieb steril.

Tod und Indikan im Harne am 2. Tage nach der Unterbindung. Post mortem wurden am Peritoneum Colibakterien konstatiert, hingegen blieben die Impfungen gelegentlich der Laparotomie und jene aus dem Blute resultatlos.

45. Versuch.

26. XI. 4 h. Nachm. Eine Dünndarmschlinge wird dreimal um ihre mesenteriale Achse gedreht und in dieser Situation mit Serososerosa-Nähten fixiert. Mittelst Gastrotomie werden 3 Schrotkörner in den Magen gebracht. — 27. XI. 8 h. Vorm. Kein Kotabgang, Harn war nicht zu bekommen; hochgradiger Meteorismus. 5 h. Nachm. Tod. Kurz darauf wurde vom Peritoneum und aus der Vena cava superior geimpft.

Obduktionsbefund. Unterleib stark aufgetrieben, Wundränder noch nicht verklebt, ihre Umgebung ohne jede Reaktion; Bauchfell überall glatt und glänzend. In der Bauchhöhle einige ccm dunkelroten Serums. Magen sehr stark aufgetrieben an seiner vorderen Wand, in gleicher Entfernung von der grossen und kleinen Kurvatur, die 2 cm lange, mit Knopfnähten geschlossene Wunde, an welcher das Omentum leicht löslich angeklebt ist. Schleimhaut des Magens überall blass, nur in der Nähe der Wunde sind 4—5 punktförmige Blutungen bemerkbar. Mageninhalt besteht aus viel Gas und wenig festem Speisebrei; hier finden wir auch die drei Schrotkörner. 35 cm oberhalb des Coecums ein 3 cm langes Darmstück, dreimal um eine andere Darmschlinge herumgedreht, und in dieser Lage mit 3 Serososerosa-Nähten fixiert. Dünndarm bis zur Torsionsstelle stark aufgebläht, sein Umfang 3,5 cm. Unterhalb der Torsion ist der Dünndarm kontrahiert (1,5 cm). Die Serosa des torquierten Darmes mit zahlreichen, punktförmigen Blutungen gesprengelt und lebhaft injiciert. Diese Darmschlinge ist auch stark ausgedehnt, hat 3 cm im Umfang; sie enthält Gase und flüssigen Chymus. An der Basis des Volvulus sind die Darmschlingen mit einander leicht verklebt. Durch die Torsion hat sich das Lumen so weit verengert, dass es für eine Wundsonde eben noch permeabel ist. Schleimhaut der torquierten Darmschlinge lebhaft rot, geschwollen, mit vielen punktförmigen Blutungen. An der Stelle der Torsion ist sowohl an der zuführenden als an der abführenden Darmschlinge ein scharfer weisser Ring sichtbar. Coecum und Dickdarm enthalten nur wenig lehmigen Kot; ihre Schleimhaut blass.

2. XII. Sowohl die vom Bauchfell als auch die von der Vena cava superior geimpfte Gelatineplatte blieb vollkommen steril.

Tod 24 h. nach Erzeugung des Volvulus. Harn war nicht zu bekommen; weder am Peritoneum noch im Blute wurden Colibakterien aufgefunden.

Es wurde also in 20 Fällen die Okklusion durch Unterbindung des Darmes und in einem Falle durch Volvulus erzeugt. Die nach der Unterbindung auftretenden Symptome stimmen in Allem mit denjenigen der Dickdarmokklusion überein, nur trat der Meteorismus und der Tod viel früher ein, als in der ersten Gruppe, auch war hier der Meteorismus viel bedeutender. Kein Kaninchen hat den 4. Tag überlebt. Der Tod erfolgte in 7 Fällen innerhalb 24 Stunden, in 3 Fällen nach Ablauf des 1. Tages, in 9 Fällen nach dem 2. Tage, in 2 Fällen am 4. Tage. In 18 Fällen haben wir den Tod des Tieres abgewartet, bloss in 2 Fällen waren wir gezwungen, das Versuchstier früher zu töten, weil der Darm bei der Relaparotomie platzte. In einem Falle aspirierte das Tier Quecksilber und starb plötzlich. In 11 Fällen haben wir versucht, die Okklusionsstelle mittelst Röntgenstrahlen nachzuweisen, was aber leider nicht gelungen ist. In einem Falle haben wir Schrotkörner in den Magen gebracht, welche jedoch bei der Obduktion noch an Ort und Stelle vorgefunden wurden. In 10 Fällen flössten wir den Tieren Quecksilber ein, welches zwar zu ein bis zwei Drittel den Magen passierte, jedoch in keinem einzigen Falle bis unmittelbar zur Unterbindungsstelle gelangte; besser gesagt, wir haben es bei der Obduktion nie an der Okklusionsstelle angetroffen.

Das Resultat der Harnuntersuchung war folgendes: In 7 Fällen konnten wir keinen Harn gewinnen, in den übrigen 14 Fällen haben wir 12 mal Indikan im Harne nachgewiesen d. i. in 85,7 % der untersuchten Fälle; während das Resultat in zwei Fällen ein negatives war. (In einem von diesen zwei Fällen ist jedoch post mortem auch Indikan im Harne nachgewiesen worden.) Das Indikan erschien in 3 Fällen nach 15 Stunden, in 5 Fällen nach 24 h, in 4 Fällen nach 36—48h nach der Unterbindung. Der Tod erfolgte unter diesen 12 Fällen siebenmal am 2. Tage, zweimal am 1. und zweimal am 4. Tage; endlich in einem Falle schon 15 Stunden nach der Unterbindung.

Die Indikanurie war in keinem der angeführten 12 Fälle durch Peritonitis verursacht, denn bei der Obduktion fanden wir gar keine Symptome von Bauchfellentzündung.

Die bakteriologische Untersuchung haben wir in allen 21 Versuchen — unter Beachtung aller oben erwähnten Kautelen — vorgenommen. In 10 Fällen haben wir auch in vivo vom Peritoneum geimpft, indem wir nach vollständiger Entwickelung der Incarcerationserscheinungen eine zweite Laparotomie ausführten. Das Ergebnis der Impfungen war folgendes: Unter den 21 Fällen fanden wir 8mal (38 %) Colibakterien und zwar am Peritoneum 6mal. im Blute 4mal, bei beiden zugleich 2mal; unter den in vivo angestellten Impfungen am Bauchfell war nur in einem Falle ein positives Resultat zu verzeichnen, in den übrigen 4 Fällen wurden andere Mikroben gefunden, und in 5 Fällen war das Peritoneum steril. Post mortem fanden wir das Peritoneum in 10 Fällen, das Blut in 14 Fällen steril; andere Bakterien wurden am Peritoneum in 5 Fällen, im Blute in 3 Fällen nachgewiesen. In denjenigen Fällen, in welchen wir Colibakterien nachweisen konnten, ist der Tod bei vier Tieren am 2. Tage, bei dreien nach 15 Stunden, bei einem in 24 Stunden nach der Unterbindung eingetreten, und zwar ohne dass bei der Obduktion die geringsten Zeichen von Peritonitis vorhanden gewesen wären.

Die allgemeinen Symptome der Okklusion waren zwar nicht so ausgeprägt, wie bei der Dickdarmokklusion, doch konnte man auch hier Krämpfe, sogar Lähmungen beobachten. In drei solchen gut ausgesprochenen Fällen wurden auch Colibakterien nachgewiesen.

III. Okklusion des Coecum.

46. Versuch.

12. XI. 7 h. Nachm. Das Coecum wird mit einem Seidenfaden unterbunden. — 13. XI. bis 16. XI. Kotabgang, geringer Meteorismus; im Harne wurde kein einziges Mal Indikan gefunden. — 17. XI. Kein Kot, geringer Meteorismus; aber im Vergleich zu den früheren Tagen bedeutender. Starke Peristaltik. — 25. XI. Status idem: im Harne war kein Indikan nachweisbar. — 26. XI. Im Masseter, in den Nackenmuskeln und in der oberen Extremität klonische Krämpfe. — 27. XI. Die Krämpfe erstrecken sich auf den ganzen Körper. Nachmittags sind beide hinteren Extremitäten gelähmt. Frequente Atmung. — 28. XI. früh 7 h. Tod. Um 8 h. wurde vom Peritoneum und aus der Vena cava inferior geimpft.

Sektionsbefund. Abdomen nur in seinem untersten Teile aufgetrieben; Bauchfell überall glatt und glänzend; Wundränder gut verklebt und ohne entzündliche Reaktion. Magen mit Gasen und Speisebrei gefüllt, seine Schleimhaut blass. Das Coecum ist in einer Entfernung

von 15 cm unter der Ileocoecalklappe mit einem Seidenfaden unterbunden. Zwischen dem oberhalb und unterhalb der Ligatur befindlichen Darmabschnitte ist betreffs der Ausdehnung kein Unterschied zu bemerken. Der Umfang beider betrug 3,5 cm. Die Serosa überall glatt und glänzend, nur an der Ligaturstelle in Form eines schmalen Gürtels in narbiges Gewebe verwandelt, diesem gürtelförmigen Streifen entsprechend ist auch die Mucosa geschwollen und blutreich, zeigt aber keine Blutungen. Durch die Unterbindungsstelle passiert beim Druck weder Gas noch Darmkot. Der Dickdarm ist, 10 cm von der Klappe entfernt, durch Gase stark aufgebläht, weiter abwärts aber kontrahiert, und enthält bloss zähen, gallertigen Schleim. Seine Schleimhaut überall blass. Der Dünndarm kontrahiert, bleistiftdick, enthält wenig flüssigen Speisebrei. Seine Schleimhaut überall blass.

1. XII. Auf der vom Peritoneum geimpften Gelatineplatte sind zwei linsengrosse, auf der von der Vena cava inferior eine linsengrosse und eine nadelstichgrosse, opalescierende, typische Kolonie angegangen, die im hängenden Tropfen lebhaft bewegliche Bazillen zeigten; jede derselben entwickelte in Traubenzucker verimpft Gase.

Tod am 16. Tage nach der Unterbindung; im Harne kein Indikan; sowohl am Peritoneum wie auch im Blute wurden Colibakterien gefunden.

47. Versuch.

3. XII. 6 h. Nachm. Das Coecum wird mit einem Seidenfaden unterbunden. Mittelst Gastrotomie werden 3 Schrotkörner in den Magen gelegt. — 6. bis 8. XII. Kotabgang, geringer Meteorismus. Im Harne kein Indikan. — 9. bis 10. XII. Der Meteorismus hat zugenommen, kein Kot, starke Peristaltik, Harn war nicht zu gewinnen. — 11. XII. 6 h. Vorm. Tod. Geimpft wurde vom Peritoneum und aus der Vena cava superior.

Obduktionsbefund. Vorm. 8 h. Unterleib schlaff, flach verbreitert, beim Eröffnen desselben entweichen etwas fäkulent riechende Gase. Bauchfell überall glatt und glänzend. In der Bauchhöhle ungefähr 20 bis 25 ccm flüssigen, braungelben Kotes. Magen mit Speisebrei angefüllt, vor seiner grossen Kurvatur ist die durch Knopfnähte verschlossene Wunde sichtbar, deren Ränder gut verklebt sind und keine entzündliche Reaktion zeigen; Schleimhaut blass. Die eingelegten drei Schrotkörner werden im Magen aufgefunden. Der Dünndarm kontrahiert, enthält wenig Darmschleim, viel Gase. Seine Schleimhaut blass. Coecum im Ganzen stark ausgedehnt, jedoch schlaff, 21 cm unterhalb der Klappe liegt die Unterbindung, oberhalb welcher der Darm mit flüssigbreiigem Inhalt gefüllt ist. 25 cm unterhalb der Ligatur finden wir auf einer kinderhandgrossen Stelle mehrere linsengrosse, dunkelrote, hämorrhagische

Infiltrationen. In der Mitte dieses Bereiches ist ein linsengrosser Fleck der Schleimhaut fahl, weich, zerreiblich, und hier ist die ganze Darmwand nebst Serosa durch mehrere stecknadelkopfgrosse Perforationen durchlöchert. In unmittelbarer Nähe der Perforation ist jedoch weder eine stärkere Injektion noch beginnende Nekrose zu konstatieren. Durch die Ligatur kann weder Kot noch Gas durchgepresst werden. Der Unterbindung entsprechend zeigt die sonst intakte Schleimhaut eine streifenförmige Blutung, ferner an der Spitze der nachbarlich gelegenen Coecalfalten eine rotbraune Verfärbung und einen graulich-weissen Belag. Oberhalb der Unterbindungsstelle ist der Darm schlaff, zusammengefallen, hat einen Umfang von 8 cm; hingegen unterhalb desselben höchstens 3,5 cm. Der Dickdarm kollabiert, enthält breiigen, flüssigen Kot, in den unteren Teilen einige Kotballen. Schleimhaut überall blass.

16. XII. An der vom Peritoneum geimpften Gelatineplatte sind 8 hanfkorngrosse, gelbliche, nicht verflüssigende und eine etwa linsengrosse, trüb opalescierende Kolonie angegangen, welch' letztere im hängenden Tropfen lebhaft bewegliche Bakterien zeigt. Die Plattenkultur aus der Vena cava inferior bot uns 2 hirsekorngrosse, opalescierende Kolonien, die im schwebenden Tropfen keine deutliche Bewegung zeigen. Von beiden wurde auf Traubenzuckeragar geimpft. — 17. XII. Keine Gasentwickelung.

Tod am 8. Tage nach der Unterbindung. Im Harne kein Indikan; weder am Peritoneum noch im Blute wurden Colibakterien nachgewiesen.

48. Versuch.

4. XII. 6 h Nachm. Das Coecum wird mittelst Seidenfadens unterbunden. — 5. XII. 8 h Vorm. Kotabgang; kein Meteorismus. Es wurden 50 grm Quecksilber eingeflösst. Im Harne kein Indikan. Nachm. 6 h kein Kot. Meteorismus. Harn war nicht zu gewinnen. — 6. bis 8. XII. Meteorismus hochgradig, im Harne kein Indikan. — 9. XII. Tod 7 h Vorm. Impfung vom Peritoneum und aus der Vena cava superior.

Obduktionsbefund. Vorm. 8 h. Unterleib mässig aufgetrieben. Wundränder gut verklebt, ohne entzündliche Reaktion, Coecum mit dem unteren Wundwinkel leicht lösbar verklebt. Bauchfell im allgemeinen glatt und glänzend, in der Bauchhöhle klares, rötliches Serum. Magen ein wenig aufgetrieben, enthält Gas und Speisebrei; seine Schleimhaut überall blass. Die ganze Menge des eingegebenen Quecksilbers wurde im Magen aufgefunden. Der obere Teil des Dünndarms schlaff zusammengefallen und blass, der untere Teil, etwa bleistiftdick, enthält flüssigen Darmschleim; seine Schleimhaut etwas injiciert. Coecum stark ausgedehnt, enthält viel Gase und Kot, seine Schleimhaut besonders an den Falten, doch hie und da auch zwischen ihnen, inselweise stark injiciert und von kleinen, punktförmigen Blutungen durchsetzt. Die Injektion

breitet sich gegen das Ende des Coecums immer mehr aus. Der Dickdarm zusammengezogen, blass, enthält bloss Schleim. Sein 10 cm langer Anfangsteil ist in Form eines doppelten S dreifach gekrümmt und durch Pseudomembranen verklebt, so dass man aus dem Coecum durch die Valvula, selbst unter Kraftanwendung, Gase oder Flüssigkeit nicht durchtreiben kann, dies ist erst nach Lösung, beziehungsweise Aufrichtung der verklebten Darmschlingen möglich. An dieser Stelle hat die Serosa ihren Glanz verloren, ist jedoch nicht injiciert. Quecksilber wurde im Darme nicht einmal in Spuren gefunden.

14. XII. Die aus der Vena cava inferior geimpfte Gelatineplatte bot uns zwei linsengrosse, opalescierende Kolonien, die im hängenden Tropfen lebhaft bewegliche Bakterien zeigten. In Traubenzuckeragar entwickelte sich am 15. XII. Gas. — 21. XII. Die Platte vom Peritoneum blieb steril.

Tod am 5. Tage nach der Unterbindung; im Harne war kein Indikan. Im Blute wurden Colibakterien nachgewiesen, am Peritoneum nicht.

49. Versuch.

7. XII. 4 h Nachm. Das Coecum wird unterbunden. — 8. bis 11. XII. Kotabgang. Meteorismus ganz gering. Indikan war im Harne nicht ein einziges Mal nachweisbar. — 12. XII. 7 h Vorm. 50 grm Quecksilber eingeflösst. Klonische Krämpfe in den vorderen Extremitäten und in den Kaumuskeln. Kein Indikan. — 13. XII. 6 h Nachm. Relaparotomie und Impfung vom Peritoneum. Das stark ausgedehnte Coecum drängt sich zwischen den Wundrändern vor und platzt bei der Reposition. Durch den Riss ergiesst sich eine grosse Menge flüssigen Kotes in die Bauchhöhle. Das Tier wird mittelst Chloroform getötet. Nach dem Tode sofort Impfung aus der Vena cava superior.

Obduktionsbefund. Bauchfell überall glatt und glänzend. Wundränder gut verklebt, ohne entzündliche Reaktion. In der Mitte des Magens eine cirkuläre (sanduhrförmige) Einkerbung. Der Magen mit Speisebrei gefüllt, enthält auch die grösste Menge des eingeflössten Quecksilbers. Dünndarm von mittlerer Weite enthält flüssigen Speisebrei, seine Schleimhaut überall blass. Coecum, 18 cm von der Klappe entfernt, mit einem Seidenfaden unterbunden; der abgebundene Teil des Coecums ist ad maximum dilatiert, schlaff, enthält flüssigen Kot, sein Umfang beträgt 8,5 cm, im unterhalb der Unterbindung gelegenen Abschnitt nur 4 cm. — 10 cm jenseits der Unterbindungsstelle finden wir am abgebundenen Teile an einer etwa 5 markstückgrossen Stelle dicht nebeneinander stehende nadelstich- bis linsengrosse, dunkelblaurote Blutungen. In einer derselben entstand die Darmruptur; sie liegt quer zur Darmachse, der Riss ist in der Serosa 1—1,5 cm lang, und dem entsprechend zeigt auch die Muscularis und Mucosa ein linsengrosses Loch, aus welchem Kot hervorquillt. Schleimhaut des Coecums im allgemeinen blass, nur den erwähnten Blu-

tungen entsprechend dunkler gefärbt und zerreisslich. In der Nähe der Perforation zeigt sich an der Kante einer Schleimhautfalte ein grauweisser Streifen. Durch die Ligatur liess sich weder Gas noch Flüssigkeit durchpressen. Der Dickdarm zusammengezogen, enthält wenig geformten Kot, seine Schleimhaut überall blass.

20. XII. In der Gelatineplatte, welche in vivo, vor dem Coecumriss, vom Peritoneum geimpft wurde, zeigten sich sehr viele gelbliche verflüssigende Kolonien. Colibakterien konnten nicht nachgewiesen werden. Aus dem Blute der Vena cava superior entwickelten sich auf der Gelatineplatte zwei hirsekorngrosse, opalescierende, typische Kolonien, welche im hängenden Tropfen lebhaft bewegliche Bakterien zeigten. Im Traubenzuckeragar entwickelte sich am 21. XII. Gas.

Tod am 6. Tage nach der Unterbindung. Im Harne kein Indikan. Im Blute Colibakterien nachgewiesen, am Peritoneum nicht.

50. Versuch.

6. XII. 7 h Nachm. Das Coecum wird unterbunden. — 7. XII. bis 11. XII. Kotabgang, im Harne kein Indikan. Meteorismus gering. — 12. XII. 8 h Vorm. 50 grm Quecksilber eingeflösst. — Nachm. 5 h Relaparotomie. Impfung vom Peritoneum. Der abgebundene Teil des Darmes ist dilatiert ohne Peristaltik, während der freie Teil kontrahiert ist und lebhafte Peristaltik zeigt. Das Bauchfell überall glatt und glänzend. — 13.—15. XII. Meteorismus hat zugenommen. Kein Kotabgang, im Harne kein Indikan. — 16. XII. 6 h Nachm. Starke Peristaltik, im Harne wurde Indikan nachgewiesen, kein Kotabgang. — 17. XII. 6 h Vorm. Tod. Geimpft vom Peritoneum und aus der Vena cava superior.

Obduktionsbefund. Vorm. 8 h 30′ Unterleib stark aufgetrieben. Bauchfell glatt und glänzend: Operationswunde gut verklebt und ohne entzündliche Reaktion; in der Bauchhöhle einige Tropfen wasserklaren Serums. Magen mässig aufgetrieben, mit Gasen und Speisebrei gefüllt, enthält etwa $^2/_3$ des eingeflössten Quecksilbers; seine Schleimhaut überall blass. Der Dünndarm von mittlerer Weite, mit Gasen und flüssigem Chymus gefüllt, seine Schleimhaut blass; enthält etwa $^1/_3$ des eingeflössten Quecksilbers. Das Coecum ist 14 cm weit von der Klappe mit einem Seidenfaden unterbunden; sowohl oberhalb als auch unterhalb der Ligaturstelle ist der Darm stark ausgedehnt, mit Gasen und Darmkot gefüllt, sein Umfang beträgt oberhalb der Ligatur 8 cm, unterhalb derselben 4 cm. Auf der Serosa in der Nähe der Unterbindungsstelle viele kleine nadelstich- bis hirsekorngrosse Blutungen, auch ist hier eine Dünndarmschlinge leicht löslich angewachsen. Schleimhaut überall blass, ihre Falten verstrichen. Der Dickdarm kontrahiert, etwa bleistiftdick und enthält wenig geformten Kot; seine Schleimhaut blass.

21. XII. Die bei der Laparotomie geimpfte Gelatineplatte zeigt viele

stecknadelkopfgrosse, gelbliche, scharf begrenzte Kolonien, welche im hängenden Tropfen keine beweglichen Bakterien enthalten. Von der Vena cava superior ist eine linsengrosse, opalescierende, typische Kolonie angegangen, die im hängenden Tropfen untersucht, lebhaft bewegliche Bakterien zeigt und auf Traubenzuckeragar überimpft am 20. XII. Gas entwickelte.

Tod am 11. Tage nach der Unterbindung, Indikan ist erst am 10. Tage nachweisbar. Am Peritoneum wurde weder bei der Laparotomie, noch post mortem Colibacterium gefunden, hingegen ergab das Blut ein positives Resultat.

Es wurde bei 5 Kaninchen das Coecum unterbunden. Nachdem das Coecum bei Kaninchen ohnehin stark entwickelt ist und infolge seiner anatomischen Verhältnisse für die Fortbewegung des Darminhaltes nur einen Seitenweg bildet, war es wohl vorauszusehen, dass eine Unterbindung des Coecums nicht so schwere Symptome verursachen und auch den Tod nicht so rasch nach sich ziehen würde, als die Okklusion des Dünndarmes oder des Dickdarmes. — Unsere Versuche haben diese Supposition in jeder Hinsicht bestätigt. Das Tier entleerte nach der Unterbindung Kot bis zum Tode; der Tod erfolgte viel später (zwischen dem 5.—16. Tag), der Meteorismus erreichte nur später einen höheren Grad. In diesen Fällen hat somit die Absperrung der Passage im Darme beim Hervorrufen der Krankheitserscheinungen keine oder nur eine unbedeutende Rolle gespielt. Nur die im Blinddarm stagnierenden und faulenden Kotmassen und die hierdurch bedingte Entzündung der Darmwand, wie auch die Resorption jener Zersetzungsprodukte konnten die Symptome der Okklusion verursacht und den Tod des Tieres herbeigeführt haben. Die Vergiftungserscheinungen waren in jedem einzelnen der Fälle deutlich, es wurden sogar in zwei Fällen (46. und 49. Versuch) starke Krämpfe und Lähmungen beobachtet. Dass eine Resorption von pathogenen Bakterien ins Blut thatsächlich vor sich gegangen sei, beweisen die bakteriologischen Befunde.

Es gelang uns nämlich viermal von 5 Fällen im Blute Colibakterien nachzuweisen; am Peritoneum fanden wir nur einmal Colibakterien, dreimal andere Bakterien, und nur in einem Falle war das Peritoneum steril. Im Blute haben wir in einem Falle ein anderes Bacterium angetroffen.

Indikan wurde in einem Falle am 10. Tage nach der Unterbindung nachgewiesen, in den übrigen Fällen ergaben die Proben, selbst nach

16 Tagen, nur ein negatives Resultat.

Bezüglich der Lokalisation der Darmokklusion blieben unsere Experimente auch bei dieser Gruppe resultatlos; in einem Falle brachten wir mittelst Gastrotomie 3 Schrotkörner, in 3 Fällen durch Einflössen Quecksilber in den Magen des Tieres. Die Schrotkörner blieben im Magen, und auch das Quecksilber drang in keinem einzigen Falle bis zur Stelle der Okklusion. —

Versuche an Hunden.

1. Versuch. Grosser weisser Bastard.

14. XI. 7 h Nachm. Der Dünndarm wird in geraumer Entfernung vom Magen unter Schonung der mesenterialen Blutgefässe mit doppeltem Seidenfaden abgebunden. — 15.—23. XI. Das Tier ist sehr ruhig, frisst kaum etwas vom vorgesetzten Futter und erbrach öfters. Kotabgang regelmässig; Unterleib nicht aufgetrieben und wie es scheint auch auf Druck nicht empfindlich. Harn war nicht zu bekommen, denn es gelang nicht das Tier zu katheterisieren. Dasselbe magert zusehends ab. — 24. XI. Hautnähte werden entfernt. Wundränder per primam verheilt, aber die Muskulatur ist von einander gewichen, infolge dessen ein etwa faustgrosser Bruch in der Bauchwand entstand. — 25. XI.—3. XII. Das Erbrechen hört auf, regelmässiger Kotgang, das Tier frisst gut, ist lebhafter und beginnt zuzunehmen. — 4. XII. 4 h Nachm. Zweite Laparotomie unmittelbar neben der Narbe der ersten Operation. Omentum in grosser Ausdehnung mit dem parietalen Blatte des Bauchfells verwachsen, so dass man nicht in die freie Bauchhöhle gelangen kann. Nachdem die stumpfe Lösung des angewachsenen Netzes nicht gelingt — wird dasselbe doppelt unterbunden und zwischen den Ligaturen durchgeschnitten. Hierauf werden die Gedärme, soweit es die Eventeration eben zulässt, mit den Fingern abgesucht — aber ohne Erfolg; wir konnten die Unterbindungsstelle durchaus nicht auffinden: dann zogen wir eine höhergelegene Darmschlinge hervor und unterbanden dieselbe doppelt mit dem stärksten Seidenfaden. — 5. XII. 8 h Vorm. Normale Kotentleerung, kein Erbrechen, das Tier ist ziemlich lebhaft, frisst aber nichts. 6 h Nachm. Kot, kein Erbrechen, das Tier liegt ausgestreckt im Käfig und reagiert auf nichts. — 6. XII. Vorm. 9 h. Der Hund erbricht fäkulent riechende Flüssigkeit; keine Kotentleerung. Nachm. 5 h 50 grm Quecksilber eingeflösst. — 7. XII. Abgang von Kot; das Tier erbrach öfters, frisst gar nichts. — 10. XII. Im Erbrochenen ist etwas Quecksilber: kein Kot seit 7. XII. — 12. XII. Das Tier entleert mit Quecksilberkügelchen vermischten Kot. — 13.—26. XII. Normale Kotentleerung, das Tier ist lebhaft, frisst wieder, hat nicht erbrochen. — 27. XII. 5 h Nachm. Dritte Laparotomie. Eröffnung der Bauchhöhle zwei fingerbreit

nach rechts von der Narbe der ersten Operation; wegen der vielfachen Verwachsungen des Netzes war es unmöglich, die Unterbindungsstelle zu finden. Es wurde eine Dünndarmschlinge hervorgezogen und samt dem dazugehörigen Mesenterium — mit einem Seidenfaden doppelt unterbunden. — 28. XII. 8 h Vorm. Das Tier hatte keine Kotentleerung, erbricht gallige, gelbe Flüssigkeit, die mit Quecksilber vermischt ist und liegt völlig teilnahmslos im Käfig. 1 h Nachm. Tod. Abimpfung vom Peritoneum und aus der Vena cava superior um 3 h.

Obduktionsbefund. In der Mittellinie des Bauches befinden sich zwei, den vorausgegangenen Laparotomien entsprechende, lineare Narben. Im oberen Wundwinkel der zweiten Laparotomie eine etwa erbsengrosse Eiterhöhle, nach rechts und unten von diesen Narben liegt die mit Nähten vereinigte frische Operationswunde. Bei Eröffnung der Bauchhöhle entweichen fäkulente Gase. Bauchfell glatt aber glanzlos; in der Bauchhöhle 50 grm dunkelrote, blutige Flüssigkeit. Magen kontrahiert, enthält eine mit etwas Quecksilber vermengte gallige Flüssigkeit, seine Schleimhaut normal. Der Dünndarm von mittlerer Weite, seine Schleimhaut überall blass; er enthält wenig Gase, viel Schleim. 140 cm unterhalb des Pylorus eine 23 cm lange Darmschlinge samt ihrem Mesenterium durch einen Seidenfaden abgebunden; die unterbundene Darmschlinge ist dunkelblaurot, schlaff, kollabiert. Die Darmwand verdickt, ihre Schichten nicht gut zu unterscheiden. Das Mesenterium ist gleichfalls dunkelrot, in seinen Gefässen der Wand anhaftende Thromben. Das Netz hat auf beiden Seiten seinen Glanz verloren, so auch die Serosa; beide miteinander und mit der Umgebung leicht lösbar verklebt. Der abgebundene Darm zeigt in seiner Mitte gegenüber der Insertion an das Mesenterium, eine bohnengrosse Perforation mit zerreisslichen, fetzigen Rändern. Der Umfang des Darmes beträgt 6 cm, oberhalb der Unterbindung 4,5 cm, unterhalb 2 cm, noch tiefer unten 3 cm. Etwa 50 cm weit nach oben und unten von der Ligatur zeigt die Schleimhaut hämorrhagisch infiltrierte Stellen, und hier ist auch der Darminhalt blutig gefärbt. Quecksilber ist nirgends vorfindlich. Der Dickdarm zeigt keine Veränderung.

42 cm unterhalb des Pylorus befindet sich an der Darmwand eine ringförmige Verdickung: an dieser Stelle ist ein Omentalstrang mit der Darmwand verwachsen; auf der Schleimhaut zeigt sich hierselbst eine cirkulär verlaufende, lineare Vertiefung. Hier war die erste Ligatur angelegt. 134 cm unterhalb des Pylorus sieht man eine ähnliche Stelle, nur dass hier ausser dem Omentum noch eine benachbarte Darmschlinge an die Darmwand fixiert ist. An dieser Stelle liegt der zur Ligatur benützte Seidenfaden als eine 1 cm weite Schlinge ganz lose — in der Darmhöhle, so jedoch, dass ein 0,5 cm langes Stückchen, noch unter der Schleimhaut weilt. An der Schleimhaut ist hier — abgesehen von den durch den Faden noch nicht durchschnittenen Teilen — eine cirkulär verlaufende,

streifenförmige, lineare, weissliche Vertiefung sichtbar. Das Darmlumen ist weder hier, noch an der früher erwähnten Stelle verengt.

2. I. An der vom Bauchfell gewonnenen Gelatineplatte sind kleine nadelstichgrosse, gelbliche, nicht verflüssigende — und 2 linsengrosse, opalescierende, typische Kolonien angegangen, welche im hängenden Tropfen bewegliche Bakterien zeigen und in Traubenzuckeragar geimpft am 3. I., Gas entwickelten. — 10. I. Die aus der Vena cava angesetzte Gelatineplatte blieb steril.

2. Versuch.

7. XII. Der Dünndarm des kleinen Hundes wird mit einem doppelten Seidenfaden unterbunden. Das Tier konnte nicht katheterisiert werden. — 8.—10. XII. Kotentleerung. Das Tier frisst nicht, erbrach gallige Flüssigkeit; Bauch ist nicht aufgetrieben. — 11. XII. 50 grm Quecksilber eingeflösst. Keine Kotentleerung. — 12. XII. 7 h Nachm. Dünne, sehr übelriechende Kotentleerungen, mit Quecksilber vermengt. — 13.—26. XII. Täglich Kotentleerungen. — Diarrhöen haben aufgehört: das Tier frisst gut, ist sehr lebhaft und hat sichtlich zugenommen. — 27. XII. 6 h Nachm. Relaparotomie. Die erste Unterbindungsstelle ist als Verdickung am Darme durchzufühlen. Eine Dünndarmschlinge wird samt dem Mesenterium unterbunden. — 28. XII. 7 h. Vorm. Keine Kotentleerung; das Tier erbricht etwas blutig gefärbte Flüssigkeit und frisst gar nichts; es liegt vollständig teilnahmslos im Käfig. 1 h. Nachm. Exitus. Geimpft wurde vom Peritoneum und aus der Vena cava. 4 h. Nachm.

Obduktionsbefund. (4 h. Nachm.) In der Mittellinie des Unterleibes eine lineare, gerade Narbe und an deren oberem Ende ein linsengrosser, mit Granulationen bedeckter Defekt, welcher beim Druck etwas Eiter entleert. Rechts von der Narbe eine zweite, frische Operationswunde. Bauchfell im allgemeinen glatt und glänzend. In der Bauchhöhle 25 ccm blutigen Serums. Ein Strang des Omentums ist mit den Rändern der ersten Operationswunde leicht lösbar verwachsen. Magen kontrahiert, leer, enthält nur wenig kaffeesatzähnliche, mit Quecksilber gemengte Masse. 110 cm unterhalb des Pylorus eine 21 cm lange Darmschlinge samt ihrem Mesenterium mit einem Seidenfaden unterbunden. Die Ligatur lässt beim Druck Gase und Darminhalt nach oben und unten durchtreten. Der 21 cm lange abgebundene Darmteil ist scharf abgegrenzt, seine Serosa überall glanzlos, mit der Umgebung leicht verklebt. Sämtliche Schichten der Darmwand sind stark geschwollen, dunkelblaurot und steif, so auch der abgebundene Teil des Mesenteriums, dessen Gefässe mit anhaftenden Tromben verstopft sind. Der unterbundene Teil ist ausgedehnt, hat einen Umfang von 6 cm; oberhalb hat der Darm einen Umfang von 3 cm, unterhalb von 3,5 cm und enthält dünnflüssiges, dunkelrotes Blut und etwas Quecksilber. Unmittelbar oberhalb der Liga-

tur ist die Schleimhaut blass und zeigt hie und da punktförmige, hämorrhagische Fleckchen; von gleichem Aussehen ist die Schleimhaut auch unterhalb der Ligatur. Der oberste Teil des Dünndarmes vollkommen intakt. Darminhalt ist überall chocoladebraun, unmittelbar oberhalb und unterhalb der Unterbindung blutig verfärbt und mit Quecksilberkügelchen vermengt. Im Dickdarme wenig geformter Darmkot, stellenweise auch etwas Quecksilber; seine Schleimhaut, abgesehen von geringen Blutungen, blass. 14 cm unterhalb des abgebundenen Darmteiles ist die Darmwand verdickt, ihre Serosa sonst glatt, aber das Omentum ist ringsum mit der Darmwand verwachsen. Beim Aufschneiden des Darmrohres ergiebt sich, dass der zur Unterbindung benützte Seidenfaden die Darmwand fast vollständig durchschnitten hatte und bloss etwa auf 1 cm Länge noch unter der Schleimhaut zu liegen kam. Eben hier ist ein 1,5 cm langer, 0,5 cm breiter Knochensplitter befindlich, der sich etwas in die Darmwand eingebohrt hat. Die Durchtrennungsstelle des Fadens ist an der Schleimhaut durch eine lineare Vertiefung marquiert.

2. I. An der von der Vena cava geimpften Gelatineplatte ist eine linsengrosse, ziemlich typische, opalescierende Kolonie angegangen, in welcher jedoch keine beweglichen Bakterien gefunden wurden. In Traubenzuckeragar keine Gasentwickelung. — 4. I. Die vom Peritoneum geimpfte Platte blieb vollkommen steril.

3. Versuch.

Mittelgrosser Hund. 12. XII. 6 h. Nachm. Eine 60 cm lange Dünndarmschlinge wird an ihrer Basis zweimal herumgedreht, dann mit der Unterlage durch Serosanähte fixiert. — 13. XII. Vorm. Kein Erbrechen; Kotentleerung. Das Tier liegt ganz ruhig im Käfig und will sich gar nicht bewegen. Nachm. Es frisst nichts; säuft aber gierig viel Wasser. Keine Kotentleerung; um 6 h. 30' 50 grm Quecksilber eingeflösst. — 14. XII. Das Tier bleibt still; berührt die vorgelegte Nahrung nicht; bricht. Im Erbrochenen wenig Quecksilber; kein Kot; im Harne kein Indikan. 15. XII. Keine Kotentleerung; das Tier hat nicht mehr gebrochen, ist sehr ruhig; geringer Meteorismus. Im Harne kein Indikan. — 16. XII. 6 h. Nachm. Dreimal nacheinander sehr übelriechende, erst harte, geformte, später flüssige, mit Quecksilber gemengte Kotentleerung. — 17. bis 28. XII. Regelmässiger Kotabgang; das Tier frisst gut und ist lebhaft. — 29. XII. 4 h. Nachm. Zweite Laparotomie. Der Dünndarm wird unter Schonung der mesenterialen Gefässe mit einem Gazestreifen unterbunden; nach der Operation 50 grm Quecksilber eingeflösst. — 30. XII. 8 h. Vorm. Kotentleerung. Kein Meteorismus; das Tier hat nicht erbrochen, ist ruhig. 5 h. Nachm. kein Kot, kein Erbrechen. — 31. XII. Keine Kotentleerung, kein Erbrechen; das Tier läuft lebhaft herum, frisst aber gar nicht. — 1. I. Kein Kotabgang, starke Peristaltik. Im Harne kein Indikan. — 2. I. Das Tier hatte keine Kot-

entleerung, es wird plötzlich sehr ruhig und erbrach öfters. — 3. I. 5 h Nachm. Dritte Laparotomie. Der mittelst Gazestreifen unterbundene Darm bildet mit dem Omentum und den benachbarten Darmschlingen einen Knoten. Beim Hervorziehen desselben lösten sich die Berührungsflächen der winkelförmig geknickten und so verklebten Darmschlinge, worauf der zur Unterbindung benützte Gazestreifen sichtbar wird. Wir versuchten die künstlich gelöste Verwachsung wieder zu vereinigen, jedoch ohne Erfolg, weil alle Nähte durchschneiden. Es blieb nichts anderes übrig, als den Knoten einfach zu versenken. Impfung vom Peritoneum. — 4. I. Das Tier ist sehr ruhig, frisst nichts. — 5. I. 8 h früh Exitus. Geimpft wurde vom Bauchfell und aus der Vena cava inferior.

Obduktionsbefund 9 h Vorm. Unterleib schlaff. Den zwei Laparotomien entsprechend finden wir ein daumendickes, pralles, narbiges Gebilde, in welchem beim Einschnitt, der mit etwas gelblichgrauer, rahmartiger Flüssigkeit umgebene Seidenfaden der Naht sichtbar wird. Die dritte Operationswunde ist vollkommen ohne entzündliche Reaktion. Bauchfell überall glatt und glänzend. In der Bauchhöhle wenig klares Serum. Der Magen enthält wenig Gase und viel bräunlichgrüne Flüssigkeit; seine Schleimhaut blass. Das obere 40 cm lange Stück des Dünndarmes ausgedehnt, sein grösster Umfang beträgt 5,5 cm, weiter unten sind die Gedärme kaum bleistiftdick. Am Ende des dilatierten Abschnittes (40 cm unterhalb des Pylorus) ist ein praller Knoten fühlbar. Hier ist nämlich das Omentum ringsum mit dem Darme verwachsen, durch seine Vermittlung auch eine nebenanliegende Dünndarmschlinge fixiert. Oberhalb der Unterbindung finden wir im Darme wenig flüssigen, gelblich grünen Inhalt; seine Schleimhaut im oberen Teile im allgemeinen blass, nur stellenweise sind an ihr einige punktförmige Blutungen sichtbar. Unmittelbar oberhalb der Ligatur ist der stärker ausgedehnte, etwa 15 cm lange Darmabschnitt durchwegs hämorrhagisch infiltriert, sodass dieser Teil auch durch die Serosa blaurot durchscheint. Dieser ausgedehnte Teil endigt in Form eines Blindsackes. Selbst mit einer dünnen Sonde gelingt es nicht, eine Fortsetzung des Darmlumens aufzufinden. Die mit dem Blindsack auf etwa 1 cm Länge verwachsene und winkelig geknickte Fortsetzung des Darmes beginnt auch blind, und selbst nach Eröffnen des Darmes gelingt es durchaus nicht, mit einer Sonde in den oberen Darmteil zu gelangen. 1 cm weit von der Insertion des Darmes, wo die Omentalverwachsung am stärksten war, fanden wir nach Durchschneiden des narbigen Gewebes — den zur Ligatur verwendeten etwa 0,5 cm breiten Gazestreifen, in einer vom Netz und teilweise von der Serosa des Darmes gebildeten Kapsel, welche weder Eiterung, noch sonstige Entzündungserscheinungen aufwies. Der Knoten des Gazestreifens mit seinen etwa 0,5 cm langen Enden sieht nach rechts und abwärts vom Darme, während die mit der Sonde kaum passierbare Schlinge gegen den Darm zugerichtet ist. In derselben finden wir, abgesehen von einigen Gewebsfetzen, fast gar nichts, so dass die Gaze-

schlinge, abgesehen von jener Abkapselung ganz frei, ausserhalb des Darmes liegt. Nach Eröffnung des Darmes — gegenüber seiner Insertion — und nach Ausbreitung desselben, respektive bei der genauen Durchsuchung jener blinden Taschen, wurden die Schichten der, durch die Ligatur getrennten Darmabschnitte mit ihren verklebten Serosaflächen sichtbar; nur die Schleimhaut des unteren Darmabschnittes erscheint an einer kleinen Stelle vorgestülpt und zeigt gleichsam die ursprüngliche Fortsetzung des Darmlumens an. Zwischen den Flächen der Serosa ist eine schmale, bindegewebige Schicht sichtbar.

Die bei der 3. Laparotomie durchtrennten, dann wieder vereinigten Verwachsungen kleben gut; um die Nähte herum kein Entzündungshof. Unterhalb der Unterbindung ist der sonst normale Dünndarm kontrahiert, enthält wenig gelblichen wachsartigen Inhalt. 20 cm unterhalb der Unterbindungsstelle sind die Därme vielfach verwachsen. Nach Trennung der vielfach verklebten und stellenweise mit dem verwachsenen Netz bedeckten Dünndarmschlingen stellt es sich heraus, dass das Lumen des torquierten und in der anomalen Lage fixierten Darmes überall durchgängig ist und seine Lage insofern verändert hat, dass der untere Darmteil um den oberen im Kreise verläuft, denselben so zu sagen umarmt. Das Lumen ist in Folge dessen zwar beträchtlich verengt, jedoch nicht undurchgänglich geworden. Die bei der Operation angelegten Serosanähte sind alle mit Serosa bedeckt und konnten erst nach gewaltsamer Trennung des Darmes aufgefunden werden. Die Schleimhaut dieser Dünndarmschlingen ist überall normal und ebenso auch die Mucosa des normalweiten Dickdarms. Der grösste Teil des eingeflössten Quecksilbers liegt in dem unmittelbar oberhalb der Ligatur befindlichen dilatierten Stücke des Dünndarmes. Im Magen waren nur einige Tropfen, in den oberen Teilen des Dünndarmes auch nur wenig Quecksilber enthalten.

11. I. Auf der Gelatineplatte aus der Vena cava sind zwei dicke gelbe Kolonien zu sehen. — 24. I. Die vom Peritoneum bei der Laparotomie, sowie die post mortem geimpften Gelatineplatten — blieben vollständig steril.

4. Versuch.

15. I. Grosser Hund. 6 h. Nachm. Der obere Abschnitt des vorgezogenen Dünndarmes wird mit einem Gazestreifen, und 50 cm abwärts noch mit einem doppeltem Seidenfaden unterbunden. Während der Operation und unmittelbar nach derselben öfters Erbrechen. — 16. I. 8 h. Vorm. Das Tier liegt teilnahmslos, frisst nichts, im Harne kein Indikan, keine Kotentleerung. Erbrechen einer gelblich galligen Flüssigkeit mit Darmwürmern. 6 h. Nachm. Wieder Erbrechen; keine Kotentleerung: Harn war nicht zu bekommen. — 17. I. 9 h. Vorm. Das Tier frisst nichts, im Harne Indikan. Nachm. Erbrechen fäkulenter Flüssigkeit, Harn nicht zu bekommen. — 18. I. Das Tier hat mehrmals erbrochen;

es frisst nicht; im Harne Indikan. — 19.—21. I. Der Hund verhält sich sehr ruhig, stöhnt jedoch fortwährend. Kotabgang, Erbrechen, Harn war nicht zu bekommen. — 22. I. 6 h Nachm. Relaparotomie. Impfung vom Peritoneum. Die Ligatur mit dem Seidenfaden ist bloss an einer Verdickung des Darmes zu erkennen; da sich die Serosafalten über den Faden vollständig schlossen; der unterhalb der Unterbindung gelegene Darmabschnitt ist zusammengefallen; oberhalb der Ligatur ist der Darm auch nicht auffällig erweitert. Die Unterbindung mit dem Gazestreifen deutlich fühlbar, aber es war der Verwachsungen wegen unmöglich den betreffenden Teil hervorzuziehen. — 23. I. Kein Kotabgang. Das Tier ist sehr ruhig; hat nicht erbrochen; im Harne wurde Indikan nachgewiesen. — 24. I. 8 h. Vorm. Das Tier entleerte eine grosse Menge flüssigen, sehr übelriechenden Kotes; die Umgebung beider Bauchwunden ist gerötet und geschwollen, auf Druck entleert sich wenig Eiter. — 25. I. Keine Kotentleerung, aber auch kein Erbrechen. Die Nähte werden entfernt, worauf die Wundränder auseinandergehen; hinter denselben ein nussgrosser Abscess. — 26. I. Das Tier entleert wieder Kot. Kein Erbrechen. Im Harne Indikan. — 27. I. Entleerung einer grossen Menge flüssigen, übelriechenden Kotes. Im Harne ist nicht die Spur von Indikan nachweisbar. — 28. I. Das Tier trinkt sehr viel, frisst aber nicht und ist sehr abgemagert. An der bei der Laparotomie geimpften Gelatineplatte ist eine gelbliche, stark verflüssigende Kolonie angegangen. Bacterium coli wurde nicht nachgewiesen. — 29. I. 6 h. Nachm. Tötung des Tieres mit Chloroform.

Sektionsbefund. Unterleib eingezogen, an der Bauchwand der ersten Laparotomie entsprechend eine 3 cm lange Narbe, in deren oberen Winkel eine mit Granulationen ausgekleidete Abscesshöhle, aus welcher der zur Naht verwendete Seidenfaden heraushängt. 1 cm nach rechts von dieser Stelle befindet sich die zweite klaffende Laparotomiewunde, 3 cm lang, mit eingestülpten Rändern; an ihrer Basis ist die mit missfarbigen Granulationen belegte Darmwand sichtbar. Bauchfell überall glatt und glänzend, Omentum den Laparotomiewunden entsprechend mit der vorderen Bauchwand verwachsen. In der Bauchhöhle wenig klares Serum. Magen und Gedärme sind stark kontrahiert. Im Magen Speisereste, seine Schleimhaut etwas blutreicher, sonst normal. Die Länge des ganzen Darmtraktes vom Pylorus bis zur Analöffnung beträgt 85 cm, die seröse Oberfläche des Dünndarmes erscheint überall unversehrt; 29 cm vom Pylorus entfernt ist das Omentum fast rings um den ganzen Darm angewachsen, nur in der Nähe der Insertion des Mesenteriums blieb eine 1 cm lange freie Stelle, an welcher eine resistente Verdickung fühlbar ist. Unterhalb davon ist ein 10 cm langer Darmabschnitt dreimal S förmig gekrümmt und infolge der Verklebung der nachbarlichen serösen Flächen in dieser Lage fixiert. 61 cm unterhalb des Pylorus ist der Dünndarm durch einige leicht trennbare Pseudoligamente mit dem parietalen Peri-

toneum verwachsen, und hier ist ein cirkulär verlaufender, dunkler gefärbter Streifen auf der Serosa bemerklich. Beim Nachfühlen ist an der Insertion des Mesenteriums ein kleiner Knoten im Darmlumen zu fühlen. Der Umfang des Darmes ist im ganzen Verlauf desselben überall gleich; nirgends eine Auftreibung. Nach Eröffnung des Dünndarms ergiebt sich, dass die 29 cm unterhalb des Pylorus fühlbare Verdickung durch den, zur Unterbindung benützten Gazestreifen bedingt war, und zwar in der Weise, dass die Schlinge des Streifens samt dem, durch die Adhäsion der Netze verdeckten Knoten unterhalb der Schleimhaut d. h. zwischen derselben und der Muscularis liegt, und das Lumen des Darmes der Gazeschlinge entsprechend verengt war. Ihr Umfang betrug 5 cm. Somit war das Lumen noch für einen dünneren Bleistift durchgängig. Der Knoten 61 cm unter dem Pylorus zeigt nur die Stelle der zweiten, mit dem Seidenfaden angelegten Ligatur an. Bei Eröffnung dieses Darmes ergiebt sich, dass der Seidenfaden bereits sämtliche Schichten des Darmes durchschnitt und sich die Darmwände in ihrer ganzen Dicke wieder vereinigten; bloss an der Insertion des Mesenteriums hielt eine 0,5 cm lange Schleimhautpartie ganz locker in der Fadenschlinge gelegen den Seidenfaden zurück, so dass der Knoten in dem durchaus nicht verengten Darmlumen zurückblieb. Die Schleimhaut des Dünndarmes in ihrer ganzen Ausdehnung von mittlerem Blutgehalt, die Darmwand ist durchweg gleichmässig mit dickem Darmschleim überzogen. Der Dickdarm zeigt keine Veränderung. Der kontrahierte Darm (auf den sich die obenerwähnten Maasse beziehen) lässt sich schon durch leichten Zug auf das Doppelte ausdehnen.

5. Versuch.

21. I. 01. Mittelgrosser Hund. Nachm. 6 h. Eine Dünndarmschlinge wird samt dem Mesenterium mittelst eines doppelten Seidenfadens so stark abgebunden, dass die Pulsation der mesenterialen Gefässe erheblich abgeschwächt, wenngleich nicht vollkommen aufgehoben wurde. — 22. I. Vorm. 8 h öfters Erbrechen blutiger, schleimiger Flüssigkeit; keine Kotentleerung; im Harne Indikan. Das Tier ist sehr ruhig, frisst nichts, stöhnt fortwährend. Nachm. 4 h erbrach dasselbe wieder viel blutige Flüssigkeit, hat keinen Kot geworfen, es ist sehr schwach und hilflos. Während wir es mit Chloroform töten wollen, verendet es von selbst. Impfung vom Peritoneum und aus der Vena cava superior.

Obduktionsbefund. Unterleib aufgetrieben; in der Bauchhöhle 40 ccm dunkelroten, blutigen Serums. Peritoneum im allgemeinen glatt und glänzend; Wundränder leicht trennbar verklebt, ohne entzündliche Reaktion. Magen mit Gasen gefüllt, enthält auch chokoladebraune blutige Flüssigkeit; seine Schleimhaut blass. Der Dünndarm ist 46 cm unterhalb des Pylorus samt dem Mesenterium in einer Länge von 28 cm mit einem doppelten Seidenfaden unterbunden. Der oberhalb der Unterbindung befindliche Darmteil etwas ausgedehnt, sein grösster Umfang beträgt

4 cm, sonst ist der Darm blass und enthält eine dem Mageninhalte ähnliche chokoladebraune Flüssigkeit. Seine Schleimhaut überall blass. Unterhalb der Ligatur ist der Darm etwas weiter als der obere, sein grösster Umfang beträgt hier 4,5 cm; in seinem Anfangsteile — etwa zwei spannenweit — enthält er auch dicken, blutig gefärbten Darminhalt, seine Schleimhaut ist jedoch überall blass. Der Dickdarm kontrahiert: in demselben nur wenig lehmiger Kot: seine Schleimhaut überall blass. Der 28 cm lange, samt dem Mesenterium abgebundene Teil des Dünndarmes ist fast ganz schwarz und vom übrigen Darm scharf abgegrenzt: die Ligatur selbst bei Druck weder für Gase, noch für Flüssigkeit durchlässig. Die unterbundene Darmschlinge ist bedeutend aufgebläht, hat einen Maximalumfang von 6,5 cm; ihre Serosa glanzlos, rauh, zeigt hie und da gut wahrnehmbare, schmale Querrisse. Wo die Schenkel der unterbundenen Darmschlinge sich berühren, sind die serösen Flächen mit einander leicht löslich verklebt. Der Unterbindungsfaden ist nicht von Serosa überzogen, er ist auch nicht fixiert, sondern kann leicht verschoben werden. Die Mesenterialvenen der unterbundenen Darmschlinge sind ausserordentlich stark mit Blut gefüllt, stark geschlängelt. Die Darmwand selbst ist etwas rigid, weniger elastisch anzufühlen als am normalen Darme. Die unterbundene Darmschlinge enthält ausser viel Gasen dickes dunkelbraunrotes, chokoladeähnliches Blut; ihre Schleimhaut ist geschwollen, serös infiltriert, leicht abschabbar und schwarzrot gefärbt, jedoch nirgends defekt.

2. II. An der Gelatineplatte der Vena cava superior ist eine griesskorngrosse, fächerförmige, gelbe Kolonie angegangen, in welcher keine Colibakterien konstatiert wurden. — 6. II. Die Gelatineplatte vom Peritoneum blieb steril.

Ursprünglich hatten wir die Absicht, auch bei Hunden dieselben Versuchsreihen durchzuführen, wie bei den Kaninchen. Aber gleich beim ersten Versuche stellte sich heraus, dass es bei diesen Tieren unmöglich ist, eine Okklusion auf die Weise zu bewirken, dass der Darm mit Schonung der mesenterialen Gefässe abgebunden wird. Nachdem wir beim ersten Hunde, dessen Dickdarm mit einem Seidenfaden unterbunden wurde, erfuhren, dass derselbe am 11. Tage nach der Unterbindung Kot entleerte, und sämtliche Symptome der Okklusion verschwanden, hielten wir es für möglich, dass sich der Unterbindungsfaden gelockert habe oder gerissen sei, und liessen am 20. Tage nach der ersten Unterbindung eine zweite folgen, und zwar an einer höher liegenden Darmschlinge. Da wir bei dieser Laparotomie die erste Unterbindungsstelle nicht fanden und auch am Darme keinerlei Veränderung konstatieren konnten, erschien

wohl die obige Annahme berechtigt. Zu unserm grössten Erstaunen aber hatte der Hund 8 Tage nach der zweiten Unterbindung ausgiebige Kotentleerung, und die vollständig ausgebildeten Okklusionserscheinungen verschwanden allmählig wieder. Dass sich bei dieser Kotentleerung auch der Inhalt des oberhalb der Ligatur gelegenen Darmteiles entleerte, wurde zweifellos bewiesen durch das Auffinden von Quecksilber im Kote, welches wir nach der zweiten Unterbindung dem Hunde eingeflösst haben. Es war somit unzweifelhaft, dass sich die Okklusion wieder löste. Ueber die Art, wie dies zustande kam, gab uns aber selbst die dritte Laparotomie keinen Aufschluss, weil wir der vielfachen Verwachsungen wegen nicht einmal die Stelle der zweiten Unterbindung auffinden konnten. Nun wurde eine Darmschlinge samt ihrem Mesenterium unterbunden, infolge dessen das Tier am nächsten Tage verendete.

Die Obduktion gab uns Aufklärung darüber, wie sich die Okklusion nach den ersten zwei Ligaturen löste. An Stelle der ersten Unterbindung fanden wir eine, die Darmwand in ihrer ganzen Dicke durchdringende cirkuläre schmale Narbe, und an Stelle der anderen Ligatur befand sich der Seidenfaden in Form einer kleinen Schlinge von 1 cm Durchmesser frei in der Darmhöhle; bloss ein 0,5 cm langes Stück desselben lag noch unter der Schleimhaut und die innere Oberfläche des Darmes zeigte eine cirkulär verlaufende, lineare, weisse narbige Vertiefung. An der ersten Stelle hat also der Unterbindungsfaden nach und nach den Darm gänzlich durchschnitten, inzwischen aber hatten sich die einzelnen Darmschichten bindegewebig vereinigt. So gelangte die Ligatur in den Darm, und die Passage wurde frei. Der komplicierte Vorgang verlief, ohne dass auch nur eine Spur vom Darminhalt in die Bauchhöhle gelangte und Peritonitis verursacht hätte. An der zweiten Stelle wiederholte sich derselbe Process, nur hatte der Faden hier einen kleinen Teil der Mucosa noch nicht ganz durchschnitten; sonst lag aber auch schon die Ligatur frei im Darme, und das Lumen desselben war nicht im geringsten verengt. Eine analoge Wiedervereinigung des Darmes und Herstellung der Passage haben wir auch beim 2. und 4. Falle beobachtet. Bei unseren weiteren Versuchen haben wir keine Seidenfäden, sondern Gazestreifen zur Unterbindung verwendet und konstatierten, dass die Wiedervereinigung des Darmes nicht so genau und schön verlief, wie in den früheren Versuchen. Der Gazestreifen hat zwar auch hier die Darmwand durchschnitten, doch war sein Knoten so gross, dass sich die Serosa

über ihm nicht vereinigen konnte, und deshalb gelangte der Streifen nicht in das Darmlumen. Bei dem dritten Versuche hat der Gazestreifen wohl den Darm in seiner ganzen Dicke durchschnitten, er gelangte aber nicht in das Lumen des Darmes, sondern wurde ausserhalb des Darmes abgekapselt vorgefunden in einer Höhle, welche durch die Verwachsung des Omentum mit den angrenzenden Darmschlingen abgeschlossen war. Der durchschnittene Darm war in diesem Falle impermeabel, nicht einmal mit der Sonde gelang es uns, ein Lumen aufzufinden. Bei unserm vierten Versuche lag die Schlinge des Gazestreifens samt ihrem durch die Verwachsung mit dem Netze verdeckten Knoten zwischen der Muscularis und Mucosa des Darmes.

Bei all diesen, sowie auch bei dem 5. Versuche, in welchem wir eine Darmschlinge samt ihrem Mesenterium unterbanden, haben wir bakteriologische Untersuchungen gemacht. Colibakterien fanden wir unter den 5 Fällen nur einmal. In diesem Falle war jedoch schon Perforationsperitonitis aufgetreten, so dass wir die Gegenwart des Colibakteriums von unserem Standpunkte aus nicht mehr verwerten können.

Dieses fast gänzlich negative Resultat der bakteriologischen Untersuchungen bei Hunden dürfte seine Erklärung darin finden, dass die Darmwand bei Hunden und insbesondere deren Muskelschichte sehr stark ist, und somit der Bakterienwanderung viel mehr Hindernisse entgegensetzt als der Kaninchendarm, welcher hinsichtlich seiner Dicke dem Menschendarm näher steht. Harn konnten wir unter 5 Fällen nur 3mal gewinnen; Indikan war nur in 2 Fällen nachweisbar [1]).

Uebersicht der Versuchsreihen.

Die an 50 Kaninchen durchgeführten Versuche lehrten uns demnach Folgendes:

1) Alle Versuche, bei welchen wir die Okklusionsstelle mittelst

1) Kukula (Langenbeck's Arch. Bd. 63) hat, nachdem unsere Arbeit bei der hiesigen medicinischen Fakultät [Mai 1901] eingereicht war, ähnliche Erfahrungen an Hunden veröffentlicht. Auch ihm gelang es nicht, bei diesen Tieren eine reine Darmokklusion zu stande zu bringen, weil der Seidenfaden der Ligatur den Darm durchschnitt. Wir wollen gelegentlich der Fortsetzung unserer Arbeit versuchen, die obigen, zweifellos sehr interessanten Erfahrungen vom pathologischen Standpunkte aus aufzuklären und in wissenschaftlicher Beziehung zu verwerten.

Röntgenstrahlen nachzuweisen versuchten, blieben resultatlos, nachdem die eingeführten Schrotkörner nicht ein einzigesmal den Magen verliessen, und das Quecksilber wohl teilweise den Magen passierte, aber auch nicht ein einzigesmal bis zur Okklusionsstelle gelangte. Dass die eingebrachten Schrotkörner den Magen nicht verliessen, war vielleicht dadurch verursacht, dass die Schrotkörner den Pylorus nicht passieren konnten und dort stecken blieben, trotzdem wir ganz kleinen Hasenschrot verwendeten. Dass auch kein Quecksilber bis zur Okklusionsstelle gelangte, das möchten wir der antiperistaltischen Bewegung zuschreiben, obwohl es übrigens nicht ausgeschlossen werden kann, dass das Quecksilber wohl bis zur Okklusionsstelle kam, aber infolge seiner Schwere nach dem Tode in tiefer gelegene Partien herabgesunken war.

Infolge des negativen Resultates diesbezüglicher Versuche wurde auch die Röntgendurchleuchtung gegenstandslos. Vielleicht haben wir aber dennoch keine ganz unnütze Arbeit geliefert, möglicher Weise gelingt es andern Forschern, eventuell nach einer andern Methode die Röntgenstrahlen auf diesem Gebiete zu verwerten.

2) Die Harnanalyse auf Indikan ergab bei Dünndarmokklusionen in 85,7%, bei Dickdarmverschluss in 19% und bei Unterbindung des Blinddarms in 20% der Fälle ein positives Resultat.

3) Bacterium coli wurde in 62,5% der Dickdarmverschlüsse, in 38% der Dünndarmokklusion und in 82% der Unterbindung des Coecums nachgewiesen.

Die Resultate der Harnanalysen wiesen darauf hin, dass die Menge des Indikans in der überwiegenden Mehrzahl der Fälle von Dünndarmokklusion im Harne bedeutend zugenommen hat; hingegen bei Dickdarm- und Coecumverschluss nur in einer sehr geringen Zahl der Fälle Indikanurie auftrat. Auf Grund dieser Erfahrung können wir zwar die Indikanurie nicht als ein charakteristisches Zeichen einer Dünndarmokklusion ansprechen — dass heisst, es ist nicht gerechtfertigt, aus der Indikanurie mit voller Bestimmtheit auf eine im Dünndarm befindliche Okklusion zu schliessen, soviel müssen wir jedoch jedenfalls zugeben, dass in der überwiegenden Mehrzahl der Fälle von Dünndarmokklusion Indikan schon sehr frühzeitig und in grosser Menge im Harne erscheint. Unsere Versuche bekräftigen somit Jaffe's Angaben und auch folgende beim Krankenbett gemachte Erfahrung Nothnagel's: „Wenn bei

einem bis dahin gesunden Individuum mit Symptomen der akut eintretenden Okklusion (aber ohne Peritonitissymptome) am 2. oder 3. Tage bereits bedeutende Indikanurie vorhanden ist, so giebt dies einen Anhalt, den Sitz des Hindernisses in den Dünndarm zu verlegen."

Trotzdem wir die einschlägige Litteratur genau durchsuchten, fanden wir dennoch nirgends Aufzeichnungen darüber, dass zur Erklärung der im Verlaufe von inneren Darmokklusionen auftretenden sogenannten allgemeinen Symptome Thierversuche gemacht worden wären. Man versuchte wohl, diese Symptome nach den verschiedensten Theorien zu erklären, welche Erläuterungen freilich nur Hypothesen blieben, weil keinerlei positive Beweise vorgeführt werden konnten. Immerhin hatte diejenige Annahme eine grössere Wahrscheinlichkeit für sich, nach welcher sämtliche Symptome durch Resorption (entweder in Folge fauligen Zerfalls der angestauten Kotmassen oder durch Bakteriengifte) verursacht werden. Bei jeder Okklusion leidet die Ernährung der Darmwand, welche in Folge dessen für giftige Stoffe sowohl, als auch für Bakterien viel durchlässiger wird; so gelangen die ausgewanderten Bakterien in die freie Bauchhöhle, wo sie eine kolossale Aufsaugungsfläche vorfinden, in die Blutbahn aufgenommen werden und dann ihre pathogene Wirkung auf den ganzen Organismus ausüben. Hierin besteht wohl das Wesen der Autointoxikationstheorie, deren Wahrscheinlichkeit auch von Nothnagel betont wird. Nun wäre aber noch die Frage zu beantworten: werden diese Symptome durch Resorption der Zersetzungsprodukte des faulenden Kotes oder durch Bakterien verursacht, und in letzterem Falle durch welche Art von Bakterien?

Auf diese Frage fanden wir eine Antwort in unseren Kaninchenversuchen. Wir legten bei unseren Versuchen ein besonderes Gewicht auf das Bacterium coli, von welchem wir eben bestimmt wissen, dass es im Darmtrakte des Menschen sowohl als auch der Tiere regelmässig vorkommt, und weil dessen Vorhandensein im Bruchwasser incarcerierter Hernien thatsächlich nachgewiesen wurde.

Bei einer ganz bedeutenden Zahl von Fällen ist es uns nämlich gelungen — ob nun die Okklusion im Dünndarm oder im Dickdarme, oder im Coecum sass — das Bacterium coli nicht nur in der Bauchhöhle, sondern auch im Blute nachzuweisen; und diesem Befunde verlieh auch der Umstand einen besondern Wert, dass wir das Bacterium coli in der Bauchhöhle und im Blute schon zu einer

Zeit nachweisen konnten, als nicht einmal die geringsten makroskopischen Anzeichen einer Peritonitis vorhanden waren, und die Gedärme dem Ansehen nach vollkommen normal waren. Dieser Befund widerspricht mit Bestimmtheit der Annahme, dass diese Bakterienauswanderung erst in den späteren Stadien der Darmokklusion vor sich gehe, zu einer Zeit, in welcher die Ernährung des Darmes schon schwere Störungen erlitten hat. Die Bakterien gelangen ganz sicher schon sehr frühzeitig in die Bauchhöhle, wo sie, rasch resorbiert, ihre deletäre Wirkung baldigst ausüben können. Eben dadurch, und nicht durch „Shock" lässt es sich erklären, weshalb der Tod bei mancher Okklusion so rasch eintritt, dass bei der Obduktion nicht einmal geringe Zeichen einer Peritonitis nachweisbar sind. In einigen unserer Versuche erfolgte der Tod schon 14—16 Stunden nach der Unterbindung, trotzdem die Gedärme und das Bauchfell keinerlei Veränderung darbot und somit die Ursache des Todes ganz fraglich geblieben wäre, wenn es uns nicht gelungen wäre, in der Bauchhöhle und im Blute Colibakterien nachzuweisen.

Wir wollen damit nicht gesagt haben, dass in diesen Fällen eben nur ausschliesslich die Resorption der Colibakterien den Tod verursachte, und dass bei der Entwickelung der auf Autointoxikation hindeutenden Symptome eben nur das Bacterium coli eine Rolle spielt — denn wir haben ja bei einem guten Teile unserer Versuche im Blute nur andere Bakterien vorgefunden —; doch soviel haben unsere Versuche nachgewiesen, dass beim Entstehen der schweren Symptome dem Colibacterium eine ganz bedeutende Rolle zufällt.

Wenn wir das Resultat unserer bakteriologischen Untersuchungen betrachten, so sehen wir, dass in den meisten Fällen von Okklusion des Coecum, in einem geringeren Procentsatze des Dickdarmverschlusses und im kleinsten Procentsatze der Dünndarmokklusion Colibacterium nachweisbar war. Die Ursache dieses Verhaltens bleibt unaufgeklärt. Wenn unter unseren Versuchen nicht auch solche vorgekommen wären (es stehen uns jedoch viele zur Verfügung), bei denen trotz sehr raschen Eintretens des Todes Colibacterium im Blute und in der Bauchwand nachgewiesen wurde, so wären wir versucht gewesen, anzunehmen, dass in jenen Fällen, in welchen der Exitus später erfolgt, das Colibacterium leichter nachzuweisen ist als bei denen, die schon in kurzer Zeit verendeten. Es ist nämlich der Tod bei Okklusion des Coecum viel später er-

folgt als bei Dünndarmokklusionen. Alle erwähnten Fälle, sowie auch jene, in denen trotz spät aufgetretenem Exitus kein Colibacterium nachweisbar war, widerlegen diese Annahme.

Es ist möglich, dass bei Okklusionen des Coecums, die durch besonders stark ausgeprägte Autointoxikationssymptome charakterisiert waren, Colibakterien im Blute und am Peritoneum darum so häufig nachweisbar waren, weil bei diesen Fällen der Tod ausschliesslich durch Colibakterien, resp. deren Toxine verursacht wurde, und hiebei weder der Meteorismus noch der Abschluss der Darmpassage noch die Beeinträchtigung der Ernährung eine Rolle spielt. Somit bleibt uns also nur mehr die Frage übrig, inwiefern wohl das Resultat unserer an Kaninchen ausgeführten Versuche zur Erklärung der Symptome der Darmokklusionen beim Menschen verwertet werden können? Wir sind uns dessen wohl bewusst, dass man Tierexperimente nicht ohne weitere Kritik mit den Krankheiten des Menschen identificieren darf, dass ein grosser Unterschied zwischen Menschendarm und Kaninchendarm besteht, aber immerhin wissen wir doch, dass auch die Gedärme des Menschen für Bakterien nicht undurchlässig bleiben, falls sie in ihrer Ernährung empfindlich geschädigt sind. Weiters wissen wir auch, dass Colibakterien nicht nur konstant im menschlichen Darme vorkommen, sondern auch bei der durch Darmincarceration verursachten Peritonitis eine wichtige Rolle spielen. Wir glauben uns nicht zu täuschen, wenn wir auf Grund unserer Versuche annehmen, dass die im Verlaufe der Darmincarcerationen beim Menschen auftretenden allgemeinen Symptome ebenfalls durch eine Autointoxikation verursacht werden, welche in erster Reihe der Resorption des Bacterium coli zugeschrieben werden muss.

Tabellarische Zusammenstellung unserer Versuchs-Resultate.

1) Der Tod erfolgte nach Anlegen der Ligatur:

Zeit.	Okklusion des Dickdarms.	Okklusion des Dünndarms.	Okklusion des Coecums.
Vor Ablauf von 24 Stunden	—	7	—
Nach 1 Tag	1	3	—
Nach 2 Tagen	5	9	—
Nach 3 Tagen	5	—	—
Nach 4 Tagen	4	2	—
Nach 5 Tagen	5	—	1

Zeit	Okklusion des Dickdarms.	Dünndarms.	Coecums.
Nach 6 Tagen	3	—	1
Nach 8 Tagen	1	—	1
Nach 11 Tagen	—	—	1
Nach 16 Tagen	—	—	1

2) Bacterium coli wurde nachgewiesen:

	Okklusion des Dickdarms.	Dünndarms.	Coecums.
In der Bauchhöhle	11	6	1
Im Blute	7	4	4
In Beiden	4	2	1

3) Nach der Impfung blieb die Kultur ganz steril:

	Okklusion des Dickdarms.	Dünndarms.	Coecums.
Impfung von der Bauchhöhle	7	10	1
Impfung vom Blute	14	14	—
Impfung von beiden	5	—	—

4) Andere Bakterien wurden vorgefunden:

	Okklusion des Dickdarms.	Dünndarms.	Coecums.
Impfung von der Bauchhöhle	7	5	3
Impfung vom Blute	4	3	1
Impfung von beiden	—	—	—

5) Der Tod erfolgte in jenen Fällen, in welchen Colibacterium nachgewiesen wurde:

	Okklusion des Dickdarms.	Dünndarms.	Coecums.
Vor Ablauf von 24 Stunden	—	3	—
Nach dem 1. Tag	—	1	—
Nach 2 Tagen	4	4	—
Nach 3 Tagen	4	—	—
Nach 4 Tagen	2	—	—
Nach 5 Tagen	1	—	1
Nach 6 Tagen	2	—	1
Nach 8 Tagen	2	—	1
Nach 16 Tagen	—	—	2

6) Indikan wurde im Harne nachgewiesen:

Bei Dickdarmokklusion von 21 untersuchten Fällen 4mal
Bei Dünndarmokklusion von 14 „ „ 12mal
Bei Coecum- „ „ 5 „ „ 1mal

7) Indikan war im Harne nachweisbar — vorhanden nach der Unterbindung:

	Okklusion des Dickdarms.	Dünndarms.	Coecums.
Nach 16 Stunden	2	3	—
Nach 1 Tag	—	5	—
Nach 2 Tagen	1	4	—
Nach 3 Tagen	1	—	—
Nach 10 Tagen	—	—	1

8) Eintritt des Todes in den Fällen, wo Indikan nachgewiesen wurde:

	Okklusion des Dickdarms.	Dünndarms.	Coecums.
Vor Ablauf von 24 Stunden	—	1	—
Nach dem 1. Tage	—	2	—
Nach 2 Tagen	1	7	—
Nach 4 Tagen	2	2	—
Nach 6 Tagen	1	—	
Nach 11 Tagen	—	—	1

Nach Beendigung unserer Versuche und nach Abschluss der Arbeit erschien von Kukula eine Arbeit: „Untersuchungen über Autointoxikation bei Darmokklusion“[1]), welche sich zum grossen Teile mit derselben Frage beschäftigt, wie die unserige. Kukula hält die nach Darmokklusion auftretenden Allgemeinsymptome auch für Folgeerscheinungen einer Autointoxikation, welche aber seiner Ansicht nach nicht das Resultat bakterieller Infektion ist, sondern durch Resorption der im stagnierenden und faulenden Kot gebildeten Ptomaïne und giftigen Darmgase verursacht wird. Zum Beweis seiner Behauptung vollzog er zahlreiche Versuche, welche ergaben, dass der Kot bei Darmokklusion, selbst im Falle einer unbehinderten Darmpassage, toxische Stoffe enthielt, die den Tieren injiciert charakteristische Vergiftungserscheinungen auslösen können. Die Isolierung und die Wirkungsweise dieser toxischen Stoffe bilden den 2. Teil seiner Arbeit; er untersuchte den Kot von Menschen und nach künstlich erzeugten Darmokklusionen den Kot von Tieren nach einer ungemein mühsamen Methode, um unter den zahlreichen Ptomaïnen eben jenes herauszufinden, welches isoliert an und für sich im Stande ist, die bei einer Okklusion auftretenden Symptome her-

1) Langenbeck's Arch. Bd. 63.

vorzubringen. Seine Versuche waren aber nur teilweise von Erfolg gekrönt; er wies nach, dass diese toxischen Stoffe mittelst Alkohol aus dem Kote extrahierbar sind und fand im alkoholischen Extrakte Pentamethylendiamin. Durch Injektion dieses alkoholischen Extraktes in die Bauchhöhle (und zwar eben nur hieher) des Tieres gelang es ihm, charakteristische Vergiftungserscheinungen hervorzurufen, jedoch dieselben Symptome stellten sich auch dann ein, wenn er den alkoholischen Extrakt des Kotes normaler Tiere (bei denen keine Incarceration vorhanden war) in die Bauchhöhle der Kontrolltiere einspritzte; von den Darmgasen hielt er besonders den Schwefelwasserstoff und das Methylmercaptan für giftig.

Unsere Behauptung, dass in der Aetiologie der allgemeinen Incarcerationserscheinungen eben dem Colibacterium die wichtigste Rolle zufällt, wird weder durch die Versuche Kukula's noch durch die dabei erzielten Resultate widerlegt. Die Thatsache, dass wir in einer ganz ansehnlichen Zahl von Fällen im Blute der Kaninchen nach vollführter Okklusion Colibakterien nachgewiesen haben, hat eine so grosse Bedeutung und Wichtigkeit, dass sie nicht ausser Acht gelassen werden kann. Es ist wohl wahr, dass wir nur bei einem Teil unserer Versuche Colibakterien aus dem Blute züchten konnten, dies beweist aber durchaus nicht, dass das Blut nicht in jedem Falle inficiert gewesen sei. Kukula widmete seine Aufmerksamkeit zwar auch dieser Seite der Frage; dass es ihm aber nicht gelang, im Blute seiner Versuchstiere Colibakterien nachzuweisen, kann folgendermassen erklärt werden: Kukula machte seine diesbezüglichen Versuche an Hunden, deren Darm jedoch eben für solche Versuche durchaus nicht geeignet ist, teils wegen ihrer stark ausgebildeten Muscularisschicht, teils aber deswegen, weil man bei Hunden eine reine Darmokklusion ohne Verletzung des Mesenteriums überhaupt nicht erzeugen kann. Die eingehenden Untersuchungen Kukula's haben zur Klärung der Autointoxikations-Frage jedenfalls viel beigetragen und wertvolle Daten geliefert, doch bleibt es weiteren Versuchen vorbehalten zu entscheiden, ob der von ihm oder der von uns eingeschlagene Weg der richtige war.

Wir erachten es für unsere angenehme Pflicht, dem Herrn Prof. Dr. Réczey für seine wertvollen Ratschläge und für die gütige Zuweisung des Versuchsmaterials, ferner dem Herrn Prof. v. Thanhoffer für die Zuweisung der Institutsräumlichkeiten und vieler sonstiger Behelfe unsern innigsten Dank auszusprechen.

AUS DER

TÜBINGER CHIRURGISCHEN KLINIK

DES PROF. DR. v. BRUNS.

XIV.

Ein neues Massageverfahren[1]).

Von

Prof. Dr. **F. Hofmeister,**
erstem Assistenzarzt der Klinik.

Das Verfahren, welches ich im Folgenden empfehlen will, soll in gewissen Fällen als Ersatz der manuellen Massage dienen. Das Bedürfnis nach einem solchen Ersatz wurde mir nahe gelegt einmal dadurch, dass die Frequenz des Ambulatoriums der Tübinger Klinik es unmöglich macht, alle Patienten, bei denen eine Massage erwünscht wäre, täglich manuell zu massieren, viel mehr aber noch durch den Wunsch, auch solche Kranke des Vorteils der Massagebehandlung teilhaftig werden zu lassen, bei denen vorhandene Wunden die Ausführung der gewöhnlichen Massagemethoden verbieten. Hierher gehören in erster Linie die in einem Ambulatorium ja alltäglichen Fälle von inficierten Wunden, Panaritien und Phlegmonen im Gebiete der Hand und Finger, die in der Nachbehandlungsperiode, wenn der infektiöse Process durch breite Spaltung der Herde wirksam bekämpft ist, so häufig durch die hartnäckigen Oedeme und Gelenksteifigkeiten, die sich auch an den nicht direkt beteiligten Fingern entwickeln, zur Crux des Arztes

1) Vorgetragen auf der 74. Naturforscherversammlung zu Karlsbad 1902.

werden. Erfahrungsgemäss lassen sich nun diese unerwünschten Folgezustände um so vollkommener verhüten, je früher man ihnen entgegentritt. Die Gelenke lassen sich eben viel leichter beweglich erhalten, als wenn sie einmal versteift sind, wieder beweglich machen. Selbstverständlich müssen ja die medikomechanischen Massnahmen so lange zurückgestellt werden, bis die Gefahr eines Weitertransports infektiösen Materials in Gewebsinterstitien, Lymph- und Blutbahnen beseitigt ist; wenn wir aber andererseits damit warten, bis die Incisionen so vernarbt sind, dass wir massieren können, so bedeutet das nicht selten einen uneinbringlichen Zeitverlust.

Diese Erwägungen also waren es in erster Linie, die mir einen Ersatz- bezw. eine Ergänzung unserer manuellen Massagemethode als Bedürfnis erscheinen liessen. Einen solchen Ersatz glaube ich nun, zunächst wenigstens für den Körperteil, der hier praktisch am meisten in Betracht kommt, nämlich die Hand, gefunden zu haben in Gestalt der Quecksilbermassage, d. h. dem rhythmischen tiefen Eintauchen des Gliedes in metallisches Quecksilber.

Jeder, der sich einmal mit Gasanalysen beschäftigt hat, weiss, welch mächtigen Druck das Quecksilberbad auf die eintauchende Hand ausübt. Dieser Druck ist so bedeutend, dass bei senkrechtem Untertauchen der ganzen Hand die arterielle Blutzufuhr zur vorderen Hälfte der Finger völlig unterdrückt wird (man kann selbst ganz deutlich fühlen, wie weit die Pulswelle peripher vordringt und wenn man die Hand nahe an die Glaswand heranbringt, sieht man, dass sie blass ist, wie nach Anlegung der Esmarch'schen Konstriktion).

Die Technik des Verfahrens ist danach eine äusserst einfache: Der Patient sitzt auf einem niedrigen Stuhl neben einem 50 cm hohen etwa zur Hälfte mit metallischem Quecksilber gefüllten Eisencylinder[1]) von 12—15 cm Weite und taucht in langsamem Rhythmus die Hand recht tief, am besten, wenn dies möglich, bis zum Boden des Gefässes ein. Etwaige Wunden werden durch ein übergeklebtes Kautschukzinkpflaster oder Guttaperchapapier gegen das Eindringen des Quecksilbers geschützt. Um das Anhängen der

1) Den Eisencylinder habe ich statt des früher benützten Glases gewählt, da bei dem enormen Gewicht des Quecksilbers (es sind etwa $2^1/_2$—3 Liter = ca. 40 kg nötig) die Gefahr des Zerspringens zu gross ist. Um etwa überfliessende Quecksilbertropfen aufzusaugen, steht der Cylinder in einem breiten Untersatz (eiserne Bratkachel); ausserdem habe ich ihn im Badezimmer aufgestellt, das ja nicht zum dauernden Aufenthalt bestimmt ist, um das Personal nicht der Gefahr einer Hg-Intoxikation durch Inhalation auszusetzen.

Quecksilbertropfen an die Haut und gleichzeitig das Verspritzen und Verdunsten des Quecksilbers möglichst zu verhüten, wird oben auf einige cm hoch verdünnter Spiritus (30 %) geschichtet.

Diese Flüssigkeit, der man natürlich auch noch ein Antiseptikum zusetzen kann, hat gleichzeitig den Zweck, die Unreinigkeiten von der Haut des Patienten, die sonst auf der Quecksilberoberfläche sich ansammeln würden, aufzunehmen. Nach jedem Gebrauch wird sie erneuert; die vollständige Reinigung der Quecksilberoberfläche von organischem Schmutz bewerkstelligt man sehr einfach durch einen kräftigen Wasserstrahl, den man solange einwirken lässt, bis alles aufgewirbelt und oben weggeschwemmt ist.

Die einzelne Sitzung dauert 1/4 bis 1 Stunde je nach dem Kräftezustand und der Leistungsfähigkeit des Kranken. Die letztere ist insofern von wesentlichem Einfluss, als die Ueberwindung des Quecksilbergewichts beim tiefen Eintauchen eine recht gewaltige Arbeit der Rumpfmuskulatur beansprucht, ähnlich etwa wie die Arbeit am Ergostat.

Das Verfahren kam bisher bei über 100 Patienten zur Anwendung; um ein möglichst allgemeines Urteil zu gewinnen, habe ich dasselbe natürlich nicht auf die eingangs besonders hervorgehobene Gruppe von Krankheitsfällen beschränkt, sondern auch bei solchen Processen geübt, die an sich der manuellen Massage wohl zugänglich gewesen waren. Behandelt wurden ausser den schon erwähnten Folgezuständen von Panaritien und Phlegmonen die verschiedensten mit Schwellung einhergehenden Wunden an der Hand, vor allem also Quetsch- und Risswunden (immer selbstverständlich, nachdem das Bestehen eines infektiösen Processes ausgeschlossen, bezw. das infektiöse Stadium überwunden war), Kontusionen und Frakturen im Gebiet der Finger und Hand, typische Radiusbrüche, Oedeme nach Insektenstichen, endlich multiple Gelenkversteifungen im Gefolge rheumatischer Polyarthritis.

Der unmittelbare Erfolg der Massagesitzung ist in der Regel ein augenfälliger, wofern nur der Patient begriffen hat, dass es auf möglichst tiefes Eintauchen ankommt und wofern er diese Erkenntnis mit dem nötigen Eifer in die That umsetzt. Der objektiven Kontrolle am besten zugänglich ist der Einfluss auf die Schwellung. Je stärker das Oedem vorher war, um so eklatanter pflegt die augenblickliche Wirkung zu sein; die vorher gespannte und glänzende Haut wird schlaff und gefältelt (etwa wie an den Fingern einer Wäscherin), und der Umfang der Teile nimmt

oft bedeutend ab. Durchschnittlich ergab sich für die Sitzung eine Reduktion des Fingerumfangs um $^1/_2$ bis $1^1/_2$ cm, zuweilen sogar $2^1/_2$ cm; am Metakarpus- und Handgelenk wurden Umfangsabnahmen von 1—3, ja in einem Fall von typischer Radiusfraktur sogar von $4^1/_2$ cm nach einer Sitzung gemessen.

Unverkennbar ist auch der momentane Einfluss auf die Gelenksteifigkeiten, sofern dieselben ihrer anatomischen Natur nach überhaupt noch durch Mechanotherapie beeinflussbar sind. Sobald nur die Finger ein klein wenig flektiert sind, erzeugt der Widerstand des Quecksilbers beim Eintauchen eine zwar schonende, aber doch mächtige weitere Flexionswirkung. Wiederholt habe ich bei Leuten mit typischen Radiusfrakturen, die mit mehr oder weniger vollständiger Versteifung der Finger aus dem Verband kamen, nach $^1/_2$stündiger Sitzung den aktiven Faustschluss frei und schmerzlos sich vollziehen sehen. Auch in dem einen Fall von Versteifung nach Polyarthritis war der Effekt ein überraschender. Bei den Phlegmonen lege ich, wie schon erwähnt, den Hauptwert auf die prophylaktische Wirkung der so früh, als es der Process erlaubt, anzuwendenden Quecksilbermassage.

Unangenehme Nebenwirkungen kamen nie zur Beobachtung. An keinem meiner Patienten, auch nicht an denen mit offenen Wunden (gelegentlich wurde versuchweise von der Ueberklebung Abstand genommen — ohne Schaden), selbst wenn sie mehrere Wochen täglich tunkten, wurden je Zeichen von Quecksilberintoxikation bemerkt.

Es liegt in der physikalischen Natur des Verfahrens, dass die Wirkung der Quecksilbermassage eine ausserordentlich gleichmässige sein muss. Alle in gleicher Höhe liegenden Teile werden unter gleichen Druck gesetzt, die tiefst eingetauchten peripheren Abschnitte erfahren die stärkste Kompression. Beim Eintauchen wird also das venöse Blut und weiterhin auch die Gewebsflüssigkeit in centripetaler Richtung aus dem Glied hinausgepresst, das Austauchen gestattet den Zustrom neuen arteriellen Blutes[1]) — also wirklich das physiologische Ideal einer Massage. Als einen Hauptvorzug des Verfahrens möchte ich aber noch ganz besonders betonen, dass, was überhaupt erreicht werden

1) Zuweilen findet man Patienten, die ihre Aufgabe erfüllt zu haben glauben, wenn sie den Arm recht tief im Quecksilber stecken lassen; dies entspricht natürlich keiner Massage, sondern höchstens einem Compressivverband, man muss daher die Leute kontrollieren.

kann, absolut schmerzlos erreicht wird. Empfindliche Kranke haben es ja ganz in der Gewalt, durch entsprechend langsames Eintauchen die Drucksteigerung so allmählich erfolgen zu lassen, dass sie in keiner Weise belästigend wirkt. Ich habe denn auch durchweg die Erfahrung gemacht, dass die Kranken gern und regelmässig zu den Sitzungen sich einstellten, was man bei der manuellen Massage nicht immer behaupten kann.

Die Enderfolge der Behandlung waren im Vergleich mit der manuellen Massage (wo ein solcher überhaupt möglich ist) durchaus zufriedenstellende. Wenn man sich natürlich auch von vorn herein klar sein muss, dass der sanfte gleichmässige Quecksilberdruck manches nicht leisten kann, was wir mit einem kräftigen Daumendruck fertig bringen, dafür leistet er, wie wir gezeigt haben, manches andere, was dieser nicht vermag, so dass beide Methoden sich wirksam ergänzen. Jedenfalls halte ich auf Grund der bisherigen Erfahrungen mich für berechtigt, denjenigen Kollegen, denen die lokalen Verhältnisse der Praxis[1]) es gestatten, die Quecksilbermassage der Hand[2]) zur Nachprüfung zu empfehlen.

Nach Abschluss dieser Arbeit entdeckte ich bei der Durchsicht der Litteratur eine vor 3 Jahren erschienene kurze Notiz von Prof. E. v. Rindfleisch[3]) in Würzburg, aus der hervorgeht, dass er die gleiche Methode an sich selbst wegen gichtischer Handgelenksarthritis mit Erfolg versucht hat. Bringt mich diese Entdeckung allerdings um den Anspruch auf die Priorität der Idee, so begrüsse ich sie wenigstens als willkommene Bestätigung meiner unabhängig von R.'s Mitteilung an grossem chirurgischem Material gewonnenen Resultate.

1) Für die Praxis ausserhalb der Klinik oder der Sprechstunde ist die Methode natürlich nicht verwendbar.

2) Zweifellos würden sich auch manche Affektionen der Unterextremität, vor allem die Folgezustände des Krampfaderleidens sehr gut zur Behandlung mit Quecksilbermassage eignen. Zu den Versuchen, wie sie zur Ausbildung und Wertprüfung einer neuen Methode nötig sind, konnte aber die untere Extremität nicht wohl benützt werden, da sie die Verwendung sehr grosser Gefässe und damit grosser Quecksilbermengen erfordert hätte, was bei dem Preis von ca. 80 M. pro Liter nicht ganz gleichgiltig ist.

3) Münch. med. Wochenschr. 1899. 22. Aug.

AUS DER

TÜBINGER CHIRURGISCHEN KLINIK

DES PROF. DR. v. BRUNS.

XV.

Welche Aussichten bietet die Operation des Mammacarcinoms bei vergrösserten Supraclaviculardrüsen?

Von

Prof. Dr. **H. Küttner,**
Assistenzarzt der Klinik.

Die folgenden Untersuchungen wurden an der v. Bruns'schen Klinik zu unserer eigenen Orientierung angestellt. Es handelt sich um diejenigen Fälle von Mammacarcinom, welche mit bereits vergrösserten Supraclaviculardrüsen in die Klinik kommen. Wie soll man sich ihnen gegenüber verhalten? Soll man sie noch operieren, oder ist ihre Prognose so ungünstig, dass ein Eingriff nicht die geringsten Aussichten auf dauernde Heilung bietet?

Im Laufe der Jahre sind wir verschieden vorgegangen. Früher haben wir die Operation als zwecklos abgelehnt, und nur ganz ausnahmsweise in geeigneten Fällen operiert. Dann, als die neuen eingreifenderen Operationsmethoden aufkamen, sind wir auch in dieser Richtung weiter gegangen und haben bei fühlbaren Supraclaviculardrüsen die Oberschlüsselbeingrube in gründlichster Weise ausgeräumt. Schliesslich, unter dem Eindruck einiger besonders rapid verlaufener Fälle stehend, sind wir wieder mutlos geworden und haben die Mehrzahl der betreffenden Patientinnen unoperiert entlassen, höchstens

hie und da eine Palliativoperation gemacht. Immer aber waren wir im Zweifel, was nun eigentlich das Richtige sei, und bei jedem einzelnen Falle machte sich die Unsicherheit in der Indikationsstellung unangenehm fühlbar. Wir sagten uns, dass die Prognose dieser Fälle der vorgeschrittenen Drüseninfektion halber eine sehr ungünstige ist, aber, wenn auch nur eine einzige Kranke dauernd geheilt wird, so hat die Operation doch ihre Berechtigung.

Um Klarheit über diesen Punkt zu bekommen, schien das Material unserer Klinik ganz besonders geeignet. Wir pflegen über das Schicksal aller unserer Patienten in einer Weise orientiert zu werden, welche an Kliniken mit weniger sesshaftem und weniger lokalisiertem Material nicht möglich ist. Eine lückenlose Nachrichtenreihe aber, wie sie, soweit mir bekannt, bisher nicht vorliegt, ist für die endgiltige Beantwortung obiger Frage notwendig, denn diejenigen Kranken, von welchen keine Nachricht einläuft, können gerade die dauernd Geheilten sein.

Von 1880—1902 sind an der v. Bruns'schen Klinik 54 Mammacarcinome mit gleichzeitiger Entfernung vergrösserter Supraclaviculardrüsen operiert worden. Es waren dies nur die verhältnismässig am günstigsten liegenden Fälle; die überwiegende Mehrzahl wurde in der Poliklinik oder nach der Aufnahme als inoperabel abgewiesen. Von den 54 Fällen kommen für die Beurteilung der Endresultate nicht in Betracht 2 an den Folgen der Operation Verstorbene (Fall 12 und 40) und 11 Fälle, bei denen die supraclavicularen Drüsen von der Achselhöhle bezw. der Unterschlüsselbeingrube aus entfernt worden sind (Fall 44—54). Hier ist, zumal sämtliche 11 Frauen ihrem Leiden erlegen sind (vergl. die Krankengeschichten), der Einwurf berechtigt, dass nicht alles erreichbare Kranke beseitigt worden ist. Einwandsfrei für die Berechnung sind nur die übrig bleibenden 41 Fälle, bei denen eine sorgfältige anatomische Präparation der Supraclaviculargrube mit oder ohne Durchsägung der Clavicula unter Herstellung der Kommunikation mit der Infraclaviculargrube stattgefunden hat.

Von jeder dieser Frauen ohne Ausnahme haben wir genaue Nachrichten über den Verlauf der Krankheit erhalten. Das Resultat war zunächst ein sehr gleichmässiges: Todesnachricht auf Todesnachricht lief ein, von einer Patientin (42) hörten wir zwar, dass sie noch lebe, doch sagte der Bericht, dass infolge ausgedehnten lokalen und regionären Recidivs der Tod demnächst zu erwarten sei. Schliesslich aber kam erfreulichere Kunde: zwei Frauen (Fall 28 und 39)

sollten leben und völlig gesund sein. Sie wurden zur Nachuntersuchung bestellt, und dabei fand sich folgendes: Die eine Patientin (28), bei welcher seit der Operation bereits $5^1/_2$ Jahr verflossen waren, hielt sich selbst für völlig gesund, in der That aber litt sie an einem inoperablen mediastinalen Recidiv, welches das Sternum durchwuchert und auf die angrenzenden Rippen übergegriffen hatte. So blieb als einzige die Patientin Franziska M. (39), und sie erwies sich in der That bei der Untersuchung 3 Jahre nach der Operation als völlig recidivfrei. Skeptisch geworden durch die uns vorliegende lange Totenliste gingen wir wegen der principiellen Bedeutung dieser einzigen Lebensrettung dem Fall weiter nach und zogen die pathologisch-anatomischen Notizen zu Rat, welche von jedem durch Operation gewonnenen Präparat über den makroskopischen und mikroskopischen Befund in eigenen Büchern angelegt werden. Da kam zu Tage, dass gar kein Mammacarcinom vorgelegen hatte, sondern dass ein grosses ulceriertes Hautcarcinom entfernt worden war, welches mit dem atrophischen Drüsengewebe der Mamma in keinem Zusammenhang gestanden hatte. Die mikroskopisch untersuchten Drüsen der Achselhöhle und Supraclaviculargrube waren nicht carcinomatös, sondern nur hyperplastisch gewesen. Eine Bestätigung des damaligen Befundes ergab sich daraus, dass die Patientin zur Zeit der Nachuntersuchung wieder an einem Hautcarcinom (der Schläfe) litt, und dass an der gesunden Brust- und Halsseite weiche vergrösserte Drüsen nachweisbar waren, welche vielleicht mit einer gleichzeitig bestehenden Lungentuberkulose einen gewissen Zusammenhang hatten.

So ist also das Resultat der Nachuntersuchung ein ebenso einheitliches wie deprimierendes. Keine einzige der Frauen ist dauernd geheilt worden trotz sorgfältigster Entfernung alles Kranken, trotz z. T. sehr eingreifender Operationen. Von den 40 Frauen sind 38 an Krebs gestorben, und 2 werden in kurzer Zeit einem inoperablen Recidiv erliegen. Der Tod ist entsprechend der verschiedenen Bösartigkeit des Mammacarcinoms bald wenige Monate (6, 9, 20, 31, 36, 38), bald 3 Jahre und mehr (7, 13, 22) nach der supraclavicularen Operation erfolgt. Als Todesursache war meist nur „Krebs“ oder „Brustkrebs“ in den Berichten angegeben, doch ging aus eingelaufenen ärztlichen Befunden hervor, dass Metastasen in inneren Organen ohne lokales und regionäres Recidiv nicht selten die Ursache des Todes gewesen waren und dass von den Drüsenrecidiven diejenigen des Mediastinums 5mal (16, 17, 28, 30, 32) im Vordergrunde des Krankheitsbildes gestanden hatten.

Auffallend ist, wie viel Unverheiratete (4, 13, 14, 16, 25, 26, 27, 31 = 20%) an diesen schwersten Formen des Mammacarcinoms gelitten hatten. Möglicherweise ist manches der alten Mädchen aus falschem Schamgefühl zu spät zum Arzt gegangen, in der Mehrzahl der Fälle aber war das Carcinom ein ganz besonders bösartiges gewesen und 5mal unter der Form der „Mastitis carcinomatosa" aufgetreten, bei welcher es infolge des rapiden Verlaufes anfangs zweifelhaft sein kann, ob eine entzündliche Affektion oder ein Carcinom vorliegt. Vielleicht, dass bei der Involution eines Organes, welches niemals funktioniert hat, die Wachstumsenergie der in Wucherung geratenden Zellen eine besonders grosse ist.

Aus der lückenlosen Untersuchungsreihe, über welche im Vorstehenden berichtet wurde, geht einwandsfrei hervor, dass jedes Mammacarcinom, bei welchem bereits vergrösserte Supraclaviculardrüsen fühlbar sind, eine absolut ungünstige Prognose giebt, dass auch bei gründlichster Operation gar keine, auch nicht die geringste Aussicht auf eine dauernde Heilung besteht. Die Verbreitungswege des Brustdrüsenkrebses sind eben so weit verzweigte, dass zu der Zeit, wo das Carcinom in der Supraclaviculargrube angelangt ist, auch bereits Regionen ergriffen sind, welche das Messer des Chirurgen nicht mehr erreicht (mediastinale Drüsen etc.). Da wir diese Bahnen nicht operativ ausschalten können, so ist auch die prophylaktische Ausräumung der mit ihnen auf gleicher Stufe stehenden Supraclaviculardrüsen, wie sie z. B. von Halsted eventuell sogar mit Resektion des Schlüsselbeins ausgeführt wird, keine berechtigte Operation. Gewiss werden wir in manchen Fällen aus Humanitätsgründen noch operieren, wo wir supraclaviculare Drüsen finden, stets aber werden wir uns klar sein und auch die Angehörigen der Kranken darüber aufklären, dass unsere Operation in solchem Falle nur eine palliative ist.

Krankengeschichten.

I. Mamma-Amputationen mit Ausräumung der Supraclaviculargrube.

1. Kunigunde Sch., 50 J., verh., aus Vehringen. 4. III. — 1. IV. 82. 2 Kinder, beide gestillt, Tumor vor 1 1/2 Jahren bemerkt. — Hühnereigrosses Carcinom r., Haut verwachsen, Muskel verschieblich. Wallnussgrosses Drüsenpaket in axilla, linsengrosse verschiebliche Supraclaviculardrüsen. — Mammaamputation mit Ausräumung der Achselhöhle und Su-

praclaviculargrube. — † 4. IX. 83 ($1^1/_2$ Jahre nach der supraclavicularen Operation) an Krebs.

2. Magdalene G., 62 J., verh., aus Mühlheim. 8.—29. III. 82. 7 Kinder, selbst gestillt. Vor 30 Jahren leichte Mastitis, seitdem Verhärtung, die seit 1 Jahr schnell wächst. — Hühnereigrosses, ulceriertes Carcinom r., auf dem Muskel verschieblich. Wallnussgrosses, verschiebliches Drüsenpaket in axilla, supraclavicular 3 bohnengrosse Drüsen. — Amp. mammae mit Ausräumung der Achselhöhle und Supraclaviculargrube. — † 3. IX. 83 ($1^1/_2$ Jahre nach der supraclavicularen Operation) an „Brustkrebs".

3. Maria W., 43 J., verh., aus Wachendorf. 22. XI.—22. XII. 86. 3 Kinder, selbst gestillt, Tumor seit 1 Jahr. — Hühnereigrosses, ulceriertes Carcinom r., mit Pectoralis verwachsen. Ein derber Strang zieht nach der Achselhöhle zu verschieblichem Lymphdrüsenpaket, supraclavicular mehrere kleine, harte Drüsen. 4. XII. 86 Mammaamputation mit Abtragung der Pectoralisfascie, Ausräumung der Achselhöhle und Supraclaviculargrube. In letzterer eine infiltrierte bohnengrosse Drüse. — † 23. I. 88 (1 Jahr nach der supraclavicularen Operation) mit lokalem Recidiv.

4. Auguste M., 42 J., ledig, aus Sulz. 28. XII. 87 — 23. II. 88. Tumor seit 1 Jahr. Diffuses, sehr malignes Carcinom der ganzen l. Mamma, Haut und Unterlage verwachsen, cancer en cuirasse, Hautmetastasen. Obere Grenze der infiltrierten Achseldrüsen nicht erreichbar. Supraclavicular eine linsengrosse Drüse zu fühlen (?). 12. I. 88 Amputatio mammae mit Exstirpation des Pectoralis, Abtragung der ganzen bedeckenden Haut, Ausräumung der Achselhöhle und Supraclaviculargrube. Heilung des grossen Defektes per granulationem. Recidivoperation am 20. VII. 88. Excision zweier erbsengrosser Hautknötchen. — † 19. XI. 88 (10 Monate nach der supraclavicularen, 4 Monate nach der Recidivoperation) an Krebskachexie.

5. Friederike R., 57 J., verh., aus Pfalzgrafenweiler. 14.—26. III. 88. 2 Kinder, Tumor seit $^3/_4$ Jahr. — Apfelgrosses Carcinom r., Haut und Unterlage nicht verwachsen, harte, verschiebliche Achseldrüsen. Supraclavicular eine bohnengrosse, verschiebliche Drüse. 15. III. 88 Amputatio mammae mit Entfernung der Pectoralisfascie und der äusseren Muskelpartien. Ausräumung der Achselhöhle und Supraclaviculargrube. — † 6. VII. 89 ($1^1/_4$ Jahr nach der supraclavicularen Operation) an „Brustkrebs".

6. Martha B., 54 J., verh., aus Wehingen 31. VII. — 27. VIII. 88. 2 Kinder, selbst gestillt. Tumor seit $^3/_4$ Jahr. — Hühnereigrosses Carcinom r., Haut leicht verwachsen, auf Unterlage verschieblich. Achselhöhle mit sehr zahlreichen kleinen Drüsen ausgefüllt. Supraclavicular

4 derbe bohnengrosse Drüsen. 14. VIII. 88 Amputatio mammae mit Ausräumung der Achselhöhle und Supraclaviculargrube. — † 1. II. 89 (5½ Monate nach der supraclavicularen Operation) an „Krebs."

7. Ursula H., 45 J., verh., aus Tuttlingen. 11. VI. — 2. VII. 89. 10 Kinder, alle selbst gestillt. Tumor seit ½ Jahr. — Hühnereigrosses Carcinom l., mit Haut verwachsen. In der Achselhöhle grosser, verwachsener Drüsentumor. 20. VI. 89. Amputatio mammae mit Ausräumung der Achselhöhle. — Recidivoperation 1. VII. 90. Entfernung eines aus carcinomatösen Drüsen und infiltriertem Muskelgewebe bestehenden Tumors dicht unterhalb des Schlüsselbeins, Ausräumung der Supraclaviculargrube, in der 1 haselnussgrosse harte Drüse. Glatte Heilung. — † 17. XI. 94 (4 Jahre 4 Monate nach der supraclavicularen Operation). „Hat bis zum Tode am alten Leiden gelitten".

8. Maria Z., 46 J., verh., aus Frickenhausen. 3.—21. VIII. 89. Eine Base an Brustkrebs gestorben. 8 Kinder, alle selbst gestillt. Nach der 3. Geburt beide Brüste stark angeschwollen, keine Eiterung. Tumor seit ½ Jahr. Wallnussgrosses Carcinom r., Haut verwachsen, Unterlage verschieblich. Zahlreiche kleine Drüsen in axilla, supraclavicular 3 bewegliche derbe Drüschen. 16. VIII. 89 Amputatio mammae mit Ausräumung der Achselhöhle und Supraclaviculargrube. In letzterer zahlreiche Drüsen, die sich ins Mediastinum fortzusetzen scheinen. — † 2. I. 91 (1 Jahr 4 Monate nach der supraclavicularen Operation) an „Krebs".

9. Waldburga G., 53 J., verh., aus Herbertingen. 4.—29. XII. 89. 7 Kinder, alle selbst gestillt. Tumor seit 1 Jahr. — Carcinom r., aus hühnerei- und wallnussgrossem Teil zusammengesetzt, Haut und Unterlage verwachsen, zahlreiche, teilweise unverschiebliche Drüsen in axilla, supraclavicular ein Strang linsengrosser derber Drüschen. 14. XII. 89. Amputatio mammae mit Ausräumung der Achselhöhle und Supraclaviculargrube. — † 31. III. 90 (3½ Monate nach der supraclavicularen Operation) an „Krebs".

10. Anna Maria K., 49 J., verh., aus Mägerkingen. 25. III.—18. IV. 90. 5 Kinder, 3 letzten selbst gestillt. Tumor seit ¾ Jahr. — Apfelgrosses Carcinom r., Haut und Unterlage nicht verwachsen. Zahlreiche kleinere Drüsen in axilla. 29. III. 90. Amputatio mammae mit Ausräumung der Achselhöhle. — 1. Recidivoperation. 3. VI. 92. Exstirpation von 3 erbsen- bis hühnereigrossen Knoten in der Narbe. — 2. Recidivoperation. 12. XII. 93. Excision eines handgrossen, zahlreiche kutane und subkutane Knötchen enthaltenden Bezirkes in der Umgebung der alten Narbe. Transplantation. Ausräumung der Supraclaviculargrube, in der zahlreiche erbsen—bohnengrosse Drüsen. Vor der Wirbelsäule eine weit hinaufgehende Drüsenkette, die nicht entfernbar.

— † 4. VIII. 94 (8 Monate nach der supraclavicularen Operation). „Das Leiden stellte sich nach kurzer Zeit wieder ein, bis der Tod erfolgte."

11. Johanna D., 71 J., verh. 1.—27. VII. 91. 2 Kinder, selbst gestillt. Tumor seit 1 J. — Hühnereigrosses Carcinom l. Haut verwachsen, Unterlage verschieblich. Strang vergrösserter Drüsen in axilla, zahlreiche kleine Drüsen supraclavicular. 9. VII. 91. Amputatio mammae mit Ausräumung der Achselhöhle und Supraclaviculargrube. In letzterer radikale Entfernung unmöglich. Heilung durch Lymphorrhoe aus der supraclavicularen Wunde verzögert. — † 21. II. 92 ($1/2$ Jahre nach der supraclavicularen Operation) an „Krebs".

12. Rosa K., 61 J., verh., aus Geisslingen. 16.—26. II. 92. 3 Kinder. Tumor seit $1/4$ Jahr. Diffuses Carcinom l., Haut in ganzer Ausdehnung verwachsen, Unterlage verschieblich. Grosses Drüsenpaket in axilla, zahlreiche erbsengrosse Drüschen supraclavicular. 18. II. 92. Amputatio mammae mit Ausräumung der Achselhöhle und Supraclaviculargrube. — † 26. II. 92 an linksseitiger Pneumonie.

13. Christine Sch., 45 J., ledig, aus Rossdorf. 26. II.—17. III. 92. Tumor seit $3/4$ Jahr. — Faustgrosses Carcinom l., Unterlage und Haut verwachsen, letztere am Perforieren, hühnereigrosses Drüsenpaket in Axilla. 3. III. 92. Amputatio mammae mit Ausräumung der Achselhöhle. 15. XII. 92. 1. Recidivoperation. Entfernung eines grossen, mit Muskulatur und Gefässen verwachsenen Krebsknotens. Ausräumung der Infra- und Supraclaviculargrube, in letzterer 2 bohnengrosse, harte Drüsen. — 29. V. 93. 2. Recidivoperation. Entfernung von 3 krebsigen Drüsen in der Supraclavicular- und Cervicalgegend. — † 20. XI. 96 (4 Jahre nach der ersten, $3 1/2$ Jahre nach der zweiten supraclavicularen Operation) an mediastinalem Recidiv.

14. Marie W., 44 J., ledig, aus Ebingen. 27. VI.—12. VII. 92. Tumor seit 2 Jahren. Ganze l. Mamma in derbe Geschwulst verwandelt, Haut verwachsen, Unterlage verschieblich. Taubeneigrosses Drüsenpaket in axilla. — 29. VI. 92. Amputatio mammae mit Ausräumung der Achselhöhle. — 1. Recidivoperation. 14. XII. 92. Excision zweier Krebsknoten in der Narbe, Exstirpation mehrerer Drüsen aus der Infra- und Supraclaviculargrube. — 2. Recidivoperation. 5. V. 93. Ausräumung der Supraclaviculargrube, in welcher mehrere Drüsen. — 3. Recidivoperation. 20. VII. 93. Excision eines kirschgrossen Knotens der Infraclaviculargrube. Exstirpation eines Drüsenrecidivs der Supraclaviculargrube mit Resektion der Clavicula. Die Drüse ist mit der Vena subclavia verwachsen, der seitliche Defekt durch Venennaht geschlossen. Glatte Heilung. — † 11. III. 94 ($1 1/4$ Jahr nach der ersten, 10 Monate nach der zweiten, 8 Monate nach der dritten supraclavicularen Operation) an „Carcinose".

15. Louise St., 47 J., verh., aus Reutlingen. 28. I.—11. II. 93. 2 Kinder, Tumor seit 2 Monaten. — Wallnussgrosses Carcinom l., Haut und Unterlage verschieblich. In beiden Axillen einige bohnengrosse, verschiebliche Drüsen. — 2. II. 93. Amputatio mammae mit Ausräumung der Achselhöhle. — 1. Recidivoperation 24. VIII. 95. Exstirpation eines wallnussgrossen Knotens in der Narbe. — 2. Recidivoperation 26. V. 96. Exstirpation der Sternalportion des Pectoralis maj., in welcher ein gänseeigrosser, mit der Haut verwachsener Krebsknoten. — 3. Recidivoperation. 9. X. 96. Exstirpation eines wallnussgrossen Knotens in der Narbe. Ausräumung des Zellgewebes zwischen Pectoralis major und minor. — 4. Recidivoperation 12. I. 97. Excision einer handgrossen, mit Knötchen durchsetzten Hautpartie um die Narbe. Entfernung des ganzen Pectoralis major und minor, in dem Rest des ersteren ein erweichter Krebsknoten, Vena axillaris von Krebsmassen umwachsen, wird in 5 cm Ausdehnung reseciert. Deckung des sehr grossen Defektes durch Lappenplastik. Ausräumung der Supraclaviculargrube, in welcher einige kleine Drüschen. — † 1. VI. 98 ($5^1/_2$ Jahr nach der Amputatio mammae, 1 Jahr $4^1/_2$ Monate nach der supraclavicularen Operation) an „Brustkrebs."

16. Firmina G., 42 J., led., aus Bierlingen. 1.—20. II. 93. — Tumor seit 1 Jahr. Diffuses Carcinom l., in ganzer Ausdehnung mit Haut und Unterlage verwachsen. Bohnengrosse Drüsen in axilla, supraclavicular mehrere bohnengrosse Drüsen. 8. II. 93. Amputatio mammae mit Exstirpation der Sternalportion des Pectoralis major, Ausräumung der Achselhöhle, Infra- und Supraclaviculargrube. — 29. V. 93. Sternales Recidiv. Inoperabel. — † 5. II. 94 (1 Jahr nach der supraclavicularen Operation) an „Brustkrebs".

17. Marianne H., 60 J., verh., aus Grossengstingen. 25. V.—21. VI. 93. 4 Kinder, selbst gestillt. Tumor seit 1 Jahr. Hühnereigrosses Carcinom l., Haut und Unterlage verwachsen. In axilla Kette derber Drüsen. 8. VI. 93. Amputatio mammae mit Entfernung der Pectoralisfascie und Ausräumung der Achselhöhle. — 2. IV. 98. Operation eines seit 6 Wochen konstatierten Recidivs. Ausräumung der Supraclaviculargrube, in der einige kleine Drüsen und zwischen Vena jugularis und subclavia ein bereits verwachsenes grösseres Paket. Durchsägung der Clavicula zur Exstirpation eines mit Nerven und Gefässen verwachsenen Drüsenpakets der Supraclaviculargrube. Nach Abtragung der Muskulatur findet sich ein Krebsknoten, der ins Mediastinum eindringt und inoperabel ist. — 1. X. 98. Wiederaufnahme. Patient wünscht Exartikulation des Armes wegen enormer Elephantiasis und heftiger Schmerzen. Carcinomatöse Drüsen in der l. Supra- und Infraclaviculargrube, l. Cervicalgegend und r. Axilla. Mediastinales Recidiv. Unoperiert entlassen. — † 21. IV. 99 (1 Jahr nach der supraclavicularen Operation) an „Krebs".

18. Lotte F., 61 J., verh., aus Esslingen. 7. XII. 94—14. I. 95. 1 Kind, selbst gestillt. Tumor seit $^3/_4$ Jahr. Faustgrosses Carcinom l., ulceriert, Unterlage verschieblich. Hautmetastasen. In axilla Strang taubeneigrosser, derber Drüsen, supraclavicular mehrere Drüsen. 15. XII. 94. Amputatio mammae mit Exstirpation der Sternalportion des Pectoralis major, Ausräumung der Achselhöhle und Supraclaviculargrube. – † 10. XI. 95 (1 Jahr nachder supraclavicularen Operation) an „Brustkrebs".

19. Anna Maria E., 52 J., verh., aus Hornstein. 14. I.—6. II. 95. 3 Kinder, Tumor seit 1 Jahr. Apfelgrosses Carcinom l., Haut und Unterlage verwachsen, in axilla verschiebliches Drüsenpaket, supraclavicular 1 bohnengrosse, verschiebliche Drüse. Injektionen von Erysipelserum, danach schnelle Vergrösserung der Achseldrüsen. 29. I. 95. Amputatio mammae mit Exstirpation eines Teils des Pectoralis major, Ausräumung der Achselhöhle und Supraclaviculargrube. In letzterer 2 bohnengrosse Drüsen. — † 20. X. 96. ($1^3/_4$ Jahr nach der supraclavicularen Operation) an Brustkrebs.

20. Maria R., 44. J., verh., aus Herrenalb. 15. VIII.—7. IX. 95. 10 Kinder, selbst gestillt. Tumor seit $^1/_2$ Jahr, beim Stillen des letzten Kindes bemerkt. Ganze r. Mamma carcinomatös, auf Unterlage verschieblich, Haut adhärent. Krebsige Drüsen bis zur Clavicula, supraclavicular mehrere erbsengrosse Drüschen. 16. VIII. 95. Amputatio mammae mit Exstirpation der Sternalportion des Pectoralis major, Ausräumung der Achselhöhle und Supraclaviculargrube. † 21. I. 96 (5 Monate nach der supraclavicularen Operation) an inneren Metastasen.

21. Marie M., 38 J., verh., aus Hochmössingen. 27. I.—21. II. 96. 3 Kinder, selbst gestillt, Tumor seit $^1/_2$ Jahr. Hühnereigrosses Carcinom l., Haut und Unterlage nicht verwachsen, zahlreiche harte Drüsen in axilla. 3. II. 96. Amputatio mammae mit Ausräumung der Achselhöhle. — 1. Recidivoperation 28. VII. 98. Exstirpation eines haselnussgrossen Knotens in der Narbe. 2. Recidivoperation 24. I. 99. Ausräumung der Supraclaviculargrube, in welcher ein Paket carcinomatöser, mit Phrenicus, Vena jugularis und subclavia verwachsener Drüsen, welche sich ins Mediastinum fortsetzen. † 31. VII. 1900 ($1^1/_2$ Jahr nach der supraclavicularen Operation) an Krebs.

22. Katharina Sch., 44 J., verh., aus Hülben. 23. III.—8. IV. 96. 8 Kinder, selbst gestillt, Tumor seit 4 Jahren. Hühnereigrosses Carcinom l., Haut und Unterlage nicht verwachsen. 24. III. 96. Amputatio mammae mit Exstirpation der Sternalportion des Pectoralis major und Ausräumung der Achselhöhle. — 1. Recidivoperation 10. III. 97. Exstirpation eines Narbenknötchens und eines mit der Vena subclavia unterhalb des Schlüsselbeins verwachsenen kleinen Krebsknotens. Ausräumung der Supraclaviculargrube, in der 2 kleine Drüschen. — 2. Recidivoperation

16. XI. 97. 2 kleine Drüsen supraclavicular, nochmalige sorgfältigste Ausräumung. — 3. Recidivoperation 24. IV. 98. Excision eines Knotens unterhalb der Clavicula mit seitlicher Resektion der Vena subclavia, Venennaht, glatte Heilung. — † 2. IV. 02 (10 Jahr nach dem ersten Auftreten, 5 Jahr nach der ersten, 4 Jahr 4½ Monate nach der zweiten supraclavicularen Operation) an „Krebs".

23. Katharina R., 62 J., verh., aus Locherhof. 25. VI.—24. VII. 96. Tumor seit 3—4 Jahren, seit einigen Monaten schnelles Wachstum. Gänseeigrosses Carcinom r., Haut verwachsen. Unterlage verschieblich. Axilla mit harten Drüsen ausgefüllt. 4—5 linsen- bis bohnengrosse Drüsen supraclavicular. 29. VI. 96. Amputatio mammae mit Exstirpation des Pectoralis major und minor, Ausräumung der Achselhöhle. Infra- und Supraclaviculargrube. Vorgeschrittene Drüseninfektion. — † 28. IV. 97. (10 Monate nach der supraclavicularen Operation) an Metastasen innerer Organe.

24. Friederika Sch., 46 J., verh., aus Saulgau. 2. XI.—2. XII. 96. Vater an Magenkrebs, Mutter an krebsverdächtigem Brustleiden gestorben. 1 Kind, nicht gestillt. Tumor seit 1 Jahr, auswärts mit Excision des Knotens aus der Mamma operiert. — Hühnereigrosses Carcinom l., Unterlage und Operationsnarbe verwachsen. Verhärtete Lymphstränge, zahlreiche krebsige Drüsen in axilla, superclavicular 1 Drüse fühlbar. 3. XI. 96 Amputatio mammae mit Exstirpation der sternalen Portion des Pectoralis, Ausräumung der Achselhöhle, Infra- und Supraclaviculargrube. Vorgeschrittene Drüseninfektion. — † 17. X. 97 (1 Jahr nach der supraclavicularen Operation) an „Krebs".

25. Louise M., 57 J., ledig, aus Diedelhofen. 3. XI.—3. XII. 96. Grossmutter an Mammacarcinom gestorben. Tumor seit 2 Jahren. — Faustgrosses Carcinom l., Haut und Unterlage verwachsen, zahlreiche harte Drüsen in axilla, mehrere kleine supraclavicular. 11. XI. 96 Amputatio mammae mit ausgedehnter Hautexcision, Exstirpation des Pectoralis major und minor, Ausräumung der Achselhöhle, Infra- und Supraclaviculargrube. Ueberall carcinomatöse Drüsen. — † 17. VIII. 97 (¾ Jahre nach der supraclavicularen Operation) an inneren Metastasen.

26. Christine B., 40 J., ledig, aus Rumsgrund. 10. XI.—3. XII. 96. Tumor seit 1 Jahr. — Sehr bösartiges Carcinom l., in grosser Ausdehnung mit Haut verwachsen, ausgedehnte Drüsenmetastasen bis zur Supraclaviculargrube. 18. XI. 96 Amputatio mammae mit weiter Excision der Haut, Exstirpation des Pectoralis major und minor. Ausräumung der Achselhöhle, Infra- und Supraclaviculargrube. In letzterer mehrere krebsige Drüsen. — 22. II. 97 Recidivoperation. Exstirpation mehrerer Knötchen in der Brust- und Achselhöhlennarbe.

Deckung der grossen Defekte durch Transplantation. — † 19. VII. 98 (1 3/4 Jahre nach der supraclavicularen Operation) an „Brustkrebs".

27. Magdalene M., 68 J., ledig, aus Achdorf. 23. II.—25. III. 97. Tumor seit 1 Jahr. — Gänseeigrosses Carcinom r., Unterlage fest verwachsen, Haut an mehreren Stellen eingezogen. Hartes Drüsenpaket in axilla. Infra- und supraclavicular kleine, harte Drüsen. 4. III. 97 Amputatio mammae mit Excision einer handtellergrossen Hautpartie, Exstirpation des Pectoralis major und minor, Ausräumung der Achselhöhle, Infra- und Supraclaviculargrube. — † 16. VII. 98 (1 1/4 Jahr nach der supraclavicularen Operation) an „Brustkrebs".

28. Anna Marie L., 58 J., verh., aus Munderkingen. 27. IV.—15. V. 97. 11 Kinder, davon 1 gestillt. Tumor seit 3 1/2 Jahren. — Faustgrosses Carcinom r. Haut und Unterlage verwachsen. Wenig Drüsen in axilla, supraclavicular 2 kleine Drüsen. 5. V. 97. Amputatio mammae mit Exstirpation der Sternalportion des Pectoralis major, Ausräumung der Achselhöhle, Infra- und Supraclaviculargrube. — Patientin ist noch am Leben. Nachuntersuchung am 9. X. 02 (5 1/2 Jahre nach der Operation): Pat. giebt an, dass sie sich seit der Operation wohl gefühlt habe, erst seit einem halben Jahre merkt sie eine Abnahme der Kräfte. Es findet sich ein grosses mediastinales Recidiv. Die ganze untere Hälfte des Sternums ist von einem durch den Knochen perforierten Tumor eingenommen, welcher nach rechts noch 2—3 Querfinger breit auf die Rippen übergreift. Die Haut über der derben, höckerigen Geschwulst ist verdünnt und blaurot verfärbt. Achselhöhle und Infraclaviculargrube frei. Supraclavicular eine linsengrosse, derbe, verschiebliche Drüse unter dem äusseren Ende der Narbe.

29. Veronika S., 62 J., verh., aus Seppach. 14. IX.—7. X. 97. 5 Kinder, selbst gestillt. Tumor seit 1/4 Jahr. — Hühnereigrosses Carcinom l. Haut verwachsen, Unterlage verschieblich. Infiltrierte Lymphbahnen führen zu ausgedehnten Drüsenmetastasen der Achselhöhle. Supraclavicular wallnussgrosses, derbes Drüsenpaket. 16. IX. 97. Amputatio mammae mit Exstirpation des Pectoralis major und minor, Ausräumung der Achselhöhle, Infra- und Supraclaviculargrube. Vene an mehreren Stellen dicht in carcinomatöse Drüsenmassen eingebettet. — † 25. V. 98 (8 Monate nach der supraclavicularen Operation) an Krebs.

30. Therese B., 51 J., verh., aus Wurmlingen. 8.—21. XI. 97. Tumor seit 1 Jahr bemerkt. — Aberriertes Carcinom in den oberen äusseren Ausläufern der r. Mamma, Haut verwachsen, Unterlage verschieblich. Axilla und Infraclaviculargrube ausgefüllt mit krebsigen Drüsen bis zu Taubeneigrösse. 13. XI. 97 Amputatio mammae mit Exstirpation der

Sternalportion des Pectoralis major, Ausräumung der Achselhöhle, Infra- und Supraclaviculargrube. — 1. Recidivoperation 26. II. 98. Exstirpation eines mit Plexus und Gefässen verwachsenen Recidivknotens der Axilla unter Resektion der Vena axillaris. Deckung des grossen Defektes durch Lappenplastik. — 12. X. 98 Typische Amputation der anderen Mamma wegen kleinen, mit Haut und Unterlage nicht verwachsenen Carcinoms. — 2. Recidivoperation 21. III. 99. Sehr schwierige Exstirpation eines wallnussgrossen, mit der r. Art. subclavia unterhalb des Schlüsselbeins verwachsenen Knotens, der aus der Vene excidiert wird. Seitliche Venennaht. Ausräumung der r. Supraclaviculargrube, in welcher mehrere kleine Drüsen. — † 15. XI. 01 ($2^3/_4$ Jahre nach der supraclavicularen Operation) an mediastinalem Recidiv. Links kein Recidiv.

31. Emilie St., 43 J., led., aus Vöhringenstadt. 25. XI.—8. XII. 97. Tumor seit $^1/_2$ Jahr. — Diffuses, sehr bösartiges Carcinom r., Haut und Unterlage verwachsen, infiltrierte Lymphgefässe führen zu der mit grossen Drüsen ausgefüllten Achselhöhle, supraclavicular 1 kleine Drüse. 26. XI. 97. Amputatio mammae mit ausgedehnter Excision der Haut, Exstirpation des Pectoralis major und minor, Ausräumung der Achselhöhle, Infra- und Supraclaviculargrube. In letzterer 1 carcinomatöse Drüse an der Jugularis int. Deckung des grossen Defektes durch Transplantation. — 25. I. 98. Pat. kommt mit kleinem Narbenrecidiv, Metastasen in Leber und Wirbelsäule. — † 22. V. 98 ($1^1/_2$ Jahr nach der supraclavicularen Operation) an Metastasen in inneren Organen.

32. Karoline V., 46 J., verh., aus Dettingen. 14.—25. VI. 97. Vater an Magenkrebs gestorben. 12 Kinder, selbst gestillt; bei der ersten Geburt Entzündung der l. Brust ohne Eiterung. Tumor seit 4 Monaten. Hühnereigrosses Carcinom l. Haut verwachsen, Unterlage verschieblich. In axilla einige kleine Drüsen. 17. VI. 97. Amputatio mammae mit Exstirpation der sternalen Portion des Pectoralis major, Durchschneidung des minor, Ausräumung der Achselhöhle. — Recidivoperation 17. XII. 97. Excision zweier Knoten in der Narbe. Ausräumung der Supraclaviculargrube, in welcher 2 Drüsen. — Im Februar 1898 zeigt sich Pat. mit inoperablem Recidiv. Wallnussgrosser Knoten im Latissimus dorsi, 2 kleine Knoten in der Narbe, grosses mediastinales Recidiv, welches das Sternum durchwachsen hat. Wegen starker Rückenschmerzen Verdacht auf Wirbelsäulenmetastase. — † 25. X. 98 (10 Monate nach der supraclavicularen Operation) an mediastinalem Recidiv und Metastasen.

33. Barbara B., 46 J., verh., aus Untermussbach. 13.—26. VI. 98. Pat. stammt aus einer Bluterfamilie. 17 Kinder, alle selbst gestillt. Vor 4 Jahren linksseitige Mastitis, die einen in letzter Zeit gewachsenen Knoten zurückliess. — Bösartiges, diffuses Carcinom l., Haut und Unterlage verwachsen. Zahlreiche krebsige Drüsen in axilla, mehrere

harte Drüsen supraclavicular. 14. VI. 98 Amputatio mammae mit Exstirpation der sternalen Portion des Pectoralis major, Durchtrennung des minor, Ausräumung der Achselhöhle, Infra- und Supraclaviculargrube, in letzterer krebsige Drüse zwischen Vena jugularis und subclavia. Starke Blutung. Glatte Heilung. — 13. II. 98. Pat. zeigt sich mit ausgedehntem Cancer en cuirasse. L. Brustseite bretthart infiltriert, einzelne Knötchen in der Narbe der Supraclaviculargrube. Lungenmetastasen. — † 30. III. 99 (3/4 Jahre nach der supraclavicularen Operation) an „Krebs".

34. Frau G., 39 J., aus Ulm. 14.—30. X. 98. Keine Kinder, Tumor seit 3 Monaten bemerkt. — Spitzentuberkulose. Bösartiges, diffuses Carcinom l., Haut und Unterlage verwachsen. Grosses Paket harter Drüsen in axilla. 15. X. 98 Amputatio mammae mit Exstirpation der sternalen Portion des Pectoralis major, Ausräumung der Achselhöhle und Infraclaviculargrube. — Recidivoperation 16. II. 99. Excision zweier Narbenknötchen, Ausräumung der Supraclaviculargrube, in welcher 2 kleine nicht krebsige und eine grosse carcinomatöse Drüse. — † im Mai 1899 nach einer weiteren, auswärts vorgenommenen Operation (3 Monate nach der supraclavicularen Ausräumung) an Metastasen. (?)

35. Magdalena Z., 55 J., verh., aus Thonbach. 12—26. XII. 98. — 3 Kinder, selbst gestillt; Tumor seit 2 Jahren. Faustgrosses Carcinom r., ulceriert, Unterlage verwachsen; hühnereigrosses Drüsenpaket in axilla. 15. XII. Amputatio mammae mit Exstirpation des Pectoralis major, Ausräumung der Achselhöhle und Infraclaviculargrube. — Recidivoperation 13. II. 00. Excision zweier Knoten in axilla, Ausräumung der Supraclaviculargrube, in welcher ein carcinomatöses Drüsenpaket. — 14. V. 01. Pat. zeigt sich mit inoperablem Recidiv, Supraclaviculargrube von derben, verwachsenen Drüsen ausgefüllt. — † 23. XII. 01 (1 Jahr 10 Monate nach der supraclavicularen Operation) an „Krebs".

36. Lina H., 46 J., verh., aus Tübingen. 18.—29. IV. 99. Vater an Magencarcinom, Mutter an Uteruscarcinom gestorben, Schwester wegen Mammacarcinom operiert. 4 Kinder, nicht gestillt. Tumor vor 2 Monaten bemerkt. — Hühnereigrosses Carcinom l., Haut und Unterlage nicht verwachsen. Drüsenpaket in axilla. 19. IV. 99 Amputatio mammae mit Exstirpation der Sternalportion des Pectoralis major und des Pectoralis minor. Ausräumung der Achselhöhle. — Recidivoperation 14. IX. 99. Ausräumung der Supraclaviculargrube, erbsen- bis nussgrosse, mit den Gefässen verwachsene Drüsen. — † 12. I. 00 (4 Monate nach der supraclavicularen Operation) an Lebermetastasen.

37. Adolfine G., 62 J., verh., aus Gamertingen. 19. V.—4. VI. 99. 3 Kinder, selbst gestillt. Tumor seit 3/4 Jahren. — Hühnereigrosses Carcinom r., Haut und Muskel verwachsen, grosses Drüsenpaket in axilla,

kleine Drüse supraclavicular. 24. V. 99 Amputatio mammae mit Exstirpation des Pectoralis, Ausräumung der Achselhöhle, Infra- und Supraclaviculargrube; in letzterer bohnengrosse, mit Vene verwachsene Drüse. — † 1. VI. 00 (1 Jahr nach der supraclavicularen Operation) an „Brustkrebs und Wassersucht".

38. Karoline K., 58 J., verh., aus Darmsheim. 13. VI.—24. VII. 99. 4 Kinder, selbst gestillt. Tumor seit 1/4 Jahr. Hühnereigrosses Carcinom l. Haut, Unterlage verschieblich. Grosses Drüsenpaket in axilla, kleine Drüschen supraclavicular. 19. VI. 99 Amputatio mammae mit Exstirpation des Pectoralis major und minor. Ausräumung der Achselhöhle, Infra- und Supraclaviculargrube. — † 4. IX. 99 (2 1/2 Monate nach der supraclavicularen Operation) an „Brustkrebs".

39. Franziska M., 56 J., ledig, aus Hofs. 19. X.—8. XI. 99. Schwester an Magencarcinom gestorben. Pat. seit 17. Lebensjahr erblindet. Tumor seit 3 Jahren. — Handtellergrosser, ulcerierter Tumor mit pilzförmig überhängenden Rändern links. Wenig Drüsen in axilla, supraclavicular 1 haselnussgrosse Drüse. 27. X. 99 Amputatio mammae mit Exstirpation des Pectoralis, Ausräumung der Achselhöhle und Supraclaviculargrube. Die makroskopische und mikroskopische Untersuchung ergiebt, dass es sich nicht um ein Mammacarcinom, sondern um ein Hautcarcinom handelt. Die Geschwürsfläche nimmt die Gegend der Brustwarze ein, hat ein feinkörniges, himbeerartiges Aussehen; im Krebsgewebe zahlreiche Cystchen. Die Drüsen mikroskopisch einfach hyperplastisch, nicht carcinomatös. — Nachuntersuchung am 15. X. 02 (3 Jahre nach der Operation): Pat. lebt recidivfrei. Kommt zur Exstirpation eines kleinen Epithelialcarcinoms der Schläfe. Lungentuberkulose. Kleine weiche Drüsen, ähnlich den exstirpierten, auch in der Axilla- und Supraclaviculargrube der gesunden Seite.

40. Katharina B., 43 J., aus Gentringen. 3.—25. VII. 99. 4 Kinder, selbst gestillt. Tumor seit 1 1/2 Jahren. Elende Frau. Handtellergrosses Carcinom r., ulceriert, Unterlage verwachsen. Grosses Drüsenpaket in axilla, nussgrosse Drüsen supraclavicular, kleine Drüsen in beiden Cervikalgegenden. 7. VII. 99 Amputatio mammae mit Exstirpation des Pectoralis. Ausräumung der Achselhöhle, Infra- und Supraclaviculargrube; Drüsen der letzteren mit Vena jugularis und subclavia verwachsen. — † 25. VII. 99 an rechtsseitiger Pneumonie.

41. Marie K., 46 J., verh., aus Pfalzgrafenweiler. 3.—19. II. 00. 4 Kinder, selbst gestillt. Tumor seit 3/4 Jahren. Faustgrosses Carcinom l., Fortsatz gegen die Axilla, Haut und Unterlage verwachsen. Drüsenstrang bis zum Clavikel, nussgrosses Packet supraclavicular. 6. II. 00 Amputatio mammae mit Exstirpation des Pectoralis, Ausräumung der

Achselhöhle, Infra- und Supraclaviculargrube. — † 9. XI. 00 (9 Monate nach der supraclavicularen Operation) an „Krebs".

42. Genoveva Sch., 46 J., verh., aus Lauterach. 2.—14. VII. 00. 11 Kinder, nie gestillt. Tumor seit 1/2 Jahr. Apfelgrosses Carcinom r., Haut verwachsen, Unterlage verschieblich, gleich grosses Drüsenpaket in axilla. 5. VII. 00 Amputatio mammae mit Exstirpation des Pectoralis. Ausräumung der Achselhöhle und Infraclaviculargrube. — 1. Recidivoperation 22. XI. 00. Excision zweier Knoten in der Narbe. 2. Recidivoperation 14. I. 01. Excision zweier Narbenknötchen. 3. Recidivoperation 17. V. 01. Ausräumung der Infra- und Supraclaviculargrube mit Durchsägung der Clavicula. Zahlreiche mit den Gefässen verwachsene krebsige Drüsen. — Nachricht vom 6. X. 02 (1 Jahr 5 Monate nach der supraclavicularen Operation): Schweres lokales und regionäres Recidiv. Ulceration auf der Brust und in axilla. Exitus bald zu erwarten.

43. Marie H., 48 J., verh., aus Wildbad. 23. II.—10. IV. 01. 8 Kinder, 3 gestillt. Vor 8 Jahren Excision der Warze wegen chronischen Ekzems. Tumor seit 2 Monaten. Apfelgrosses Carcinom r., Haut und Unterlage verwachsen. Derbe, kirschgrosse Drüsen in axilla, bohnengrosse Drüsen supraclavicular. 29. III. 01 Amputatio mammae mit Exstirpation des Pectoralis, Ausräumung der Achselhöhle, Infra- und Supraclaviculargrube. — † 15. XI. 01 (8 Monate nach der supraclavicularen Operation) an Krebskachexie.

II. Mamma-Amputationen mit Entfernung supraclavicularer Drüsen von der Infraclaviculargrube aus.

44. Friderika H., 36 J., verh., aus Frickenhausen. 31. I.—17. II. 89. Eigrosses Carcinom l., Haut verwachsen, Unterlage verschieblich, Drüsen bis zur Supraclaviculargrube. 6. II. 89 Operation. — † 20. I. 92 (3 Jahre nach der Operation) an Metastasen in inneren Organen.

45. Augustina H., 44 J., verh., aus Schlossberg. 15. VII.—20. VIII. 89. Hühnereigrosses Carcinom l., ulceriert, mit Unterlage verwachsen. Drüsen bis zur Supraclaviculargrube. — 23. VII. 89 Operation. — † 30. X. 90 (1 1/4 Jahr nach der Operation) an Metastasen in inneren Organen.

46. Therese H., 38 J., verh., aus Walbertsweiler. 14. XI. bis 4. XII. 89. — Diffuses Carcinom l., ulceriert, mit Unterlage verwachsen. Hühnereigrosses Paket in axilla, kleine Drüsen in Infra- und Supraclaviculargrube. 19. XI. 89 Operation. — † 16. III. 90 (4 Monate nach der Operation) an „Brustkrebs".

47. Elisabeth V., 60 J., ledig, aus Nusplingen. 22. XI.—29. XII. 89. Mannskopfgrosses Carcinom r., ausgedehnt ulceriert. Drüsen bis über die

Clavicula. 5. XII. 89 Operation. — 3. III. 91 Recidivoperation. Excision eines wallnussgrossen Narbenknotens. — † 14. IV. 94 (4½ Jahre nach der Operation) an Metastasen in inneren Organen.

48. Agnes G., 62 J., verh., aus Lauffen. 28. V.—19. VI. 93. Diffuses Carcinom r., mit Haut ausgedehnt verwachsen, Unterlage verschieblich, Drüsen bis zur Supraclaviculargrube. — 8. VI. 93 Operation. — † 2. VIII. 97 (4 Jahre nach der Operation) an „Brustkrebs".

49. Elisabeth K., 34 J., verh., aus Haislach. 26. VIII.—11. IX. 93. Kleines Carcinom r., Haut und Unterlage nicht verwachsen, ausgedehnte Drüsenmetastasen bis in die Supraclaviculargrube. 28. VIII. 93 Operation. — † 5. III. 97 (3½ Jahre nach der Operation) „an dem gleichen Leiden, welches sie nicht mehr vollständig verliess".

50. Agathe C., 67 J., verh., aus Hundersingen. 13. VII.—9. VIII. 94. Diffuses Carcinom l., ausgedehnt ulceriert, Unterlage verschieblich. Drüsen bis über die Clavicula, krebsige Drüse am Sternalrand im 2. Intercostalraum. — 19. VII. 94 Operation. — † 24. X. 94 (3 Monate nach der Operation) an „Brustkrebs".

51. Barbara L., 31 J., verh., aus Ulm. 6.—17. IX. 94. Zweifaustgrosses Carcinom r., Haut und Muskulatur verwachsen. Harte Drüsen in axilla, Infra- und Supraclaviculargrube. 7. IX. 94 Operation. — † 1. II. 95 (½ Jahr nach der Operation) an „Brustkrebs".

52. Katharina Sch., 51 J., verh., aus Gechingen. 24. II.—14. IV. 98. Faustgrosses Carcinom r., Haut und Unterlage verwachsen. Drüsen bis über die Clavicula. — 3. III. 98 Operation. Deckung des grossen Hautdefektes durch Transplantation. — 3. VII. 99. Pat. zeigt sich mit ulceriertem lokalem Recidiv und hühnereigrossem, verwachsenen Drüsenpaket supraclavicular. Inoperabel. — † 8. III. 00 (2 Jahr nach der Operation) an „Krebs".

53. Christine S., 68 J., verh., aus Themmenhausen. 11.—27. VII. 01. Diffuses Carcinom r., ulceriert, Unterlage verschieblich. Hautmetastasen. Drüsen bis über die Clavicula. 13. VII. 01 Operation. Deckung des Defektes durch Transplantation. — † 10. IV. 02 (¾ Jahr nach der Operation) an „Brustkrebs".

54. Ursula K., 62 J., verh., aus Griesingen. 19.—31. VIII. 01. Skirrhus r., ulceriert, Drüsen bis zur Supraclaviculargrube. — 21. VIII. 01 Operation. — † 11. XI. 01 (3 Monate nach der Operation) an Lebermetastasen.

BEITRÄGE

ZUR

KLINISCHEN CHIRURGIE

MITTEILUNGEN AUS DEN CHIRURGISCHEN KLINIKEN

ZU

Amsterdam Basel Breslau Budapest Freiburg Genua Heidelberg Innsbruck Königsberg Leipzig München Prag Rostock Strassburg Tübingen Würzburg Zürich

UND DEN CHIRURGISCHEN ABTEILUNGEN

DES

Städtischen Krankenhauses Dresden Frankfurt a. M. Karlsruhe Nürnberg Stettin Augusta-Hospitals in Berlin Allgemeinen Krankenhauses in Hamburg Diakonissenhauses in Freiburg i. B. und Stuttgart Kantonsspitals in Münsterlingen Landkrankenhauses in Hanau Allerheiligen-Hospitals in Breslau

Herausgegeben von

O. v. Angerer (München) **B. v. Beck** (Karlsruhe) **C. Brunner** (Münsterlingen) **P. v. Bruns** (Tübingen) **O. v. Büngner** (Hanau) **V. Czerny** (Heidelberg) **C. Garrè** (Königsberg) **C. Göschel** (Nürnberg) **E. Goldmann** (Freiburg i. B.) **V. v. Hacker** (Innsbruck) **O. Hildebrand** (Basel) **P. Kraske** (Freiburg i. B.) **F. Krause** (Berlin) **R. U. Kroenlein** (Zürich) **H. Kümmell** (Hamburg) **O. Lanz** (Amsterdam) **H. Lindner** (Dresden) **O. Madelung** (Strassburg) **J. v. Mikulicz** (Breslau) **W. Müller** (Rostock) **G. F. Novaro** (Genua) **J. Réczey** (Budapest) **L. Rehn** (Frankfurt a. M.) **O. Riegner** (Breslau) **C. Schönborn** (Würzburg) **K. Steinthal** (Stuttgart) **F. Trendelenburg** (Leipzig) **A. Wölfler** (Prag)

Redigiert von

P. v. BRUNS

SECHSUNDDREISSIGSTER BAND

Drittes Heft.

MIT 6 ABBILDUNGEN IM TEXT

TÜBINGEN
VERLAG DER H. LAUPP'SCHEN BUCHHANDLUNG
1902.



Alle Rechte vorbehalten.

DRUCK VON H. LAUPP JR IN TÜBINGEN.

AUS DEM

ALLGEMEINEN KRANKENHAUSE

ZU NÜRNBERG.

CHIRURG. ABTEILUNG: OBERARZT DR. GÖSCHEL.

XVI.

Ueber die Behandlung der Varicen der unteren Extremität durch Ausschälung nach Madelung[1]).

Von

Dr. **Felix Fraenkel,**
Sekundärarzt.

In den weitaus meisten Fällen von Varicenbildung an der unteren Extremität sind die Beschwerden sicherlich so geringfügig, dass man eine specielle Therapie überhaupt entbehren oder dass man sich doch lediglich mit palliativen Hilfsmitteln (centripetalen Bindeneinwicklungen u. dergl.) begnügen kann. Demgegenüber giebt es aber zweifellos eine, wenn auch beschränkte Anzahl von Fällen, in denen entweder die Krampfadern selbst so lästige Beschwerden verursachen, oder die als Folgezustände auftretenden Ekzeme und Ulcerationen so hartnäckiger Natur sind, dass nur auf operativem Wege eine erfolgreiche Bekämpfung des Leidens möglich erscheint. In derartig schweren Fällen von Varicenbildung operative Hilfe zu bringen, ist auch nicht nur ein Bestreben der modernen Chirurgie geworden, sondern die Geschichte der Medicin

1) Diese und die folgenden Arbeiten bis Nr. XXIII sind in der Festschrift zum 25jährigen Jubiläum des Herrn Hofrat Dr. Göschel in Nürnberg abgedruckt.

lehrt uns, dass schon Celsus, schon Galen sich im gleichen Sinne bemühten [1]). In früheren Zeiten wird man ja aber gewiss zu grösserer Zurückhaltung und strengerer Indikationsstellung um so mehr Anlass gehabt haben, als damals bei Operationen an grösseren Venen nachfolgende Thrombophlebitis und ihre gefürchteten Konsequenzen kein seltenes Ereignis waren. Dieser Gefahr vorzubeugen, war denn auch früher das besondere Bemühen der Chirurgen; alle die verschiedenartigen Operationsmethoden (Operationen mit dem Glüheisen, perkutane Umstechung u. s. w.) erstrebten das gleiche Endziel, nämlich die Entfernung oder Verödung der erkrankten Vene, möglichst ohne Infektion des Venengebietes, zu erreichen. Die vielfachen Bemühungen nach dieser Richtung hin haben in der aseptischen Aera ihre Bedeutung verloren, und es kommen heute als operative Massnahmen bei Behandlung der Varicen wohl nur zwei Methoden in Betracht: die Unterbindung bezw. Resektion der Vena saphena magna am Oberschenkel im Sinne Trendelenburg's oder die radikale Entfernung der erkrankten Venenpartie, wie sie in Deutschland vor allem von Madelung in Aufnahme gebracht wurde.

Von den beiden genannten Methoden hat ohne Zweifel die Trendelenburg'sche Operation eine erheblich ausgedehntere Verbreitung gefunden. Dieses schon deshalb, weil sie einen bei weitem geringfügigeren Eingriff darstellt, der sich ohne Allgemeinnarkose in wenigen Minuten ausführen lässt. Dann aber ist ja zweifellos der kurative Erfolg der Trendelenburg'schen Operation für die erste Zeit zumeist ein frappierender, in vielen Fällen bleibt er auch ein dauernder. Letzteres eben jedoch nur in vielen Fällen; dass bei einer Anzahl von Patienten aus nicht vorher zu bestimmenden Gründen der gewünschte Erfolg ausbleibt, darüber belehrt uns nicht nur eine kritische Beurteilung der über die Trendelenburg'sche Operation geführten grossen Statistiken, wie sie von Faisst, Perthes und Anderen veröffentlicht sind, sondern auch Beobachter, die über eine geringere Anzahl von Einzelfällen verfügen, hatten ein Ausbleiben des gewünschten Erfolges nach Verschluss des Saphenastammes des öfteren zu beklagen. Dieses und nicht minder theoretische Erwägungen führten einen Teil der Chirurgen zu dem Madelung'schen Prinzipe der Radikalentfernung der Varicen: bei den schwersten Formen der Varicenbildung schien ein Palliativmittel,

1) Vergl. hierüber den geschichtlichen Ueberblick bei Trendelenburg, l. c. S. 206 ff.

wie es die Trendelenburg'sche Saphena-Ausschaltung im Grunde nur darstellt, nicht so genügend, wie eine möglichst radikale Beseitigung des schwer erkrankten Venengebietes. Dass man jedoch nur bei den wirklich schweren Formen von Krampfaderbildung zur ausgedehnten Excision berechtigt sei, war schon in den Arbeiten aus der Madelung'schen Klinik selbst [1]) hervorgehoben worden; diesem Grundsatze traten auch die anderen Anhänger der Exstirpationsmethode bei. Auch hieraus erklärt es sich zum Teil, dass relativ wenig Statistiken über grössere Reihen von Excisionen bei Krampfaderbildung bisher publiciert sind: von Boenecken ist über 32 Fälle aus der Madelung'schen Klinik, von Kraemer über 18 Fälle aus der Landerer'schen Abteilung, von Dombrowski [2]) über 15 Fälle berichtet worden; O'Conor, welcher ohne scheinbar die Madelung'sche Abhandlung zu kennen nach ganz ähnlichen Grundsätzen operiert, hat im Jahre 1900 über 40 Fälle Bericht gegeben. Letztere Arbeit gewährt jedoch ebenso wenig, wie die Arbeit von Dombrowski, über die Dauerresultate Aufschluss.

Im Städtischen Krankenhause zu Nürnberg wird von uns seit ca. $3^1/_2$ Jahren die Madelung'sche Ausschälung der Varicen principiell als Operationsverfahren bei den schweren Formen der Krampfaderbildung ausgeübt. Es wurden im genannten Zeitraum 35 Operationen nach Madelung ausgeführt. Diese Operationen insgesamt einer kritischen Einsicht zu unterziehen, sowie über die Dauerresultate uns durch eine eingehende Enquête zu unterrichten, schien uns von Bedeutung für unser ferneres Verhalten in dieser Frage. Das hierbei gewonnene Resultat sowie die uns bei der Varicenbehandlung leitenden Grundsätze sind im Folgenden von uns niedergelegt.

Um klarzustellen, aus welchen Gründen wir uns bei den schweren Formen von Krampfaderbildung an der unteren Extremität zur Exstirpationsmethode bekennen, glauben wir auf das Krankheitsbild der Varicen in kurzen Zügen eingehen zu müssen.

Die früher fast allgemein verbreitete Ansicht, dass es sich bei den Varicen lediglich um Erweiterung der betreffenden Venengeflechte handle, ist in den letzten Jahrzehnten immer mehr durch die Erkenntnis verdrängt worden, dass vielmehr eine eigentliche Erkrankung der Venen vorliege. Dass die varikösen Venen an ihren Wandungen erhebliche pathologische Veränderungen darbieten,

1) Vergl. Madelung, l. c., Boenecken, l. c.

2) Petersb. med. Wochenschr. 1894; cit. nach Kraemer, l. c.

ergiebt sich schon aus einer makroskopischen Betrachtung entsprechender Präparate. Noch mehr haben sorgfältige histologische Untersuchungen, wie sie von Lobaroff[1]), Epstein, Janni. Kraemer etc. ausgeführt wurden, die ausgesprochenen Veränderungen der varikösen Gefässe erkennen lassen. Auf die speciellen Ergebnisse dieser Untersuchungen einzugehen, ist hier nicht der Platz; nur sei erwähnt, dass man ausser einer muskulären Hypertrophie an der Media, auch an Intima und Adventitia Veränderungen speciell Bindegewebswucherung gefunden hat.

Vielfach hat man versucht, die Veränderungen der Gefässwand bei den Varicen als sekundäre aufzufassen, als Folge eines erhöhten Druckes im venösen Gefässsystem, die variköse Erkrankung selbst auf eine Behinderung des venösen Abflusses zurückzuführen. Allein diese Ansicht hat immer mehr an Verbreitung verloren gegenüber der Erkenntnis, dass die Varicenbildung als eine primäre Erkrankung der Venen zu deuten ist. Diese letztere Annahme fand auch eine experimentelle Begründung durch Versuche v. Lesser's, welcher durch Gipsinjektionen in einem venösen Hauptstamm der unteren Extremität eine Cirkulationsstörung künstlich erzeugte: hierbei sah er niemals Varicen in den peripheren Venen entstehen, sondern lediglich „Stauungsödem und eine einfache Dilatation collateraler subkutaner Venen sowie kutaner Venennetze“ [2]); v. Lesser kommt hiernach zu dem Schlusse: „Mechanische Cirkulationshindernisse bedingen überall nur eine Erweiterung der Venen. — Zur Bildung von Varicen gehört eine Wucherung der Gefässwand, ein Wachstum in Länge und Breite“ [3]). Auch sonst sprechen, ausser diesen experimentellen Erfahrungen, zahlreiche Gründe dagegen, dass die Varicen als Folge mechanischer Hindernisse aufzufassen sind. Diese Gründe sind unter andern von Kraemer eingehend erörtert und zusammengestellt worden, so dass eine erneute Aufzählung hier wohl unterbleiben kann. Kraemer weist auch, wie schon andere Autoren vor ihm, auf die Bedeutung hin, welche Heredität und individuelle Veranlagung bei Varicenerkrankung haben; letzteres dokumentiert sich schon darin, dass die betreffenden Patienten meist noch andere Wachstumsanomalien (Plattfuss, Genu valgum, vor allem aber ein relativ übermässiges Längenwachstum der unteren Extremitäten) zeigen; auch Prädis-

1) Lobaroff, Virchow's Arch. Bd. 54; cit. nach Janni, l. c.
2) v. Lesser, l. c. S. 532.
3) v. Lesser, l. c. S. 533.

position einzelner Rassen für Varicenbildung scheint feststehend zu sein (Broca)[1]).

Die Bedeutung von Rasse, Heredität und individueller Disposition sowie der Umstand, dass die Varicenbildung sich sehr oft in den Pubertätsjahren in ausgesprochener Weise entwickelt, legten es nahe, das Leiden als auf einer „kongenitalen Anlage" beruhend zu deuten. Dieses ist wohl auch als eine jetzt fast allseitig anerkannte Ansicht zu bezeichnen. Worin diese „kongenitale Anlage" besteht, ist freilich nicht sichergestellt. Kraemer, der sich mit diesen ätiologischen Fragen überaus eingehend beschäftigt hat, sucht in sehr interessanter Ausführung die Anlage zur Varicenbildung in einer mangelhaften Bildung der „Klappen sowie der einen integrierenden Bestandteil der Venenklappen bildenden Längsmuskulatur". Die Annahme, dass auf eine mangelhafte Ausbildung des Klappenapparates die Entstehung der Varicen zurückzuführen sei, ist übrigens auch früher schon von einzelnen Autoren angedeutet worden (Robitsch, Storp); erst von Kraemer wurde dieselbe jedoch eingehender erörtert und zu einer Theorie erhoben, „durch welche sich die Varicenbildung einfach erklären liesse". Handelt es sich bei dieser Annahme auch vorläufig nur um eine Hypothese, so ist doch anderseits als feststehend zu erachten, dass die Klappen bei variköser Venenerkrankung in besonderem Masse mitbeteiligt sind: es ist eine Insufficienz aller oder der meisten Klappen in varikösen Venen stets, und zwar auch schon bei relativ geringer Erweiterung der letzteren, zu konstatieren (Trendelenburg, Kraemer etc.). Diese Klappen-Insufficienz spielt für die weitere Entwicklung des Leidens sicher eine bedeutsame Rolle, und auf sie ist daher auch bei therapeutischen Massnahmen (im speciellen bei der Trendelenburg'schen Operation) eine besondere Rücksicht genommen worden.

Die Insufficienz der Klappen in den varikös erkrankten Venen, speciell auch in der Vena saphena magna, ist von um so grösserer Bedeutung, als in den höher gelegenen Venen (Vena femoralis, Vena iliaca) an sich normaler Weise keine Klappen bestehen; fallen nun noch infolge der varikösen Disposition im Gebiete der Vena saphena magna die Klappen aus, so ist von der Vena iliaca bis zu den kleinsten Geflechten ein „einziges weites, durch keinen Ventilverschluss unterbrochenes kommunicierendes Rohrsystem gebildet,

1) Cit. nach Kraemer, l. c.

dessen flüssiger Inhalt in seinen Bewegungen wesentlich nur der Schwere folgt" (Trendelenburg)[1]). Es befindet sich somit in den varikösen Venen, speciell auch in den kleinsten kutanen Varicen das Blut, im besonderen beim Stehen der Patienten, unter ganz besonders hohen Druckverhältnissen. Als Folge dieser abnormen Drucksteigerung werden weitere schwere Schädigungen der (an sich ja schon primär erkrankten) Gefässwände in den Krampfadergeflechten sowie Ernährungsstörungen in der Umgebung auftreten. Auf diese Weise wirkt dann doch das mechanische Moment der Blutstauung — allerdings sekundär als Folge der Klappeninsufficienz in den varikösen Venengeflechten — auf die weitere Entwicklung des Leidens höchst schädigend ein.

Die Beschwerden und konsekutiven Schädigungen, welche aus der auf Klappeninsufficienz beruhenden Blutstauung sich ergeben, werden durch die Trendelenburg'sche Operation zweifellos in durchaus geeigneter Weise bekämpft. Die Ligatur bezw. Resektion der Saphena, d. h. die Unterbrechung des vom Herzen bis zu den Varicengeflechten „durch keinen Ventilverschluss unterbrochenen Rohrsystems" bewirkt denn auch zumeist alsbald eine wohlthuende Entlastung der varikösen Geflechte und Besserung der Beschwerden. Reseciert man, anstatt die doppelt unterbundene Vena saphena nur zwischen den Ligaturen zu durchschneiden, ein Stück der Vene (um so ein Wiederwegsamwerden derselben sicher zu verhindern) und verlegt man die Resektionsstelle möglichst hoch hinauf bis dicht unter die Fossa ovalis (um ein vikariierendes Eintreten von Collateralvenen zu verhindern) — so ist die Sicherheit des Erfolges noch besser gewährleistet. Allein trotz alledem bleibt der Erfolg in einer grossen Anzahl von Fällen, vor allem bei den schwersten Formen von Varicenbildung, aus, oder er ist nur ein vorübergehender. Es erklärt sich dies daraus, dass ja nach der Trendelenburg'schen Operation die varikösen Venengeflechte weiter bestehen und auch in den Cirkulationsstrom eingeschaltet bleiben. Zwar werden sie sich nicht mehr von centralwärts strotzend füllen können, wie zuvor; allein sowohl von peripherwärts, als auch von den zur Femoralis führenden Anastomosen aus werden die varikösen Gefässe weiterhin mit Blut versorgt. Die schwer erkrankten Venengeflechte sind aber für die Blutdurchströmung gewiss nicht mehr geeignet; normale Cirkulationsverhältnisse werden in ihnen

1) Trendelenburg, l. c. S. 197.

nicht statthaben können. In den vielfachen kleinen und grösseren Ausbuchtungen der Gefässwand kommt es zur Stagnation des Blutes; diese Stagnation sowie die Veränderung der Gefässwand selbst geben zu Thrombosierungen Anlass. Rings um die thrombosierten Gefässe aber wird es dann zu mehr oder minder schweren Ernährungsstörungen kommen können. Uebrigens werden auch ohne vorhergehende Thromben die schwer erkrankten Venengeflechte periphlebitische Processe veranlassen können. Sie wirken wie Fremdkörper auf ihre Umgebung (Kraemer). Jedoch nicht nur diese entzündlichen Erscheinungen in der Umgebung der Varicen haben wir in einzelnen Fällen auch nach der Saphena-Ausschaltung weiterhin zu gegenwärtigen; es verschwinden vielmehr, so lange die schwer erkrankten Venengeflechte in den Cirkulationsstrom eingeschaltet bleiben, des öftern auch die bekannten Krampfaderbeschwerden (Ermüdungsgefühl der Beine, neuralgieartige Schmerzen etc.) nicht völlig nach der Operation.

Aus allen diesen Gründen erscheint uns eine radikale Entfernung der erkrankten Venengeflechte, wie sie von Madelung im Jahre 1884 empfohlen wurde, bei den schweren Varicenformen das zweckmässigere Operationsverfahren. Madelung erstrebt die „radikale Ausschälung der durch cirsoide Varicenbildung degenerierten Venenplexus". Madelung selbst will, es sei dies nochmals betont, diese Operation nur für die schwersten Fälle von Varicen angewendet wissen. Trotzdem konnte er im Jahre 1889 über 32, im Laufe von 7 Jahren nach diesen Grundsätzen operierte Fälle berichten lassen [1]). Die Erfolge waren nach diesem Berichte im allgemeinen sehr günstige und andauernde. Madelung selbst betont jedoch, dass es wohl Fälle gäbe, bei denen auch die radikale Ausschälung nicht mehr den gewünschten Erfolg habe; diese Fälle wären eben auf operativem Wege überhaupt nicht mehr zu heilen.

Bei seinen Operationen bemüht sich Madelung, die Vene möglichst in der ganzen Ausdehnung der Erkrankung zu entfernen; in einer Reihe von Fällen ist er dabei mit Ausschälung am Unterschenkel allein ausgekommen, in andern Fällen hat er die erkrankte Vena saphena auch am Oberschenkel, bis hoch hinauf, exstirpiert. Vor der Operation legt Madelung einen locker konstringierenden Gummischlauch am Oberschenkel an, um die Varicen hier-

1) Boenecken, l. c.

durch zu füllen und auch die kleineren Geflechte für die Exstirpation besser sichtbar zu machen. Bei der Ausschälung ging Madelung späterhin nicht mehr, wie anfangs, scharf präparierend zu Werke, sondern er reisst die Venengeflechte stumpf heraus: bei diesem letzteren Verfahren soll die Blutung minimal sein, nur sehr wenige Ligaturen notwendig werden und auch die Zeitersparnis erheblich sein.

Ueber die Erfolge der Varicenbehandlung durch möglichst radikale Excision haben fernerhin besonders noch berichtet Kraemer, Dombrowsky, Remy, O'Conor, Stecchi, etc. Sicherlich ist auch sonst noch vielfach, in Deutschland speciell auf die Madelung'sche Empfehlung hin, nach dem Principe möglichst radikaler Ausschälung operiert, über diese Operation aber nichts publiciert worden: letzteres wohl schon deshalb, weil man nur die wirklich schwersten Fälle auf diese Weise zu behandeln sich berechtigt fühlt und deshalb die Anzahl der Fälle für den einzelnen Operateur zumeist eine relativ geringe bleibt. So habe ich selbst von meinem früheren Chef, Herrn Oberarzt Dr. Jungengel im Krankenhause zu Bamberg eine Anzahl von Fällen nach dem Madelung'schen Principe operieren sehen; speciell die hierbei beobachteten guten Erfolge, sowie einzelne von Herrn Hofrat Göschel früher nach der Trendelenburg'schen Operation beobachtete Misserfolge gaben auch den Anlass, im Nürnberger Krankenhause bei den schweren Varicenformen die Madelung'sche Operationsmethode als Normalverfahren anzuwenden.

In den oben citierten Arbeiten über Excision der Varicen finden sich natürlich nach der technischen Richtung hin mancherlei Verschiedenheiten; wir glauben dieselben übergehen zu dürfen, da das Grundprincip das gleiche ist: die möglichst radikale Entfernung der Venengeflechte. So wollen wir bei der Beschreibung der Operationstechnik nur das Verfahren zu Grunde legen, welches jetzt bei uns üblich geworden ist. Natürlich hat sich das im folgenden beschriebene Operationsverfahren bei uns erst allmählich herausgebildet; es sind bei den früheren Operationen in einigen Einzelheiten Abweichungen vorgekommen, welche aus den betreffenden Krankengeschichten eventuell leicht ersehen werden können.

Wir haben es uns jetzt zur Regel gemacht, bei den Varicenexstirpationen nicht nur die Venengeflechte am Unterschenkel, sondern auch die Vena saphena magna am Oberschenkel hoch hinauf,

meist bis dicht unter ihre Einmündung in die Vena femoralis, zu excidieren. Früher exstirpierten wir die Vena saphena am Oberschenkel nur in den Fällen, wo dieselbe bei der Untersuchung am stehenden Patienten als erweiterter, verdickter Strang hervortrat oder auch ihr Verlauf sich durch eine dunkel-pigmentierte Linie auf der Haut dokumentierte. Allein wir fanden immer mehr, dass bei den schweren Formen von Unterschenkelvaricen auch die Oberschenkel-Saphena, selbst wenn sich dies nicht zuvor bei der klinischen Untersuchung gezeigt hatte, miterkrankt war. In den schwersten Fällen zeigt sich die Oberschenkel-Saphena in starkem Masse, bis zu Daumendicke, erweitert, ihre Wandungen sehr bedeutend verdickt, die Klappensegel völlig geschwunden oder erheblich verkürzt. Nur sehr selten einmal erscheint die Erkrankung sich nicht auf den Oberschenkel erstreckend. Vielleicht darf man übrigens auch in diesen Fällen im Gebiete der Oberschenkel-Saphena eine Insufficienz der Klappen, — die ja nach der Theorie Kraemer's das Primäre der varikösen Erkrankung sein soll! — annehmen. Wir halten es jedenfalls für zweckmässig, bei jeder Operation die Oberschenkel-Saphena mit auszuschälen. Hierin haben wir uns auch um so leichter entschliessen können, als gerade die Exstirpation dieses Stückes der Saphena, von welchem nur sehr wenige Seitenäste ausgehen, sich leicht und rasch ausführen lässt, die Operationsdauer daher nur um weniges verlängert wird.

Zur Anwendung einer lockeren Konstriktion während der Ausschälung, wie sie von Madelung selbst empfohlen wurde, sind wir jetzt wieder zurückgekehrt, nachdem wir für längere Zeit davon Abstand genommen hatten. Die hierbei erzielte Stauung lässt doch die erkrankten Venengeflechte deutlicher hervortreten und erleichtert ein gründliches Operieren nicht unwesentlich. Darum soll man hierauf besser nicht verzichten, obwohl die Blutung beim Operieren an strotzend gefüllten Venen stärker ist, als wenn man ohne stauende Gummibinde zu Werke geht.

Bei Ausschälung der verzweigten Venengeflechte am Unterschenkel hüten wir uns, wie dies auch von anderer Seite betont wird, vor ausgedehnterer Unterminierung der Haut. Wir vermeiden es daher, die Hautränder zu beiden Seiten des Hauptschnittes weithin abzupräparieren, fügen lieber dem Hauptschnitte weitere Nebenschnitte bei. So wird zumeist dicht unterhalb des Knies ein Schnitt unter spitzem Winkel nach vorn unten hinzugefügt, um den hier abgehenden Seitenast mit seinen varikösen

Geflechten herauszuschälen; an der Vereinigungsstelle dieser beiden Schnitte hat man speciell ein zu weites Zurückpräparieren der Hautränder zu vermeiden, um die Bildung eines Lappens zu verhüten, da es an dessen Spitze leicht zur Hautnekrose kommen muss. Wir haben ausserdem noch der Wade zu sowie nach vorn hin bisweilen parallele Längsschnitte angefügt. Diese Anlegung mehrfacher Hautschnitte halten wir zur Vermeidung von Hautnekrosen für entschieden zweckmässiger, als die Venengeflechte von einem Schnitte aus unter ausgedehnter Unterminierung der Haut herauszuschälen.

Das Bestehen von Ulcerationen hält auch uns nicht von der sofortigen Operation der Varicen ab. Natürlich pflegen wir, falls die Ulcera stark inficiert und schmierig belegt sind, einige Tage unter entsprechender Behandlung (Hochlagerung und Priessnitz) bis zur Reinigung des Geschwürs abzuwarten. Während der Operation selbst werden die Ulcera mit aseptischer Gaze bedeckt. Handelt es sich um kleinere oder mittelgrosse Geschwüre, so wird an ihnen selbst zumeist kein therapeutischer Eingriff vorgenommen; es ist geradezu überraschend, wie schnell diese Ulcerationen nach der Krampfaderoperation zu heilen pflegen, auch wenn sie zuvor lange Zeit jeder Behandlung getrotzt hatten. Ausgedehntere Ulcerationen werden excidiert; auch bei ihnen pflegt nach der Entfernung der Varicen zumeist dann frühzeitig eine gesunde Granulierung einzutreten, so dass eine Deckung durch Thiersch'sche Transplantationen für gewöhnlich bald möglich ist.

Diesen Grundsätzen entsprechend wird also die Operation bei uns in folgender Weise ausgeführt: Der Patient wird 1—2 Tage lang durch wiederholte Bäder mit Abseifung des betreffenden Beins vorbereitet. Vor der Operation wird das ganze Bein rasiert und in üblicher Weise sorgfältigst desinficiert, sodann mit aseptischen Tüchern eingeschlagen und in seiner ganzen Länge über den Rand des Vorbereitungstisches für einige Minuten herabhängend erhalten, um eine Venenstauung zu erzeugen; hierauf wird unter mässigem Zuge eine Gummibinde in der Schenkelbeuge angelegt. Die Operation selbst wird stets in Allgemein-Narkose ausgeführt. Der Schnitt verläuft in der Längsrichtung und beginnt dicht unterhalb der Fossa ovalis. Auch bei reichlich entwickeltem Fettpolster haben wir stets die Vena saphena magna bei Anwendung des Längsschnittes bald gefunden; bisweilen muss man ja, um das Gefäss zu finden, die beiden Hautränder etwas weiter zurückpräparieren; doch hat dies

in der gut ernährten Hautpartie des Oberschenkels keinerlei Bedenken. Wir haben uns daher nicht veranlasst gefühlt, zur Freilegung der Saphena einen Quer- oder Schrägschnitt zu benutzen, wie dies anderwärts empfohlen wurde. Nach Freilegung der Vena saphena wird dieselbe stumpf mobilisiert und von einer mit Doppelfaden armierten Aneurysmanadel umstochen; nach doppelter Ligatur wird das Gefäss durchschnitten, der centrale Faden sogleich kurz abgeschnitten, die peripheren Fadenenden bleiben lang. Mit leichtem Zug an diesem langstehenden Faden wird die Saphena angespannt und so ihre Verlaufsrichtung zur Führung des weiteren Hautschnittes markiert. Mit raschen Zügen kann man nun bis zum Kniegelenk das Gefäss freilegen und schnell herauspräparieren, da nur relativ wenige Seitenäste zu fassen sind. Nur dicht unterhalb der Fossa ovalis geht öfters ein grösserer, dem Hauptstamm fast gleicher Nebenast ab: dieser wird dann ebenfalls in einer Ausdehnung von 10—15 cm exstirpiert. Vom Kniegelenk ab gestaltet sich die Operation regelmässig wesentlich schwieriger. Am Unterschenkel handelt es sich nicht nur darum, die subkutan verlaufenden, weithin geschlängelten Nebenzweige der V. saphena sorgfältig herauszuschälen; es sind vielmehr auch die kutanen Venengeflechte (v. Lesser), sowie die tieferen subfascialen und intermuskulären Venen (Verneuil)[1]) sehr oft erheblich an der Erkrankung beteiligt und müssen wenigstens teilweise mitentfernt werden. Die Ausschälung der kutanen Venengeflechte gestaltet sich, da die Haut über denselben oft „papierdünn" ist, häufig ganz besonders schwierig. Hier empfiehlt es sich, die Schneide des Messers stets gegen die Venen gerichtet zu halten. Dabei wird man zwar bisweilen die Varicen anschneiden; allein die hierbei entstehende Blutung, welche ja durch angelegte Schieber leicht beherrscht werden kann, ist lieber in Kauf zu nehmen, als dass man die Haut anschneidet oder dieselbe durch zu dünnes Präparieren einer späteren Nekrose anheimgiebt. Gerade für die kutanen sowie tieferen (subfascialen) Varicen empfiehlt es sich übrigens bisweilen, streckenweise die Varicengeflechte durch stumpfes Herausreissen zu entfernen, wie dies Madelung selbst ja überhaupt bei der Varicenausschälung in ausgedehnterem Masse anwendet. Im allgemeinen bevorzugen wir jedoch ein scharfes Präparieren unter sorgfältigem Abklemmen aller Gefässlumina. Die Ausschälung der Varicen wird bei uns in jedem Falle bis zum unteren

1) Cit. nach Nasse, l. c. S. 177.

Drittel des Unterschenkels fortgesetzt, jetzt zumeist sogar bis dicht oberhalb des Fussgelenkes. Wir empfehlen, nicht zu weit centralwärts die Excision abzubrechen, da in einem unserer Fälle zurückgelassene, peripherwärts vom Operationsgebiete gelegene Varicengeflechte zu Beschwerden Anlass gaben (Fall 26). Nach Beendigung der Excision werden sämtliche gefasste Gefässlumina von uns unterbunden. Wir bedienen uns hierzu möglichst feiner Seide (für die kleineren Gefässe Darmseide); so haben wir von der Versenkung so vieler Ligaturen keinerlei Störung des Wundverlaufes verursacht gesehen. Hierauf wird die ganze Wunde, welche oft eine Ausdehnung von 60—70 cm hat, sorgfältig ohne jede Drainage vernäht. Am Unterschenkel bedienen wir uns dabei ausschliesslich der Knopfnaht. Am Oberschenkel, wo Randnekrosen weniger zu befürchten sind, haben wir auch öfter eine fortlaufende Naht angewendet; in letzter Zeit nehmen wir am Oberschenkel zur Hautvereinigung die Michel'schen Wundklammern, wodurch eine wesentliche Zeitersparnis erreicht wird. Die Wunde wird aseptisch verbunden und das Bein in gestreckter Stellung durch einen fixierenden Verband (seitliche Pappschiene, Holzschiene an der Beugeseite) versorgt.

Zur Erleichterung des venösen Abflusses nach der Operation wird das Bein nicht, wie dies zumeist geschieht, suspendiert, sondern wir erhöhen das Bettfussende beträchtlich durch untergeschobene, ca. 60 cm hohe Holzklötze, wie dies Lennander[1]) zur Verhütung von Thrombosen an den unteren Extremitäten empfohlen hat. An diese Lage, die wir auch sonst in ähnlichen Fällen häufig anwenden, gewöhnen sich die Patienten bald. Sie werden ca. 1 Woche in dieser Lage belassen und dann allmählich das Bettfussende niedriger gestellt. Die Nähte werden etwa am 7. Tage entfernt und bis dahin der Verband überhaupt nicht gewechselt, falls nicht grössere oder stärker secernierende Ulcera vorliegen. In letzterem Falle wird der Verband an den, womöglich gesondert verbundenen Geschwüren entfernt.

Das Bein wird noch weitere 8 Tage nach der Nahtentfernung geschient erhalten; nach Ablauf dieser 14 Tage fällt jeder Verband, falls nicht etwa noch bestehende Ulcera einen solchen erheischen. fort. Die Patienten stehen zumeist nach 3 Wochen auf; zuerst mit einer centripetalen Flanellbinden-Einwicklung, die jedoch bald in

1) Centralbl. f. Chir. 1899. Nr. 19.

Wegfall kommt. Die bisweilen anfangs beim Aufstehen eintretende Schwellung der Beine wird durch Douche und Massage bekämpft; nach einigen Wochen pflegt sie ganz zu verschwinden. Die Bewegungen des Kniegelenkes, welche durch die 14tägige Immobilisierung bisweilen anfangs etwas behindert sind, werden in Kürze völlig normal; auch pflegt die an der Innenseite des Kniegelenkes verlaufende, verschiebliche Narbe die Bewegungsfähigkeit nicht lange zu stören.

In der Zeit vom 1. Febr. 1899 bis 1. Okt. 1902 wurden bei uns nach den ausgeführten Grundsätzen 35 Excisionen von Varicen an 30 Patienten vorgenommen. 2 Patienten wurden während desselben Krankenhausaufenthaltes doppelseitig operiert (Fall 14 und 24), und zwar wurde in beiden Fällen die 2. Operation ca. 2 Wochen nach der 1. Operation vorgenommen. 2 Patienten liessen sich, nachdem zuerst das eine Bein mit Erfolg operiert worden war, in späteren Jahren das andere Bein ebenfalls operieren (Fall 1 und 6). 1 Patientin wurde, da nach der 1. Operation noch Beschwerden zurückgeblieben waren und ein Geschwür bei ihr wieder auftrat, späterhin zum 2. Male an dem gleichen Beine operiert (Fall 23).

Von den 30 Patienten waren 23 Männer und 7 Frauen; es deckt sich dies mit der auch von anderen Autoren konstatierten Erfahrung, dass die sehr schweren Formen von Krampfaderbildung bei Männern häufiger sind als bei Frauen (Trendelenburg, Kraemer etc.).

Dem Lebensalter nach befanden sich 2 Patienten im 2. Jahrzehnt, 13 im 3. Jahrzehnt, 11 im 4. Jahrzehnt, 4 im 5. Jahrzehnt.

8 Operationen wurden lediglich wegen der durch die Krampfadern selbst bedingten Beschwerden vorgenommen; in 24 Fällen waren zur Zeit der Operation an dem erkrankten Beine eine oder mehrere Ulcerationen vorhanden, eventuell ausserdem noch Ekzem; in 3 Fällen bestand ein variköses Ekzem ohne Ulcerationen.

Die Heilung der Operationswunde erfolgte in 32 Fällen glatt per primam. In 3 Fällen (15, 16, 19) enstand eine mässig ausgedehnte Nekrose der Haut und zwar jedesmal dicht unter dem Kniegelenk, wo der spitzwinklig abgehende Nebenschnitt mit dem Hauptschnitte zusammenstösst; es waren die Hautschnitte hier zu weit abpräpariert und so zur Lappenbildung Anlass gegeben worden. Dass wir in den weitaus meisten Fällen eine primäre Verheilung der Operationswunde innerhalb ca. 1 Woche erzielt haben, glauben wir ausser den allgemeinen aseptischen Massnahmen be-

sonders der sorgfältigen Blutstillung mit Ligatur aller gefassten Gefässe zuschreiben zu dürfen. Während der Nachbehandlungszeit kam es 1 mal (Fall 11), nachdem die Wunde bereits primär verheilt war, zum Abstossen einer Ligatur; der Heilverlauf wurde hierdurch jedoch nicht verlängert. In 2 Fällen kam es zur Hämatombildung. In dem einen Falle (30) handelte es sich um ein kleines Hämatom, das durch Punktion entleert wurde. In dem anderen Falle (66) entstand beim ersten Aufstehen des Patienten eine grössere subkutane Blutung mit Vordrängung und schliesslich Aufplatzen der Haut. Die frisch verheilte Narbe wurde deshalb wieder eröffnet, die Coagula ausgeräumt und die Wunde durch tiefgreifende Nähte wieder geschlossen. Es kam wieder zu glatter Heilung. (Näheres s. u. Krankengeschichte.)

Bei sämtlichen 35 Fällen war die Operationswunde bei Entlassung der Patienten aus dem Krankenhause völlig verheilt. In 24 Fällen waren auch die vorher eventuell vorhandenen Ekzeme oder Ulcera verheilt; nur in 3 Fällen war dieses nicht geschehen (8, 9, 20). 2 von den letztgenannten Fällen mussten wegen Ablauf der Verpflegung vorzeitig aus dem Krankenhause zu weiterer Behandlung entlassen werden und waren die Ulcerationen in Heilung begriffen; bei dem 3. Patienten (8) kam nach der Operation zwar das bestehende Ulcus zur Heilung, es entstand jedoch sogleich eine neue Ulceration an derselben Stelle, die nicht zur Ausheilung kam (Näheres siehe später S. 561).

Die Dauer der Behandlungszeit im Krankenhause, vom Operationstage an gerechnet, betrug durchschnittlich 6 Wochen; im kürzesten Falle 3 Wochen, im längsten 12 Wochen.

Betreffs sämtlicher 35 operierten Fälle ist von uns im August und September 1902 eine sorgfältige Nachforschung über den Enderfolg der Operation angestellt worden. Die Patienten wurden zur Untersuchung ins Krankenhaus bestellt; falls sie nach auswärts verzogen waren, wurde ihnen ein genauer Fragebogen zur Ausfüllung übersandt.

Ueber 9 Fälle konnten wir einen Aufschluss nicht erhalten, weil die betreffenden Patienten trotz aller Bemühung nicht aufzufinden waren. Die Resultate von 5 Fällen sind von uns ausser Acht gelassen, weil seit der Operation erst ein zu kurzer Zeitraum verflossen ist (weniger als $^1/_4$ Jahr). Die im folgenden niedergelegten Mitteilungen betreffs der übrigen 21 Fälle stützen sich bei 18 Fällen auf persönliche Nachuntersuchung, bei 3 auf die Angaben der Pa-

tienten im Fragebogen.

Es sei zunächst konstatiert, dass in keinem Falle durch die Operation eine Verschlimmerung des Zustandes hervorgerufen wurde. In keinem Falle waren die Beschwerden erheblicher als vor der Operation; auch ist niemals durch die grosse Operationsnarbe, welche ja bisweilen 60—70 cm lang war, eine Beeinträchtigung der Bewegungsfähigkeit hervorgerufen worden. Die Narben wurden stets als verschieblich und unempfindend gefunden; nur hier und da wurde über ein leichtes Spannungsgefühl im operierten Knie nach längerem Gehen und Stehen geklagt, wodurch aber die Bewegungsfähigkeit der Extremität nicht behindert wurde.

Bei 3 von den operierten Fällen (Nr. 8, 23a, 28) hat die Operation nicht den gewünschten Erfolg gehabt. Diese Fälle wollen wir zunächst eingehender betrachten.

Im Falle 8 handelte es sich um einen Patienten mit ausgedehnter Krampfaderbildung, bei welchem infolge eines Betriebsunfalles eine Verletzung entstanden war; da dieselbe nicht ausheilte, sondern sich zu einer schmierig belegten Ulceration entwickelte, wurde die Venenexcision vorgenommen. Das Ulcus verheilte nun auch. Allein bald entstand am Unterschenkel an dieser Stelle ein Ekzem mit Ulceration, die nicht verheilen wollte. Wir hatten bald den Verdacht, dass Patient sich dies Ekzem artificiell erzeugte (Unfallsrente!), doch liess sich dies nicht sicher nachweisen. Auch bei der Nachuntersuchung (XI. 02) bestand noch eine Ulceration. Der den Patient jetzt behandelnde Arzt erklärte (unabhängig von unserem Verdachte), dass derselbe ihm auf artificielles Wiedererzeugen der Ulceration sehr verdächtig sei. Im übrigen war ein Recidiv der Krampfadern nicht entstanden. Wir hielten es für angebracht, den Sachverhalt dieses Falles hier zu schildern, halten uns indessen trotzdem verpflichtet, den Fall als „Misserfolg" zu führen.

Fall 23a betrifft eine 23j. Patientin mit sehr stark hervorstehenden Varicen und einem Ulcus; es wurden die Varicen nur am Unterschenkel exstirpiert, das Ulcus kam bald zur Ausheilung. Später kam es jedoch zu einer erneuten Ulceration, und bei einem spätern Krankenhausaufenthalte fanden sich auch noch zahlreiche variköse Venengeflechte. Es wurde daher nach ca. 3 Jahren eine 2. Operation vorgenommen; diesmal wurde die Vena saphena bis hoch hinauf am Oberschenkel exstirpiert, sowie zahlreiche Venengeflechte am Unterschenkel ausgeschält. Das Geschwür kam hierauf zur Heilung, und bei der Nachuntersuchung (7 Monate nach der 2. Operation) war ein „guter Erfolg" zu konstatieren. Wir führen die 1. Operation natürlich als „Misserfolg": wahrscheinlich war bei ihr die Ausschälung (es war eine der ersten Operationen) nicht ausgiebig genug

vorgenommen worden, und hätte sich der Misserfolg eventuell vermeiden lassen.

Fall 28 betrifft eine 21j. Patientin mit starker Krampfaderbildung und einem Ulcus, aus welchem eine erhebliche Blutung stattgefunden hatte. Es wurde nur ein Stück der Vena saphena am Oberschenkel excidiert und die Varicen am Unterschenkel „zum Teil exstirpiert". Patientin ist nach auswärts verzogen. Nach ihrem Berichte ist wieder ein Geschwür entstanden, das sie arbeitsunfähig macht; auch sonst hat sie von Seite der Krampfadern Beschwerden.

Ausser diesen 3 Fällen, die wir als „Misserfolge" führen, haben wir noch 2 Fälle (26 und 27), bei denen zwar eine Besserung durch die Operation, nicht aber ein „voller Erfolg" erzielt worden ist.

Die eine Patientin (27) hat nach der Operation kein Ulcus mehr bekommen, auch die Varicen sind nicht recidiviert: allein nach längerem Gehen und Stehen stellte sich Schwellung am operierten Bein ein, sowie das Gefühl „als ob das Blut nicht weiter fliessen könne"; jedoch ist die Patientin als Dienstmädchen völlig arbeitsfähig.

Bei der andern Patientin (26) handelte es sich um ganz besonders ausgedehnte Varicen, über welchen die Haut stellenweise papierdünn war. Patientin hat im ganzen Operationsgebiete keine Schmerzen mehr; jedoch hat sie unterhalb der Operationsnarbe, welche reichlich handbreit über der Knöchelgegend endet, öfters Schmerzen und Anschwellung (Patientin ist trotzdem als Büffetdame in einem Restaurant thätig und muss tagsüber viel stehen). Vielleicht wäre hier der Erfolg ein besserer geworden, wenn die Operation peripherwärts weiter ausgedehnt worden wäre.

In diesen beiden Fällen ist also durch die Operation wohl ein teilweiser Erfolg erzielt worden; allein wir glaubten sie doch aussondern zu müssen, da wir sie nicht zu den folgenden Fällen, die ein durchaus befriedigendes Resultat ergeben haben, einreihen möchten.

In den übrigen 16 Fällen ist das Resultat rückhaltlos als ein „voller Erfolg" zu bezeichnen. Es sind nicht nur die eventuell zuvor vorhandenen Ulcerationen und Ekzeme nicht wiedergekehrt, sondern die Patienten sind vor allem auch von den durch die Krampfadern selbst bedingten Beschwerden, die in einzelnen Fällen sehr hochgradig waren, dauernd befreit geblieben. Es ist in allen diesen Fällen auch volle Arbeitsfähigkeit der Patienten durch die Operation erzielt worden. Es verdient hervorgehoben zu werden, dass 2 Patienten (1 und 6), nachdem wegen Krampfadern bei ihnen das eine Bein mit Erfolg operiert worden war, sich nach 2 bezügl. 3 Jahren

auch am anderen Beine operieren liessen. 2 andere Patienten (7 und 15), welche an doppelseitiger Varicenbildung litten und nur an einem Beine operiert worden waren, sprachen jüngst bei der Nachuntersuchung ihr Bedauern aus, dass nicht auch das andere Bein operiert sei; sie würden sich gern noch jetzt einer erneuten Operation unterziehen, wenn es ihnen aus äusseren Gründen nicht unmöglich wäre, für 6—8 Wochen ihre Thätigkeit zu unterbrechen.

Ein besonders günstiges Resultat ist im Falle 6a erzielt worden. Der Patient war durch schwerste Krampfaderbildung des r. Beines, welche zu einer ganz beträchtlichen Weichteilschwellung geführt hatte, gänzlich arbeitsunfähig geworden. Es wurde durch die Operation Heilung und volle Arbeitsfähigkeit erzielt, so dass sich Patient, als Krampfadern des linken Beines zu stärkeren Beschwerden Anlass gaben, an demselben auf unseren Rat alsbald operieren liess. Der Erfolg der ersten Operation besteht seit über 2 Jahren. Die Krankengeschichte dieses Patienten, der wohl unter den Operierten am schwersten erkrankt war, ist von uns besonders genau wiedergegeben.

Bei den Fällen, welche durch die Operation zu „vollem Erfolge“ oder zu einer „Besserung“ (26 und 27) gebracht wurden, war von der Operation bis zur Nachuntersuchung verstrichen:

3—4 J.	2—3 J.	1—2 J.	$^1/_2$—1 J.	$^1/_4$—$^1/_2$ J.
1mal	3mal	6mal	6mal	2mal.

Sa 18 Fälle.

Als Resultat dieser Enquête, bei der wir ein möglichst objektives Urteil über unsere Enderfolge zu erhalten uns bemüht haben, sowie der im Vorhergehenden ausgeführten Erwägungen kommen wir zu dem Schlusse, dass für die schweren Formen von Krampfaderbildung die möglichst radikale Ausschälung der Venengeflechte im Sinne Madelung's das zweckmässigste und zumeist auch Erfolg bringende Operationsverfahren ist. Wir betonen hierbei nochmals, dass wir dieses Verfahren, sowie ein operatives Vorgehen überhaupt, nur für die wirklich schweren Fälle von Krampfaderbildung in Anwendung ziehen möchten. Die Grösse des Eingriffes an sich, sowie der Umstand, dass sich an denselben zumeist eine ca. 2monatliche Arbeitsunfähigkeit anschliesst, verlangen eine präcise Indikationsstellung für jeden Einzelfall. Für jene schweren Formen der Krampfaderbildung, die wir im Auge haben, bedeutet die Madelung'sche

Operation jedoch einen äusserst segensreichen Eingriff: sie pflegt den Patienten auch bei bedeutender Ausdehnung des Leidens, welches oft jahrelang Arbeitsbeschränktheit bedingt haben kann, zumeist völlige Genesung oder doch erhebliche Besserung zu bringen. —

Zum Schlusse möchten wir noch die betreffs der Krampfader-Behandlung zur Zeit bei uns geltenden Grundsätze in folgende Sätze zusammenfassen:

1) In den weitaus meisten Fällen bedürfen die Patienten mit Krampfaderbildung an den unteren Extremitäten keiner besonderen Therapie, oder man kommt mit palliativen Hilfsmitteln (centripetalen Bindeneinwicklungen etc.) aus.

2) Es giebt andererseits Fälle schwerer Krampfadererkrankung, bei welchen eine operative Therapie unbedingt geboten ist. Die Indikation zu operativem Vorgehen kann insbesondere aus folgenden Gründen gegeben sein:

a. durch sehr beträchtliche, von den Krampfadern direkt bedingte Beschwerden (heftige neuralgieartige Schmerzen, häufige Wadenkrämpfe, Anschwellung des Beines).

b. Blutung aus einem geplatzten Krampfaderknoten oder stete Gefahr einer solchen Blutung (bei strotzend gefüllten Varixknoten mit sehr dünner Hautbedeckung).

c. hartnäckige Ekzeme und Ulcerationen, welche einer lokalen Therapie widerstehen.

3) Als zweckmässigstes Operationsverfahren erscheint uns die möglichst radikale Ausschälung der erkrankten Venengeflechte mit Excision der Vena saphena magna am Oberschenkel bis dicht unterhalb der Fossa ovalis.

4) Nur dann, wenn eine derartig eingreifende Operation, bezw. eine Narkose mit Rücksicht auf den Allgemeinzustand oder das Alter des Patienten nicht gerechtfertigt erscheint, jedoch aus den oben genannten Gründen eine Operation indiciert ist, entscheiden wir uns für den dauernden Verschluss der Vena saphena magna im Sinne Trendelenburg's; hierbei resecieren wir ein ca. 10 cm grosses Stück der Vene dicht unterhalb ihrer Einmündung in die Vena femoralis.

Krankengeschichten.

A. Männer.

1a. P. Georg, 24 J., 18. II.—25. III. 99, geheilt. Wegen Wunde der r. grossen Zehe (Verletzung) im Krankenhaus; diese Wunde am 1. III. verheilt. Am r. Unterschenkel und am l. Oberschenkel ausgedehnte Varicen; dieselben machen bei längerem Stehen starke Beschwerden, wiederholt Ulcerationen.

2. III. Am r. Unterschenkel Venengeflechte der Vena saph. magna in ca. 20 cm Ausdehnung exstirpiert. Am l. Oberschenkel grösseres Stück der Vena saph. magna excidiert (Trendelenburg'sche Operation). — 10. III. p. p. geheilt, Nähte entfernt. — 25. III. Geheilt. Narbe fest und solid, Beweglichkeit frei, läuft ohne Schmerzen. — Nachuntersuchung VIII. 02. Am r. Bein keinerlei Beschwerden mehr; Pat. ist mit Erfolg dieser Operation sehr zufrieden. Am l. Bein ist auch Besserung eingetreten, jedoch ist hie und da noch eine kleine Ulceration eingetreten. Die Varicen sind am r. Bein geschwunden, treten am l. Unterschenkel deutlich hervor; Vorschlag, sie operativ beseitigen zu lassen.

1b. P. Georg, 27 J., Arbeiter, eingetreten 25. VIII. 02. Pat. ist wegen Lymphadenitis der l. Leistenbeuge im Krankenhause. Wegen der Varicen am l. Unterschenkel und der wiederholt aufgetretenen Ulceration (vergl. oben: Nachuntersuchung) erneute Operation am l. Bein, am 18. IX. 02: Excision der Vena saphena von der Mitte des Oberschenkels (das central hiervon gelegene Stück schon vor 3½ Jahren excidiert. Cfr. oben sub. 1a) bis zum unteren Drittel des Unterschenkels. Am Unterschenkel sind die Venengeflechte weithin erweitert und varikös erkrankt. Sie werden teils scharf herauspräpariert, teils stumpf herausgerissen. Ausser dem an der Innenseite verlaufenden Hauptschnitt werden noch 2 je ca. 15 cm lange Parallelschnitte nach vorne hin, im Abstand von je 2 Querfingerbreite, angelegt und so jede Unterminierung der Haut vermieden. Am Unterschenkel Knopfnähte, am Oberschenkel Michel'sche Klammern zum Wundverschluss. — 25. IX. Klammern und Nähte entfernt, Wunde p. p. geheilt.

2. W. Rudolf, 24 J., 8. V.—10. VII. 99, geheilt. Seit 4 Jahren am l. Unterschenkel Krampfadern, seit 8 Tagen Ulcus, das heute stark blutete, kommt mit 2 Schienen armiert ins Krankenhaus. In Mitte des l. Unterschenkels ca. kirschgrosse, mässig blutende Ulceration, ringsum junges Narbengewebe. Variköse Erweiterung der Unterschenkelvenen. — 29. V. Ulcus unter Hochlagerung geheilt.

2. VI. In Narkose: Exstirpation eines ca. 35 cm grossen Stückes der V. saph. magna, vom Oberschenkel bis dicht über dem geheilten Ul-

cus. Ligatur der Nebenäste. — 6. VI. p. p. geheilt. Teil der Nähte entfernt. — 8. VI. Rest der Nähte entfernt. — 10. VII. Narbe glatt und fest.

3. E. Friedrich, 23 J., 20. VI.—24. VII. 99. geheilt. Wegen Quetschwunde des Kopfes und Krampfadern im Krankenhaus. L. V. saph. mit Varicen exstirpiert (5. VII.) 15. VII. p. p. geheilt.

4. Sch. Wolfgang, 25 J., 20. IV.—15. V. 99, geheilt. Pat. leidet schon seit vielen Jahren an rechtsseitigen Krampfadern, ist wegen derselben auch militärfrei geworden. Wiederholte Ulceration am r. Bein. Vor 14 Tagen am r. Unterschenkel gestossen, seitdem Geschwüre, auch Mattigkeit beim Stehen etc. Am r. Unterschenkel sehr ausgedehnte Varicen; 4 Ulcera.

27. IV. In Narkose: Excision der Varicen von 2 Schnitten aus, deren einer ca. 8 cm unterhalb des Kniegelenkes beginnt und an der Wade verläuft, deren anderer an der Innenseite des Unterschenkels parallel den ersten läuft. Vom ersten Schnitte geht noch unter spitzem Winkel ein Seitenschnitt ab. Die Schnitte werden bis zum untersten Drittel des Unterschenkels herabgeführt und enden dicht über der Ulceration. — Die exstirpierten Venen stark erweitert, die Wandungen verdickt. — 2. V. Nähte teilweise entfernt. — 5. V. Rest der Nähte entfernt, p. p. geheilt. Ulcera völlig geheilt. — 15. V. Geheilt entlassen. — 12. IX. 02 Nachuntersuchung. Ulcus nicht wieder aufgebrochen, kein Recidiv; Besserung seit der Operation entschieden eingetreten.

5. Sch. Johann, 31 J., 5. V.—26. V. 99. Vor ca. 3 Wochen leichte Verletzung durch Kupferdraht; die Wunde heilte nicht aus, gab vielmehr zu Geschwüren Anlass. Am l. Unterschenkel dicht über Mall. int. ein ca. handtellergrosses Geschwür, ein weiteres ca. markstückgrosses an der Wade. Stark ausgesprochene Varicen an beiden Unterschenkeln: besonders jedoch links, wo die V. saph. magna auch am Oberschenkel als dicker Strang hervortritt, über welcher die Haut braun pigmentiert ist.

8. V. Schnitt ca. 1—2 Handbreiten unter Schenkelbeuge beginnend bis zum unteren Drittel des Unterschenkels. Exstirpation der V. saph. und zum Teil der Seitenäste. Die Venen zeigen stark verdickte Wandungen. — 15. V. Nähte entfernt, p. p. geheilt. — 21. V. Pat. steht auf (mit Trikotbinde). Ulcera verheilt. — 26. V. Nach längerem Gehen noch leichte Schwellung, keinerlei subjektive Beschwerden.

6 a. G. Martin, 42 J., Taglöhner, 31. VIII.—13. X. 00. geheilt. Pat. leidet seit ca. 10 Jahren (angeblich infolge eines Betriebsunfalles) an schwerer Krampfadererkrankung. Vor ca. 2 Monaten ist ihm ein einzelner ca. hühnereigrosser Varixknoten exstirpiert worden. — An beiden Beinen ausgesprochene Krampfaderbildung, besonders jedoch am r. Bein. An letzterem findet sich eine ganz erhebliche Schwellung des Unterschenkels (Umfang r. 5 cm mehr als l.), sowie in geringerem Masse des

Oberschenkels. Die Haut ist an der Innenseite des Oberschenkels, sowie am ganzen Unterschenkel dunkelviolett pigmentiert, teilweise mit Schuppen bedeckt, sie ist prall gespannt, lackartig glänzend. An der Innenseite des Oberschenkels tritt die V. saph., am Unterschenkel zahlreiche, prall gespannte Varicen hervor; Trendelenburg'scher Klappenversuch positiv.

3. IX. Schnitt von ca. 40 cm Länge; an der Innenseite des Oberschenkels, etwa in dessen Mitte beginnend; derselbe legt die V. saph. frei, dieselbe ist erheblich verdickt und wird doppelt unterbunden und durchschnitten. Die V. wird präparierend nach abwärts verfolgt, dies gelingt nach doppelter Unterbindung der Seitenäste relativ leicht und ohne grössere Blutung, bis ca. 3 Querfinger unterhalb des Kniegelenks. Hier erweitern sich die vielfach geschlängelten Venengeflechte stellenweise zu Varicen bis Zwetschengrösse; diese Knoten sind sehr prall gespannt und ist die Unterschenkelhaut über ihnen papierdünn. Beim Herauspräparieren werden diese Varicen mehrfach angeschnitten, worauf eine ziemlich starke Blutung erfolgt. Von den Einzelknoten werden nur 2 herauspräpariert, da dieselben zu innig mit der Haut verwachsen sind und befürchtet wird, bei weiterem Präparieren ein Gangrän der Haut zu veranlassen. Sorgfältige Blutstillung, Hautnaht, Schienenverband. — 10. IX. Nähte entfernt. Primäre Heilung. — 13. X. Narbe fest und solid, Kniegelenk frei beweglich, leichtes Spannungsgefühl beim Gehen. — Die Weichteile des Unter- und Oberschenkels sind wesentlich weicher geworden, die Haut ist nicht mehr prall gespannt, zudem verschieblich. Subjektiv wesentliche Erleichterung. — VIII. 02 Nachuntersuchung: Das r. Bein ist völlig abgeschwollen; die Haut zeigt wohl noch die dunkle Pigmentierung, schuppt jedoch nicht mehr, ist nicht gespannt, sondern völlig verschieblich. Pat. hat seit Operation schwere Arbeiten verrichten können, ist am r. Bein völlig beschwerdefrei. Subjektiv und objektiv ein ausgezeichnetes Resultat.

6 b. G. Martin, 44 J., Arbeiter, 12. V.—9. VIII. 02. Am l. Unterschenkel erhebliche Weichteilschwellung, Umfang 1. bis 7 cm mehr als r.; Haut dunkelbraun pigmentiert, mit Schuppen bedeckt (Ekzem), am Oberschenkel tritt die V. saph. als erweiterter Strang hervor, derselben parallel verläuft ein ebenfalls verdickter, fast ebenso starker Kollateralzweig; am Unterschenkel sind wegen der Weichteilschwellung die Venengeflechte nicht zu sehen.

21. V. Excision der V. saph. magna dicht unterhalb der Fossa oval. beginnend, zunächst bis zur Gegend des oberen Patellarrandes; hier ergiesst sich in die V. der oben erwähnte am Oberschenkel verlaufende Kollateralast; dieser fast gleichstarke Ast wird (nach oben zurückkehrend) ebenfalls herauspräpariert; die hierdurch notwendige Abpräparierung der Haut lässt die Wunde ca. 3 Querfinger breit werden. Nach Erledigung

dessen wird noch die V. saph. bis ca. handbreit unterhalb des Kniegelenks verfolgt und einige erweiterte Seitenäste ebenfalls exstirpiert. Von weiterer peripherer Verfolgung wird Abstand genommen, da man hierbei in die ekzematöse Hautpartie selbst hineinkäme. Vereinigung des ca. 40 cm langen Schnittes mit Michelschen Klammern.

1. VI. Wunde primär geheilt. Schwellung des Unterschenkels bereits zurückgegangen. — 21. VI. Nach erstem Auftreten plötzlich Schwellung im oberen Gebiete der Narbe, letztere platzt auf und es kommt zu einer Blutung. In Narkose: Revision unter Eröffnung der Nahtlinie: es blutet nicht aus einzelnen Gefässen, sondern capillär, wie aus einem Schwamme. Durch tiefgreifende Nähte wird die Wunde wieder geschlossen und zugleich die Blutung gestillt. — 15. VII. Wunde wieder reaktionslos geheilt, völlig geschlossen. — 9. VIII. Weichteilschwellung erheblich zurückgegangen. Narbe fest und solid, jedoch am Kniegelenk nicht völlig verschieblich. Leichte Bewegungsbehinderung im Kniegelenk.

7. L. Markus, 37 J., 8. VIII.—8. IX. 00, geheilt. Vor ungefähr 2 Jahren an Unterschenkel gestossen, kleine Verletzung zugezogen, die bald ausheilte, vor längerer Zeit jedoch wieder aufbrach. Stark ausgesprochene geschlängelte Varicen am r. Unterschenkel an deren Innenseite.

14. VIII. In Narkose: Schnitt von 46 cm Länge, von Mitte des Oberschenkels bis mittleren Drittel des Unterschenkels; Excision der V. saph. magna, sowie am Unterschenkel der zahlreichen erweiterten Nebenäste: letztere breiten sich namentlich in der Mitte des Unterschenkels unter starker Schlängelung weithin aus und werden möglichst exstirpiert. — Die Venenwände allenthalben stark verdickt. — 27. VIII. Nähte völlig entfernt; Ulcus verheilt. — 3. IX. Pat. steht auf. — 8. IX. Ulcusnarbe fest und verschieblich; keinerlei Beschwerden von Operationsnarbe, ausser leichtes Spannungsgefühl des Abends. — Nachuntersuchung IX. 02: Geschwür nie wieder aufgebrochen, jetzt völlig arbeitsfähig und ohne Beschwerden. Sehr zufrieden mit Erfolg der Operation. Pat. würde gerne die Krampfadern am l. Bein ebenfalls operieren lassen, wenn ihm dies aus äusseren Gründen möglich wäre.

8. Sch. Josef, 48 J., 8. X.—24. XI. 00, arbeitsunfähig zur weiteren Behandlung. Varicen am l. Unterschenkel, infolge einer Verletzung Ulcus entstanden.

12. X. Operation: Vom unteren Drittel des Oberschenkels bis Mitte des Unterschenkels V. saph. magna nach Ligierung und teilweiser Excision der Seitenäste excidiert. — 18. X. Teil der Nähte entfernt. — 23. X. Nähte völlig entfernt; p. p. geheilt. Ulcus auch verheilt. — 12. XI. Pat. steht seit ca. 14 Tagen auf. An der Ulcerationsstelle ist jetzt Ekzem entstanden. — 15. XI. Wegen Vergrössern des Ekzems wieder Bettruhe. — 24. IX. 02: Ekzem geringer, in der Mitte desselben eine kleine Ulceration: Pat. entlassen. Narbe fest und solid. Soll Ekzem und

Ulcus weiter behandeln lassen. — Nachuntersuchung IX. 02: Pat. giebt an, dass das Geschwür nie völlig verheilt sei. Es besteht im mittleren Drittel der vorderen Tibiakante ein ca. 3 markstückgrosses Ulcus mit kallösen Rändern. Die Krampfadern selbst sind nicht recidiviert. (Pat. suspekt auf artificielle Erzeugung der Ulceration wegen Unfallrente!)

9. Sp. Johann, 30 J., 8. XII.—9. III. 01. Seit 10 Jahren Varicen, seit 1/2 Jahr Ulcerationen am l. Unterschenkel. Am 8. XII. aus dem einen Geschwür starke Blutung entstanden. Sehr ausgesprochene Varicen am l. Unterschenkel. An der Vorderseite des Unterschenkels ca. 2 handtellergrosse und mehrere kleine Geschwüre, von denen das eine mit Coagulis bedeckt ist. — 7. I. Operation in Chlorof.-Narkose: Excision der V. saph. magna, sowie zahlreicher Seitenäste, speciell in der Umgebung der Ulceration. — 15. I. Nähte entfernt; p. p. geheilt. Ulcerationen reinigen sich. — 9. III. Das eine Ulcus noch nicht verheilt; auf Requisition der Heimatgemeinde gebessert, arbeitsfähig entlassen[1]).

10. Sch. Johann, 31 J., Arbeiter, 5. I.—2. III. 01, geheilt. Kommt wegen Kontusion des l. Fusses ins Krankenhaus. Leidet an sehr starken Varicen links. — 9. I. In Chlorof.-Narkose: V. saph. magna vom Oberschenkel, dicht unterhalb Fossa ovalis, bis unterem Drittel des Unterschenkels in Länge von 52 cm excidiert. Blutung sehr gering. Knopfnähte, Pappschienenverband. — 14. I. Teil der Nähte entfernt. — 18. I. Rest der Nähte entfernt; primäre Heilung. — 15. II. Pat. in letzter Zeit mit Trikotbinde auf, leichte Anschwellung. — 2. III. Beim Gehen keinerlei Beschwerden, fast nicht mehr angeschwollen.

11. L. L., 28 J., 12. IX.—29. X. 01, geheilt. Seit vielen Jahren Krampfadern, deswegen militärfrei geworden; jetzt Beschwerden hievon. An Innenseite des l. Beines starke Varicen; an einzelnen Stellen treten ziemlich grosse Knoten hervor. Am Unterschenkel leichte ekzematöse Rötung der Haut. — 17. IX. In Narkose (anfangs Chloroform, dann Aethertropfen) Excision der V. saph. magna in Länge von ca. 40 cm. Knopfnähte, Pappschienenverband. — 2. X. Leichte Temperatursteigerung, Frost und Seitenstechen. R. h. u. Bronchialatmen und Rasselgeräusche. Die Wunde selbst p. p. geheilt. — 11. X. Temperatur normal, Lungenerscheinungen bis auf leises Knistern geschwunden. — 24. X. Wunde fest vernarbt.

12. H., Georg, 40 J., 9. XI.—23. XII. 01 geheilt. Seit längerer Zeit Krampfadern an beiden Unterschenkeln, in letzter Zeit stärker geworden und zeitweise schmerzhaft. Seit einigen Tagen am l. Unter-

1) Anm. bei der Korrektur: Pat. hat sich Ende Okt. 02 noch zur Nachuntersuchung eingefunden: Ulcus nicht wieder aufgebrochen, keinerlei Beschwerden. Der Fall ist unter der Rubrik „voller Erfolg", zu der er gehört, nocht nicht mit aufgezählt.

schenkel Geschwüre, welche immer grösser werden. Beiderseits Plattfuss. Beiderseits Varicen, besonders stark links; hier mit Knotenbildung, namentlich an Innenseite des Kniegelenkes. Haut an Innenseite des l. Unterschenkels bräunlich verfärbt; daselbst 2 belegte Geschwüre, ca. 5pfennigstückgrosse. — 20. XI. Excision von Mitte des Oberschenkels bis unteres Drittel des Unterschenkels. — Nachuntersuchung 30. VIII. 02: Es sind noch an der Wade einzelne Varicen (die bei Operation nicht mit exstirpiert wurden); dagegen an der Exstirpationsstelle kein Recidiv, kein Ulcus; keinerlei Beschwerden, völlig arbeitsfähig. Pat. ist sehr zufrieden.

13. T. Josef, 25 J., 2. XII. 01—25. I. 02, geheilt. Angeblich seit einigen Wochen Schmerzen im r. Bein, seit einigen Tagen Geschwür, sowie Schwellung. An beiden Beinen stark entwickelte Krampfadern mit Knotenbildung. Die Innenseite des r. Unterschenkels, sowie die r. Wade ziemlich derb infiltriert, ödematös geschwellt und empfindlich gerötet. Im unteren Drittel des r. Unterschenkels ca. 10 dt. stückgrosses Ulcus mit eitrigem Belag. Temp. 38.2. Behandlung des Geschwürs durch Priessnitz und Hochlagerung des Beines. — Nach Rückgang der Entzündungserscheinungen am 9. XII. in Aethernarkose: Excision der stark geschlängelten fast im ganzen Verlaufe thrombosierten Vene (Schnitt 52 cm lang). Hautnaht: am Unterschenkel, Knopf, am Oberschenkel fortlaufend. Schienenverband. — 11. XII. Temp. 38,1. Rötung der Wundränder, Alkohol-Priessnitz. — 15. XII. Rötung zurückgegangen, Teil der Nähte entfernt. — 20. XII. Rest der Nähte entfernt, p. p. geheilt. — 6. I. Entzündliche Rötung in Mitte der Narbe. — 8. I. Rötung wieder zurück. Pat. steht auf. — 25. I. Glatte Narbe. Kann gut gehen, nur beim Durchdrücken des Knies noch spannendes Gefühl in Wade und Kniekehle. — 11. IX. Kein Recidiv, kein Ulcus. Keine Beschwerden; nur nach längerem Stehen leichte Anschwellung (wie auch vor der Operation). Arbeitet als Schreiner ohne jede Beschränkung und Klage. Fühlt sich selbst geheilt, hat keine Krampfanfälle mehr wie früher.

14. a. b. B. Karl, 24 J., 29. I.—7. IV. 02, geheilt. Ausgedehnte Krampfadern seit Kindheit an. Rechts ist die Vena saph. derbwandig vorspringend, am Unterschenkel 2 reichlich haselnussgrosse, prall gespannte Varicenknoten. Links ist die Vena saph. vom Oberschenkel bis unter das Kniegelenk herab in reichlich Bleistiftdicke hervortretend, mit mehrfacher Schlängelung; am Unterschenkel sind auch hier einzelne grössere Varixknoten; die Haut ist über denselben stellenweise sehr dünn.

9. II. Operation in Narkose: Excision der l. Vena saph. magna vom oberen Drittel des Oberschenkels bis Mitte des Unterschenkels sowie Ausschälung der zahlreichen erweiterten Nebenverzweigungen. Die Gefässe sind erweitert und die Wandungen erheblich verdickt; an einzelnen Stellen Knotenbildung. — 18. II. Fäden entfernt, p. p. geheilt. — 21. II. Operation in Narkose: Excision der r. Vena saph. magna von Mitte des

Oberschenkels bis mittl. Drittel des Unterschenkels, sowie der erweiterten Nebenäste. Gefässe zeigen verdickte Wandungen und stellenweise Knotenbildung. — 5. III. Nähte entfernt, p. p. geheilt. — Nachuntersuchung Sept. 1902: Pat. fühlt sich völlig geheilt und arbeitsfähig; keinerlei Krampfaderbeschwerden mehr vorhanden. Von Seite der Narben hin und wieder leichtes Spannungsgefühl nach längerem Stehen und Gehen.

15. W. Josef, 3. V.—28. VI. 02, geheilt. Hat schon früher an Fussgeschwür gelitten, das wieder abheilte; seit 6 Wochen ist dasselbe wieder aufgebrochen. An beiden Unterschenkeln deutliche Krampfadern mit ausgesprochener Schlängelung der Ader am Unterschenkel und stark hervortretende Vena saph. magna am Oberschenkel. An der Innenfläche des r. Unterschenkels eine handtellergrosse, lividverfärbte Hautpartie, in deren Mitte eine kleine Ulceration. Auch am l. Unterschenkel eine Narbe von Fussgeschwür. — Feuchte Verbände mit Hochlagerung, später Salbe. — 12. V. Ulcus nur noch oberflächlich.

1. VI. Operation in Narkose: Ca. 60 cm grosser Hautschnitt am r. Beine, dicht unter Fossa oval. beginnend und 3 Querfinger über der pigmentierten Fläche endend (d. h. etwa am Uebergang des mittleren ins untere Drittel); von diesem Hautschnitt geht ca. 10 cm unterm Kniegelenk nach vorne zu unter spitzem Winkel ein Seitenschnitt ab. Exstirpation der Vena saph. magna, sowie eines dicht unter der Fossa oval. beginnenden Seitenastes, ferner Excision der Varicen am Unterschenkel. Vereinigung mit Klammern. — 6. VI. p. p. geheilt; nur ist die Vereinigungsstelle der beiden Schnitte (unterhalb des Kniegelenks) in ca. Zwetschengrösse nekrotisch geworden. — 28. VI. Ulcus ist auch völlig geheilt. Die pigmentierte, früher prall gespannte Hautpartie ist jetzt weich, lässt sich falten. Die nekrotisierte Stelle überhäutet. — Nachuntersuchung Sept. 1902: Ausgezeichnetes Resultat, keinerlei Beschwerden, Narbe solid, unempfindlich, kein Ulcus mehr, kein Spannen, kein Ermüdungsgefühl. Links noch starke Varicen; Pat. liesse sich dieselben sofort operieren, wenn er nicht befürchtete, seine Stelle zu verlieren. R. Bein weit leistungsfähiger als linkes.

16. H. Anton, 36 J., 3. VI.—12. VII. 02, geheilt. Vor 6 Jahren am r. Unterschenkel schon Geschwür, dann wieder im vorigen Jahre, seitdem kommt dasselbe nicht mehr zur Heilung. Starke Varicen an beiden Unterschenkeln, besonders rechts. Oberhalb r. Mall. int. ca. 20pfennigstückgrosses Ulcus, in dessen Umgebung die Haut entzündet ist. — Pat. hat Plattfüsse.

4. VI. Operation in Narkose: Schnitt beginnt dicht unter Fossa oval. ein am Oberschenkel dicht unter Einmündungsstelle abgehender Parallelast wird eine Strecke weit excidiert. Am Unterschenkel Winkelschnitt beigefügt zur Entfernung der Varikositäten. — 17. VI. p. p. geheilt, ausser an Teilungsstelle des Schnittes, wo kleines Hautgangrän eingetreten. — 12. VII. geheilt entlassen.

17. H. Paul, 24 J., 17. VI.—19. VIII. 02. Pat. wegen Krampfadern nach 4 Wochen vom Militär frei geworden. Seit ca. 5 Jahren leidet Pat. an Krampfadern, die ihm sehr viele Beschwerden machen und ihn in der Arbeitsfähigkeit erheblich herabsetzen; auch an beiden Unterschenkeln Ulcerationsnarben. Pat. wurde in Bielefeld mehrmals operiert, jedoch ohne Erfolg. — Stark ausgesprochene Krampfadern an beiden Unterschenkeln mit Schlängelung und teilweiser Knotenbildung. Am r. Oberschenkel eine ca. 23 cm lange Längsnarbe, am l. Oberschenkel eine ca. 5 cm lange Längsnarbe, ausserdem einzelne Quernarben. An den Oberschenkeln tritt die Vena saph. magna nicht deutlich hervor.

18. VI. In Narkose: Excision der Vena saph. magna, sowie zahlreicher, am Unterschenkel von ihr ausgehende varicös entartete Seitenzweige. Schnitt beginnt dicht unter Fossa oval. und endet am unteren Drittel des Unterschenkels. Die Vena saph. magna zeigt sich selbst auch stark erweitert (dieselbe früher scheinbar nicht excidiert). Klammern. — 27. VI. p. p. geheilt. Klammern entfernt. — 19. VII. Noch leichte Schwellung.

18. O. Johann, 38 J., 17. VI.—15. VII. 02, geheilt. Seit 5 Jahren Krampfadern beiderseits, rechts nur wenig Beschwerden, dagegen links öfters Geschwürbildung und Schmerzen beim Stehen und Gehen. — Hereditär O. Die l. Vena saphena magna als stark verdickter Strang zu sehen und zu fühlen; Haut des l. Unterschenkels im mittleren Drittel dunkelblaurot pigmentiert, verdickt. An Innnenseite 2 flache Geschwüre. Oedem des ganzen Unterschenkels.

19. VI. In Narkose: Excision der Vena saphena magna ca. handbreit unter Fossa ovalis beginnend bis ca. handbreit über dem Fussgelenk. am Unterschenkel ein grosser Seitenast nach der Wade zu exstirpiert. Vene stark verdickt mit einzelnen knotenförmigen Varicen versehen Klammernnaht. — 15. VII. Die Wunde ist p. p. geheilt, ebenso die Ulcera. — Nachuntersuchung September 1902: Keine Krampfadern und Ulceration mehr. Im Anfang nach Entlassung noch Oedem gehabt, jetzt nicht mehr. Leichtes Spannungsgefühl noch in Narbe. Kann besser stehen und gehen als früher, ist mit Erfolg zufrieden.

19. K. Johann, 29 J., 18. VI.—9. IX. Seit 20 Jahren Krampfadern. Am r. Bein tritt Vena saphena magna, am Oberschenkel sehr deutlich als ein harter Strang hervor, dicht unterhalb Kniegelenk ein reichlich wallnussgrosser, dem Platzen nahe, Varixknoten, am Unterschenkel stark erweiterte und geschlängelte Varicen. Dicht oberhalb Mall. int. ca. 5markstückgrosses Ulcus.

19. VI. Schnitt von der Fossa ovalis bis zum unteren Drittel des Unterschenkels: handbreit unter Kniegelenk geht ein zweiter nach vorne zu spitzwinklig vom ersten ab. Die Vena saphena magna und sehr zahlreiche Seitenäste, die stark erweitert und geschlängelt sind, werden

herauspräpariert. Hierbei wird am Unterschenkel die zwischen Haut und Nebenschnitt gelegene Hautpartie lappenförmig abpräpariert, um möglichst alle Varicen zu entfernen. Die Vena saphena magna selbst ist stark erweitert und verdickt, ebenso die Nebenzweige; der dicht unter dem Knie gelegene Varixknoten, welcher prall gefüllt ist, wird exstirpiert, es ist die Haut fest adhärent.

30. VI. Die lappenförmig abpräparierte Haut zwischen den beiden Schnitten am Unterschenkel ist nekrotisch geworden. Im übrigen ist die Wunde p. p. geheilt. — 15. VII. Die Stelle der Hautnekrose granuliert mit mässiger Sekretion. Das Ulcus ist fast verheilt. — 4. VIII. Thiersch'sche Transplantation auf Stelle der Hautnekrose. — 7. VIII. Die Thiersch'schen Lappen fast sämtlich angeheilt. — 1. IX. Völlig geheilt, steht mit Trikotbinde auf.

20. Sch. Johann, 32 J., 19. II.—30. VII. 02. Schon wiederholt (1896 und 1899) Ulcerationen am r. Unterschenkel, 1899 mit Excision und Thiersch'scher Transplantation behandelt. In letzter Woche ist das Ulcus wieder aufgebrochen, es findet sich am r. Unterschenkel dicht oberhalb der Knöchelgegend ein ca. 3 Querfinger breites, schmierig belegtes, grosses Geschwür mit kallösen Rändern. Starke Varicenbildung am Unterschenkel, am Oberschenkel tritt die Vena saphena magna nicht besonders hervor, doch ist die Haut über derselben als braun pigmentierter Streifen markiert. — 25. VI. Unter Hochlagerung und antiseptischer Wundbehandlung hat sich das Geschwür nur wenig gereinigt, die Ueberhäutung schreitet von den kallösen Rändern nicht vorwärts.

26. VI. Operation in Narkose: Excision der Vena saphena magna dicht unter Fossa ovalis beginnend bis zur Mitte des Unterschenkels herab; sie ist stark erweitert (kleinfingerdick) und zeigt verdickte Wandungen. Am Unterschenkel werden 2—3 erweiterte und wandverdickte Seitenäste exstirpiert, die übrigen Seitenäste nach Ligatur durchschnitten. — 4. VII. Nähte entfernt, p. p. geheilt. — 10. VII. Die Ulceration hat sich schon gereinigt und verkleinert sich rascher. — 30. I. Wegen Ablauf der Kassenfrist muss Rubr. entlassen werden: bis auf kirschgrosse Stelle des Ulcus überhäutet.

21. Pf. Johann, Gasarbeiter, 39 J., 10. VII.—23. VIII. 02, geheilt. Seit 15. Lebensjahr Krampfadern an beiden Beinen, deshalb militärfrei geworden; wiederholt Ulcera; trägt seit 10 Jahren Gummistrümpfe. Am r. Ober- und Unterschenkenkel V. saph. magna deutlich als verbreiteter dicker Strang hervortretend; am r. Unterschenkel ektasierte Venen: Haut glänzend, Narben von abgeheilter Ulceration zeigend.

18. VII. Operation am rechten Beine in Narkose: Die V. saph. wird von einer dicht unter Fossa ovalis gelegenen Stelle bis zur Mitte des Unterschenkels exstirpiert, am Unterschenkel auch ihre weit ausgebreiteten ektasierten Verzweigungen. Es wird an der Wadenseite in der

unteren Hälfte des Unterschenkels noch ein weiterer Parallelschnitt angelegt und von diesem zahlreiche Varicen exstirpiert. Hiebei wird der N. suralis versehentlich durchschnitten. Sowohl die exstirpierten Varicen als auch die V. saph. magna mit Thrombe angefüllt, letztere bis direkt an die Einmündung in die V. femoralis thrombosiert. — 27. VII. p. p. geheilt. — 23. VIII. Eine Zone zwischen den beiden Schnitten zeigt anästhesierte Haut als Folge der Nervendurchschneidung. — 1. IX. Nachuntersuchung: Die Gefühllosigkeit ist noch nicht ganz gewichen. Das Bein ist im übrigen „viel leichter als das linke", die früheren Beschwerden sind nicht vorhanden. Pat. ist zufrieden.

22. P. Konrad, 19 J., Hausdiener, 13. VIII. 4. X. 02. Im vorigen Jahre wegen Krampfadern und Beingeschwür im Krankenhaus in Behandlung gewesen. Da Pat. an einem Vitium cordis leidet, wurde nicht die radikale Ausschälung der Varicen, sondern die Trendelburg'sche Operation unter Schleich'scher Anästhesie vorgenommen. Das Ulcus kam hierauf zur Ausheilung, brach jedoch bald wieder auf. Beschwerden bei längerem Stehen und Gehen. An Aussenseite des l. Unterschenkels dicht über Mall. ext. zwei ca. 5markstückgrosse, übereinanderliegende Ulcerationen, schmierig belegt.

20. VIII. In Aethernarkose: Unter Konstriktion in der unteren Hälfte des Oberschenkels an der Beugeseite ca. 10 cm lange Incision und Seitwärtspräparierung der Haut. Die strotzend gefüllten kutanen Venen teils scharf herauspräpariert, teils stumpf herausgezogen. Ein weiterer, mehr nach aussen gelegener Parallelschnitt legt weitere centrale Venenektasien frei, die herauspräpariert werden. Hierauf der erstgenannte Schnitt bis Mitte des Unterschenkels verlängert, die erkrankte Vene in seinem Bereiche entfernt. Hierauf auf die subkutanen Venen eingegangen und speciell die Vena parva freigelegt und herauspräpariert. Beim Anziehen derselben reisst sie aus der Vena poplitea heraus und es entsteht eine starke Blutung. Nach Abnehmen des komprimierenden Schlauches wird der ca. 2—3 cm grosse Riss in Vena poplitea durch Venennaht (5 Knopfnähte mit Darmseide) geschlossen. Blutung steht. Tamponade der Fossa poplitea; übrige Wunde durch Naht geschlossen. Ulcus circumcidiert. — 25. VIII. Sekundärnaht der Tamponstelle. — 1. IX. Wunde p. p. geheilt. — 12. IX. Auf das gut granulierende Ulcus Thiersch'sche Transplantation. — 20. IX. Lappen in ganzer Ausdehnung angeheilt. — 4. X. Völlig beschwerdefrei. Operationsnarbe fest und solid, Kniegelenk frei beweglich. Auf der Stelle des Ulcus Thiersch'scher Lappen fast angeheilt. Pat. ist mit Erfolg der Operation schon jetzt sehr zufrieden.

B. Frauen.

23a. Sp. Kung, 23 J., 16. IV. — 30. V. 99, geheilt. Seit zwei Jahren erhebliche Beschwerden von Seite der bestehenden Krampfadern,

auch bei Bettruhe. Seit 8 Tagen heftige Schmerzen und Anschwellung des l. Beines. Am l. Unterschenkel stark hervortretende Varicen an Innenseite und Wade. Druckempfindlichkeit derselben. Oedem am Unterschenkel. Ca. Pfennigstück grosses Ulcus am l. äusseren Knöchel. Schon 4mal Ulcus. — 1. V. Ulcus geheilt. — 3. V. Ca. 30 cm grosser Schnitt an Innenseite des Unterschenkels, 8 cm über dem Knöchel endend. Exstirpation der Varicen, sowohl der V. saph. magna als auch der Seitenäste, speciell ein grosser, stark geschlängelter Nebenast wird exstirpiert. — 9. V. p. p. geheilt, Nähte fort. — 30. V. Geheilt, arbeitsfähig. Keinerlei Bewegungsstörungen. — Nachuntersuchung Februar 1902: Seit 1/4 Jahr wieder Unterschenkelgeschwüre. Deutliche Krampfaderbildung am l. Unterschenkel.

23b. Sp. Kung, 25 J., 15. II. — 14. IV. 02, geheilt. Seit ca. 5 Jahren Krampfadern am l. Bein, schon 4mal Ulceration. Vor 3 Jahren im Krankenhause operiert worden; Recidiv eingetreten (s. unter 23a.). Jetzt seit 1/4 Jahr Ulcus. Stark ausgebildete Krampfadern, ödematöse Schwellung, an Innenseite am Uebergang des mittleren ins untere Drittel ein fast hühnereigrosses, schmierig belegtes Ulcus, Umgebung entzündet. Feuchte Verbände, Hochlagerung. — 23. II. Ulcus gereinigt.

26. II. Excision der V. saph. magna bis zum oberen Drittel des Oberschenkels und mehrerer Seitenäste. Die Vene, sowie die grösseren Seitenäste vielfach thrombosiert. — 12. III. Nähte entfernt, p. p. geheilt. Geschwür bis auf die Hälfte verkleinert. — 9. IV. Geschwür geheilt. — 14. IV. Geheilt, mit Trikotbinde entlassen. Nachuntersuchung 4. IX. 02. Es ist kein Geschwür mehr entstanden, leichtes Spannungsgefühl am Oberschenkel (an 2. Narbe). Hier angeblich auch Schwellung. Verrichtet jedoch jetzt alle Arbeiten als Hausmädchen, während sie sich früher öfter bei Arbeit setzen musste. Pat. ist zufrieden.

24 a und b. Sch. Dorothea, 31 J., 25. I. — 6. IV. 01, geheilt. Schon öfters wegen Beingeschwüren im Krankenhaus. Seit 4 Wochen Narben wieder aufgebrochen. Beiderseits Krampfadern. Beiderseits über Mall. ext. ca. 3markstückgrosse Ulcera.

29. I. In Chloroformnarkose: Links V. saph. magna von Mitte des Oberschenkels bis unteres Drittel des Unterschenkels excidiert. Knopfnähte, Schienenverband. — 5. II. Sämtliche Nähte entfernt, p. p. geheilt. — 11. II. In Chloroformnarkose: Rechts V. saph. magna excidiert. Teils fortlaufend, teils Knopfnaht. — 20. II. p. p. geheilt. Nähte entfernt. Beide Geschwüre erheblich verkleinert. — 14. III. An Innenseite des Unterschenkels eine hart infiltrierte Stelle (Varix); wird excidiert und genäht. — 20. III. p p. geheilt. — 12. IX. 02: Sehr zufrieden und dankbar, arbeitet als Büglerin, kein Recidiv; am r. Bein hie und da leichtes Spannungsgefühl, kein Ulcus.

25. G. Katharina, 26 J., 28. VII. — 14. X. 01, geheilt. Seit 3 Jahren Krampfadern rechts. Vor ca. 14 Tagen angeblich durch Ueberanstrengung Geschwür. Ca. 3markstückgrosses Ulcus, eitrig belegt, infiltrierte Ränder. Zunächst Reinigung des Geschwürs durch Priessnitz und Hochlagerung.

2. VIII. Operation in Narkose: Excision der V. saph. — 12. VIII. Nähte sämtlich entfernt, p. p. geheilt. — 14. X. Geheilt. Rechtes Bein nicht geschwollen. Ausserdem Struma, mit Tabletten behandelt. Nachuntersuchung Sept. 1902. Sehr zufrieden, kein Ulcus, keine Schmerzen. Wickelt das Bein aus Furcht, dass es schwellen könne (es wird ihr dies jetzt untersagt). Völlig beschwerdefrei.

26. V. Anna, 33 J., 14. X. — 17. XII. 01, geheilt. Seit 1893 Krampfadern am r. Bein, besonders am Unterschenkel; in letzter Zeit wurden die Beschwerden hievon stärker. An der Innenseite und Vorderseite des r. Unterschenkels beträchtliche Phlebektasien; Haut stellenweise bräunlich verfärbt. An der Innenseite des rechten Oberschenkels ebenfalls Erweiterung der Vene. Am l. Bein nur in der Kniekehle leichte Krampfaderbildung.

15. X. In Narkose (anfangs Chloroform, dann Aethertropf): Excision der V. saph. An 2 Stellen ist die Vene mit der Haut so innig verwachsen und letztere so verdünnt („papierdünn), dass in Bälde eine Perforation des Varix zu befürchten gewesen wäre. Beim Versuch des Abpräparierens wird an diesen beiden Stellen auch die Vene angeschnitten, wobei es zu einer ziemlich starken Blutung kommt. Nach Ligatur der Gefässe Haut-, Knopfnähte, Schienenverband. — 25. X. Nach fieberlosem Verlaufe Nähte entfernt; p. p. geheilt. — Bei Entlassung Narbe fest und solid, keine Bewegungsstörungen. — September 02. Giebt an, dass sie unterhalb der Narbe öfters Schmerzen und Anschwellung habe; sie muss als Büffetdame sehr viel stehen. Es finden sich unterhalb der Narbe (die nur ca. handbreit bis oberhalb der Knöchelgegend reicht) leichte variköse Erweiterungen der Venen.

27. W. Maria, 24 J., 9. X. — 23. XII. 01, geheilt. An Innenseite des l. Fusses unterhalb Mall. int. eine seit 6 Wochen bestehende, eitrig belegte, ca. 1 cm lange Wunde, welche angeblich von selbst gekommen sein soll. Starke Varicenbildung am l. Unterschenkel. Exkochleation der Wunde. — 30. X. Die Wunde ist unter Bettruhe und feuchten Verbänden nur sehr allmählich zur Heilung gekommen.

1. XI. In Aethertropfnarkose: Excision der V. saph. in einer Ausdehnung von ca. 60 cm. — 7. XI. p. p. geheilt. Teil der Nähte entfernt. — 11. XI. Rest der Nähte entfernt. — 22. XI. Mit Binde aufgestanden. Behandlung mit Douche. — 22. XII. Seit 8 Tagen Binde fortgelassen. Bein schwillt noch mässig an. Noch etwas Beschwerden beim Gehen. — Nachuntersuchung September 1902: Das Geschwür am

l. Bein ist nicht mehr aufgebrochen. Pat. ist im allgemeinen ohne erhebliche Beschwerden, sie hat nur bisweilen das Gefühl, dass „das Blut nicht weiterfliessen könne." Ferner öfters nach längerem Gehen und Stehen Anschwellung des l. Beines am Abend.

28. W. Marg., 21 J., 6. II. — 16. IV. 02. Schon vor einem halben Jahr 3—4 Monate wegen Unterschenkelgeschwür im Krankenhaus behandelt. Am 6. II. starke Blutung aus Ulceration. Sehr ausgeblutet. An Innenseite des l. Unterschenkels dicht über Mall. int. stark secernierendes, mit Coagulis bedecktes Ulcus. Umgebung entzündet. Starke Varicen am Unterschenkel. Kompressionsverband, Hochlagerung, Excitantien. — 20. II. Wunde gereinigt, Patientin hat sich vom Blutverlust erholt. — 20. II. In Narkose: Freilegung der V. saph. am Oberschenkel und Resektion eines Stückes derselben; die Gefässwand nur wenig verdickt. Am Unterschenkel werden sodann die Varicen zum Teil exstirpiert. — 5. III. Wunden p. p. geheilt. Nähte entfernt. 31. III. Geschwür verheilt. — 16. IV. Geheilt entlassen. — September 1902: Pat. ist nicht mit dem Operationserfolg zufrieden; es ist wieder ein Geschwür entstanden, sie ist deshalb nicht arbeitsfähig.

29. R. Kung., 37 J., 8. IV. — 4. VI. 02, geheilt. Seit 10 Jahren Krampfadern am r. Bein. Schon 5mal an Fussgeschwür gelitten; seit 8 Tagen wieder Geschwür entstanden Stark ausgebildete Krampfadern mit Knotenbildung am r. Bein. An Innenseite des r. Unterschenkels im unteren Drittel ein ca. 2markstückgrosses Geschwür mit schmierigem Belag. Priessnitz, Hochstellen des Bettfussendes. — 22. IV. Geschwür hat sich gereinigt und beginnt zu vernarben.

25. IV. Exstirpation der Vene, welche stark erweitert ist, verdickte Wandungen zeigt und teilweise thrombosiert ist; der Schnitt beginnt dicht unter der Fossa ovalis und endet ca. 3 Querfinger oberhalb der Ulceration. — 5. V. p. p. geheilt. Ulcus völlig verheilt. — 4. VI. Geheilt und beschwerdefrei entlassen. — 6. IX. Sehr zufrieden, kein Recidiv, kein Ulcus: im Knie etwas spannende Schmerzen. Nach eigener Angabe „geheilt".

30. Sch. Marie, 19 J., 3. V. — 13. VI. geheilt. Wegen Wunde der Hand in Behandlung getreten; sehr hochgradige Varicen.

6. V. Exstirpation der Varicen, Klammern. — 18. V. Klammern entfernt, p. p. geheilt; nur ist dicht unter dem Kniegelenk ein ca. 5markstückgrosses Hämatom entstanden. Punktion desselben. — 13. VI. Geheilt entlassen. — 5. IX. 02. Etwas spannende Schmerzen am Kniegelenk; kein Recidiv, Schwellung geschwunden. Patientin fühlt sich bedeutend gebessert, ist mit Erfolg der Operation zufrieden.

Litteratur.

1) Boenecken, Ueber die Resultate der Ausschälungen von Varicen an den unteren Extremitäten. (Berlin. klin. Wochenschr. 1889. Nr. 38.) — 2) Epstein, Ueber die Struktur normaler und ektatierter Venen. (Virchow's Arch. Bd. 108. 1887.) — 3) Faisst, Ueber die Unterbindung der Vena saphena magna nach Trendelenburg bei Unterschenkelvaricen. (Beiträge zur klin. Chir. Bd. 14. 1895.) — 4) Franz, Ueber Komplikationen nach Trendelenburg'scher Varicenoperation bei aseptischem Wundverlauf. (Deutsche Zeitschr. f. Chir. Bd. 47. 1897.) — 5) Heintze, Ueber den Einfluss der Resektion der Vena saphena auf die Heilung der Unterschenkelgeschwüre. (Deutsche Zeitschr. f. Chir. Bd. 47. 1897.) — 6) Janni, Die feinen Veränderungen der Venenhäute bei Varicen. (Arch. f. klin. Chir. Bd. 61. 1900.) — 7) Kraemer, Ueber die Aetiologie und die chirurgische Therapie (insbesondere die Radikaloperation) der Varicen an den unteren Extremitäten. (Münch. med. Wochenschr. 1898. Nr. 38, 39.) — 8) v. Lesser, Ueber Varicen. (Virchow's Arch. Bd. 101. 1885.) — 9) v. Lesser, Ueber Varicen. (Berlin. Klinik. Nr. 48). — Nasse, Chirurgische Krankheiten der unteren Extremität. (Deutsche Chir. Liefer. 66.) — 11) O'Conor, The surgical treatment of varicose veins. (The Lancet. 1899. Okt. 14.) — 12) Perthes, Ueber die Operation der Unterschenkelvaricen nach Trendelenburg. (Deutsche med. Wochenschr. 1895. Nr. 16.) — 13) Remy, Comparaison des diverses méthodes de traitement des varices. (Bull. génér. de thérap. 1895. Ref. Hildebrand's Jahresber. 1895. S. 274). — 14) Reichel, Verletzungen und Erkrankungen des Unterschenkels. (Handb. f. prakt. Chir. Bd. 4.) — 15) Robitsch, Die Behandlung der Varicositäten. (Deutsche med. Wochenschr. 1893). — 16) Schwarz, Traitement chirurgical des varices des membres inférieurs. (Ref. Hildebrand's Jahresber. 1898. S. 1012.) — 17) Stecchi. L'esportasione della safena magna. (Revista veneta di scienze med. 1899. Ref. Hildebrand's Jahresber. 1899. p. 1076.) — 18) Storp, Ueber Varicenbehandlung. (Deutsche med. Wochenschr. 1896.) — 19) Trendelenburg, Ueber die Unterbindung der Vena saphena magna bei Unterschenkelvaricen Beiträge zur klin. Chir. Bd. 7.

AUS DEM

ALLGEMEINEN KRANKENHAUSE

ZU NÜRNBERG.

CHIRURG. ABTEILUNG: OBERARZT **DR. GÖSCHEL.**

XVII.

Ueber Transplantationen ungestielter Hautlappen nach Krause.

Von

Oberarzt **H. Widmann,** K. B. 6. Inf.-Rgt.,
kommandiert zum Allgemeinen Krankenhause Nürnberg.

Im Jahre 1886 veröffentlichte bekanntlich Thiersch seine Transplantationsmethode, die heute als das normale Verfahren für die Mehrzahl der Fälle, die eine Deckung eines Defektes erheischen, angesehen werden muss. Es ist mit diesem Verfahren eine ganz ausserordentliche Bereicherung und Vereinfachung der vielfachen Bestrebungen, die von jeher auf die künstliche Bedeckung von Defekten mit Haut gerichtet waren, gegeben. Seine Transplantationen mit dünnen, anderen Körperteilen entnommenen, schmalen Hautstreifen eignen sich zur Deckung auch grosser Wundflächen und zwar aller Gewebsarten. Nach Thiersch enthalten die Läppchen Epidermis, Rete Malpighi und Papillarkörper samt einer Lage glatten Stromas; es heilen aber auch dünnere Läppchen, die eben noch die Spitze des Papillarkörpers enthalten, leicht an (Hübschner). Man kann so 20—30 cm lange, 5—6 cm breite Läppchen aus der Haut des Oberschenkels entnehmen.

Die Thiersch'sche Methode bietet bei relativer Einfachheit der Technik ein vorzügliches Mittel zur Deckung von Substanzver-

lusten und hinterlässt dabei keine sichtbaren Spuren an den Stellen, denen das Material zur Transplantation entnommen wurde. Sie ist anwendbar unmittelbar nach Vollendung einer grösseren Operation, soferne nur die Blutung endgiltig steht und der Kranke nicht zu erschöpft ist; sie liefert die gleichen schönen Resultate längere Zeit nach der Operation bei älteren Defekten und Geschwürsflächen, vorausgesetzt, dass die Granulationen gründlich abgeschabt werden und für sichere Blutstillung Sorge getragen wird.

Das Verfahren von Thiersch stellt ohne Zweifel eine ausserordentliche Verbesserung der Reverdin'schen Transplantationen (1869) dar. Reverdin besäte Granulationsflächen mit linsengrossen Hautstückchen, die aus geeigneten Körperstellen mit der Schere herausgeschnitten wurden. Das mit der Schere oberflächlich gefasste und excidierte Hautstückchen (Greffe epidermique) enthielt Epidermis, Rete Malpighi und Korium. Die aufgepflanzten Inselchen bildeten den Ausgangspunkt der epidermoidalen Bekleidung der Granulationsfläche.

Das Reverdin'sche Verfahren bildet gewissermassen den Uebergang zur Krause'schen Plastik, nachdem die Versuche, ungestielte Hautlappen zu plastischen Zwecken zu verwenden, mit wechselnden Erfolgen in Frankreich von Lefort und Sichel zur Augenlidbildung, von Ollier zur Trennung der Syndaktylie versucht, in Amerika von Hamilton fortgesetzt waren. Die Gründe, welche Krause bewogen, die Methode der Verwendung ungestielter grösserer Hautlappen weiter auszubilden, hat er in einem am 13. April 1893 auf dem Kongresse der deutschen Gesellschaft für Chirurgie gehaltenen Vortrage[1]) niedergelegt. Es ist in diesem Vortrage ausgeführt, dass sich für schwere Fälle von Hautdefekten nach Verletzungen an den Extremitäten die Thiersch'schen Transplantationen nicht immer als ausreichend erwiesen. Die Verwendung von gestielten Lappen in solchen Fällen, aus der Haut des Rumpfes bei Defekten der oberen Gliedmassen, aus der Haut des gesunden Beines bei Defekten der unteren Gliedmassen ist mit erheblichen Beschwerden für den Kranken, nämlich langer Fixation im Gypsverband in gezwungener Stellung verbunden. Die neuen Narben, besonders am Unterschenkel sind nicht bedeutungslos für die betreffenden Personen, meist Arbeiter.

1) Langenbeck's Arch. f. klin. Chir. 1893. VII.

Diese Erwägungen veranlassten Krause, seit dem Jahre 1891 ungestielte Hautlappen aus der ganzen Dicke der Cutis zu benützen, also die sogenannte 2. indische Methode wieder anzuwenden. Einen Unterschied von der 2. indischen Methode macht die Krause'sche Plastik insoferne, als Krause nach Wolfe's Vorgang nur die Cutis samt Epidermis benutzt, während bei jenem Verfahren auch das Unterhautfett mit in den Lappen genommen wird.

Iacenco hatte sich schon 1871[1]) dahin ausgesprochen, dass in der Erhaltung des Unterhautfettgewebes einer der Gründe für die zahlreichen Misserfolge bei Ueberpflanzung ungestielter Hautlappen zu suchen sei.

Wolfe in Glasgow benutzte die vom Unterhautfettgewebe befreite Haut der Innenseite des Vorderarmes zur Blepharoplastik und seinen Vorschriften schlossen sich Zehender und J. v. Esmarch an. Innerhalb der Jahre 1877—1888 wurden in der Kieler Klinik 13 Fälle nach der Methode von Wolfe mit der Modifikation operiert, dass v. Esmarch das subkutane Fett und alles lockere Zellgewebe nicht mit dem Messer, sondern mit der Schere von den Lappen entfernte. Die Lappen wurden vor der Ueberpflanzung meist in Karbolwasser, Sublimatlösung oder physiologischer Kochsalzlösung abgewaschen, ihre Befestigung erfolgte gewöhnlich durch einige Catgutsuturen.

Am selben Tage, an dem Krause 1893 sein Verfahren auf dem Kongresse der deutschen Gesellschaft für Chirurgie schilderte, trug M. Hirschberg[2]) dem Kongresse seine Erfahrungen über die Verwendung ungestielter Lappen mit ihrem ganzen Fett zur Uebertragung auf entfernte Körperstellen vor. Er führte aus, dass man nur solche Plastiken als „ältere indische Methode" benennen könne, analog der Nasenbildung der alten Inder aus der Gesässhaut. Auf einen gewissen Blutreichtum des aus allen Verbindungen gelösten Hautlappens legt er ein besonderes Gewicht und seiner Meinung nach liegt in der Verwendung von Hautstücken mit sehr dichtem Gefässnetz, bezw. in einer künstlich erzeugten Hyperämie das Geheimnis der Transplantationserfolge. Die Wahl der Gesässhaut seitens der Inder sei kein blosser Zufall gewesen, sondern wie so oft, sei die Theorie von der Praxis längst überholt

1) Jacenko, Berlin. klin. Wochenschr. 1871. Nr. 8.

2) M. Hirschberg, Ueber die Wiederanheilung vollständig vom Körper getrennter, die ganze Fettschicht enthaltender Hautstücke. XII. Kongress der deutsch. Gesellsch. f. Chir. Berlin 1893.

worden. Wie alle Hautstellen, welche einem häufigen äusseren Drucke ausgesetzt sind, zeichne sich nämlich die Gesässhaut durch ein viel dichteres kutanes Blutgefässnetz aus, ein Verhalten, das besonders von Spalteholz in seiner 1893 erschienenen Arbeit über die Blutverteilung der Gefässe der Haut klargelegt worden sei.

Die von den Indern durch Klopfen mit Holzpantoffeln erreichte Hyperämie und Schwellung der Haut suchte Hirschberg so hervorzubringen, dass er nach einer lege artis ausgeführten Esmarch'schen Blutleere die Haut, nachdem die Gummibinde entfernt war, mit einem dünnen Gummischlauche mechanisch bearbeitete, dann den Lappen von 3 Seiten umschnitt, endlich den Schnürschlauch löste. War die Blutung an der zu deckenden Stelle gestillt, so wurde der schon an 3 Seiten mit Fäden armierte Lappen, dessen Haut stark hyperämisch war und durch Erektion der Cutispapillen ein „welliges Aussehen" hatte, gänzlich losgelöst, in den Defekt gebracht und mit den Nähten befestigt, wobei allenfalls nachsickerndes Blut durch Streichen entfernt und zur weiteren Sicherheit eine Lücke in der Nahtlinie gelassen wurde.

Krause[1]) ist mit Hirschberg's Ausführungen nicht einverstanden. Seiner Meinung nach liegt weder in der Wahl des zu transplantierenden Hautstückes ob aus der Beuge- oder Streckseite, also eines Hautstückes mit geringer oder stärker entwickelten kutanem Blutgefässnetze die Garantie für den schliesslichen Erfolg einer Transplantation, noch bedarf es irgend welcher Vorbereitung des zu implantierenden Stückes, um in demselben einen Zustand erhöhter Turgescenz oder nach Dieffenbach's Ausdruck „Vitalität" hervorzurufen. Er legt vielmehr das grösste Gewicht 1. auf strengste Asepsis und durchaus trockenes Operieren. 2. auf die gehörige Vorbereitung des mit der neuen Haut zu bedeckenden Bodens. Der letzte Punkt sei von grösster Wichtigkeit für dauernd gute Ergebnisse.

Krause selbst hat das Verfahren nach Hirschberg in 5 Fällen erprobt, ohne damit Resultate zu erzielen. Er blieb deshalb bei seiner älteren Methode, ohne subkutanes Fett und ohne vorherige mechanische Behandlung die Lappen zu überpflanzen.

Enderlen[2]) hat sehr sorgfältige Untersuchungen über

1) Sammlung klin. Vorträge, begründet von R. v. Volkmann. Neue Folge. Nr. 143.

2) Histologische Untersuchungen über die Einheilung von Propfungen nach Thiersch und Krause. Deutsche Zeitschr. f. Chir. 45. Bd. S. 453 ff.

Thiersch'sche und Krause'sche Transplantationen angestellt und ist dabei zu dem Ergebnisse gekommen, dass der weitaus grösste Teil der ungestielten Lappen zwar zu Grunde gehe, aber allmälig und vollständig durch neugebildetes Gewebe ersetzt würde, das sich der alten Form sogar bis zur Wiederherstellung der Hauptpapillen anpasse, wodurch ein vollkommener Ersatz herbeigeführt würde. Es bestände demnach ein grosser Unterschied zwischen dem nach Krause'scher Plastik erhaltenen Gewebe und einer gewöhnlichen Narbe.

Als erstes Erfordernis für die Anheilung der Lappen bezeichnet er eine möglichst rasche und innige Verbindung mit dem Mutterboden, welche durch Fibrinverklebung zu Stande kommen müsse. Diese allein gewährleistet die Ernährung des Lappens. Jeder grössere Bluterguss, auch wenn er sich erst nach dem Auflegen der Lappen entwickelt, wird die rasche Verklebung und Ernährung verzögern, wenn nicht ganz aufheben. Das Epithel der umgebenden Haut muss auf den Lappen hinüberwachsen, bezw. in ihm selbst neue Zellen schaffen, sonst ist der Lappen der Gefahr der Vertrocknung und des Absterbens ausgesetzt.

Nach Enderlen erhält sich das Epithel der Thiersch'schen Läppchen im Ganzen besser bezw. die Degenerations- und Regenerationsvorgänge spielen sich rascher ab, so dass, während man nach etwa 7 Tagen bei Thiersch einen vollkommenen Ersatz der Epitheldecke findet, man in dem Krause'schen Lappen noch Degenerationsherde im Epithellager antrifft.

Auch die Blutversorgung gestaltet sich nach Enderlen bei beiden Methoden verschieden. Zu einer Zeit, wo der Thiersch'sche Lappen bereits ausreichend vaskularisiert ist, sind in dem Krause'schen Lappen nur solche Teile mit Blutbahnen versehen, die nahe dem Mutterboden liegen.

Krause nimmt nur die Cutis, nicht auch das subkutane Zellgewebe in den Lappen, um ihn möglichst dünn zu erhalten, weil die überpflanzte Haut zuerst in gleicher Weise, wie alle gefässlosen Gebilde, Hornhaut, Gelenkknorpel, Intima der grösseren Gefässe und alle kleinen Gefässe ohne Vasa vasorum durch Diffusion von dem gefässhaltigen Mutterboden her ernährt wird.

Mit dieser Ueberlegung findet auch die Verwendung Krause'scher Lappen gewisse Einschränkungen; man darf nicht auf Knorpel transplantieren oder mit den Lappen Gelenkspalten überbrücken oder zerrissene und eben genähte Sehnen bedecken. Eine Trans-

plantation auf gesunde Sehnen und Fascien ist dagegen, obgleich diese Teile wenig vaskularisiert sind, statthaft.

Vollzieht sich so zunächst die Ernährung durch Diffusion, so wachsen nach einigen Tagen Gefässe aus dem Mutterboden in die überpflanzte Haut hinein. Krause sah z. B. am 6. Tage, als er ein Stückchen behufs mikroskopischer Untersuchung aus dem Lappen schnitt, aus der Schnittfläche Blut sickern. Zu jener Zeit sahen denn auch die Lappen, die zu Beginn ein blasses oder infolge von Durchtränkung mit Blutfarbstoff bläuliches Aussehen bieten, rosarot aus, ein Farbenton, der später noch deutlicher erscheint, wenn die sich stets abstossende schmutziggraue Epidermis abgezogen wird. Die Ueberhäutung erfolgt von den Epidermiseinstülpungen, die in den drüsigen Gebilden der tieferen Abschnitte der transplantierten Haut erhalten blieben.

Der ganze Heilvorgang nimmt nach Krause 3—6 Wochen in Anspruch.

Bei grösseren Defekten deckt Krause nach Abstossung der oberflächlichen nekrotischen Teile das gereinigte Korium mit Thiersch'schen Läppchen.

Die Resultate der histologischen Forschungen Enderlen's hat W. Braun[1]) durch eigene histologische Untersuchungen nachgeprüft, welche sich auf 6 Transplantationen beziehen. Das Material umfasste Objekte aus den jüngsten bis zu den ältesten Stadien und wurde besonderer Wert darauf gelegt, dass die histologische Untersuchung durch die klinische Beobachtung und den klinischen Verlauf und Ausgang in jedem Falle kontrolliert wurde.

Aus der Gesamtheit der Einzelbefunde konnte Braun feststellen, dass die von Enderlen betonten Degenerationsvorgänge zurücktreten im Vergleich zu jenen Vorgängen, welche das überpflanzte Hautstück seinen physiologischen Aufgaben auf dem neuen Boden wieder zuzuführen bestrebt sind. Mit ausschliesslicher Regelmässigkeit waren diese Vorgänge erfolgreich, soweit die bindegewebigen Elemente der Cutis, das elastische und fibrilläre Gewebe in Betracht kamen. Mit ihrer Erhaltung ist der erstrebte operative Erfolg: eine elastische, schützende weiche Haut erreicht, also eine Decke erzielt, welche von der aus festem Bindegewebe gefügten Narbe, die infolge Mangels elastischer Fasern derb und starr ist, sich wesentlich

1) W. Braun, Klinisch-histologische Untersuchungen über die Anheilung ungestielter Hautlappen. Diese Beitr. 1899. Bd. 25. Heft 1.

unterscheidet. Die Papillen, deren Untergang und entsprechender Ersatz durch Narbengewebe für die funktionelle Brauchbarkeit des Lappens nebensächlich ist, fanden sich in einem Teile der untersuchten Läppchen erhalten, in einem anderen durch Narben ersetzt. Im ersteren Falle waren sie bis in die feinsten Einzelheiten vorhanden, und man fand in ihnen elastische Fasern zartester Struktur, welche sich bis an die Epidermiszellen verfolgen liessen.

Was die Epidermisierung anlangt, so wird übereinstimmend auf die Erhaltung der Epidermis in der ersten Zeit zum Schutze gegen Austrocknung, wie bereits erwähnt, grösster Wert gelegt. Die spätere Epidermisdecke zum Ersatz der in allen Fällen sich abstossenden Epidermis geht von erhaltenen Zellen des Stratum Malpighi, den drüsigen Elementen der Cutis und den Haarwurzelscheiden aus. Auch die Ueberhäutung vom Rande her spielt eine Rolle, indem die Epidermis von der Umgebung dem Lappen geliefert wird. Braun erwähnt jedoch, dass diese Epidermisierung bei grösseren Lappen nur einen Bruchteil ausmache, während die Hauptmasse der Epithelien aus den zahlreichen Epithelinseln des Lappens selbst entstünde.

Die Talgdrüsen, Schweissdrüsen, gehen in einem Teile der Fälle zu Grunde, in anderen Fällen wieder haben sie sich vollständig erhalten. Die Untersuchung des Verhaltens der nervösen Elemente, speciell die Prüfung der Wiederversorgung der Lappen mit Nerven musste bei Braun's Studien unterbleiben, da die Art der Konservierung sich hierzu nicht eignete, doch war in einem Falle die Lappenregion nach 11 Monaten in fast normaler Weise empfindlich.

Unna bestätigte die Befunde Braun's, indem er im Gegensatz zu Enderlen feststellen konnte, dass die transplantierten Lappen in ihren histologischen Elementen, in der Textur ihrer Haarbälge, ihrer Elastika und Knäueldrüsen die Charaktere des Hautbezirkes, dem der Lappen entnommen wurde, aufweisen, nicht aber die Hautstruktur derjenigen Gegend, welcher der Lappen aufgepflanzt wurde, zeigen.

Henle und Wagner[1]) arbeiteten nach Krause's Methode, ersterer experimentell, letzterer klinisch. Henle gelang wiederholt die Transplantation von Haaren, auch konnte er sich, wie Braun

1) Henle und Wagner, Klinische und experimentelle Beiträge zur Lehre von den Transplantationen ungestielter Hautlappen. Diese Beiträge 1899. Bd. 24.

...chungen überzeugen, dass die Er-
...örigen Gewebselemente und ihre
... st. Er stellte dieses Verhalten ausser
Knorpel fest, wenn er in Knorpel
... achtete bezüglich der Epithelien.
...seiten beibehalten, auch wenn das Epithel
... des neuen Mutterbodens, einen anderen

... Erfahrungen Wagner's entsprechen in den
...tz den Erwartungen vollkommen, dagegen hatte
...'schen Plastik im allgemeinen einen grösseren
... Misserfolgen als bei der Thiersch'schen Methode
... (25,4%).

... des Verhaltens der Nerven hat Wagner beob-
... in der ersten Zeit die Sensibilität im Bezirke der Trans-
... vollständig aufgehoben ist. Allmälig, nach 6—8 Wochen
... kann einige Randpartien an, sensibel zu werden, während die
... noch anästhetisch ist. Diese anästhetische Zone findet dann
... Einschränkung vom Rande her.

Was die Art der Anheilung angeht, sind nach Henle's Untersuchungen die sich dabei abspielenden Vorgänge nicht immer die gleichen und fällt vor allem der Unterschied der Intensität der reaktiven Erscheinungen in dem beteiligten Gewebe, bezw. der Degenerationsprocesse in dem Lappen ins Auge. Die Grenzschicht zwischen Lappen und Mutterboden ist bald schmäler bald breiter, je nach der Menge von Blut, welche sich nach Anlage des Lappens aus den Gefässen des Mutterbodens ergiesst; auch weisen verschiedene Stellen des Lappens eine verschiedene Dicke dieser Grenzschicht auf, welche im allgemeinen als von Fibrinniederschlägen gebildet anzusehen ist. In einer Reihe von Fällen war die Grenzschicht durch die entsprechenden Färbemethoden (Weigert) nicht zu differencieren und glaubt Henle, dass hier eine Quellung der Wundränder bezw. des Cutisgewebes, wie sie Busse annimmt, vorliegt.

Auch Garrè, der sich mit den histologischen Vorgängen der Thiersch'schen Transplantationen befasste, hat dabei das Fibrinnetz öfters vermisst und nimmt für diese Fälle eine direkte Verklebung der Wundränder an.

Nach W. Braun gewährleistet eine möglichst niedrige Schicht

1) Garrè, Ueber die histologischen Vorgänge bei der Anheilung der Thiersch'schen Transplantationen. Diese Beitr. 1889.

des fixierenden Mediums, das aus einer verbindenden Blutschicht mit spärlichem Fibrinnetz besteht, am besten die Schnelligkeit der Anheilung. Nach seinen Befunden braucht sie die Höhe von schätzungsweise 10 Blutkörperchen nicht zu überschreiten. Mit der Organisierung der provisorischen Verbindungsschicht ist ein Hineinwachsen von jungen Gefässen und von Bindegewebe in die untersten Schichten des Lappens zu konstatieren.

Im allgemeinen gilt der Satz, dass der Lappen um so besser ist, je spärlicher neues Gewebe in ihm zu finden ist und je mehr sich das Bindegewebe lediglich auf die definitive Fixierung des Lappens beschränkt. Ein Ersatz des alten Lappengewebes findet naturgemäss nur da statt, wo durch Ernährungsstörungen im Lappen die Lebensfähigkeit seiner Cutis aufgehoben wird, und handelt es sich dann um einen Vernarbungsvorgang.

Als Zeichen der lebhaften Gefässneubildung finden sich in den Capillaren, die im Randteile des Lappens rasch an seine Oberfläche gelangen, zahlreiche Kernteilungsfiguren der Endothelien.

Die bisherigen Untersuchungen haben aber auch klargelegt, dass nicht nur die dem Lappen neu zugeführten Gefässe für die weitere Ernährung Sorge tragen, sondern dass häufig ein Teil der alten Gefässe an den Cirkulationsvorgängen sich wieder beteiligt. Hierfür spricht die Wahrnehmung, dass ein Teil der Papillargefässe erhalten bleiben kann und seine typische Lage in den Papillen beibehält, sowie, dass längere Zeit nach der Transplantation grosse, blutgefüllte, Gefässe in der Lappencutis sich finden, deren Wandung eine schöne Elastica zeigt, während die Gefässe der Narben nach gleich langen Zeiträumen noch keine Spur einer solchen aufweisen.

Ist somit die Anheilung eines vom Körper getrennten, aus Epidermis, Cutis und — nach A. Henle — eventuell auch noch aus Knorpel bestehenden Lappens im „wahren Sinne des Wortes" möglich und in zahlreichen Fällen klinisch und experimentell gelungen, so handelt es sich in zweiter Linie darum, der Frage näher zu treten, welche Fälle der Krause'schen Plastik vorbehalten sein sollen. Krause sagt selbst, dass die Thiersch'sche Plastik durchaus die Hauptmethode bleiben muss. Aber sie giebt, wie er hervorhebt, keine völlig normale Haut und reicht deshalb nicht aus in den Fällen, in welchen an die Narben grössere Anforderungen gestellt werden. Er führt dabei die Worte König's an, die derselbe auf dem Chirurgenkongresse 1893 gesprochen: „der Wert der Thiersch'-

schen Methode ist ganz ausserordentlich; wenn ich aber eine gegen die Unterlage bewegliche Haut haben will, wenn ich garantieren will, dass die Haut beweglich wird, reiche ich mit der Thiersch'schen Transplantation nicht aus. Dann muss ich einen vollkommenen Hautlappen haben."

Demnach kommen für die Krause'sche Plastik alle diejenigen Fälle in Betracht, bei denen die transplantierte Haut einen stärkeren Druck auszuhalten hat oder ausgiebigeren Dehnungen ausgesetzt wird, welche zu ertragen sie einen gewissen Grad von Elasticität besitzen muss. Letzteres kommt hauptsächlich bei der Haut über Gelenken in Betracht.

Eine bedeutungsvolle Rolle kommt der Krause'schen Methode bei Hand- und Fingerverletzungen, wie sie in maschinellen Betrieben so häufig sind, zu. Gerade bei letzteren ermöglicht sie ein weitgehendes konservatives Verfahren und bewahrt den Patienten vor der Amputation. Denn ein konservatives Verhalten ohne Plastik liefert empfindliche, unbrauchbare Stümpfe. die Thiersch'sche Plastik giebt eine Haut, welche auf der Unterlage unverschieblich und unabhebbar ist und behindert, wo sie auf freiliegende Sehnen gelegt wird, deren Verschieblichkeit. In den Gelenkbeugen neigt sie zu Schuppen und Rissigwerden (Becker). Auf unserer Abteilung wurde denn auch von der Krause'schen Plastik bei Fingerverletzungen ausgedehnter Gebrauch gemacht, sofern die Patienten die immerhin langewährende Behandlungsdauer abwarten konnten, sonst amputiert bezw. exartikuliert.

Der Indikationssphäre der Krause'schen Methode gehören ferner an Plastiken an Stellen, die groben mechanischen Einwirkungen ausgesetzt sind, wie Fuss und Hand.

Krause betont insbesondere auch die Unzulänglichkeit Thiersch'scher Transplantationen am Unterschenkel, wenn dieselben, wie dies so häufig bei grossen Unterschenkelgeschwüren der Fall ist, direkt auf den Knochen gelegt werden müssen. Er zieht deshalb die Ulcera cruris besonders in den Bereich seiner Indikationen.

Reuter[1]) hob die Leistungsfähigkeit Krause'scher Plastik bei narbigen Kontrakturen der Gelenke hervor und betonte besonders, dass man hier, im Gegensatze zur Plastik bei Unterschenkelgeschwüren und etwa inficierten Maschinenverletzungen

1) Münch. med. Wochenschr. 1899. Nr. 50.

der Finger die Bildung einer frischen, gut ernährten Wundfläche in der Hand habe. Da weiterhin der Wert einer Plastik in solchen Fällen in der Gewinnung einer verschieblichen, elastischen neuen Haut liege, sei das Krause'sche Verfahren unbedingt zu bevorzugen. Fall 16 unserer Kasuistik gehört unter diese Kategorie und beim Abschlusse dieser Arbeit wurde noch eine sehr ausgedehnte Krause'sche Plastik wegen narbiger Kontraktur am rechten Handgelenke vorgenommen. Ich unterlasse die Einreihung dieses interessanten Falles, da der schliessliche Erfolg noch abzuwarten ist und möchte nur bemerken, dass am 4. Oktober, dem 5. Tage nach der Operation der Lappen, der vom unteren Drittel des rechten Vorderarmes bis zur Mitte des Handrückens in einer Breite bis zu 4 cm sich erstreckte, gut anlag, sich lebenswarm anfühlte. Seine Farbe war die bekannte bläulichrote [1]).

Bevor ich das Verfahren selbst nun in Kürze schildere, möchte ich gleich erwähnen, dass natürlich die Haut zur Transplantation stets dem betreffenden Patienten entnommen wurde. Man hat früher die Haut zu plastischen Zwecken sowohl Tieren als Menschen entnommen. Versuche ersterer Art, die nur noch historisches Interesse haben, machte man mit Froschhaut, Kaninchenhaut, Hühnchenhaut. In einigen Fällen wurden Resultate erzielt. Das Verfahren ist heutzutage verlassen. Henles analoge neuere Tierversuche ergaben negative Resultate. Die wiederholt versuchte Uebertragung der Haut einer Species auf Angehörige einer anderen Species ist nach Beresowski überhaupt niemals gelungen.

Die Gefahr der Hautüberpflanzungen von einem Menschen auf einen anderen hat Momburg [2]) durch mehrere Beispiele erhärtet. So wurde Variola, Tuberkulose übertragen, auch zeigte die transplantierte. zunächst angeheilte Haut keine dauernde Lebensfähigkeit in manchen Fällen. Von dem Grundsatze, stets die Haut der Person an welcher eine Plastik zu machen ist, selbst zu entnehmen, sind wir nur in 1 Falle abgewichen. Es handelte sich um eine alte Frau mit Cancroid der Stirne. Schon mit Rücksicht auf das Alter der Patientin, die Beschaffenheit ihrer Haut und die Lokalisation des Defektes war eine Krause'sche Plastik überhaupt nicht vorgesehen, es war vielmehr geplant, in kurzer Narkose die Neubildung zu exstirpieren, um später dann eine Deckung des Defektes

1) Zur Zeit der Drucklegung dieser Arbeit war der Lappen tadellos angeheilt, das funktionelle Ergebnis vorzüglich.

2) Ueber Hauttransplantationen. Inaug.-Dissert. Berlin 1894.

nach Thiersch vorzunehmen. Ein gleichzeitig bei Operation einer Maschinenverletzung von einem gesunden jungen Manne gewonnenes Hautstück passte gut in den Defekt und wurde seine Einheilung ausnahmsweise und zwar mit Erfolg versucht.

Wagners diesbezügliche, ausgedehntere Erfahrungen sind keine günstigen.

Was das Verfahren selbst angeht, so muss, wie erwähnt, streng aseptisch, aber durchaus trocken operiert werden; zweitens soll der Boden, der mit der neuen Haut zu bedecken ist, gehörig vorbereitet werden. In ersterer Hinsicht befolgen wir die Grundsätze Krause's mit der Modifikation, dass das Operationsfeld in gewöhnlicher Weise durch Rasieren, Reinigen mit Schmierseife, Abwaschen mit Alkohol und Sublimat desinficiert wird, worauf ein Wegspülen des Sublimats mit sterilem Wasser und Abtrocknen mit sterilen Tüchern oder steriler Gaze erfolgt. Die Hände des Operateurs und der Assistenten in gewöhnlicher Weise desinficiert, werden in sterilem Wasser nachgespült, wie bei jeder Desinfektion, aber mit sterilen Tüchern vollkommen getrocknet.

Hinsichtlich des zweiten Punktes ist zu unterscheiden, ob frische Wunden, etwa nach Excision lupöser oder carcinomatöser Teile vorliegen, oder Granulationsflächen. Auf erstere kann, falls nur die Blutung definitiv gestillt ist, was durch Kompression unter thunlichster Vermeidung von Ligaturen geschieht, sofort transplantiert werden. Die Granulationen werden grundsätzlich in ihrer ganzen Breite und Tiefe excidiert, ebenso vernarbter Geschwürsgrund bis in normales Gewebe ausgeschnitten; dann wird nach erfolgter Blutstillung transplantiert.

Es werden nur trockene sterile Instrumente und Tücher bezw. Kompressen benützt.

Die zu transplantierende Haut, zu deren Entnahme wir zartere Hautstellen mit geringer Behaarung vorziehen, sofern nicht die Transplantation von Haaren in Frage kommt, wird, je nach der Entwicklung des Unterhautzellgewebes mit einer dünneren oder dickeren Lage desselben in einem langen, schmalen, durch 2 elliptische Schnitte umgrenzten Lappen excidiert.

Wir bevorzugen die Belassung eines Teiles des Unterhautzellgewebes im Lappen gleich Wagner, um die Nahtvereinigung des gesetzten Defektes zu vereinfachen. Während der Blutstillung an der Transplantationsstelle durch manuelle Kompressionen befreien wir zunächst den auf eine sterile trockene Kompresse gelegten

Lappen sorgfältig vom Unterhautzellgewebe, indem wir dasselbe mit einer Cooper'schen Schere abtragen, dann wird der Lappen in den Defekt gelegt, je nach den räumlichen Verhältnissen desselben in toto, oder in mehreren getrennten Stücken. In der Mehrzahl der Fälle befestigen wir seine Ränder an die Defekträndern mit einigen Darmseidenähten; an den Fingern lassen wir die Lappen auch einfach überhangen. Wegen ihrer Retraktionseigenschaften erfolgte die Umschneidung der Lappen in einer Ausdehnung, die den Flächeninhalt des Defektes etwa um $^1/_3$ übertraf.

Der Verband ist ein trockener aseptischer. Die Lappen werden hierbei zunächst mit steriler Gaze bedeckt, die durch eine sterile Binde unter mässiger Kompression befestigt wird; darüber kommt reichlich Watte. Die Extremitäten werden stets geschient. Der Verbandwechsel wird durchschnittlich am 5. Tage, weiterhin je nach Bedürfnis jeden 2. bis 3. Tag vorgenommen. Bei stärkerem Ankleben der Verbandstoffe werden dieselben unter Berieselung mit warmem Borwasser vorsichtig entfernt. Bisweilen erschien ein Salbenverband zweckmässiger als trockener Verband. Dann wurde hiezu Borwachssalbe benützt (R. Cerae flav., Acid. bor. pulv. aa 25,0 Vasel. amer. 300).

Die zunächst bläulich aussehenden Lappen zeigten in günstigen Fällen etwa nach 8 Tagen eine Rosafärbung, die noch deutlicher wurde, wenn sich, wie in allen Fällen, die Epidermis abstiess, bezw. abgezogen wurde.

Bis zur definitiven Ueberhäutung vergingen 6—8 Wochen. Zur Reinigung nekrotischer Teile wurden in späteren Stadien feuchte Verbände verwendet.

Krankengeschichten (1899—1902).

1899.

1. P. A. Quetschwunde am linken Daumen mit nachfolgender ausgedehnter Nekrose der Haut an der volaren und radialen Seite der 1. Phalanx. — XII. 13. Granulationsfläche wird angefrischt, mit einem Krause'schen Lappen aus der Beugeseite des Oberarmes gedeckt. — 27. XII. Die Epidermis hat sich abgestossen, an einer kleinen Stelle ist auch Corium nekrotisch geworden, der übrige Lappen hat sich fest angelegt. — 5. I. 00. Fortschreitende Epidermisierung des Lappens. — 17. I. Feste Ueberhäutung. — 27. I. Lappen solid angeheilt, etwas verschieblich, nicht druckempfindlich. Interphalangealgelenk frei. Daumen voll brauchbar.

Bei Aufgeben der plastisch-konservativen Behandlung hätte es sich

wegen der Grösse des Defektes nur um Exartikulation im Interphalangealgelenke handeln können.

2. E. Ph. Am 9. IX. 99 durch Rollwagen gequetscht. Am Fussrücken Haut in ca. 8 cm Länge und 5 cm Breite abgerissen. Sämtliche linken Zehen mit Ausnahme der grossen Zehe zerquetscht. — 10. IX. Exartikulation der 2. — 5. Zehe. Deckung des Defektes unmöglich. Die Thiersch'schen Läppchen wurden durch Sekret abgehoben. — 29. XII. In Narkose Krause'scher Lappen aufgepflanzt. 3 Lappen aus dem Oberschenkel entnommen, werden auf den Fussrücken gelegt. — 2. I. 00. Lappen sämtliche angeheilt, grosse Wundfläche gedeckt. Entnahmestelle primär geheilt. — 5. I. Epidermis der Lappen stöst sich ab. — 25. I. Epidermisierung der Cutis des Krause'schen Lappens geht langsam vorwärts. — 15. II. Vollendete Ueberhäutung. — Patient wurde ungefähr 1 Jahr später zur Unfallbegutachtung nachuntersucht. Die Lappen gut erhalten, waren völlig verschieblich, resistent gegen Stiefeldruck, nicht schmerzend.

3. E. G. Es handelte sich um eine sehr ausgedehnte Quetschwunde an der Innenseite des r. Knies mit stark klaffenden Hauträndern.

22. IX. Wunde gut granulierend, keine Taschen mehr. Thiersch'sche Transplantation. — 21. XI. Defekt zum grösseren Teil überhäutet, der Rest wird durch einen thalergrossen Krause'schen Lappen vom Oberschenkel gedeckt. — 24. XI. Lappen in toto fest aufliegend. — 27. XI. Epidermis hebt sich in Blasen ab und wird entfernt. — 4. XII. Allmälige Epidermisierung. — 31. XII. Epidermisierung vom Rande gegen das Centrum fortschreitend. — 10. II. 00. Vollendete Ueberhäutung. Glatter Erfolg.

4. L. J. Kreissägeverletzung 1. XI. 99. — Schräge Absägung der Endphalange am l. Daumen. Defekt betrifft vorzüglich die Volarfläche. — 16. XI. Wunde granuliert gut; um solide Ueberhäutung zu erhalten, wird Plastik gemacht.

Anfrischen der Wundfläche. Krause'scher Lappen vom Oberarm entnommen. — 24. XI. Lappen teilweise angeheilt, zum Teil nekrotisch.

Patient musste aus äusseren Gründen vor Abschluss der Behandlung entlassen werden.

5. H. G. Entfernung einer erbsengrossen Warze am 3. linken Finger aus der Beugefläche der Endphalange, da selbige bei Arbeit hindert. — Der Defekt ist durch Naht nicht zu schliessen, daher am 15. XI. 99 Deckung mit Krause'schem Lappen von der Beugefläche des Oberarms. — 24. XI. Lappen in toto fest angeheilt, Epidermis hebt sich ab. — 27. XII. Vollständige Ueberhäutung. Intakte Gebrauchsfähigkeit.

1900.

6. G. A. Am 10. XII. 99 war in Chloroformnarkose ein Hautstück

über dem linken Auge excidiert worden wegen eines lupösen Herdes, der ungefähr einem gleichschenkeligen Dreieck entsprach, dessen 4 cm lange Basis etwas unterhalb des Margo supraorbitalis sich befand. Transplantation eines Krause'schen Lappens von reichlich Thalergrösse aus der Mitte des rechten Oberschenkels.

Borsalbensteifgazeverband. — 14. XII. Abnahme des Verbandes. Lappen liegt gut an. — 28. XII. Epidermis des zum grössten Teile angeheilten Lappens hat sich abgestossen. — 15. I. Langsam fortschreitende Epidermisierung. — 10. II. Kosmetisches Resultat sehr gut. Oberlid völlig beweglich.

7. B. Kreissägeverletzung. An der Streckseite des rechten Daumens Quetschwunde mit Bildung eines 50 Pfg. Stück grossen Weichteildefektes. Interphalangealgelenk eröffnet, Strecksehne durchtrennt. — 13. I. Sehnenplastik. Wunde kann durch Naht nicht vereinigt werden. Der Defekt wird deshalb durch einen Krause'schen Lappen von der Beugeseite des Oberarms gedeckt. 20. I. Ein Teil des Lappens nekrotisch, der Rest angeheilt. Der vollständige Schluss des Defektes erfolgte auf dem Granulationswege.

8. B. J. Exstirpation eines kirschgrossen Melanosarkoms am Fussrücken, am 17. I. 00 Krause'sche Plastik. — 21. I. Lappen am Fussrücken in toto angeheilt, Epidermis hat sich abgehoben. Oberschenkelwunde, durch Lappenentnahme entstanden, per primam geheilt. — 2. III. Lappen fest angeheilt, verschieblich. Ueberhäutung fast vollendet.

9. G. G. Markstückgrosse Ulceration über dem Kreuzbein, durch Bracherium verursacht. Aus ihrer Mitte führt eine Fistel 1 cm in die Tiefe. Haut in der Umgebung prall gespannt, ulcerierte Stelle auf Untelage wenig verschieblich. — Da auf dem schlecht ernährten Boden langsamer Heilverlauf und baldiges erneutes Aufbrechen der Narbe zu erwarten, wird Plastik vorgeschlagen. 5. IV. 00. Ulcusexcision unter Schleichscher Lokalanästhesie. — Defekt 10 cm breit, 6 cm hoch. Deckung durch gestielten Lappen, der um 90° gedreht. Es erübrigte noch ein 1 cm breiter, 3 cm hoher Defekt. Deckung desselben durch Krause'schen Lappen. — Die Entnahmestelle des gestielten Lappens wird mit einigen Nähten verkleinert, der Rest mit Thiersch'schen Läppchen gedeckt. Nahtvereinigung des durch den Krause'schen Lappen entstandenen Oberschenkeldefektes. — 9. IV. Lappen liegen alle gut an, nur ein Teil der Thiersch'schen Läppchen abgehoben. — 14. IV. Epidermis des Krause'schen Lappens hebt sich ab, wird entfernt. — 15. V. Der Lappen ist nunmehr mit neuer Epidermis bedeckt. — 9. VI. Völlige Heilung.

10. A. J. Verletzung durch Schwungrad am 27. IV. 00. 19. V. In der Fossa poplitea 5 cm langer, 2 cm breiter Granulationsstreifen, von derbem Gewebe umgeben. Wenig Neigung zur Ueberhäutung. In Chloroformnarkose Excision des Defektgrundes, Deckung durch Krause'scher

Lappen aus dem l. Oberschenkel. — 26. VI. Lappen nicht angeheilt. Sekretion hat ihn abgehoben. Entfernung des Lappens. Heilung auf dem Granulationswege.

11. B. J. 2mal Fünfmarkstück grosse lupöse Fläche oberhalb des r. Ellbogengelenkes.

25. V. In Chloroformnarkose Excision des lupösen Herdes. Auflegen eines Krause'schen Lappens aus dem linken Oberschenkel. Der Lappen wird durch Nähte fixiert, Oberschenkelwunde durch Knopfnaht vereinigt. — 7. VI. Krause'scher Lappen fest angeheilt, Epidermis maceriert. - 20. VI. An dem aufgepflanzten Lappen hat sich die Epidermis abgestossen. — 14. VII. Völlige Ueberhäutung. Gutes funktionelles Resultat.

12. L. G. An der Beugeseite des linken Unterschenkels handbreit unter der Kniekehle handtellergrosse lupöse Fläche.

30. V. Nach Excision des Lupusherdes Schluss des Defektes durch Nähte bis auf eine mehrere cm breite und lange Stelle. Diese durch Krause'sche Lappen aus dem rechten Oberschenkel gedeckt. Der Lappen wurde durch Nähte fixiert. — 5. VI. Nähte entfernt. Krause'scher Lappen angeheilt. — 4. VII. Fortschreitende Ueberhäutung des Krause'schen Lappens, dessen Epidermis sich vollständig abgestossen hat. — 22. VIII. Vollständige Heilung bis auf eine minimale, der Epidermis noch ermangelnde Stelle.

13. D. K. 12. X. Excision eines nach ausgedehnter Quetschwunde zurückgebliebenen Ulcus mit narbigem Grunde am Malleol. int. Ulcus weist schlaffe Granulationen und derbe kallöse Ränder auf. Der gesetzte Defekt ist dreimarkstückgross. Deckung mit Krause'schem Lappen aus dem Oberschenkel. Lappen durch Darmseidenähte fixiert, Pappschienenverband. — 1. XI. Krause'scher Lappen angeheilt.

Dieser Patient wurde am 6. Juni 1901 von Dr. Fränkel im ärztlichen Vereine in Nürnberg vorgestellt. Der Lappen war völlig verschieblich geworden, Patient verrichtete seit über 1 Jahr seine Arbeit wie früher, er wird speciell auch nicht durch den Druck des Stiefels an der sehr exponierten Stelle belästigt.

1901.

14. V. Am 26. II. Deckung eines per secundam geheilten, granulierenden Amputationsstumpfes des linken Daumens durch Krause'schen Lappen aus dem l. Oberschenkel nach Excision der Granulationen, -Fixation mit 3 Seidenknopfnähten. — 1. III. Lappen zum Teil angeheilt, an den Randpartien nekrotisch geworden. — 7. III. Epidermis stösst sich ab. — 30. III. Vollständige Epidermisierung.

15. T. A. 2 lupöse Stellen links seitlich der Nase von 4 cm Länge. 2 cm Breite und 3 cm Länge, 1,5 cm Breite.

2. IV. Excision der erkrankten Hautbezirke. Nach Blutstillung werden Krause'sche Lappen aus dem l. Oberschenkel aufgepflanzt. — 9. IV. 2 Lappen angeheilt, ein dritter seitlicher abgehoben. — 30. V. Die Lappen, deren Epidermis sich abgestossen hatte, sind völlig überhäutet.

Am 6. Juni wurde Patientin mit schönem kosmetischem Resultate von Dr. Fränkel im ärztlichen Vereine in Nürnberg vorgestellt. — Sie ging dann wegen einer Verletzung am 30. September wieder zu uns und zeigte der transplantierte Lappen die gleichen guten Eigenschaften, nur war ein kleines Lupusknötchen in ihm zur Entwicklung gekommen. Dasselbe wurde im Aetherrausche excidiert, die kleine Wunde heilte primär.

16. Dr. B., Arzt. An der Beugefläche des l. Zeigefingers, Mittelphalanx, erbsengrosser Leichentuberkel mit allen histologischen Charakteren eines solchen. Sehnenscheide der Beugesehne ergriffen, mit Granulationsgewebe bedeckt. Excision des Tuberkels am 31. III. und einer Strecke der Sehnenscheide unter Oberst'scher regionärer Anästhesie. Sehne selbst intakt. — Auf den Defekt, ca 2 cm lang, 1 cm breit wird ein Krause'scher Lappen aus der Streckseite des Oberarmes aufgepflanzt und mit 4 feinsten Seidennähten fixiert. Der Lappen liegt direkt der entblössten Beugesehne auf. Entfernung der Nähte nach 5 Tagen, Lappen angeheilt, der weitere Verlauf wie sonst. — Am 5. X. 02 habe ich Herrn Kollegen B. untersucht. Die transplantierte Haut ist dunkler pigmentiert, aber von einer Narbe durchaus verschieden. Der Hautlappen ist vollkommen verschieblich. Die Sensibilität ist vorhanden, aber deutlich herabgesetzt, so dass bei Berührung der Uebergang von der übrigen Haut zur transplantierten Stelle genau unterschieden wird. Die Grenze des Lappens zum Defekt bildet ein feiner Narbensaum. Eine vollständige aktive Beugung des Fingers ist wegen des teilweisen Fehlens der Sehnenscheide nicht möglich, die passive Beugung gelingt leicht.

17. H. J. Schmerzhafte Narbe am l. Fussrücken. Narbenstrang, in der Haut über der Mitte des Metatars. I bis zum Nagelbett reichend, durch welchen die grosse Zehe dorsalwärts gezogen wird.

15. VI. In Chloroformnarkose Excision der Narbe an der Streckseite der grossen Zehe beziehungsweise des Metatarsus. Der Defekt wird nach Blutstillung durch Krause'schen Lappen vom Oberschenkel gedeckt, der Lappen wird, in 2 Teile zerlegt, aufgetragen. Derselbe wird durch ein paar Nähte fixiert. Die grosse Zehe lässt sich aus der Ueberstreckung in die normale Lage bringen. — 19. VI. Lappen sehen gut aus, liegen fest auf, sind blaurot gefärbt. — 29. VI. Patient darf aufstehen, die Lappen sind ganz fest, die Epidermis stösst sich in ihrer obersten Lage ab. — 15. VII. Patient geht den ganzen Tag ohne Beschwerden herum, ist vom Erfolg sehr befriedigt. — 8. VIII. Geheilt, arbeitsfähig entlassen. — Patient hat sich am 28. IX. 02 wieder vorge-

stellt. Der Lappen ist nur durch den etwas dunkleren Farbenton und den feinen Narbensaum zu erkennen, vollständig verschieblich, nicht druckempfindlich, aber hypästhetisch. Patient hat beim Gehen gar keine Beschwerden.

18. H. Abquetschung der Endphalange des l. Zeigefingers. Glatte Weichteilwunde, in deren Mitte die Knorpelfläche vom Köpfchen der Mittelphalanx freiliegt. Deckung durch einen der Beugeseite des Oberarmes entnommenen Krause'schen Lappen. Fixation mit feinen Nähten. Schienenverband. -- Heilung nicht erfolgt. Lappen abgehoben, weil sich einige Sequester abstiessen. Exartikulation.

19. B. Am 19. VI. Excision einer kallösen, nicht völlig überhäuteten Narbe der rechten Wade von 10 cm Länge, $2^1/_2$ cm Breite. (Nach Phlegmone entstanden.) Die entstandene Wunde liegt an der Hinterfläche des Unterschenkels, dicht unter der Kniekehle beginnend. Sie wird durch Krause'schen Lappen vom Oberschenkel gedeckt. -- Der Lappen wird in 2 Teile zerlegt, auf die Wundfläche gebracht, mit feinen Nähten angeheftet. 2 kleinere, nicht überhäutete Stellen im kallösen Narbengewebe in Kniekehle und Oberschenkel werden nicht plastisch gedeckt, sondern der Spontanheilung überlassen. — 25. VI. Lappen gut angelegt. — 29. VI. Einzelne Epidermisstücke stossen sich ab, der Lappen selbst ist jedoch völlig angeheilt. — 15. VII. Die kleinen, nicht plastisch gedeckten Stellen am Oberschenkel noch nicht überhäutet. der Krause'sche Lappen fest angeheilt, mit kleinen Schuppen bedeckt. Patient ist den ganzen Tag auf den Beinen, Kniegelenk frei beweglich. — 25. VII. Mit ganz kleiner, granulierender Wunde entlassen.

Patient ging im September 1902 wieder zu wegen Furunkels. Die transplantierte Haut hatte nahezu das Aussehen normaler Haut, war vollkommen verschieblich, Sensibilität erhalten. Die Narbe in der Kniekehle, welche als Residuum der nicht durch Transplantation gedeckten Geschwürsfläche zurückgeblieben war, verursachte bei vollkommener Streckung eine gewisse Spannung. In ihrer Mitte befand sich eine kleine Ulceration. — Im Hinblick auf den guten Erfolg der ersten Transplantation wurde eine neue Plastik vorgeschlagen.

20. IX. 02. In Narkose Excision der Narbe in der Kniekehle, Dekkung des durch die Umschneidung gesetzten Defektes durch einen von der Haut des r. Oberschenkels entnommenen Krause'schen Lappen. Da derselbe den Defekt nicht vollständig ausfüllt, wird ein weiterer Lappen dem rechten Oberarm entnommen. Beide Lappen zusammen decken eine Fläche von 12 : 4 cm. Fixation durch Nähte; Naht der Oberschenkel- und Oberarmwunde. — 26. IX. Krause'sche Lappen liegen fest auf. Farbe bläulich rot, fühlen sich warm an. Fixationsnähte der Lappen entfernt. Die Nähte am Oberschenkel werden ebenfalls entfernt, da sich leichte Entzündungserscheinungen gezeigt hatten. Nach Entfernung klaffen

die unter ziemlich grosser Spannung aneinander gebrachten Hautränder. Dieser Defekt soll später nach Thiersch gedeckt werden.

Bemerkenswert ist, dass bei der Operation der eine Lappen, nachdem er bei der Präparation zu Fall gekommen war, entgegen der sonstigen Gepflogenheit in steriler Kochsalzlösung gespült wurde. Er heilte trotzdem an. 5. X. 02 Abstossung der Epidermis der Lappen ziemlich vollendet [1]).

20. St. Schräge Abquetschung des Nagelgliedes am Zeigefinger durch Maschine. — 28. VII. Bildung eines Krause'schen Lappens aus der Haut der Streckseite des Oberarmes und Anheften auf der Wundfläche des abgequetschten Zeigefingers mit Darmseidennähten. Glatte Anheilung. — 7. XI. Wiedervorstellung: Lappen fest und solide. Druck auf den Stumpf ganz wenig empfindlich.

21. 3. VIII. Abquetschung des Nagelgliedes am Mittelfinger, eines Teils des Nagelgliedes vom 4. Finger rechts durch Bandsäge. Plastik nach Krause aus dem Oberarm. — Endstatus am 13. IX. Lappen war am 3. Finger wieder abgetragen worden, hier Narbe mit dem Knochen fest verwachsen, druckempfindlich, am 4. Finger, an welchem der Krause'sche Lappen angeheilt, gute, nicht mehr empfindliche Bedeckung.

22. R. 29. XI. 01. Abquetschung der Fingerkuppe des 3. und 4. Fingers dicht oberhalb des Gelenkes. — 2. XII. Frisch granulierende Wundfläche. Nach Abtragung der Granulationen Transplantation eines Krause'schen Lappens aus dem Oberarm. — 9. XII. Die aufgeklebten Lappen sind tiefblau, ödematös, kleben fest. — 12. XII. Epidermis beginnt sich abzustossen. — 24. XII. Hautlappen angeheilt, Epidermisierung noch unvollständig. — Ende September 1902 hat sich Patient wieder vorgestellt. Er verrichtet seine frühere Arbeit als Schreiner anstandslos, die Lappen sind nur durch feinen Narbensaum kenntlich, verschieblich und sensibel.

23. S. Quere Abquetschung des linken Daumens in der Mitte der Nagelphalanx, schräge Abquetschung des r. Mittelfingers in gleicher Höhe. — 2. XII. Krause'sche Plastik nach Glättung der Wundfläche und Resektion der vorstehenden Knochenenden. Hautlappen aus der Innen- und Vorderfläche des l. Oberarmes entnommen. — 13. I. Vollständige Anheilung; Patientin hat keine Beschwerden, Beweglichkeit der Finger normal.

24. L. Schmerzhafte, spannende Narbe am linken Daumenballen nach Phlegmone, welche die Streckung des Daumens unmöglich macht. — 23. XII. Narbenexcision, Krause'sche Plastik aus dem l. Ober-

1) Das Endergebnis zur Zeit der Drucklegung ist ein vollauf befriedigendes: Lappen verschieblich, sensibel, etwas stärker pigmentiert; Streckung des Knies ganz frei.

arm. Nahtfixation. – 6. I. An dem festgeklebten Lappen stösst sich die Epidermis ab. – – 4. II. An der Beugeseite des Metac. poll. 2 markstückgrosses überall glatt angeheiltes aufgepflanztes Hautstück. — Lappen wenig druckempfindlich. Beweglichkeit des Daumens im Grundgelenke ziemlich frei. Sensibilität intakt, bisweilen Parästhesien an der Beugeseite des Daumens.

1902.

25. H. Maschinelle quere Abquetschung des l. Daumens am Endgliede dicht vor dem Nagelfalz.

23. I. Krause'sche Plastik nach Resektion der Endphalanx. Hautlappen aus der Streckseite des l. Oberarmes. — 1. II. Lappen nicht angeheilt, starke Eiterung. Heilung auf dem Granulationswege.

26. H. Durch schneidende Maschine vordere Hälfte der Kuppe des l. Mittelfingers weggenommen. Prominenz der Phalanx.

9. VIII. Im Aetherrausche Entnahme eines Hautlappens aus dem r. Oberarme, der auf den in gewöhnlicher Weise vorbereiteten Defekt gelegt wird. Keine Naht. — 17. VIII. Verbandwechsel. Lappen angelegt. Abtragung überhängender Partien mit Schere. — 20. VIII. Abtragung der sich abstossenden Epidermis. – – 28. VIII. Lappen grösstenteils mit neuer Epidermis bedeckt. Nur im centralen Teile noch unepidermisiert, verschieblich, sensibel.

27. P. 73 J. alt. Fünfmarkstückgrosses ulceriertes Hautcarcinom der l. Stirne.

26. VII. In Chloroformnarkose breite Umschneidung des Tumors bis auf den Knochen, Schläfenmuskel zum Teil erhalten. Der grosse Defekt wird durch Krause'sche Lappen, welche aus der Haut, die nach Operation eines frisch verletzten jungen Mannes erübrigt, hergerichtet worden, gedeckt. Salbenverband. — 7. VIII. Lappen zum grössten Teil angeheilt. Rest durch Thiersch'sche Läppchen, welche bei einer fremden Transplantation an einem gesunden jungen Mädchen erübrigten, gedeckt. — Auch diese Läppchen heilten zum Teile an; ein nach Abstossung der nekrotisch gewordenen Partien persistierender halbmondförmiger Bezirk in der oberen Peripherie des Defektes heilte auf dem Granulationswege. — Patientin hat sich Ende September 1902 wieder vorgestellt. Der ganze plastisch gedeckte Hautbezirk ist epidermisiert und sieht kosmetisch gut aus. – – Der Krause'sche Lappen von zart roter Farbe ist verschieblich und als solcher durch feinen Narbensaum deutlich gekennzeichnet.

28. F. Durch Presse glatte Abquetschung der Kuppe des l. Zeigefingers und l. 4. Fingers, von dem Mittelfinger fehlt die ganze 1. Phalanx und ein Teil der Mittelphalanx. Verletzung 28. VIII. 02. – 1. IX. In Chloroformnarkose Anfrischung der Wundflächen mit Cooper'scher

Schere, Stillung der Blutung durch Kompression. Dann wird aus der Haut des l. Oberarmes ein 10 cm langer, 3—4 cm breiter, elliptischer Lappen mit einem Teil des Unterhautfettgewebes geschnitten. Der Defekt wird nach Anlegung einiger Ligaturen durch Naht geschlossen und verbunden. Nun wird der Lappen sorgfältig vom Unterhautzellgewebe befreit und geteilt auf die Fingerstümpfe, an welchen die Blutung vollkommen steht, aufgelegt. Verband jeden einzelnen Fingers für sich, Verband der Hand, Handbrett, Suspension.

6. IX. Der Lappen am Mittelfinger hat sich verschoben, die beiden anderen Lappen heilen an. — 9. IX. Exartikulation des Mittelfingers im Mittelgelenke. (Oberst). — 16. IX. Patientin musste aus äusseren Gründen entlassen werden. Sie hat sich Ende September wieder vorstellig gemacht. — Lappen am Zeigefinger schön überhäutet, verschieblich, sensibel, noch etwas druckempfindlich. Gleiche Beschaffenheit zeigt der Lappen am 4. Finger; nur ist hier in der Mitte noch eine kleine epidermisfreie Stelle vorhanden.

29. B. Siehe unter 19.

Ueberblicken wir in Kürze die in vorstehendem aufgeführten Transplantationen, so finden wir die Krause'sche Plastik ausgeführt 11mal wegen Fingerverletzungen zur Stumpfbedeckung, 4mal zur Deckung von Defekten, welche nach Exstirpation von Geschwülsten entstanden waren (1 Carcinom, 1 Melanosarkom, 1 Verruca, 1 Leichentuberkel), 5mal nach Lupusexcision, 5mal zur Defektdeckung nach Weichteilquetschungen und entzündlichen Processes, 4mal nach Excision spannender Narben.

Ein absoluter Misserfolg war in 3 Fällen zu beobachten. Bei 2 derselben hatte stärkere Sekretion den Lappen abgehoben, in 1 Falle hatte die Abstossung von Sequestern die Anheilung vereitelt, demnach kann in keinem dieser Fälle dem Verfahren selbst das ungünstige Ergebnis zur Last gelegt werden.

Bei den Fingerplastiken ist in 2 Fällen ein teilweiser Misserfolg zu verzeichnen, indem von 3 bezw. 2 Lappen je 1 nicht anheilte. Teilweise Lappennekrose, die aber das schliessliche Resultat kaum beeinträchtigte, kam in 5 Fällen vor.

Die übrigen Fälle zeigen ein erfreuliches Resultat, die funktionelle Brauchbarkeit der Lappen konnte zum Teil noch nach Jahr und Tag festgestellt werden. Leider blieb ein anderer Teil meiner diesbezüglichen Nachforschungen, wie bei dem lebhaften Zu- und Abgang einer Fabrikstadt erklärlich, erfolglos.

Die Ergebnisse berechtigen jedenfalls zu ausgedehnter weiterer

Anwendung des Verfahrens als Ersatz der Stielplastik in Fällen, bei denen die Thiersch'sche Plastik keine genügende widerstandsfähige Bedeckung zu liefern im Stande ist. Speciell bei den zahlreichen Handverletzungen der maschinellen Betriebe stellt das Verfahren eine treffliche Bereicherung der konservativen, hier so bedeutungsvollen Behandlung dar, und Misserfolge werden um so seltener zu verzeichnen sein, je vollständiger die Technik beherrscht wird. Das Verfahren, einwandfrei gehandhabt, giebt aber vorzügliche Resultate.

AUS DEM

ALLGEMEINEN KRANKENHAUSE

ZU NÜRNBERG.

CHIRURG. ABTEILUNG: OBERARZT DR. GÖSCHEL.

XVIII.

Zur operativen Behandlung frischer, subkutaner Patellarfrakturen durch offene Knochennaht.

Von

Dr. **K. Thienger,**
Assistenzarzt.

Seitdem Lister im Jahre 1877 bei einer frischen Fraktur der Patella mit der unter antiseptischen Kautelen ausgeführten offenen Knochennaht ein vorzügliches Resultat erzielt hatte, erfreute sich die operative Behandlung dieser Frakturen, insbesondere seit der Einführung der Asepsis in die chirurgische Technik, eines stetig sich steigernden Interesses, nachdem keine der zahlreichen unblutigen Verband- und Behandlungsmethoden es mit Sicherheit ermöglichte, die der knöchernen Vereinigung der Fragmente entgegenstehenden Hindernisse zu beseitigen.

Als Ursache für die ausbleibende Konsolidation kommen ausser der Diastase der Fragmente und der nicht selten vorhandenen Zerreissung des seitlichen Streckapparates in Betracht der Haemarthros, wie er fast bei jeder Patellarfraktur, besonders bei grossem Kapselriss, sich einstellt, und die Interposition von Weichteilen. König hat darauf hingewiesen, dass bei Querfrakturen die Frakturlinie in der

Patella und die Risslinie von Periost und Fascie an der Vorderfläche der Patella häufig nicht zusammenfallen. Ein Fragment, meist das obere, ist dann teilweise dieser Nachteile entblösst, die sich um den Rand des unteren Fragmentes herumlegen und sich auf diese Weise interponieren.

Es unterliegt kaum einem Zweifel, dass gerade die beiden letzterwähnten Punkte, die Weichteilinterposition und der Haemarthros es sind, auf deren Eliminierung man bei der Therapie der frischen Frakturen bedacht sein wird; trägt doch der Bluterguss wesentlich zur Diastase der Fragmente bei, neben der Aktion des Quadriceps. Letztere kann jedoch durch die Narkose ausgeschaltet werden, während der Haemarthros ein durch unblutiges Vorgehen nicht zu überwindendes Hindernis bildet, das eine Koaptation der Fragmente ohne vorausgeschickte Punktion, für die erste Zeit vereitelt. Die Weichteilinterposition aber schliesst eine knöcherne Konsolidation der Fragmente aus und lässt nur die Möglichkeit der ligamentösen Vereinigung derselben.

Der Erfüllung der unserer Therapie gestellten Aufgabe: thunlichste Wiederherstellung des status quo ante (knöcherne Vereinigung der Fragmente neben guter Gelenkfunktion) kommt von allen bisher vorgeschlagenen Behandlungsmethoden die unter dem Schutze strengster Asepsis durchgeführte offene Knochennaht am nächsten. Zur Begründung dieser Behauptung mögen neben den im letzten Jahrzehnt in der Litteratur niedergelegten Erfahrungen die im Allgemeinen Krankenhaus Nürnberg mit der offenen Naht erzielten Resultate mit beitragen.

Während der Eingriff unter den jetzt gebräuchlichen Massnahmen relativ gefahrlos ist — unter den mir zugänglichen Veröffentlichungen des letzten Jahrzehnts finde ich eine Gelenkeiterung [1]) —, so war die Gefahr einer Infektion noch vor Einführung der Asepsis nicht zu unterschätzen. So findet sich in der von Brunner [2]) zusammengestellten Statistik über 45 Fälle von Patellarfraktur, die in dem Zeitraum von 1877—1883, also nach Einführung der Antisepsis, operativ behandelt wurden, nur 18mal reaktionsloser Heilverlauf: 8mal war er mit geringer Reaktion verbunden, in 8 Fällen trat Gelenkeiterung ein, 2mal musste wegen Gelenkeiterung und Pyämie die Absetzung des Oberschenkels erfolgen; 2mal trat Exitus letalis ein, in einem Fall infolge von Pyämie, im zweiten nach Carbolintoxikation.

Das operative Resultat ergab 16mal knöcherne Konsolidierung,

1) Hackenbruch, Diese Beitr. Bd. 12.

2) Deutsche Zeitschr. f. Chir. 1886.

9mal als „fest" bezeichnete; 15mal war die Vereinigung der Fragmente fibrös. Das funktionelle Resultat war 13mal vollkommen; 7mal unter den 45 Fällen trat Ankylose im Anschluss an die Operation ein; in weiteren 5 Fällen war die Beweglichkeit des Kniegelenkes und die Gehfähigkeit sehr beschränkt.

Noch weniger gut sind die Resultate in der Statistik Chauvel's[1]), die sich über 43 Fälle erstreckt. Neben 10mal erreichter guter Funktion stehen 20 schwere Gelenkentzündungen, 10 Misserfolge, 1 sekundäre Amputation und 3 Todesfälle.

Dass solche Ergebnisse für die weitere Verbreitung der offenen Nahtmethode nicht günstig waren, ist begreiflich. Man suchte vielmehr auf anderem, anscheinend weniger gefahrbringendem Wege operativ zum Ziel zu kommen.

v. Volkmann hat schon im Jahre 1868 die perkutane Naht der Fragmente angegeben. Er führte mittels einer gekrümmten Nadel je einen Silberdraht dicht unterhalb des unteren Patellarrandes durch das Ligamentum patellae und durch den Ansatz der Strecksehne am oberen Patellarrande, verknüpfte die beiden Drähte über Gazebäuschen und suchte so die Fragmente aneinanderzubringen.

Kocher punktierte den Haemarthros und zog nach Anlegung zweier kleiner Längsschnitte am oberen und unteren Rand der Patella, die als Ein- und Ausstichöffnungen für die Nadel dienten, einen doppelten Silberdraht unter der Patella durch und drehte die Enden über einer Gazepelotte auf der Patella zusammen. Nach etwa zwei Wochen wurden die Drähte wieder entfernt.

Aehnlich wie Kocher verfährt Axford[2]), der nach Punktion des Haemarthros die Fragmente mittels zweier Bohrer, die je einen Draht nach sich ziehen, durchbohrt und die Drähte über aufgelegten Gazestreifen oberhalb der Patella fixiert.

Zwei einander ähnliche Methoden sind von Anderson[3]) und Robson[4]) angegeben worden. Ersterer sticht zwei Stahlnadeln oberhalb und unterhalb der Frakturlinie so quer durch, dass sie, dicht über den Fragmenten liegend, ihren Halt in dem fibrösen Ge-

1) Chauvel, De la suture osseuse dans les cas de fracture transversale de la rotule avec écartement. Centralbl. f. Chir. 1884.

2) Axford, A method of wiring fractures of the patella. Centralbl. f. Chir. 1888.

3) Anderson, On the treatment of fracture of the patella. Centralbl. f. Chir. 1892.

4) Deutsche med. Wochenschr. 1891.

Gewebe über denselben finden. Robson stösst die Nadeln dicht oberhalb und unterhalb der Fragmente durch den Ansatz der Quadricepssehne bezw. das Ligam. patellae. Beide ziehen dann die Nadeln gegeneinander und fixieren sie durch Umschlingung der vorstehenden Enden in Achtertouren mittels Faden bezw. Draht. Nach etwa 3 Wochen werden die Nadeln entfernt.

Von den bisher angeführten Methoden weichen die im Folgenden erwähnten darin ab, dass die zur Adaptierung und Fixierung der Fragmente angelegten Drähte versenkt werden und dauernd liegen bleiben. So führte Barker[1]) von einer dicht unterhalb der Patella angelegten, in das Gelenk führenden Einstichstelle aus eine gestielte, unarmierte Nadel unter den Fragmenten nach oben und sticht sie dicht oberhalb der Patella aus. Nun wird die Nadel mit einem Draht armiert und zurückgezogen. Von der gleichen Einstichstelle aus wird die wieder unarmierte Nadel subkutan über den Fragmenten zur ersten Ausstichstelle geführt und mit dem anderen Drahtende armiert, das dann zur Einstichstelle herausgeleitet wird. Die Enden werden zusammengedreht, gekürzt und versenkt.

Verbreitete Anwendung fand das Verfahren von Ceci[2]), der die Fragmente in gekreuzter Richtung von kleinen Hautschnitten aus mit einem geöhrten Bohrer perforierte und mittels dieses Instruments zugleich einen Silberdraht durchzog, der dann in einer Achtertour zu liegen kam. Der Draht wurde bis zur Adaption der Fragmente zusammengezogen und blieb nach Kürzung der Enden liegen.

Heusner[3]) brachte auf dem 26. Kongress der deutschen Gesellschaft für Chirurgie eine von ihm geübte Methode zum Vortrag. Er führt subkutan einen Silberdraht cirkulär um die Patella herum, oben die Quadricepssehne, unten das Ligam. patellae mitfassend. Hiezu benützt er eine gekrümmte Trokarnadel mit festem Griff, stösst sie unarmiert oberhalb des oberen Bruchstückes dicht am oberen Rand der Patella von aussen nach innen durch Haut und Quadricepssehne hindurch und zieht die nunmehr mit dem Draht versehene Nadel wieder zurück, wobei der Draht im Stichkanal zurückbleibt. Von einer neuen Einstichöffnung aus führt er die wieder unarmierte

1) Barker, Permanent subcutaneous suture of the patella for recent fracture. Brit. med. Journ. Nr. 1626.

2) Ceci, Subkutane Metallnaht der Kniescheibe. Deutsche Zeitschr. f. Chir. 1886.

3) Heusner, Ueber subkutane Naht der Kniescheibenbrüche. Arch. f. klin. Chir. 1897.

Nadel von unten nach oben am inneren Rande der Kniescheibe entlang zur ersten Ausstichöffnung, armiert die Nadel mit dem hier vorstehenden Drahtende, das dann zur zweiten Einstichöffnung herausgeleitet wird. Nach viermaliger Wiederholung dieser Procedur ist das eine Drahtende wieder zur ersten Einstichöffnung zurückgeleitet. Die beiden Enden werden angezogen, zusammengedreht, gekürzt und versenkt.

In den 3 Fällen, die Heusner auf dem Kongress vorstellte, waren die Resultate gut; es war knöcherne Konsolidation der Fragmente eingetreten bei guter Funktion des Kniegelenks. Ob aber, wie Heusner glaubt, bei seinem Verfahren stets, also auch bei grösseren Rissen im seitlichen Streckapparat, das Gelenk absolut zu vermeiden ist, darf wohl bezweifelt werden, ebenso wie seine Behauptung, dass infolge der bei seiner Methode in „fast übermässiger" Weise angeregten Knochenbildung Weichteilinterpositionen zwischen den Bruchflächen nicht in Betracht kommen.

Die grossen Nachteile, welche den per- und subkutanen Nahtmethoden anhaften, bestehen darin, dass Zerreissungen im seitlichen Streckapparat unberücksichtigt bleiben, dass die Weichteilinterposition nicht entfernt wird, und endlich, dass Gelenkeröffnungen bei der Naht durchaus nicht ausgeschlossen sind und sie so fast die gleiche Infektionsgefahr auf sich zu nehmen haben, wie die offene Naht. Vielleicht ist auch der Punkt nicht ohne Belang, dass etwa eingeführte oder eingedrungene Infektionskeime in dem fast ausnahmslos im Gelenk vorhandenen Bluterguss, falls er nicht durch Punktion gründlich entfernt wird, einen äusserst günstigen Nährboden finden.

Im Gegensatz zu den früher angeführten Ergebnissen, wie sie noch in der antiseptischen Periode erzielt worden, sind die im letzten Jahrzehnt publicierten Resultate der offenen Nahtbehandlung der Patellarfrakturen wesentlich bessere. So berichtet Hackenbruch[1]) über die Resultate Trendelenburg's, des ersten deutschen Operateurs, der die blutige Naht eines subkutanen Kniescheibenbruches ausgeführt hat. Sein Material erstreckt sich über 25 operierte Fälle, von denen 20 subkutane Frakturen waren. Bis auf einen Misserfolg im Jahre 1888 (Vereiterung des Gelenks mit nachgefolgter Ankylose) und zwei oberflächliche Eiterungen war der Heilverlauf reaktionslos mit dem Resultat der knöchernen Vereinigung der Fragmente. Bei der Entlassung der Patienten war die Streckung frei und kräftig,

1) Hackenbruch, Zur Behandlung der queren Kniescheibenbrüche durch die Knochennaht. Diese Beitr. Bd. XV.

die Beugung im Kniegelenk bis zum rechten Winkel ausführbar. Das schliessliche Endresultat ($2^1/_2$ Monate bis 5 Jahre p. op. aufgenommen) war in 18 Fällen ein sehr günstiges. Die Funktion des operierten Gelenkes unterschied sich nicht oder kaum von der des gesunden Gelenkes. Die Patienten waren völlig erwerbsfähig.

Trendelenburg operiert nicht in den ersten Tagen nach der Verletzung, sondern hält es für praktischer, das Verschwinden der in dieser Zeit vorhandenen ödematösen Schwellung der Weichteile abzuwarten. Er bedient sich eines nach oben leicht konvexen Bogenschnittes. Zur Naht werden ausgeglühte Eisendrähte genommen, die so gelegt werden, dass sie die Patella dicht vor der Knorpelschicht durchbohren. Die Enden werden gekürzt und die Drähte bleiben zur Einheilung liegen. Drainage des Gelenks unterbleibt, nur die beiden unteren Wundwinkel des Weichteilschnittes werden etwas offen gelassen.

Aus der chirurgischen Klinik der Charité veröffentlichte Doebelein[1]) die dort in den Jahren 1896 und 1897 gemachten Erfahrungen über die offene Patellarnaht. Jede frische Fraktur wurde principiell offen genäht. Die Operation begann mit einem Bogenschnitt von einem Epicondylus zum anderen; durch Zurückpräparieren des Hautlappens wurde die Fraktur freigelegt. Nach Entfernung des Haemarthros wird die Naht der Fragmente vorgenommen, entweder mittels zweier Seiden- oder einer Seiden- und einer Catgutnaht. Interponierte Weichteile werden aus dem Bruchspalt herausgeholt und durch Catgutnähte vereinigt. Die Hautwunde bleibt entweder in der Mitte oder an den Wundwinkeln offen. Verband in Streckstellung. Doebelein legt bei Ausführung der Operation besonderes Gewicht darauf, dass die Berührung des eröffneten Kniegelenks durch die Finger vermieden wird, wie auch darauf, dass die Wunde nur mit Instrumenten und sterilen Tupfern in Kontakt kommt, Grundsätze, wie sie Koenig auf dem 26. Chirurgenkongress im Jahre 1897 aufgestellt hat.

Von den 9 Fällen Doebelein's waren sämtliche unkompliciert und kamen in den ersten Tagen nach der Verletzung zur Operation. Der Heilverlauf war, ausgenommen 3 Fälle, in denen leichte Temperaturerhöhungen eintraten, in den übrigen Fällen völlig reaktionslos. Als Endresultat, mittels Röntgendurchleuchtung kontrolliert, fand sich in 7 Fällen vollkommene Konsolidierung der Fragmente, in einem Fall bestand eine schmale knöcherne Brücke zwi-

1) Zur Behandlung der frischen Kniescheibenbrüche. Deutsche Zeitschr. f. Chir. Bd. 49.

schen den beiden Fragmenten, in einem weiteren Fall kam es zur ligamentösen Vereinigung, bei der sich jedoch bei der Durchleuchtung beginnende Verknöcherung zeigte. Die Gebrauchsfähigkeit des operierten Gelenkes war in allen Fällen vollkommen.

Ueber 6 mit primärer Knochennaht behandelte Fälle von Patellarfraktur berichtet Lotheissen[1]) aus der v. Hacker'schen Klinik. Die offene Naht wird dort seit 1895 ausgeführt. Sie war anfangs auf veraltete Frakturen beschränkt, wurde aber später auch auf die frischen Fälle ausgedehnt. Wie Trendelenburg operiert auch v. Hacker nicht in den ersten Tagen nach der Verletzung wegen des Weichteilödems. Die Schnittmethode ist der Lister'sche Querschnitt. Lotheissen glaubt, dass man bei dieser Schnittführung leichter die Entfernung interponierter Weichteile bei frischen und die Anfrischung der Bruchflächen bei veralteten Frakturen vornehmen könne. In den 6 von ihm veröffentlichten Fällen wurden durchwegs primäre Heilungen mit knöcherner Konsolidation der Fragmente und guter Funktion des Gelenkes erzielt.

Auch v. Bergmann zieht bei frischen wie bei veralteten Fällen von Patellarfraktur die Knochennaht mit Eröffnung des Gelenkes den übrigen Behandlungsmethoden vor. Coste[2]) referiert aus der v. Bergmann'schen Klinik über 21 Fälle frischer Patellarfraktur (20 subkutane Frakturen, 1 komplicierte), die in den Jahren 1893—1898 dort zur Behandlung kamen. Sämtliche Fälle wurden mit der offenen Knochennaht behandelt. Die Operation beginnt mit einem Längsschnitt über die Patella. Nach Eröffnung des Gelenkes und Freilegung der Bruchflächen werden an den tiefsten Punkten der Innen- und Aussenseite je eine Gegenincision angelegt, durch welche ein Jodoformgazetampon eingeführt wird. Die Blutgerinnsel werden mit sterilen Tupfern aus dem Gelenk entfernt. Blutleere wird nicht angewandt. Die Naht erfolgt dann gewöhnlich mittels zweier Aluminiumbroncedrähten so, dass die Knorpelfläche intakt bleibt. Zerrissene Teile des fibrösen Streckapparates werden mit Catgut genäht. Nach Beendigung der Operation werden Becken und Extremität durch Gipsbinden und Holzschiene fixiert: dabei bleibt die Stelle der Operationswunde von Gips frei zum besseren Austrocknen der Verbandstoffe. Nach 21—28 Tagen wird der erste Verbandwechsel vorgenommen; Beckengurt und der Gipsverband an der Vorderseite des Oberschenkels entfernt und mit Massage und

1) Diese Beitr. Bd. 17.

2) Zur Therapie der Patellarfrakturen, Arch. f. klin. Chir. Bd. 60.

Elektrisierung der Muskulatur begonnen. Nach 35 Tagen bleibt jeder Verband weg; aktive und passive Bewegungen werden vorgenommen und nach weiteren 8 Tagen steht der Patient mit einer Kniekappe auf.

Die auf diese Weise erzielten Erfolge waren folgende: Unter 21 Fällen trat 19mal knöcherne Vereinigung der Bruchstücke ein: ein Fall ging an Lungenembolie zu Grunde, von einem weiteren war ein definitives Resultat nicht zu erfahren. 14 Patienten konnten ihren früheren Beruf wieder aufnehmen, in 4 Fällen blieb Schwäche und Unsicherheit im Gebrauch der Extremität zurück (von diesen war jedoch ein Patient Tabiker, beim zweiten war es eine Refraktur, beim dritten musste ein grosses vollkommen losgelöstes Fragment eliminiert werden, beim vierten trat eine Verwachsung zwischen Patella und Femur ein). In 3 Fällen fehlten weitere Nachrichten.

Aus der Rehn'schen Klinik wird von Rotschild[1]) über 3 Fälle frischer Patellarfraktur berichtet. Die Schnittführung war der Querschnitt. Nach Ausräumung der Coagula wurde die Naht der Fragmente ausgeführt. Als Nahtmaterial dienten in den 3 Fällen nacheinander Catgut, Seide und Aluminiumbroncedraht. Das Resultat war im ersten Fall (Catgut) knöcherne Konsolidation der Fragmente mit normaler Streckung, Beugung und normalem Gang; im zweiten Fall schmale Diastase, Streckung normal, Beugung bis 90°, im dritten Fall (Aluminiumbroncedraht) knöcherne Konsolidation, Streckung normal, Beugung bis 90°, flotter Gang.

Seit mehreren Jahren wurden auch im Allgemeinen Krankenhaus zu Nürnberg sämtliche zur Behandlung kommenden Patellarfrakturen nach Freilegung der Bruchstelle und Eröffnung des Gelenkes genäht. Die Operation wird principiell baldmöglichst, wenn thunlich am gleichen oder nächstfolgenden Tage ausgeführt, nach vorausgegangener sorgfältigster Reinigung der Haut mit Schmierseifenlösung und Alkohol, Desinfektion mit $1^0/_{00}$ Sublimatlösung. Während des ganzen Eingriffes wird jede Berührung der Wunde oder des Gelenkes mit den Fingern auf das peinlichste vermieden. Durchwegs in allgemeiner Narkose und unter Blutleere wird die Fraktur unter allen Kautelen der Asepsis durch einen Längsschnitt über der Patella freigelegt. Etwa vorhandene, völlig aus ihrem Zusammenhang gelöste Knochenstückchen werden entfernt. Die im Gelenk befindlichen Coagula werden durch warme physiologische Kochsalzlösung ausge-

1) Rotschild, Ueber operative Behandlung irreponibler Frakturen. Diese Beitr. Bd. 29.

waschen. Darauf wird das Gelenk durch eine eingelegte Kochsalzkompresse gegen zufällige Verletzungen durch Abgleiten des Bohrers geschützt. Zur Fixierung der Fragmente genügen gewöhnlich zwei Nähte. Die Bohrlöcher, die durch den elektrisch betriebenen Bohrer rasch hergestellt werden, werden so angelegt, dass sie die Knorpelknochengrenze nicht oder gerade erreichen und so den Gelenkraum selbst intakt lassen. Als Nahtmaterial verwenden wir durchweg Silberdraht. Diesen ziehen wir dem Catgut, das den Vorteil der Resorption für sich hätte, sowie der Seide deshalb vor, weil er mit dem Vorzug der grösseren Zugfestigkeit auch die Fixierung der Fragmente für längere Zeit nach der Heilung verbindet. Dass Silberdraht zu besonders starker Callusbildung Anlass gebe, wie König[1]) annimmt, haben wir in unseren Fällen nicht bestätigt finden können.

Zuweilen, besonders bei Frakturen durch direkte Gewalt, finden sich eines oder beide querfrakturierten Fragmente noch in zwei oder mehrere Bruchstücke zersprengt, so dass neben der Querfraktur noch Längsfrakturen vorhanden sind. In solchen Fällen erzielen wir die Vereinigung der Längsfraktur in der Weise, dass wir, nach Adaptierung der Querfraktur durch Silberdrähte, die zu beiden Seiten der Längsfraktur angelegt werden, diese Nähte mit einem starken Seidenfaden umschlingen und durch Anziehen desselben die Längsfraktur zur Adaption bringen. Risse im seitlichen Streckapparat werden durch Seidenknopfnähte vereinigt. Darüber wird die Hautwunde vollständig und ohne Drainage geschlossen. Nach Bedeckung der Wunde mit steriler Krüllgaze und Einwicklung des Beins in Watte wird ein Pappschienen-Steifgazeverband angelegt und die Extremität in Filzstreifen suspendiert, um eine Nachblutung aus kleinen Gefässen zu beschränken. Dieselbe scheint bei sorgfältigem Ligieren trotz der Blutleere gering zu sein, da wir beim ersten Verbandwechsel niemals einen Erguss vorfanden. Nach 8 Tagen werden die Nähte entfernt.

Auf die nun folgende Nachbehandlung wird von uns ganz besondere Sorgfalt verwandt. Nach dem ersten Verbandwechsel wird zur Fixierung des Beins eine dorsale Gipshanfschiene, mit in die Schiene selbst eingefügten Suspensionsringen angelegt. Diese wird anfangs 2—3mal wöchentlich abgenommen und die Streckmuskulatur schon jetzt regelmässig massiert. Nach 4 Wochen lassen wir die Patienten mit einem das Knie fixierenden Verband, gewöhnlich mit einem bis zur Grenze des mittleren und oberen Drittels des Ober-

1) 26. Kongr. der Gesellsch. f. Chir. 1897.

schenkels reichenden, abnehmbaren Wasserglasstiefel aufstehen unter täglich fortgesetzter Massage der Muskulatur des verletzten Beins. Nach weiteren 2 Wochen bleibt jeder fixierende Verband weg, und es werden von jetzt an vorsichtige Bewegungsübungen vorgenommen.

Unser Material an offen genähten Patellarfrakturen erstreckt sich auf 6 Fälle an 5 Patienten. Sämtlich waren es subkutane Frakturen, die Patienten gehörten dem Arbeiterstande an, ihr Alter schwankte zwischen 23 und 53 Jahren. In 5 Fällen war die Fraktur durch direkte Gewalt (Hufschlag, Auffallen schwerer Gegenstände auf die Patienten, direkter Fall auf die Kniescheibe selbst) zustande gekommen. Die Patella zeigte in diesen Fällen eine mehrfache Fraktur; so fand sich im Fall 1 zunächst eine Querfraktur; ausserdem war das obere Fragment in 2, das untere in 3 Bruchstücke gebrochen. Im Fall 2 fand sich ausser einer Querfraktur noch eine Längsfraktur im oberen Fragment. Derselbe Patient lieferte uns 2 Monate nach seiner Entlassung den Fall 3. Pat. war auf dem Wege ausgeglitten und auf die geheilte Patella gefallen. Es fand sich eine Refraktur in der früheren queren Bruchlinie. Die ehemalige Längsfraktur im oberen Fragment war fest geblieben. Im Fall 4 entstand die Fraktur gleichfalls durch direktes Auffallen mit der Kniescheibe. Es fand sich ein Querbruch in der Mitte der Patella und ausserdem je ein Längsbruch im oberen und unteren Fragment. Die einzige Rissfraktur ist Fall 5: Pat. glitt auf dem Boden aus, fiel nach hinten über und suchte dabei die Knie zu strecken; beim Erheben verspürte er heftigen Schmerz im linken Kniegelenk. Bei der Operation fand sich eine Querfraktur, deren Frakturlinie ganz nahe der Ansatzstelle der Quadricepssehne verlief. Die Fraktur im Fall 6 kam wieder durch direktes Auffallen auf das Knie aus einer Höhe von ca. 7 m. Wir fanden eine Querfraktur der Patella, deren oberes Fragment noch durch 2 Längsrisse in 3 Teile gebrochen war.

In allen Fällen war der Heilverlauf reaktionslos. Meist blieb auch die Temperatur normal. Nur im Fall 1 stellte sich in den beiden ersten Tagen nach der Operation eine Abendtemperatur von 37,8 und 37,6 ein, ohne dass irgend ein lokaler Befund vorhanden war. Auch im Fall 6 sahen wir anfangs Temperatursteigerung, allein hier waren noch weitere komplicierte Knochenverletzungen zugleich vorhanden. Die Heilung erfolgte in allen Fällen per primam. Das operative Resultat, vor der Entlassung stets durch Röntgenaufnahme kontrolliert, war in allen 6 Fällen knöcherne Konsolidation der Fraktur; es darf wohl als ein sehr gutes Resultat angesehen

werden, zumal es sich in unseren Fällen mit einer Ausnahme um Frakturen mit mehr als 2 Bruchstücken handelte.

Auch die funktionellen Resultate waren durchaus günstige, so war im Fall 1 (Nachuntersuchung $3^1/_2$ Jahre p. op.) Streckung völlig frei und kräftig, Beugung bis über den rechten Winkel möglich; Pat. war vollständig arbeitsfähig, nur klagte er über Beschwerden beim Tragen von Lasten. Besonders gut war das Resultat im Fall 2, der 60 Tage p. op. neben knöcherner Konsolidierung der Fragmente eine ausgezeichnete Gelenkfunktion aufwies. Patient konnte ohne Stock gut gehen; die Streckung der verletzten Extremität war vollkommen, die Beugung im operierten Kniegelenk höchstens 5—10° weniger weit ausführbar als im gesunden Gelenk, ein Resultat, wie es bei so schwerer Fraktur wohl kaum durch ein anderes Verfahren als die offene Knochennaht erreicht wird. Im Fall 3, einer Refraktur derselben Patella des Patienten, waren nach seiner Entlassung, ca. 70 Tage p. op., die Fragmente wieder knöchern vereinigt; die Streckung war vollkommen, die Beugung bis über den rechten Winkel möglich. Bei der Nachuntersuchung ($1^1/_2$ Jahre p. op.) war Pat. wieder völlig erwerbsfähig und übt sein früheres Handwerk als Schmied aus. Beugung und Streckung im Kniegelenk war beiderseits ohne Unterschied; nur muss der Pat., um Sicherheit im verletzten Gelenk zu haben, dasselbe stark durchdrücken. Schwere Lasten kann er nicht tragen.

Ein sehr gutes Ergebnis brachte Fall 4. Bei der Entlassung (ca. $3^1/_2$ Monate p. op.) war die Fraktur knöchern verheilt, Beugung und Streckung im operierten Gelenk normal. Pat. konnte sofort seinen Dienst als Ausgeher wieder aufnehmen und bediente sich dabei ohne alle Beschwerden des Fahrrades. Bei der Nachuntersuchung ($1^3/_4$ Jahr p. op.) war der Zustand des Pat. ein gleich günstiger.

Von Fall 5 konnten wir keine weiteren Nachrichten erhalten. Bei der Entlassung (ca. 80 Tage p. op.) war die Fraktur knöchern konsolidiert. Streckung war frei, Beugung bis zum rechten Winkel möglich. Auch im Fall 6 war das Endresultat ein gutes: Bei der Nachuntersuchung 10 Monate p. op.) war Streckung vollständig, Beugung bis zum rechten Winkel möglich: Pat. hat seine frühere Beschäftigung als Monteur wieder aufgenommen, eine schwere Last vermag er jedoch nicht zu tragen.

Mit Ausnahme des Fall 5, von dem wir nichts Näheres wissen haben sämtliche Patienten ihren früheren Beruf wieder aufnehmen können. Die Narben waren durchweg weich und verschieblich, nicht

druckempfindlich; die versenkten Drahtnähte waren in einzelnen Fällen deutlich durchzufühlen, verursachten in keinem Falle Beschwerden. Die Patella selbst fühlte sich meist höckerig an; jedoch eine übermässige Callusbildung war nirgends zu bemerken.

Die guten funktionellen Resultate glauben wir zu einem guten Teil auch der sorgfältig und intensiv verfolgten Nachbehandlung mit frühzeitiger Massage der Streckmuskulatur schon zu einer Zeit, in der noch absolute Fixierung der Extremität geboten ist, zu verdanken. Besonders zweckmässig fanden wir zu diesem Zweck die Applikation der leicht abnehmbaren, dorsalen Gipshanfschienen, deren Schwere durch Suspension an eingefügten Eisenringen ausser Wirkung gesetzt wird.

Ueberblicken wir die guten Resultate, die in den Arbeiten des letzten Jahrzehnts veröffentlicht wurden und welchen wir unsere Ergebnisse anfügen, so finden wir, dass in nahezu 100% der operierten Fälle wieder volle Funktionstüchtigkeit des verletzten Kniegelenkes erzielt wurde; ja in einzelnen Fällen war das Resultat ein ideales. Um so freudiger ist es deshalb zu begrüssen, dass sich die offene Naht der Patellarfrakturen immer weitere Kreise gewinnt. Bietet sie doch gegenüber allen übrigen Methoden den Vorteil der genauen Orientierung über die Konfiguration der Fraktur, die Möglichkeit der Entfernung von Weichteilinterpositionen, der gründlichen Ausräumung des im Gelenk befindlichen Blutergusses, der Versorgung der Risse im seitlichen Streckapparat, der Entfernung abgesprengter Knochenfragmente und gewährleistet gleichzeitig mit Sicherheit eine knöcherne Konsolidierung der Fragmente.

Im Hinblick auf diese Vorteile darf daher auch die offene Naht der subkutanen Patellarfrakturen ohne Bedenken überall da zur Anwendung empfohlen werden, wo eine aufs Sorgfältigste gehandhabte Aspesis primäre Heilung voraussetzen lässt.

Krankengeschichten.

1. G., J., Kutscher, 57 J. Wurde am 25. IV. 99 durch Hufschlag am linken Knie verletzt.

Befund: Mässige Schwellung des linken Kniegelenks. Bewegungen im Kniegelenk aktiv unmöglich. Linkes Bein kann von der Unterlage nicht gehoben werden. Querverlaufende Frakturlinie in der Mitte der Patella. Oberes Fragment scheint in zwei, unteres in zwei bis drei Teile zersprengt zu sein.

Operation 26. IV.: In Chloroformnarkose Längsschnitt über die Mitte

der Patella hinweg. Nach Freilegung der Fraktur zeigt sich die Patella etwa in der Mitte quer durchtrennt. Vom oberen Fragment ist ein ca. 2 : 1 cm grosses Stück abgesprengt und hängt nur noch an einem Periostreifen; es wird mit der Scheere losgelöst. Das untere Fragment ist in 3 Teile geteilt; ein ca. 1 cm breites, 2 cm langes Stück, seitlich abgetrennt, wird entfernt. Das andere Hauptfragment ist der Dicke nach gespalten. Die beiden Hälften hängen nur am Ligam. patell. propr. zusammen. Naht durch zwei Silberdrähte, welche das obere Fragment sowie die beiden Hälften des unteren Fragmentes fassen. Schluss der Hautwunde durch Seidenknopfnähte. Die beiden Silberdrähte werden herausgeleitet. Im Gelenk ein mässiger Bluterguss; dieser wird mit sterilen Kochsalzkompressen ausgetupft. An der Innen- und Aussenseite des Gelenks wird je eine Drainageöffnung angelegt, deren Rand durch eine Knopfnaht emporgehoben wird. Ein Drain wird nicht eingeführt. Pappschienen-Steifgazeverband. In den ersten beiden Tagen post op. Abendtemperatur etwas erhöht (37,8. 37,6), dann normal. — 5. V. Nähte entfernt; Wunde per primam geheilt. Gipshanfschiene, Massage. — 24. V. Pat. steht mit Wasserglasstiefel auf, täglich Massage. — 27. V. Entfernung eines durchstechenden Drahtes durch Incision. Naht. — 2. VI. Naht verheilt. — 6. VI. Wasserglasstiefel bleibt weg. Bewegungsübungen im Kniegelenk. — 24. VI. Pat. wird zur weiteren (medicomechan.) Behandlung entlassen. Abgeheilte verschiebliche Narbe. Patellaknöchern vereinigt (Röntgenbild). Konfiguration des Kniegelenks noch verschwommen. Kniegelenksumfang l. 38,2, r. 35,5 cm. Oberschenkel 18 cm oberhalb der Patella l. 45, r. 47,5 cm. Bein kann aktiv in gestreckter Stellung erhoben werden. Aktive Beugung noch sehr beschränkt (bis ca. 140°). — 28. X. 00. Fraktur knöchern verheilt. Callus fühlbar. Streckung vollständig, Beugung bis zu 80° möglich. Arbeitsfähig. — 27. IX. 02 Nachuntersuchung. Narbe weich und verschieblich. Fragmente knöchern vereinigt. Die von den ausgelösten Bruchstücken hinterlassenen Lücken deutlich fühlbar. Oberfläche des Pat. etwas höckerig. Drähte sind nicht zu fühlen. Treppensteigen und Tragen von Lasten macht etwas Beschwerden. Pat. arbeitsfähig. Gehen und Stehen sonst völlig frei. Umfang des Kniegelenks l. 34,5 cm, r. 34 cm. Oberschenkel 18 cm oberhalb der Patella l. 45 cm, r. 45 cm. Beugung über den rechten Winkel, Streckung vollständig möglich.

Dieser Fall ist der einzige, bei welchem Drainageöffnungen angebracht und die Drähte herausgeleitet wurden. Die Heilungsdauer betrug 60 Tage.

2. M., Peter, Schmied. Wurde am 24. X. 1900 durch Auffallen eines ca. 1½ Ctr. schweren Eisenstückes am l. Knie verletzt.

Befund: Etwa in der Mitte des Pat. eine etwa einpfennigstückgrosse Quetschwunde, oberflächl. Patella quer frakturiert. Fragmente gegen

einander verschieblich. Bein kann nicht gehoben werden.

Operation 24. X. in Chloroformnarkose: Etwa 12 cm langer Längsschnitt über der Patella. Dieselbe zeigt sich etwa 2—3 cm oberhalb ihres unteren Randes quer frakturiert. Das obere grössere Fragment ist noch durch eine Längsfraktur in zwei Bruchstücke geteilt. Naht mit Silberdraht. Jedes der beiden oberen Bruchstücke wird mit dem unteren Bruchstück durch eine Silbernaht vereinigt. Um die beiden Bruchstücke des oberen Fragmentes aneinander zu drücken, werden die Silberdrähte in ihrem obersten Teil durch einen Seidenfaden fest umschlungen. Der Hämarthros war vorher durch physiologische Kochsalzlösung ausgewaschen worden. Hautnaht ohne Drainage. Steifgaze-Pappschienenverband. — 31. X. völlig fieberfrei. Nähte entfernt. Primäre Heilung. Gipshanfschiene. Massage 2mal wöchentlich. — 5. XII. Pat. steht mit Wasserglasstiefel auf. — 18. XII. Pat. geht ohne fixierenden Verband. Bewegungsübungen. - 22. XII. Wird zur weiteren Behandlung entlassen. Patellaknöchern verheilt (Röntgenaufnahme). Patient geht ohne Stock. Streckung des linken Beins vollkommen; Beugung höchstens 5—10° weniger weit möglich wie rechts. Umfang des Kniegelenks l. 39, r. 35 cm. Oberschenkelumfang 18 cm oberhalb der Patella l. 47, r. 49,5 cm. Heilungsdauer 59 Tage.

3. M., Peter, Schmied. Derselbe Patient; war in letzter Zeit in medicomechan. Behandlung. Kniegelenk gut beweglich, konnte ohne Stock frei gehen. Am 17. II. 01 auf dem Weg zum medicomechanischen Institut ausgeglitten und auf die geheilte Patella zu Fall gekommen.

Befund: Starker Bluterguss im l. Kniegelenk. Querbruch der Patella. Diastase 3–4 cm.

22. II. Operation: In Chloroformnarkose Längsschnitt durch die alte Narbe. Freilegung der Patella. Die Frakturlinie läuft an der früheren Bruchstelle. Die Drähte sind durchgerissen, werden entfernt. Der durch den vorhergegangenen Unfall verursachte Längsbruch des oberen Fragmentes ist fest verheilt. Nach Auswischen der Coagula mittels steriler Kochsalzkompressen erneute Naht mit 2 Silberdrähten. Hautnaht ohne Drainage. Verband in üblicher Weise.

4. III. Fieberfreier Verlauf. Nähte entfernt. Primäre Heilung. Dorsale Gipshanfschiene. Massage. — 28. III. Schiene bleibt weg. Wasserglasstiefel, täglich Massage. – 3. IV. Pat. steht auf. — 9. IV. Es steht ein kleines Drahtende vor und ist durch die Haut hindurch zu fühlen. Da sich die Haut über dem Drahtende spannt, will Pat. dasselbe entfernt haben. Incision unter Schleich'scher Lokalanästhesie über dem Draht (lateral von der Hauptnarbe). Das Drahtende wird gekürzt und wieder umgebogen. Hautnaht. — 15. IV. Nähte entfernt, primäre Heilung. Pat. steht auf. – 25. IV. Heilgymnastische Uebungen. — 6. V. Pat. wird zur weiteren (medicomech.) Behandlung entlassen. Narben solid, nicht druck-

empfindlich. Patellarfragmente knöchern und unverschieblich vereint. Beugung bis über rechten Winkel möglich, geringe Muskelatrophie. Umfang des Oberschenkels 15 cm oberhalb der Patella l. 43, r. 44 cm. — 25. IX. 02 Nachuntersuchung: Narben solid, verschieblich. Patellafragmente knöchern vereinigt ohne besondere Callusbildung. Silberdrähte deutlich zu fühlen. Beugung und Streckung im Kniegelenk links und rechts ohne Unterschied. Umfang des Kniegelenks l. 37,5, r. 36,5 cm. Oberschenkel 15 cm oberhalb der Patella l. 46, r. 48,5 cm. Pat. fühlt sich im linken Knie unsicher und muss, um einigermassen Sicherheit in diesem Knie zu haben, das Gelenk stark durchdrücken. Schweres Heben und Tragen ist ihm nicht möglich, er übt aber sein früheres Handwerk wieder aus.

4. D., G., 25 J., Aushilfsdiener. Pat. am 26. I. 01 auf der Stiege zu Fall gekommen, mit der Kniescheibe aufgefallen.

Befund: Rechte Patella frakturiert, Schwellung der Gelenksgegend sehr gering. Frakturlinie verläuft in querer Richtung ungefähr in der Mitte der Patella.

26. I. Operation: In Chloroformnarkose Längsschnitt über der Mitte der Streckseite des Kniegelenks. Freilegung der Patella. Im Gelenk einige Coagula, die ausgetupft werden. Patella ist in der Mitte in querer Richtung gebrochen. Das obere Fragment zeigt noch einen Längsriss, ca. 3 cm vom lateralen Rand verlaufend; das untere Fragment hat einen Längsriss, der etwa durch die Mitte des Bruchstückes verläuft. Die beiden Teile des unteren Fragmentes sind durch die umgebenden Weichteile noch ziemlich gut zusammengehalten, dagegen ist das kleine, laterale, obere Fragment nur in losem Zusammenhang mit seiner Umgebung. Naht mit Silberdraht; zuerst wird das mediale Stück der oberen Hälfte mit dem medialen der unteren Patellahälfte durch eine Naht verbunden; sodann das laterale Stück der oberen mit dem lateralen Stück der unteren Hälfte. Beim Anbohren des lateralen oberen Stückes bricht dieses entzwei. Diese beiden Stücke werden durch eine Seidennaht einander genähert. Nach dem Zusammendrehen der Drähte besteht eine geringe Diastase zwischen den beiden oberen Fragmenten. Durch einen die Silberdrähte umschlingenden Seidenfaden werden sie aneinander gebracht. Einige versenkte Seidennähte zur Vereinigung der die Patella bedeckenden sehnigen Gewebe. Hautnaht ohne Tampon. Steifgazepappschienenverband.

5. II. Pat. fieberfrei. Nähte entfernt; primäre Heilung, dorsale Gipshanfschiene, Massage. — 28. II. Pat. steht mit Wasserglasstiefel auf, tägliche Massage. — 15. III. Pat. bleibt ohne fixierenden Verband. Bewegungsübungen. — 27. III. Heilgymnastische Uebungen. — 18. V. Wird geheilt entlassen. Fraktur knöchern konsolidiert. Beugung und Streckung im Kniegelenk normal. Gang frei. Geringe Muskelatrophie. Kniegelenksumfang r. 33. l. 31 cm. 18 cm oberhalb der Patella r. 38, l. 42 cm

— 25. IX. 02 Nachuntersuchung: Pat. hat gleich nach seiner Entlassung seinen Dienst wieder aufgenommen. Hat keinerlei Beschwerden weder beim Treppensteigen noch sonst beim Beugen des r. Knies. Pat. fing kurz nach der Heilung das Radfahren wieder an, das er bis heute beschwerdefrei fortsetzt. Patella knöchern konsolidiert, in toto leicht beweglich. Auf ihrer Oberfläche sind nur kaum fühlbare Unebenheiten nachzuweisen. Silberdrähte fühlbar. Kniegelenksumfang r. 32,5. l. 31.5 cm. Oberschenkelumfang 18 cm oberhalb der Patella r. 43, l. 44 cm.

5. O., F., Schlosser, 23 J. Ist am 7. III. 01 bei der Arbeit ausgeglitten, fiel nach hinten über, wobei beide Beine gestreckt waren, verspürte, als er aufstehen wollte, heftigen Schmerz im l. Kniegelenk.

Befund: Kniegelenksgegend stark geschwollen. Quere Fraktur der l. Patella. Zwei Fragmente mit einer Diastase von 2—3 cm.

9. III. Operation: In Chloroformnarkose Längsschnitt über die vordere Kniegelenksgegend. Freilegung der Patella. Frakturlinie verläuft ganz nahe der Ansatzstelle der Quadricepssehne am oberen Patellarrand: das obere Fragment daher sehr klein und brüchig. Vereinigung der Fragmente durch zwei Silberdrähte. Seidenknopfnähte durch die medial von der Patella besonders klaffende Gelenkkapsel. Bluterguss war vorher durch Kochsalzkompressen ausgewischt worden. Naht ohne Tampon. Pappschienen-Steifgazeverband.

18. III. Fieberfreier Verlauf, nur am ersten Tage 38,2. Nähte entfernt, primäre Heilung. Dorsale Gipshanfschiene, Massage. — 9. IV. Pat. steht mit Wasserglasstiefel auf. — 22. V. Narbe über der Patella verschieblich, nicht druckempfindlich. Patella knöchern verheilt, die Drähte durch die Haut zu fühlen, verursachen keine Beschwerden. Beugung bis zu 90° möglich. Streckung frei. Geringe Muskelatrophie. Umfang des Oberschenkels 20 cm oberhalb der Patella l. 38, r. 41 cm.

Weitere Nachricht war über den Pat. nicht zu erhalten.

6. W., M., Monteur, 27 J. Ist am 10. X. 01 bei der Arbeit dadurch verunglückt, dass er aus einer Höhe von etwa 7 m herabstürzte. Er kam zuerst auf die Fussspitzen, dann aber unter starker Beugung der Kniee auf die Kniescheiben zu fallen.

Befund: Ausser anderen Verletzungen subkutane Fraktur der r. Patella. Querbruch etwa in der Mitte ohne besondere Diastase. Das obere Fragment scheint in der Längsrichtung nochmals frakturiert zu sein. Mässiger Gelenkerguss.

11. X. Operation: In Chloroformnarkose Längsschnitt über der Patella. Der Bandapparat der Streckseite ist grössenteils erhalten, nur an einzelnen Stellen etwas eingerissen. Freilegung der Fragmente; hiezu ist es nötig, den Bandapparat in der Längsrichtung etwas zu spalten. Es findet sich Querfraktur der Patella. Das obere Fragment ist durch Längsrisse noch in ein grösseres Mittelstück und zwei kleinere Seiten-

stücke getrennt. Da nur ein kleiner Längsschnitt im Bandapparat der Streckseite angelegt worden war und letzterer auch nicht weiter lädiert werden soll, so kann von hier aus das Gelenk nur unvollkommen vom Bluterguss gesäubert werden. Deshalb wird an der Aussenseite eine kleine Gegenöffnung angebracht, durch welche eine Drainage ins Gelenk geführt wird. Hierauf wird das Mittelstück der oberen Hälfte an die Mitte des unteren Fragmentes mittels eines Silberdrahtes fixiert. Die seitlichen Stücke des oberen Fragmentes werden nur durch Kapselnaht an das Mittelstück der oberen Bruchhälfte durch Seidenknopfnähte herangezogen. Hautnaht. Pappschienen-Steifgazeverband.

11. X. bis 14. X. Leichte Temperaturerhöhung. — 19. X. Naht entfernt; primäre Heilung. Gipshanfschiene, Massage. — 21. XI. Pat. steht mit Wasserglasstiefel auf, tägliche Massage. — 29. XI. Pat. geht ohne fixierenden Verband. Bewegungsübungen. — 18. I. 02. Pat. zur medicomech. Weiterbehandlung entlassen. Narbe solid, nicht druckempfindlich, verschieblich. Oberfläche der Patella etwas höckerig. Eine Naht ist deutlich zu fühlen. Beugung im Gelenk bis zu 40° aktiv möglich. Streckung vollkommen. Kniegelenksumfang l. 36,2, r. 38 cm. 20 cm oberhalb der Patella Oberschenkelumfang l. 46, r. 45,5 cm. Pat. geht ohne Stock. Beim Biegen des Knies noch leichte Schmerzen.

25. IX. 02 Nachuntersuchung: Patella wesentlich verbreitert, höckerig anzufühlen. Eine Silberdrahtnaht deutlich zu fühlen. Fragmente knöchern konsolidiert. Hautnarbe weich und verschieblich. Streckung ist vollständig, Beugung bis zum rechten Winkel möglich. Kniegelenksumfang l. 36, r. 36,5 cm. 20 cm oberhalb der Patella Oberschenkel l. 44,5, r. 44 cm. Pat. kann keine Last tragen. Hat seine frühere Beschäftigung wieder aufgenommen.

AUS DEM

ALLGEMEINEN KRANKENHAUSE

ZU NÜRNBERG.

CHIRURG. ABTEILUNG: OBERARZT DR. GÖSCHEL.

XIX.

Kasuistischer Beitrag zur Nervenlösung bei Radialislähmung nach Oberarmfraktur.

Von

G. Reisinger,
Volontärarzt.

Während noch in der Mitte des vorigen Jahrhunderts die im Anschluss an Knochenfrakturen zurückgebliebenem Lähmungserscheinungen hauptsächlich als Schwächezustände angesprochen wurden, da man zu dieser Zeit den kausalen Zusammenhang zwischen Fraktur und Nervenläsion nicht genügend berücksichtigte, ist in den folgenden Jahren ein erheblicher Umschwung zu Gunsten der operativen Behandlung von Nervenlähmungen im Anschluss an Knochenfrakturen eingetreten.

Der erste, der in Deutschland in dieser Hinsicht die Aufmerksamkeit auf die chirurgische Behandlung von Nervenverletzungen, die durch Knochenverletzungen bedingt waren, lenkte, war Busch, der im Jahre 1863 eine im Anschluss an eine Humerusfraktur entstandene Radialislähmung durch Lösung des Nerven aus dem ihn umgebenden und komprimierenden Narbengewebe mit dem Erfolg beseitigte, dass schon im unmittelbaren Anschluss an die Operation

Bewegungen gemacht werden konnten und die vollständige Heilung nach wenigen Wochen eintrat.

Fast gleichzeitig mit Busch hat Ollier einen im September 1863 operierten Fall veröffentlicht, in dem es sich um eine durch Knochencallus hervorgerufene Radialislähmung handelte. Die Operation, die in der Lösung des Nerven bestand, brachte ebenfalls einen glücklichen Erfolg.

Von da ab ist den Nervenlähmungen überhaupt auch in der Litteratur eine grössere Aufmerksamkeit geschenkt worden. Bruns hat im Jahre 1886 eine Zusammenstellung von Nervenverletzungen nach Knochenfrakturen gebracht, in der er 189 Fälle anführt. Die häufigsten Verletzungen — 138 Fälle — betreffen nach Bruns Frakturen der oberen Extremität. In 73 Fällen handelt es sich dabei um Radialislähmung nach Humerusfraktur.

Diese auffallend starke Beteiligung von Seiten des Nerv. radialis ist wohl am meisten bedingt durch seine anatomische Lage. Abgesehen davon, dass er im Bereiche des Oberarmes dem Periost des Knochens unmittelbar aufliegt, bietet er auch in seinem Verlaufe, der nicht parallel dem Knochen, sondern spiralig um denselben geht, günstige Verhältnisse für ein Zustandekommen von Traumen der erwähnten Natur. Besondere Disposition für Radialisverletzungen nach Humerusfrakturen besteht hier wiederum im Bereiche des mittleren Drittels des Oberarms. Eine vergleichende Zusammenstellung von Fällen von Bruns und Fällen aus der Leipziger Klinik[1]) haben das übereinstimmende Resultat ergeben, dass „die Radialisverletzung nach Humerusfraktur am häufigsten bei Brüchen im Bereiche des mittleren Drittels vorkommen, dass dagegen die Fraktur im Bereiche des unteren und besonders des oberen Drittels seltener durch eine Läsion des Nerv. radialis kompliciert ist".

In Anbetracht der günstigen Erfolge, die im Laufe der Zeit die operative Behandlung von Radialislähmungen nach Frakturen hauptsächlich bei Kontinuitätstrennung des Nerven gebracht hat, kam man auch allgemein dazu, Lähmungen spec. Radialislähmungen bei nicht direkten Verletzungen — also bei erhaltener Kontinuität — operativ zu behandeln.

Die Aetiologie solcher Lähmungen bei erhaltener Kontinuität des Nerven kann eine verschiedene sein. Der Nerv erleidet im Augenblick des Einwirkens des Traumas eine Schädigung

1) Riethus, Diese Beitr. Bd. 24.

durch Kontusion oder der Nerv wird durch dislocierte Fragmente gequetscht oder gezerrt. Weitaus am häufigsten sind aber diejenigen Lähmungen, die durch Kompression des Nerven durch Narbengewebe oder Callusmassen zu Stande kommen. Speciell die Frage der Nervenkompression hat auch Neugebauer[1]) vor einigen Jahren einer eingehenden Würdigung unterzogen. Schliesslich ist noch als Ursache von Nervenlähmungen fraglicher Art zu erwähnen die Interposition des Nerven zwischen die Frakturenden.

Die Litteratur über die operativ behandelten Fälle von Radialislähmung im Anschluss an eine Oberarmfraktur, spec. Fälle von Neurolysis hat in den letzteren Jahren mehrfache Bereicherung gefunden.

Goldstein (1895)[2]) erwähnt neben Aufführungen früherer Fälle zwei in Moabit zur Beobachtung gekommene und operativ behobene Radialislähmungen nach Humerusfraktur. Der Nerv war in dem einen Fall allseitig in Callusmassen eingebettet, in dem anderen Falle verlief der Nerv geknickt über einen wallnussgrossen Callusvorsprung.

Wölfler (1895)[3]) führt 3 Fälle auf, in denen die Nervenlösung erfolgreich vorgenommen wurde: einmal am N. peroneus, zweimal am Nerv. radialis nach Hamerusfraktur bezw. wegen Exostose.

Neugebauer (1896)[4]) führt 3 Fälle aus der chirurgischen Klinik in Graz auf, in denen es sich einmal um eine Lösung des N. peroneus, zweimal um eine Lösung des N. radialis handelte. In den beiden letzten Fällen fand sich bei dem einen „der Nerv mächtig verdickt, in eine Narbenmasse eingebettet und mittels dieser mit dem darunter liegenden Callus verwachsen". Vollständige Heilung. In dem anderen Falle zeigte sich der in Narbengewebe eingebettete und verdickte Nerv zum Teil mit einer leistenförmigen Exostose verwachsen. Heilung nach Recidiven mit Zurücklassung einer Fistel.

In dem Falle von v. Zoege-Manteuffel[5]) trat 3/4 Jahre nach einem komplicierten Bruch des Ellenbogengelenkes Neuralgie im Radialis auf. Bei der vorgenommenen Nervenlösung fand sich der Nerv mit einem Osteophyten am Cond. lat. humeri verwachsen. Heilung nach Abmeisselung des Osteophyten.

1) Diese Beiträge. Bd. 15.

2) Deutsche Zeitschr. f. Chir. 1892. Bd. 40.

3) Ueber Nervennaht und Nervenlösung. Prager med. Wochenschr. 1895. Nr. 47, 48.

4) Diese Beitr. Bd. 15.

5) St. Petersb. med. Wochenschr. 1896. Nr. 31.

Drewitz (1896)[1]) berichtet über einen Fall von operativ beseitigter Radialislähmung, bei welcher der Nerv in die Knochenneubildungsmasse und Narbenmasse eingeklemmt war.

Riethus (1899)[2]) veröffentlicht Fälle von Neurolysis aus der Leipziger Klinik. In dem einen Falle fand sich der Nerv. rad. über die scharfe Kante des nach aussen dislocierten unteren Humerusendes ziehend, nebenbei noch im Bereiche des Callus von zwei Seiten her durch Knochenmassen komprimiert. Heilung. — In einem zweiten Falle wird der Nerv durch einen vorspringenden Callustumor stark gedehnt. Heilung. — In dem 3. Falle verläuft der Nerv fast rechtwinklig abgeknickt über die vorspringende Kante des oberen Fragmentes. Heilung. — Ein vierter Fall zeigt den Nerv in festes Narbengewebe eingebettet. Wesentliche Besserung. — In einem weiteren Falle wird der Nerv ebenfalls in ein derbfibröses Bindegewebe eingebettet gefunden, gleichzeitig prominiert die äussere Kante des oberen Fragmentes gegen den Nerven. Erhebliche Besserung. — Wieder ein anderesmal zieht der nach vorne verschobene Nerv. rad. über eine scharfe Knochenkante hinweg. Heilung. — In einem weiteren Falle findet sich der Nerv in starke, schwielige Narbe eingebettet. Nach aufwärts ist der Nerv in Callus eingeschlossen.

Willmers (1899)[3]) erwähnt in seiner Arbeit 6 Fälle von Nervenlösungen, von denen zwei den Nerv. peroneus, die übrigen 4 den Nerv. radialis betreffen. Von den letzteren war in zwei Fällen der Nerv in starkes Narbengewebe eingebettet, einmal wurde er durch Callusmassen komprimiert, im letzten Falle wurde „bei einer Schussverletzung der Nerv von dem Projektil in ca. 3 cm Ausdehnung in zwei Hälften gespalten, von denen die ulnare besonders, die radiale wenig in dichtes Narbengewebe eingehüllt ist“. Ueber den Erfolg ist in einem Falle von Heilung berichtet, in den übrigen Fällen ist der Erfolg teils durch Komplikationen illusorisch gemacht, teils nicht vollkommen ersichtlich.

Bräuninger[4]) berichtet über einen Fall von Radialislähmung nach Oberarmluxation. Bei der vorgenommenen Lösung des Nerven zeigt sich, dass derselbe in festes Narbengewebe eingebettet ist. Nach kurzer Zeit wesentliche Besserung, die einen vollen Erfolg erwarten liess.

Kramer (1900)[5]) bringt eine Mitteilung über zwei Fälle von Neurolyse des Nerv. radialis nach Oberarmfraktur. Bei dem ersten Fall zeigte sich der Nerv zwischen den beiden Frakturenden eingekeilt, in dem zweiten Falle war der Nerv vollständig von Callus umwachsen.

---

1) Monatsschr. f. Unfallheilk. 1896. Nr. 1.
2) Diese Beitr. Bd. 24.
3) Dissertation. Bonn 1899.
4) Münch. med. Wochenschr. 1900. Nr. 10.
5) Diese Beitr. Bd. 28.

Heilung in beiden Fällen. Neben diesen berichtet Kramer noch über je zwei Fälle von Neurolysis des Nerv. ulnaris und Plex. brachialis.

Abgesehen von diesen eben erwähnten Veröffentlichungen finden sich natürlich in der Litteratur aus den früheren Jahren Fälle von Neurolysis, auf die einzugehen nicht unbedingt notwendig sein dürfte, zumal sie ja in den erwähnten Arbeiten von Neugebauer und Riethus verschiedentlich angeführt worden sind.

Vielmehr sei es mir erlaubt, im Anschluss an oben angeführte Fälle über zwei in der chirurgischen Abteilung des hiesigen allgemeinen Krankenhauses zur Beobachtung und Operation gekommene Fälle von Radialislähmung nach Oberarmfraktur zu berichten, die trotz schwerer Komplikationen, die besonders in dem einen Fall das günstige Resultat der Operation stark beeinflussen konnten, zu einem vorzüglichen Erfolg führten.

Der erste 1900 beobachtete Fall betrifft einen Mann, der beim Anlegen eines Riemens auf eine Scheibe von der Transmission erfasst wurde. Pat. kam unmittelbar nach der Verletzung in unsere Behandlung.

Diagnose: Fraktur des l. Oberarms und des l. Vorderarms. Der l. Oberarm etwa in der Mitte gebrochen, der Radius etwa in der Epiphysenlinie, die Ulna etwas höher. Starke Dislokation am Vorderarm mit Neigung zur Bayonettstellung; die l. Hand steht in Beuge- und Pronationsstellung, die Finger können nicht gestreckt werden. Typische Radialislähmung.

Anlegung einer Gipshanfschiene mit Extension- und Suspensionsvorrichtung. Die Heftpflasterstreifen werden bis oberhalb der Oberarmfrakturstelle geführt, die Hand wird in Volar- und Ulnarflexion gestellt und an ihr kräftig extentiert (zur Reposition der Vorderarmfraktur).

9. IX. 8 ℔ Extension und 6 ℔ Kontraextension durch Zug an Gummischlauch, der die r. Schulter umgreift. Der Verband wird gut vertragen. — 26. IX. Gipsschiene abgenommen. Pappschienenverband in rechtwinkeliger Stellung, Fraktur fast verheilt, es besteht noch typische motorische Radialislähmung; die Sensibilität ist an den vom Radialis versorgten Partien nicht gestört. — 8. X. Ausgesprochene Radialislähmung, Frakturen konsolidiert, regelmässiges Elektrisieren und Massieren. Die Hand steht in ausgesprochener Pronationsstellung, kann nicht supiniert werden. Wuchern des Callus ins Spatium interosseum. — 13. X. In Narkose wird die Vorderarmfraktur wieder beweglich gemacht, was unschwer gelingt, und sodann in Supinationsstellung der Hand und Ulnarflexion ein Gipsverband angelegt mit eingelegter Holzschiene, um die Vorderarmknochen möglichst auseinanderzudrängen. — 28. X. Verband abgenommen, Fraktur in besserer Stellung; Radialislähmung unverändert. — 13. XI. Umfang 10 cm oberhalb des Handgelenks: l. 17 r. 17. 6 cm

unterhalb des Ellenbogengelenks: l. 20 r. 22,5. Mitte der Mittelhand: l. 17,5 r. 19,5 dicht über dem Handgelenk: l. 15 r. 16. 10 cm über dem Ellenbogengelenk: l. 20 r. 22. Muskulatur des Daumenrückens und des Daumenballens besonders atrophisch. Hand steht in typischer Stellung einer Radialislähmung, Finger können nicht gestreckt werden, die Sensibilität an Hand und Fingern normal. Elektrische Reizung: Bei indirekter Reizung (Aufsetzen der Elektrode auf den Radialispunkt am Oberarm) faradisch und galvanisch kein Ausschlag, galvanisch scheinbar einige träge Zuckungen (Entartungsreaktion) (?).

Operation in Chloroformnarkose: ca. 10 cm langer Schnitt im unteren Drittel des Oberarms an der Aussenseite. Der N. radialis wird hierauf freigelegt und nach oben verfolgt, derselbe ist durch straffes Narbengewebe mit dem darunter liegenden Callus direkt verbunden, der letztere ist jedoch nicht übermässig gross, zeigt auch keine Rauhigkeiten oder Spitzen, welche den Nerven reizen oder überbrücken. Der Nerv zeigt sich gerade in der Höhe des Callus platt gedrückt und gelblich verfärbt und zwar in einer Ausdehnung von 3—4 cm. Der Farbenunterschied ist sehr deutlich gegenüber der ober- und unterhalb der Degenerationsstelle gelegenen weissen Nervenpartien. Der Nerv wird vom Kallus abpräpariert, und, um eine erneute Verwachsung mit dem Callus zu verhüten, wird zwischen Nerv und Callus eine Muskelschicht als Bett eingeschaltet; dies geschieht durch Hindurchziehen einer Schicht vom Musc. triceps unter den Nerven hinweg und Vernähen dieser Muskelschicht mit dem Brach. internus. Naht ohne Tampon. Verband in gestreckter Stellung des Ellenbogengelenkes.

20. XI. Fieberfreier Verlauf, Nähte entfernt, primäre Heilung. Radialislähmung unverändert. — 26. XI. Heilgymnastik, Elektrisieren, Schiene fortgelassen. — 8. XII. Am l. Oberarm eine ca. 15 cm lange Narbe, überall verschieblich, nicht druckempfindlich. Der Vorderarm zum Oberarm frei beweglich. Die Hand steht in Beugestellung, kann aktiv nicht gestreckt werden. Die Finger können im Grundgelenk nicht gestreckt werden, in den übrigen Gelenken nur mit Hilfe der Interossei. Der Daumen kann nicht gestreckt und abduciert werden. 10 cm oberhalb des Handgelenkes: l. 16 r. 17. 8 cm unter dem Ellenbogengelenke: l. 19,5 r. 22,5. 10 cm oberhalb des Ellenbogengelenkes: l. 21 r. 22. Kallus am Oberarm kaum zu fühlen, nur wenig empfindlich. Frakturen stehen gut. — VI. 01 Pat. stellt sich wieder vor. Er arbeitet wieder wie früher; Schmerz der l. Hand völlig behoben, die Hand kann vollständig dorsal flektiert werden. Pat. ist mit dem Erfolg sehr zufrieden. — IX. 02. Briefliche Mitteilung: Pat. ist ohne jegliche Beschwerde, kann die Hand und Finger vollständig gebrauchen. Nur am Daumenrücken hin und wieder Gefühl von „Pelzigsein".

Was die Aetiologie der Radialislähmung in diesem Falle anlangt, so ist dieselbe zweifellos als eine primäre d. h. als eine

im unmittelbaren Anschluss an die Fraktur entstandene Lähmung aufzufassen. Der Operationsbefund würde allerdings eine Deutung dahin zulassen, dass es sich mehr um eine sekundäre oder Kompressionslähmung handeln könnte. Allein die Lähmung des Radialis wurde sofort bei der Einlieferung ins Krankenhaus, also direkt nach der Verletzung konstatiert: Die Hand stand in der für Radialislähmung typischen Stellung, in extremster Beugung und Pronation: Streckung der Hand und der Finger ist nicht möglich. Was die Sensibilität anlangt, so war sie in den hier in Betracht kommenden Partieen vollkommen erhalten, ein Umstand, den auch Riethus erwähnt, indem er anführt, dass „bei primären Lähmungen die Motilität von Anfang an beeinträchtigt, die Sensibilität dagegen zuweilen vollkommen normal gefunden wird, während bei sekundären Lähmungen im Gegensatz zu ersteren die Lähmungserscheinungen mit Störungen der Sensibilität einsetzen." Allerdings kann dieses letztere Symptom nicht als striktes, für die Allgemeinheit bindendes angesehen werden. Die Entstehung der Lähmung in diesem Falle ist also so zu erklären, dass das die Fraktur bedingende Trauma zugleich eine schwere Schädigung — Zerrung — des Radialis herbeigeführt hat, die die genannten Lähmungserscheinungen zur Folge hatte. Bevor sich aber der Nerv von diesem Insulte erholen konnte — Fälle spontaner Rückbildung von Lähmungen sind neben anderen auch von Riethus beschrieben —, entstand ihm in dem sich neubildenden Narbengewebe und in der Callusmasse eine neue schädliche Einwirkung, so dass die ursprünglich primäre Lähmung mit einer sekundären kombiniert wurde.

In dem zweiten Falle verunglückte Pat. am 11. IX. 01: er fiel zu Boden, stürzte dabei nach vorne und brachte den r. Arm dabei unter einen Fahrstuhl. Es wurde ein Oberarmbruch konstatiert. Anlegung eines Extensions-Verbandes. Dieser wurde nach 19 Tagen abgenommen, wobei sich zeigte, dass eine Lähmung des Nerv. rad. vorhanden ist. Ob diese schon unmittelbar im Anschluss an den Unfall bestanden hat, weiss Pat. nicht anzugeben. Behandlung mit Elektricität, die aber erfolglos blieb.

Am 15. X. 01 Aufnahme in das Krankenhaus. Der r. Oberarm ist etwa beim Uebergang des mittleren und unteren Drittels frakturiert, hierselbst eine dicke Calluswucherung (r. 29 cm, l. 24,5 cm). Das r. Ellenbogengelenk steht in stumpfwinkeliger Stellung, kann aktiv nicht bewegt und passiv um kaum 10° gebeugt werden. Druck auf den Condyl. int. ist empfindlich, es scheint lediglich eine Gelenkfraktur vorgelegen zu

haben. Der r. Arm ist im ganzen erheblich geschwellt: 6 cm unter der Ellenbeuge: r. 28,5 cm l. 25,6 cm. Die r. Hand steht in Beugestellung und proniert, sie kann nicht supiniert und nicht recht gestreckt werden: Der Daumen steht in Adduktionsstellung, kann leicht abduciert werden, jedoch nicht in voller Ausdehnung. Die Streckung in den Grundgelenken der Finger ist unmöglich, dagegen im Mittelgelenke und Endgelenk. Die Finger können nicht gespreizt werden. Sensibilität in den vom Nerv. rad. versorgten Partien herabgesetzt, jedoch nicht völlig aufgehoben: nur an einem 2 cm breiten Bezirk an der Streckseite des 1. und 2. Metacarp. ist die Sensibilität völlig aufgehoben. Röntgenaufnahme: Schrägbruch. Ausserdem Gelenkkonturen des Ellenbogengelenkes verschwommen. Radialis reagiert weder auf galvan. noch auf farrad'schen Strom.

21. X. Operation in Chloroformnarkose: ca. 10—12 cm langer Schnitt an der Aussenseite des Humerus. Freilegung des Nerv. rad. peripheriewärts von der Frakturstelle. Von hier aus wird er von der Stelle aus, wo er noch frei gelegt ist, nach oben hin frei präpariert. Er ist mit dem Knochencallus fest verwachsen, dabei platt gedrückt und nicht mehr weiss, sondern rötlichgelb verfärbt. Diese Veränderungen in Farbe und Form hat der Nerv etwa in einer Ausdehnung von 4—5 cm. Er ist mit dem Callus so innig verwachsen, dass er an der festesten Stelle nur mobilisiert wird durch Abmeisselung des Callus und nachträgliche Lösung der anhaftenden Callusteile vom Nerven. Nachdem der Nerv auf diese Weise mobilisiert ist, wird er beiseite geschoben. Die Bruchenden sind seitlich in einander verschoben, es steht zu befürchten, dass auf die Abmeisselung des Callus eine neue Knochenwucherung mit Callusumwucherung des Nerven folgen wird. Daher völlige Anfrischung der Knochenenden und Naht in reponierter Stellung beschlossen: Durchmeisselung der ganzen Callusmasse, Anfrischung der Frakturenden mit schneidender Knochenzange, Anbohren der beiden Fragmente und Fixierung durch 2 dünne Silberdrahtnähte in reponierter Stellung. Hierauf wird der Nerv nach Anschneidung des Muscul. triceps in die entstehende Muskelfurche verlegt und die Muskelteile zur Fixierung des Nerven durch einige dünne Seidenknopfnähte vereinigt. Hautnaht über dem Tampon. Pappschienen- und Steifgazeverband.

24. X. Tamponwechsel. Wunde reaktionslos. Anlegen einer Gipshanfschiene über dem Wundverband vom oberen Drittel des Oberarms bis zum Handrücken, der Arm wird ausserdem durch Desault an den Thorax bandagiert. — 28. X. Gestern 39,1; Verbandwechsel. Es ist eitriges Sekret in geringer Menge an der Tamponstelle vorhanden. — 31. X. Eitrige Sekretion. Bläulicher Eiter. Der untere Wundwinkel wird aufgemacht, die Wunde austamponiert und die Gipsschiene über der Wunde wieder angelegt. — 2. XI. Die Wunde secerniert ziemlich reichlich. Bläulicher Eiter. Der Arm ist namentlich an der Streckseite am Vorderarm und am Handrücken stark ödematös geschwellt. Die Wunde

granuliert stark, in der Tiefe liegen die Silbernähte, sowie der Knochen frei. Entfernung der Nähte, J.-G. Tamponade, feuchter Verband, Gipshanfschiene. — 10. XI. Sekretion wird gelblich, ist jedoch immer noch reichlich: Oedem ist etwas zurückgegangen. Der Arm wird rechtwinkelig gebeugt gehalten und kann weder gestreckt noch stärker gebeugt werden. Krepitation ist nicht fühlbar. Die Finger sind leicht gekrümmt; Streckung derselben ist völlig unmöglich, Beugung in geringem Grade möglich. Empfindung der Hand wie vor der Operation. — 22. XI. Der Arm ist immer noch etwas ödematös. Die Wunde ist teilweise mit guten Granulationen ausgefüllt. Sekretion wird geringer: Eiter ist rein gelb. Die Bruchenden sind nicht mehr verschieblich. Der Arm ist im Ellenbogengelenk nur ganz wenig beweglich. Anlegung eines feuchten Verbandes mit Pappschienen und Steifgazebinden. — 28. XI. Die Wunde ist mit üppigen, leicht blutenden Granulationen bedeckt, sie vernarbt langsam von den Rändern aus. Die Sekretion ist noch ziemlich stark; der Arm kann im Ellenbogengelenk nur wenig bewegt werden. Oedem am Arm ist in mässigem Grade noch vorhanden. Radialislähmung ist unverändert. Nach dem Oberarm zu besteht noch ein kleiner Fistelgang, aus dem etwas dünnflüssiger Eiter quillt. Ausserdem liegt noch eine Silbernaht frei, von der aus man auf freiliegenden Knochen gelangt; auch hier kommt aus der Tiefe wenig Eiter. Feuchter Verband mit Pappschienen. — XII. 5. Die Wunde granuliert üppig; die Sekretion aus der Tiefe ist mässig. Mit der Sonde gelangt man auf freiliegenden Knochen. Entfernung eines kleinen Knochensplitters. Oedem ist fast ganz zurückgegangen. Radialislähmung noch vollkommen. Der Arm ist im Ellenbogengelenk fast steif. Trockener Verband. — 10. XII. Entfernung eines weiteren Knochensplitters. Die Eiterung lässt nach. — 14. XII. Oedem des Ellenbogengelenkes sowie des Handrückens vollkommen verschwunden. Die Wunde verkleinert sich; freiliegende Knochen sind nicht mehr zu fühlen; die Beweglichkeit des Ellenbogengelenkes wird freier. Blechschiene an die Streckseite des Ellenbogengelenkes. Trockener Verband. — 18. XII. Die Hand kann heute etwas gestreckt werden. Beginn der Faradisation. Die Wunde granuliert gut; Eiterung ist gering. Die Beweglichkeit im Ellenbogengelenk ist etwas freier. Pat. hält seinen r. Arm rechtwinklig gebeugt. Der Vorderarm ist leicht proniert: die Finger hängen nach vorne und unten. Die Bewegung des Ellenbogengelenkes ist nur im engsten Grade möglich, ca. 15°. Die Finger können nicht gestreckt werden, nur leicht bewegt. Sensibilität am Handrücken beträchtlich herabgesetzt. In der Gegend zwischen Daumen und Zeigefinger völlige Aufhebung der Sensibilität; die Extremität ist im ganzen dicker als die gesunde. (29 cm über dem Ellenbogengelenk gegen 25 cm l.) An der lateralen Seite des Oberarms zeigt sich von der Grenze des mittleren und unteren Drittels nach vorn bis an die Gegend des Ellenbogengelenkes eine an ihren beiden Enden überhäutete und ver-

narbte, in ihrem mittleren Teile noch granulierende Incisionswunde: unter derselben fühlt man die stark gewucherten Callusmassen. Von der granulierenden Fläche führt eine Fistelöffnung etwas nach oben gegen die Tiefe bis auf den Knochen; aus ihr quillt noch etwas Eiter. — 14. I. Befund wie oben. Pat. wird zur weiteren ärztl. Behandlung entlassen. — IX. 02. Nachuntersuchung: Pat. ist vollkommen frei von Beschwerden. Hand vollkommen beweglich, zu jeder Beschäftigung brauchbar.

Ob es sich hier um eine primäre oder sekundäre Radialislähmung handelt, ist insofern schwer zu beurteilen, als Pat. erst 1 Monat nach dem erlittenen Trauma in unsere Behandlung kam, selbst aber nicht anzugeben vermochte, ob sofort nach dem Unfall die Hand gelähmt war. Trotzdem möchte ich der Ansicht zuneigen, dass es sich um eine sekundäre Lähmung handelt. Bestimmend hierfür dürfte der Operationsbefund sein, der ergeben hat, dass in diesem Falle der Nerv eine allseitige, innige Verwachsung mit dem knöchernen Callus aufwies, die dessen Lösung nur durch Abmeisselung des Callus und nachträgliche Abtragung der anhaftenden Calluspartien von dem Nerven ermöglichte. Diese Thatsache rechtfertigt die Annahme, dass durch die allmähliche Vergrösserung des Callus eine Umwucherung des Nerven stattgefunden hat und so erst eine Schädigung desselben herbeigeführt wurde. Besonderes Interesse verdient dieser Fall auch dadurch noch, dass trotz der schweren Eiterung, die die glatte Heilung in weitgehendstem Masse beeinträchtigte, der Operationserfolg nicht getrübt wurde.

Was die Operationsmethode anlangt, so ist eine genaue Vorschrift für Eingriffe dieser Art gar nicht zu geben, da die Mannigfaltigkeit und Verschiedenheit der Fälle, die schon in der verschiedenen Lokalisation der Schädigung der Nerven liegt, ein Vorgehen von Fall zu Fall erheischt und die Operation sich nach dem einzelnen Fall zu richten hat. Unter allen Umständen aber hat die Operation dafür zu sorgen, dass der Nerv vollständig freigelegt wird, wenn nötig unter Resektion des Callus bezw. Abtragung des Narbengewebes, sowie dass die Isolierung des Nerven derart geschehen muss, dass ein Recidiv ausgeschlossen ist.

In unseren beiden Fällen hat sich die Einbettung des Nerven in zu diesem Zwecke gebildete Muskelfurchen des M. triceps bezw. brachialis int. vorzüglich bewährt, ein Verfahren, das gegenüber anderen den Vorzug der grösseren Sicherheit gegen Recidive in sich birgt. Auch Riethus führt die isolierte Lagerung des Nerven zwischen die Muskulatur der Umge-

bung als erfolgreich an. Verschiedentlich wurde versucht, den Nerven direkt zwischen Haut und Muskel zu verlegen, ferner kam die Einhüllung des Nerven in Thiersch'sche Läppchen in Anwendung, wobei aber eine Epidermisfistel zurückblieb. Schede schlägt die Transplantation von subkutanem Fett vor.

Die Erfolge in unseren beiden Fällen sind vollkommen befriedigende, wie ja überhaupt diese Fälle prognostisch äusserst günstige sind. Nach einer Zusammenstellung von Kramer (1900) finden sich unter 35 operativ behandelten Radialislähmungen nur 2 sichere und ein wahrscheinlicher Misserfolg. Der Eintritt der Heilung wurde in unseren Fällen nach etwa 3—4 Monaten konstatiert, die definitive Heilung nach durchschnittlich einem Jahr. Der Erfolg ist ein dauernder und nach Angabe der Pat., die ich jetzt zu untersuchen Gelegenheit hatte, ein durchaus befriedigender, sodass beide Pat. ihrem früheren Beruf wieder voll und ganz nachgehen können. Eigentümlich blieb in unseren Fällen das Verhalten der Muskeln dem elektrischen Strom gegenüber, die, nachdem ihre Gebrauchsfähigkeit längst vollkommen zurückgekehrt war, weder für den galvanischen, noch für den faradischen Strom zugänglich waren, ein Zeichen, dass motorisches und elektrisches Verhalten in solchen Fällen zwei von einander vollkommen unabhängige Momente sind.

Betrachten wir die glücklichen, oft geradezu überraschenden Erfolge, welche die operative Behandlung der Radialislähmung aufzuweisen hat, so müssen wir zu dem Schlusse gelangen, dass jede einmal diagnosticierte Radialislähmung genannten Ursprungs eine operative Behandlung erfahren soll und muss. Der Zeitpunkt des Eingriffs ist natürlich ebenfalls für den Erfolg insofern von Bedeutung, als Fälle, die in der ersten Zeit der bestehenden Lähmungserscheinungen zur Operation kommen, eben auch rascher und sicherer zur Heilung kommen. Allein auch längere Zeit bestehende Lähmungen bieten noch günstige Aussichten für einen guten Operationserfolg. Busch berichtet von einem Fall, der 16 Monate nach der Verletzung zur Operation kam und bei dem vollständige Funktionsfähigkeit des Armes erreicht wurde. Grundlegend für ein günstiges Resultat ist natürlich auch die strengste Asepsis. Aber selbst wenn auch diese eine unvorhergesehene Entgleisung erfahren sollte, so kann, wie in einem unserer Fälle, eine derartige Komplikation ohne nennenswerten Einfluss auf den schliesslichen Erfolg sein. Dass primäre und sekundäre Radialislähmungen hinsichtlich der operativen Behandlung natürlich eine gewisse Auseinanderscheidung ver-

langen, findet ihre Erklärung in den verschiedenen ätiologischen und anatomischen Verhältnissen. Im allgemeinen wird bei primären Lähmungen nur dann eine Operation indiciert sein, wenn nach vorhergegangener exspektativer Behandlung eine Steigerung der Lähmungserscheinungen auftritt. Aber auch dann, wenn eine Besserung der Verhältnisse nach längerer konservativer Behandlung in keiner Weise zu konstatieren ist, also bei längerem Stillstand des Krankheitsbildes, wird ein operatives Vorgehen angezeigt erscheinen; um so mehr, als in der Zeit der Asepsis derartige Eingriffe relativ geringe Gefahr in sich bergen, andererseits aber die bisherigen Erfolge so ermunternd sind, dass es vollkommen unbegründet erscheint, den Kreis der Indikationen in solchen Fällen allzu eng zu ziehen. Die sekundären Lähmungen dagegen werden wohl immer einen operativen Eingriff fordern und rechtfertigen.

AUS DEM

ALLGEMEINEN KRANKENHAUSE

ZU NÜRNBERG.

XX.

Ueber die Aberration von Prostatadrüsen und ihre Beziehung zu den Fibroadenomen der Blase.

Von

Ch. Thorel.

Zu einer Zeit, wo die pathologisch-anatomischen Untersuchungen über die Entstehung der Geschwülste die interessantesten Befunde weitgehender Verlagerungen von Teilen der Schilddrüse. der Speicheldrüsen, von Parotis, Nebennieren, Pankreas etc. nachgewiesen haben, dürfte es verzeihlich sein, wenn ich der nachstehenden kleinen Skizze ein gleiches Thema zu Grunde lege und die Versprengungen der Prostata einer kurzen Besprechung unterwerfe.

Wenn wir bei den Obduktionen älterer männlicher Individuen die Schleimhaut der Blase einer genaueren Betrachtung unterziehen. so begegnet man als einer zwar keineswegs konstanten, aber auch nicht allzuseltenen Erscheinung, namentlich in der Gegend des Blasenhalses bald einzelne, bald mehrere, unregelmässig verstreute oder in kleinen Gruppen bei einanderliegende gelbliche, bräunliche oder schwarze Körnchen, die entweder an der Grenze der Sichtbarkeit stehen oder die Grösse eines Stecknadelkopfes erreichen.

Bei der histologischen Betrachtung solcher Stellen lässt sich konstatieren, dass diese kleinen Körnchen bald in Schleimhautkrypten, bald in tubulösen drüsenartigen Schläuchen eingebettet liegen und dass dieselben nicht nur in Bezug auf ihre morphologischen Eigenschaften, sondern auch bezüglich ihrer Reaktionen eine frappierende Aehnlichkeit mit den bekannten geschichteten Konkretionen der Prostata besitzen.

Diese Dinge sind den meisten Pathologen wohl bekannt; schon Luschka (1) und Henle (2) haben die histologische Uebereinstimmung dieser Schläuche mit den Drüsen der Harnröhre erkannt und auf die bei ihnen vorkommenden prostataähnlichen Konkretionen hingewiesen, während Kölliker (3) zum ersten Male die Vermutung ausgesprochen hat, ob diese kleinen schlauchartigen Drüsen und Träubchen nicht vielleicht als abgesprengte Drüsen der Harnröhre zu betrachten sind.

Indem ich die vielfach diskutierte und so verschiedentlich beantwortete Frage über den Drüsengehalt der Blase im allgemeinen übergehe, um sie bei einer späteren Gelegenheit noch einmal zu berühren, möchte ich an dieser Stelle nur bemerken, dass auch die späteren Beobachtungen von Virchow (4) und Marchand (5) sowie die neueren Untersuchungen von Aschoff (6) die Henle'schen Angaben bestätigt haben, so dass an dem Vorkommen dieser Gebilde und ihrer Deutung als accessorische prostatische Drüsen trotz der gegenteiligen Auffassung der französischen Autoren Réliquet und Guépin (7) wohl kaum gezweifelt werden kann.

Gleichzeitig ist aus den Mitteilungen von Virchow und Aschoff zu ersehen, dass dieselben konkrementhaltigen Drüsenschläuche auch gelegentlich an den nämlichen Stellen in der weiblichen Blase angetroffen werden können, eine Erscheinung, die auf den ersten Blick hin etwas wunderlich erscheint, die aber auf Grund der anatomisch nachgewiesenen Thatsache, dass sich auch beim erwachsenen Weibe eine prostataähnliche Ansammlung von Drüsenschläuchen an der Einmündungsstelle der Harnröhre und an der Grenze zwischen Scheide und Scheidenvorhof vorfindet, objektiv gesichert ist.

Was das Versprengungsgebiet dieser prostatischen Drüsenschläuche anbetrifft, auf deren inkonstantes Vorkommen auch Jores (8) und Ehrich (9) hingewiesen haben, so scheint die typische Aberration derselben erwähntermassen auf die nächste Umgebung der Urethramündung, die Pars prostatica urethrae und den

Blasenhals beschränkt zu sein, doch kommen sie auch manchmal etwas höher gegen das Trigonum der Blase vor, während ich noch weitergehende Disseminationen dieser Drüsen, wie sie u. a. von Küster (10) angenommen werden, nicht gesehen habe; immerhin möchte ich diese Möglichkeit als solche nicht bestreiten, doch lässt sich dieses aus naturgemässen Gründen bei der reinen makroskopischen Besichtigung der Blase, wo diese aberrierten Drüsen lediglich aus den in ihnen liegenden bräunlichen Konkrementen zu erschliessen sind und bei der Winzigkeit der letzteren vielfach übersehen werden können, schwer entscheiden.

Da sich die Konkretionen dieser Drüsen überdies in gleicher Weise, wie im Hauptorgane selbst, dem Anschein nach in grösserer Regelmässigkeit erst in den Blasen älterer Individuen zu entwickeln pflegen, so ist dies auch der Grund, weshalb sie von den meisten Forschern bei jüngeren Leuten seltener gesehen sind, doch kann man nach den diesbezüglichen Angaben in der Arbeit Aschoffs auch das Vorkommen dieser konkrementgefüllten accessorischen Drüsen von prostatischem Charakter in den Blasen Neugeborener beiderlei Geschlechtes nicht bezweifeln.

Die weiteren Untersuchungen, die sich mit dem einschlägigen Gegenstand beschäftigten, haben nun gezeigt, dass ausser dieser Absprengung isolierter Drüsenschläuche an die typischen Stellen des Blasengrundes auch in manchen Fällen eine Verlagerung grösserer Komplexe dieser Drüsen möglich ist.

In dieser Hinsicht führe ich zunächst die wichtigen Beobachtungen von Jores (8) an, welcher auf Grund seiner systematischen Untersuchungen über die Hypertrophie des sog. mittleren Lappens der Prostata die interessante Thatsache konstatierte, dass diese Vergrösserungen von Prostatagewebe nicht, wie meistens angenommen wurde, durch ein pathologisches Wachstum des sich allmählich gegen das Blasenlumen vorschiebenden intermediären Teiles der Prostata zu Stande kommen, sondern von versprengten Drüsengruppen ihren Ausgang nehmen, die schon normaler Weise an dem Sitze des später in Erscheinung tretenden Tumors unterhalb der Blasenschleimhaut anzutreffen sind.

Wenn diese Drüsengruppen nun auch wegen ihrer von Jores nachgewiesenen Verbindung mit dem Drüsengewebe des Home'schen Lappens nicht in dem wahren Sinne des Wortes als völlig abgesprengte Teile von Prostatagewebe angesprochen werden können, so habe ich diese lehrreichen Befunde doch aus dem Grunde ange-

führt, weil diese Fälle von dystopierten und nur in lockerem Zusammenhange mit dem Hauptorgane stehenden Drüsenkomplexen der Prostata den Uebergang zu jenen Zuständen bilden, bei denen eine völlige Isolierung von Prostatapartien stattgefunden hat.

Derartige komplete Abscheidungen von kleineren oder grösseren Abschnitten des Prostatagewebes kommen nach den Angaben von Luschka, welche neuerdings durch Aschoff eine Bestätigung erfahren haben, ganz besonders an dem vorderen Mittelstück der Vorsteherdrüse vor; in solchen Fällen bilden sich alsdann im vorderen Bereich der Pars prostatica urethrae isolierte Knochen von verschiedener Grösse aus, die keinerlei Verbindung mit dem Hauptorgane zeigen.

Die interessanteste Beobachtung einer noch weitergehenden Aberration von Prostatagewebe hat Luschka publiciert; derselbe sah am Rücken des Penis eines 19 jährigen Individuums einen völlig isolierten Prostatakomplex, der nicht nur in Bezug auf seine Läppchenbildung und den Gehalt an Ausführungsgängen, sondern auch wegen der Anwesenheit der bekannten, geschichteten Konkretionen die typischen Eigenschaften einer Prostata besass.

Wenn nun diese Beobachtungen auch an sich schon des allgemeinen pathologischen Interesses nicht entbehren, da sie uns zeigen, dass nicht nur eine örtlich begrenzte Absprengung einzelner prostatischer Drüsenschläuche möglich ist, sondern, dass auch grössere und knotenförmig gestaltete Drüsenkomplexe von dem Hauptorgane abgespalten und in noch weiterer Entfernung von demselben zur Verlagerung gelangen können, so sind diese Befunde doch besonders für die Deutung und Auffassung mancher Blasengeschwülste, von denen ich an dieser Stelle in erster Linie an die adenomatös gebauten Blasenneoplasmen denke, interessant.

Die schon von älteren Autoren ausgesprochene Vermutung, dass solche aberrierten Teile von der Prostata zum gelegentlichen Ausgangspunkt von Neubildungen werden können, liegt ja ausserordentlich nahe und wenn die Zahl derartiger Geschwülste, die für gewöhnlich unter der Bezeichnung der Fibroadenome der Blase in der Litteratur kursieren, auch noch keine sehr erhebliche ist, so findet sich doch schon eine ganze Reihe von Mitteilungen vor, die entweder in versteckten Andeutungen oder ohne weiteres diese Form von Blasenneubildungen auf versprengte Drüsen von der Prostata beziehen.

Die erste diesbezügliche Beobachtung, welche von den meisten

Forschern in diesen Sinne gedeutet wurde, stammt von Kaltenbach (11), welcher unter dem Namen eines papillären Adenoms bei einem 44jährigen Weibe eine wallnussgrosse Geschwulst der vorderen Blasenwand beschrieben hat, die sich histologisch vorwiegend aus cylinderzellentragenden Drüsenschläuchen rekrutierte und thatsächlich eine ausgesprochene Aehnlichkeit mit einem Fibroadenom der Prostata besass.

Des weiteren sind von Klebs (12) verschiedene kleinere und grössere, leicht gelappte und zum Teil gestielte tumorartige Knoten des Trigonum beschrieben worden, deren drüsige Komponenten in jeder Hinsicht den histologischen Eigenschaften der Prostata entsprachen.

Dasselbe trifft für einen von Albarran (13) bei einem 51jährigen Mann beschriebenen Tumor zu, welcher sich als ein gelappter, wallnussgrosser Knoten dicht neben dem Blasenhalse, links vom Trigonum entwickelt hatte; da die Geschwulst dem makroskopischen und histologischen Befunde nach in keiner Weise mit der Prostata zusammenhing und laut der mikroskopischen Besichtigung mit cylinderepithelbekleideten, tubulösen Drüsenschläuchen, die ihrerseits in ein entzündlich infiltriertes Bindegewebe eingelagert waren, ausgestattet war, so wird auch dieser Tumor von Albarran unter die Rubrik der von versprengten Prostatadrüsen ausgehenden Blasenadenome subsumiert.

Im weiteren wird von Audry (14) der Sektionsbefund bei einem 56jährigen Manne mitgeteilt, bei welchem im Bereich des Trigonum und anscheinend ohne weitere Beziehung zu der Prostata ein Tumor aufgetreten war, der, in Fragmenten untersucht, im Wesentlichen aus tubulösen Drüsenschläuchen mit ein- resp. mehrschichtigen und zum Teil in Mitose begriffenen Cylinderepithelien und einem kernreichen, von grossen, klaffenden Gefässen durchzogenen bindegewebigen Grundgewebe bestand.

Die neueste Beobachtung eines Adenoms der Harnblase, welches in völliger Unabhängigkeit von der Prostata entstanden war, hat Wittzack (15) publiciert. Wie aus seiner Beschreibung hervorgeht, handelte es sich um einen gestielten, kirschengrossen, glatten Tumor, welcher sich „etwa an der Grenze des Fundus und der hinteren Blasenwand jenseits der rechten Ureterenmündung, also in ziemlicher Entfernung vom Blasenhalse“ fand und keinerlei Verbindung mit der „cirkulär vergrösserten und wie eine Portio in die Blase prominierenden Prostata“ besass: in Anbetracht der histolo-

gischen Zusammensetzung der Geschwulst aus Drüsenschläuchen, in deren Innerem überdies verschiedentliche rundliche und geschichtete Konkretionen nachzuweisen waren, wird dieselbe von Wittzack unter Berufung auf die Autorität von Weigert als ein von aberrierten Prostatadrüsen ausgegangenes Blasenadenom betrachtet.

Da gegen eine derartige Deutung nach den bisher besprochenen Erfahrungen vom kritischen Standpunkt aus nichts einzuwenden ist, so würde daraus die Lehre zu entnehmen sein, dass prostatische Drüsenschläuche auch an andere, als die bisher erwähnten typischen Stellen der Blase, jenseits des Trigonum Lientandii zur Aberration gelangen könnten, eine Möglichkeit, die schon von Virchow und Küster angedeutet wurde und nach der Meinung Wittzack's bei den komplicierten entwicklungsgeschichtlichen Vorgängen bei der Bildung des Harn- und Geschlechtsapparates keineswegs so ohne weiteres ausgeschlossen ist.

Steht man auf diesem Standpunkt, so liesse sich auch die interessante Beobachtung von Cahen (16), welcher bei einem 42-jährigen Manne, vorwiegend in den mittleren Partien der Blase, multiple kleine adenomatös gebaute Knoten angetroffen hat, in diesem Sinne einer plausiblen Erklärung unterwerfen, wenn schon sich Cahen selbst in Anbetracht des Umstandes, dass sich seine Geschwülstchen gerade im Blasenhalse, also dem typischen Aberrationsgebiete der prostatischen Drüsenschläuche, am spärlichsten lokalisierten, gegen diese Anschauung und für die Abstammung derselben von anderweitigen drüsigen Elementen der Blasenschleimhaut ausgesprochen hat.

In wie weit diese Ansicht richtig ist, das lässt sich bei den widersprechenden Angaben, ob sich in der Blase specifische Schleimhautdrüsen finden, schwer entscheiden und wenn auch die neueren Untersuchungen von Brösike (17), Rauber (18), Aschoff (6), v. Brunn (19) und Hey (20) es im Gegensatze zu den Angaben von Gegenbauer (21), Gerlach (22) Frey (23) u. A. sehr wahrscheinlich gemacht haben, dass die Blase keine weiteren Drüsen hat, so dürfen wir doch, solange diese Frage nicht völlig abgeschlossen ist, auch die gegenteilige Ansicht von Cahen sowie einiger französischer Forscher, die wie Malherbe (24), Bridoux (25), Rochet und Martel (26), neuerdings für die von ihnen beobachteten Blasenadenome gleichfalls einen Ursprung derselben von specifischen Blasendrüsen angenommen haben, nicht so ohne weiteres als völlig irrig refüsieren.

Auf der anderen Seite lässt sich aber auch die Vermutung von Wittzack, Ehrich u. A., denen ich mich persönlich anschliessen möchte, dass auch solche, ausserhalb des typischen Versprengungsgebietes von Prostatadrüsen gelegenen Blasenadenome von solchen abgeleitet werden können, nicht bestreiten, denn einmal zeichnen sich alle diese Geschwülste in einheitlicher Weise durch diejenigen histologischen Eigentümlichkeiten aus, durch welche die bekannten Fibroadenome der Prostata ausgezeichnet sind und auf der anderen Seite haben wir insbesondere aus der Arbeit Luschka's die Erkenntnis mitgenommen, dass eine noch weit entferntere Dislokation von Prostatagewebe keineswegs ausserhalb des Rahmens der Möglichkeit gelegen ist.

Nachdem auf diese Weise durch die Beobachtungen verschiedener Forscher die Abstammung der Blasenadenome von aberrierten Prostataschläuchen mit grosser Wahrscheinlichkeit begründet worden, war es nur ein naheliegender Schritt, auch die malignen Neoplasmen und insbesondere die Adenocarcinome der Blase auf dem Wege der Keimversprengung zu erklären und thatsächlich findet sich schon aus den früheren Jahren eine Arbeit Marchand's (5) vor, welcher die Möglichkeit einer derartigen Entstehungsweise ventiliert.

Sein histologisch sehr genau beschriebener Fall, bei welchem sich das Drüsencarcinom im Blasenhals entwickelt hatte, ist deshalb ganz besonders interessant, als sich auch histologisch nähere Beziehungen der krebsigen Geschwulstpartien zu versprengten Prostataschläuchen konstatieren liessen; ob ein derartiger Ausgangspunkt für die Adenocarcinome der Blase, die sich unter dem Gesichtspunkt der völligen Drüsenlosigkeit der Blasenschleimhaut kaum erklären liessen, auch von Anderen angenommen wird, kann ich nicht entscheiden, da mir die diesbezüglichen neueren Mitteilungen von Thompson (27), Headley Neale (28), Bergenhem (29) und Alexander (30), welch letzterer drei Fälle von kleinen Adenocarcinomen des Blasentrigonums beschrieben hat, nicht verfügbar waren.

Nach Wiedergabe dieser litterarischen Notizen möchte ich nun im folgenden 4 einschlägige Beobachtungen einer kurzen Schilderung unterwerfen, die im Zusammenhange mit den bisher geschilderten Befunden anderer Autoren von Interesse sind.

In dieser Hinsicht zeichnen sich die von mir gesehenen kleinen Knoten, die ich als Zufälligkeitsbefunde in den Blasen von 20 bis 50jährigen Männern angetroffen habe, zunächst bezüglich ihres

Sitzes dadurch aus, dass sie sich in ganz charakteristischer und anscheinend bisher noch nicht so regelmässig angetroffener Lage ziemlich genau in der Mitte zwischen den Einmündungsstellen der beiden Ureteren etablierten; an diesen Stellen sprangen nun die kleinen, runden, oberflächlich glatten, scharf begrenzten und ziemlich derb beschaffenen Knoten, deren Volumen im Gegensatze zu den bisher zumeist beobachteten grösseren Tumoren nur zwischen Linsen- und höchstens Erbsengrösse variierte, in rundlicher Erhebung aus der Submucosa in das Blasenlumen vor.

Der kleinste Knoten, den ich zu beobachten Gelegenheit hatte, besass etwa die Grösse einer kleinen Linse und imponierte seinem histologischen Gepräge nach als ein im Ganzen kugelförmiger und scharf abgesetzter Komplex von Drüsenschläuchen, die in läppchenförmigen Feldern dicht beieinanderlagen und durch bald schmälere, bald breitere und manchmal von kleinen Leukocytenhaufen durchsetzte bindegewebige Septen von einander abgeschieden wurden; eine irgendwie stärker ausgesprochene Begrenzung dieses Drüsenkomplexes, derart, dass sich an der Peripherie desselben das bindegewebige Stroma der Blasenwand vielleicht zu einer abkapselnden Schicht vereinigt hätte, fehlte ganz, vielmehr begab sich dasselbe, ohne in seiner Verlaufsrichtung erheblich abgelenkt zu werden, in den drüsenhaltigen Gewebsbezirk hinein und nur gegen die freie Oberfläche desselben zu erschienen die Bindegewebszüge an manchen Stellen etwas koncentrisch um den kleinen Knoten komprimiert: gegen die Tiefe zu fand sich zwischen letzterem und der Muskelschicht der Blase noch eine breite, von dünnwandigen und prall mit Blut gefüllten Gefässen durchzogene Lage von fibrillärem Bindegewebe vor, sodass der drüsenhaltige Knoten in völlig isolierter Lage in dem oberen Teil der Submucosa lag und nirgends mit der im übrigen nicht vergrösserten Prostata in Verbindung stand; das Epithel der Blasenschleimhaut zeigte die bekannten Eigenschaften, erschien zum grössten Teil erhalten und war nur auf dem Höhepunkt des kleinen Knotens in einigen Schnitten streckenweise desquamiert.

Die weiteren Einzelheiten in dem Aufbau und der feineren Struktur des drüsigen Bezirkes zeichnen sich durch eine grosse Einfachheit der mikroskopischen Bilder aus, indem die sämtlichen Drüsenschläuche, die je nach ihrer Verlaufsrichtung im Schnitte als rundliche, gestreckte oder unregelmässig gebuchtete Hohlräume in Erscheinung traten, durchwegs von einem niedrigen, hellen Cylinderepithel mit basal gelagerten, dicht beieinanderstehenden und ziemlich dunkel kolorierten Kernen überkleidet waren; dabei erhob sich diese Epithelbekleidung an verhältnismässig vielen Stellen zu kleinen, mit einem zarten bindegewebigen Grundstock versehenen papillären Erhebungen verschiedener Grösse, sodass die Lumina

der Drüsenschläuche auf diese Weise auf dem Querschnitt ein sternförmiges Ansehen erhielten oder auf Längsschnitten als rosenkranzartig gegliederte Schläuche imponierten; von einer eigentlichen Tunica propria war an den Drüsenschläuchen meistens nichts zu sehen, und nur an einigen Stellen legten sich ganz kleine, schmale Kerne, die dem angrenzenden Bindegewebe angehörten, in mehr oder weniger geschlossener, kettenartiger Gliederung um den Drüsenschlauch herum.[1])

Was die Inhaltsmassen dieser Drüsenräume anbetrifft, so fanden sich in ihnen gelegentlich vereinzelte abgestossene Zellen oder spärliche Leukocytenkerne vor, während an anderen Stellen feinkrümelige oder netzförmig geronnene, farblose oder leicht blau abgetönte Niederschläge zu erkennen waren, in welchen sich auch zuweilen einige bräunlich gefärbte, unregelmässig plumpe Schollen, doch nur selten gleichartig kolorierte Körper von dem Charakter der geschichteten Prostatakonkretionen erkennen liessen.

Ausser diesen leicht übersichtlichen und einfachen Befunden ergab die Serienuntersuchung dieses kleinen Knotens die Anwesenheit mehrerer, mit geringen Detritusmassen angefüllter, ausführender Kanäle, von denen zwei dicht nebeneinander an der einen Seite des Knotens, nahe seiner Basis, in das Blasenlumen mündeten, während ein dritter kurzer Gang auf der anderen Seite, jenen gegenüber, in korrespondierender Lage an die Oberfläche trat.

Gleichzeitig ergab die Serienuntersuchung noch einen weiteren Befund, indem sich in einiger Entfernung von diesem drüsenhaltigen Bezirke noch eine zweite, analog beschaffene, acinös gebaute Drüsengruppe zeigte, die sich in Gestalt eines länglichen, birnförmigen Komplexes in der Richtung nach dem ersteren erstreckte: auch dieses allseitig geschlossene Konglomerat von Drüsenschläuchen, welches seinem Umfange nach etwa dem dritten Teile des grösseren Knotens entsprach und mit demselben in keinerlei Verbindung stand, mündete durch einen schmalen, schräg gestellten Gang ins Blasenlumen aus.

Im zweiten Falle traf ich in der Blase eines 28jährigen Phthisikers, wiederum genau zwischen den Einmündungsstellen der beiden Ureteren, einen nicht viel grösseren, etwa linsengrossen Knoten an, welcher in scharfer Absetzung als eine kleine, kugelförmige Erhebung in das Blasenlumen prominierte und gleichfalls nicht die geringste Verbindung mit der Prostata besass.

Die mikroskopische Untersuchung dieses Knotens, die gleichfalls in Serienschnitten vorgenommen wurde, ergab, dass derselbe aus einem etwa stecknadelkopfgrossen, centralen Drüsenkörper bestand, welcher von einer

1) Das gelegentliche Fehlen einer Tunica propria an den acinis der Prostata ist schon von Langerhans (Virchow's Arch. Bd. 61) unter normalen Verhältnissen beobachtet worden.

ziemlich dicken, die Hauptmasse des Knotens ausmachenden und von vielfachen Gefässen durchzogenen, bindegewebigen Muskel umgeben war.

Die histologischen Bilder, etwa aus der Mitte des Knotens, zeigten an Stelle des centralen Drüsenkörpers eine Gruppe von ca. 15—20 kleinen, teils quer, teils längs getroffenen und manchmal auch etwas unregelmässig gestalteten Drüsenschläuchen, die bezüglich ihrer Auskleidung mit einem einfachen Cylinderepithel in jeder Hinsicht mit den beim ersten Fall beschriebenen Verhältnissen harmonierten: bemerkenswert war nur, dass sich hierselbst noch in den Drüsenlichtungen, ausser den genannten Inhaltsmassen noch ungewöhnlich reichliche und oft zu 6—10 ganz dicht nebeneinander liegende runde, dreieckige oder würfelförmige Konkretionen von dem Typus der geschichteten Prostatasteine fanden, so dass sich bei einem Vergleiche dieser Bilder mit denjenigen einer normalen Prostata, abgesehen von einer nummerischen Differerenz an Konkretionen, auch nicht der kleinste Unterschied ergab; im übrigen schalteten sich auch hier zwischen den einzelnen Drüsenschläuchen, die sich wiederum an einer Stelle, nahe der Basis des Knotens, durch einen schmalen Gang in eine kryptenartige Vertiefung der Blasenschleimhaut gegen die freie Oberfläche zu eröffneten, verschieden breite bindegewebige Septen ein, während sich die an der Peripherie befindliche bindegewebige Umfüllungszone ganz allmählich in das Stroma der Blasenwand verlor.

Im dritten Falle, welcher einen 38jährigen, an Pneumonie verstorbenen Mann betraf, lagen die makroskopischen Verhältnisse derartig, dass sich in etwa 1 cm Entfernung und völlig unabhängig von einer etwa bohnengrossen und leicht knollig vorspringenden Vergrösserung des sogen. mittleren Lappens der Prostata, die zu einer ausgesprochenen Balkenblase Veranlassung gegeben hatte, eine zweite, kleinere Geschwulst entwickelt hatte, die ein wenig unterhalb der Mitte der Einmündungsstellen der beiden Ureteren in Gestalt eines halb erbsengrossen, derben Knotens die Blasenschleimhaut überragte; daneben war die Prostata dieses Mannes selbst vergrössert und fanden sich in ihr noch mehrfache der bekannten, scharf abgesetzten, kugelrunden, adenomatösen Knoten von Erbsengrösse vor.

Was die mikroskopischen Verhältnisse des kleinen, völlig isoliert gelegenen Tumors anbetrifft, so reichte derselbe gegen die Tiefe zu bis an die Muskelschicht heran, während nach den Seiten zu eine deutlich markierte, bindegewebige Umhüllungszone die Begrenzung übernahm; dabei bestand der Knoten selbst wiederum in völliger Uebereinstimmung mit den bisher besprochenen Befunden aus einer dichten Ansammlung von Drüsenschläuchen, deren Menge, entsprechend dem etwas grösseren Volumen des Knotens, nur diejenige in den vorherbeschriebenen Fällen übertraf: ausserdem war auch das Kaliber der einzelnen Drüsenschläuche selbst ein wenig grösser, während sie sonst in dichtem Gefüge beieinanderlagen und bezüglich ihrer äusseren Gestaltung in allen möglichen Formen

zwischen runden oder sternförmigen Hohlräumen oder vielfach geschlängelten und gebuchteten Schläuchen variierten; endlich sprangen auch hier, wie in dem ersten Falle, nicht selten kleine papilläre Erhebungen der einfachen Cylinderepithelbekleidung in die mit wenig krümeligem Material und einigen deutlich geschichteten Konkretionen angefüllten Drüsenräume, die für gewöhnlich gleichfalls einer eigentlichen Tunica propria entbehrten, vor.

Diesem glandulären Bestandteile gegenüber, in welchem bei der dichten Gruppierung der Drüsenschläuche von der in den beiden vorigen Fällen erwähnten läppchenförmigen Gliederung, nichts zu sehen war, trat das fibrilläre Stroma, welches sich in baumförmiger Verzweigung zwischen den Drüsenschläuchen hindurchzog, deutlich zurück, um sich nur an der Peripherie des Knotens, namentlich seitlich, zu der erwähnten bindegewebigen Umhüllung zu verdichten.

Ein ganz ähnliches, aber umgekehrtes Verhalten, derart, dass das Stroma über die glandulären Komponenten überzog, fand sich schliesslich in dem vierten, von mir beobachteten kleinen, knotenförmigen Tumor vor, welcher in der Blase eines 52jährigen Mannes wiederum an der angeführten Stelle als ein in nicht ganz Erbsengrösse in das Blasenlumen prominierendes Gebilde angetroffen wurde; auch in diesem Falle war der Knoten scharf begrenzt und keinerlei Verbindung zwischen ihm und Prostata vorhanden.

Im mikroskopischen Bilde überwog das Stroma, indem dasselbe ein breites, hie und da von kleinen Leukocytenhaufen unterbrochenes, balkenartiges, solides Gerüstwerk bildete, in dessen Maschen die rundlichen oder ausgebuchteten Drüsenräume eingeschaltet lagen; manche derselben waren auch ausgesprochen dilatiert, sodass bald kleinere, bald grössere Hohlräume in demselben Gesichtsfelde zu erkennen waren; dabei erschien die Epithelbekleidung dieser Drüsen etwas variabel, indem ein Teil derselben von schlanken, transparenten Cylinderepithelien überkleidet wurde, während sich dieselben an anderen Stellen zu niedrigen kubischen Formationen oder zu einer ganz schmalen Zellbekleidung reducierten; im weiteren fanden sich auch hier wieder sehr reichliche, geschichtete Körper mit den bekannten Eigenschaften der Prostatakonkretionen vor, und zwar waren dieselben an manchen Stellen in ähnlicher Weise wie bei dem zweiten von mir beschriebenen Falle in so grossen Mengen vorhanden, dass sie, in den verschiedenen Grössen mit einander wechselnd, die Drüsenlumina völlig obturierten. Wenn ich schliesslich noch hinzufüge, dass sich bei diesem Knoten ebenso wie im vorigen Falle keine Ausführungsgänge konstatieren liessen und dass derselbe wiederum bis an die Muskelschicht herunterreichte, welche dieses Mal eine leichte koncentrische Verschiebung um den Knoten erkennen liess, während seitlich eine dichte bindegewebige Hülle die Begrenzung übernahm, so sind in kurzer Uebersicht auch die wichtigsten histologischen Einzelheiten dieses Falles erschöpft.

Wie wir gesehen haben, zeichnen sich die sämtlichen 4 Fälle durch ein ziemlich einfaches und vollkommen übereinstimmendes histologisches Gepräge aus, so dass an ihrer Zusammengehörigkeit wohl kaum gezweifelt werden kann.

Da wir den Einwand, dass es sich namentlich in dem zuerst beschriebenen Falle wegen der mangelhaften peripheren bindegewebigen Begrenzung des drüsenhaltigen Bezirkes vielleicht nur um eine Formation von Pseudodrüsen gehandelt hätte, wie solche ja bekanntermassen gar nicht so selten in dem Halse der Blase durch tiefe drüsenähnliche Einsenkungen der Schleimhaut hervorgerufen werden, in Anbetracht der knotenförmig geschlossenen Konfiguration des Ganzen, ohne weiteres refüsieren können, so bleibt nichts anderes übrig, als dass wir mal zunächst für diesen ersten Fall die kleine drüsenhaltige Partie auf Grund der ausgesprochenen histologischen Kongruenz derselben mit dem Parenchym der Prostata als einen abgesprengten Prostatakomplex betrachten.

Da sich im weiteren auch verschiedene ausführende Kanäle an dem kleinen Knoten fanden, so wird die Aehnlichkeit desselben mit den von Luschka und Jores beschriebenen und gleichfalls mit Ausführungsgängen versehenen abgesprengten Teilen der Prostata noch erhöht.

Dies trifft in gleichem Masse auch für die andere kleine Drüsengruppe zu, die sich im ersten Falle unabhängig von dem kleinen Knoten ausgebildet hatte, wogegen in dem zweiten Falle, bei welchem die Uebereinstimmung mit Prostatagewebe noch ganz besonders wegen der reichlichen Einlagerung von geschichteten Konkretionen in die Drüsenräume ausgesprochen war, eine starke periphere Wucherung des Bindegewebes aufgetreten war, aus welcher die massive Kapselbildung um den kleinen Knoten resultierte.

Was die beiden letzten Fälle anbetrifft, die sich im wesentlichen durch die Vermehrung ihrer drüsigen oder bindegewebigen Bestandteile präcisierten, so sind dieselben bei ihrer sonstigen vollkommenen Uebereinstimmung mit den beiden Fällen der ersten Gruppe, als beginnende, aus verlagertem Prostatagewebe hervorgegangene Geschwulstbildungen zu betrachten und zwar derart, dass für den dritten Fall bei der überwiegenden Zusammensetzung des Knotens aus Drüsenschläuchen die Bezeichnung eines Adenofibroms, bei dem letzten wegen des Zurücktretens der Drüsenläppchen unter der massiven Entwicklung des bindegewebigen Stromas die Bezeichnung Fibroadenom der Blase angewendet werden kann.

Wenn in diesen beiden letzten Fällen der Nachweis von Ausführungsgängen nicht zu führen war, so glaube ich, dass dieselben vielleicht bei der Vergrösserung der Knoten und der damit verbundenen koncentrischen Verdrängung des umgebenden Gewebes einer Verschiebung und einer nachträglichen Verödung anheimgefallen sind, sodass ihr Nachweis in ähnlicher Weise, wie bei den grösseren Knoten von Jores ausgeschlossen war.

Im übrigen scheinen mir bei der übersichtlichen Lagerung der vorliegenden Verhältnisse keine weiteren Erörterungen nötig, so dass ich hoffen kann, dass mit der Mitteilung dieser für die Klärung der berührten Fragen wichtigen Initialbefunde eine weitere berechtigte Grundlage für die Auffassung gewisser adenomatöser Neubildungen der Blase als Abkömmlinge von versprengten Teilen der Prostata geschaffen ist.

Litteratur.

1) Luschka, Das vordere Mittelstück der Prostata und die Aberration desselben. Virch. Arch. 34. 4. 1865. — 2) Henle, Handb. d. Eingeweidelehre. 1866. II. Jhg. S. 329. — 3) Kölliker, Gewebelehre. 1867. 5. Auflage. — 4) Virchow, Prostatakonkretionen beim Weib. Virch. Arch. Bd. 5. — 5) Marchand, Ein Beitrag zur Kasuistik der Blasentumoren. Arch. f. klin. Chir. Bd. 22. 1878. — 6) Aschoff. Ein Beitrag zur normalen und pathologischen Anatomie der Schleimhaut der Harnwege und ihrer drüsigen Anhänge. Virch. Arch. 138. 1 und 2. 1894. — 7) Réliquet und Guépin. Les glandes de l'urètre. Oeuvres compl. de Réliquet. T. 1. pag. 327. — 8) Jores, Ueber die Hypertrophie des sogenannten mittleren Lappens der Prostata. Virch. Arch. 135. 2. 1894. — 9) Ehrich, Gallertkrebs der ekstrophierten Harnblase. Diese Beiträge. 30. 1901. — 10) Küster, Ueber Harnblasengeschwülste. Volkmann's Sammlung klin. Vortr. 1886. Nr. 267/268. — 11) Kaltenbach, Exstirpation eines papillären Adenoms der Harnblase von der Scheide aus. Arch. f. klin. Chir. 30. 1884. — 12) Klebs, Handbuch I. 2. pag. 699. 1876. — 13) Albarran, cit. n. d. Ref. in der Gazette hebdom. de Méd. et de Chir. 1898. Nr. 29. pag. 340. — 14) Audry, ibid. — 15) Wittzack, Ein primäres Adenom der Harnblase beim Manne. Centralblatt f. d. Krankh. d. Harn- u. Sexualorgane. Bd. 5. 1894. — 16) Cahen, Zur Kasuistik der Blasentumoren. Virch. Arch. 113. 3. 1888. — 17) Brösike. Cursus d. normalen Anat. 1890. — 18) Rauber, Lehrbuch d. Anatomie des Menschen. 1892. I. 2. — 19) v. Brunn, Ueber drüsenähnliche Bildungen in der Schleimhaut des Nierenbeckens, Ureters und der Harnblase des Menschen. Arch. f. mikroskop. Anat. 41. 1893. — 20) Hey, Die Drüsen der Harnblase. Diese Beiträge. 13. 1895. — 21) Gegenbauer, Anatomie des Menschen. 1892. I. S. 136. — 22) Gerlach, Handbuch d. allgem. und speciellen Gewebelehre d. menschl. Körpers. 1854. 2. Aufl. S. 160. — 23) Frey, Handb.

d. Histologie. 1874. 4. Aufl. S. 553. — 24) Malherbe, Sur quatres tumeurs de la vessie. Associat. française d'urologie. Oct. 1897. Ref. im Centralbl. f. Chir. 1898. pag. 53. — 25) Bridoux, Contribution à l'étude générale de l'adénome vésicale. Thèse de Lyon. 1898. — 26) Rochet et Martel, L'adénome vesical. Gazette hebdom. de Méd. et de Chir. 1898. Nr. 29. p. 337. — 27) Thompson, Tumours of the bladder. 1884. — 28) Headley-Neale British med. Journ. 1889. — 29) Bergenhem, cit. nach Ehrrich (9). — 30) Alexander, Journ. of Cutan. and gen. Ur. Diss. 1891.

AUS DEM

ALLGEMEINEN KRANKENHAUSE

ZU NÜRNBERG.

XXI.

Ein Fall von Verdoppelung eines Ureters mit cystenartiger Vorwölbung des einen derselben in die Blase.

Von

Dr. **Elliesen,**
Volontärarzt.

Während die Missbildungen der Ureteren in den älteren Jahren vorwiegend das Interesse der pathologischen Anatomen hervorgerufen haben, da sie als verhältnismässig seltene Anomalien für gewöhnlich erst auf dem Sektionstische zur Beobachtung gelangten, hat sich in der jüngsten Zeit das Interesse für dieselben, namentlich auch von chirurgischer Seite, wesentlich gesteigert, so dass eine allgemeine und genauere Kenntnis dieser Anomalien auch in klinischer Beziehung von Bedeutung ist.

Wie auf so manchem anderen Gebiete, so hat uns die moderne Forschung auch in der Pathologie der Harnorgane manche Mittel an die Hand gegeben, selbst diese so versteckten und doch in ihren Folgen so bedeutungsvollen Leiden intra vitam zu erkennen, und wenn wir die Journale aus den letzten Jahren überblicken, so findet sich schon eine ganze Reihe von Berichten vor, die an der Hand recht instruktiv gelegener Fälle zeigen, wie auf dem Wege der modernen

Cystoskopie und Katheterisation der Ureteren die Erkenntnis von krankhaften Veränderungen an denselben möglich ist.

Da ich im Rahmen dieser kurzen Skizze nicht die ganze Darstellung der verschiedenen Ureteranomalien im Einzelnen besprechen kann, zumal auch Schwarz[1]) vor nicht zu langer Zeit dasselbe Thema in gründlicher und äusserst übersichtlicher Zusammenstellung abgehandelt hat, so will ich nur in allgemeiner Uebersicht bemerken, dass nach der Häufigkeit die Doppelbildungen der Ureteren wohl die erste Rolle spielen, wogegen alle anderen Abnormitäten, und insbesondere die bemerkenswerten Fälle von abnormen Ausmündungen der Ureteren in die Harnröhre oder Scheide oder endlich blinde Endigungen derselben in die Blase als erheblich grössere Raritäten zu betrachten sind.

Aus diesem Grunde sei es mir gestattet, aus der letztgenannten Gruppe einen recht bemerkenswerten Fall, der auf der I. medicinischen Abteilung des Herrn Medicinalrat Dr. Gottlieb Merkel vor längerer Zeit behandelt wurde, zu besprechen.

Es handelte sich in diesem Falle um einen 26 Jahre alten Maschinenhausgehilfen, welcher nach seiner Angabe seit seinem 8. Lebensjahre an einer schweren Cystitis litt, die sich bis zu seinem 15. Jahre immer wieder bemerklich machte, dann aber verschwand. Er fühlte sich Jahre lang völlig gesund, so dass er seiner Militärzeit vollständig genügen konnte. Vier Wochen vor seinem Eintritt ins Krankenhaus bekam er wieder Erscheinungen einer schweren Cystitis, während zugleich ein allgemeiner Verfall der Kräfte eintrat.

Der Status beim Eintritt ergab: Schwere Inanition. Stinkender, schmutzig grauroter Urin mit krystallinischem und Eitersediment, während Blasenspülungen wegen heftiger Schmerzen unterbrochen werden mussten; doch liess sich für das Vorhandensein eines Steines kein Anhaltspunkt gewinnen. Am 5. Beobachtungstage trat der Tod ein, ohne dass es möglich gewesen wäre, zu einer bestimmten Diagnose über die Verhältnisse in der Blase zu kommen.

Sektionsbefund (Dr. Thorel): Nach Herausnahme der in das kleine Becken verlagerten Dünndarmschlingen sieht man beiderseits die auf Daumendicke dilatierten Ureteren in der gewöhnlichen Richtung von den Nieren in das kleine Becken herunterziehen, während sich rechterseits neben dem Ureter noch ein zweiter Schlauch zeigt, der seinem Kaliber nach demjenigen einer gefüllten Dünndarmschlinge entspricht, und in Begleitung des ersteren sich gleichfalls dem kleinen Becken zuwendet. Die

1) Ueber abnorme Ausmündungen der Ureteren und deren chirurgische Behandlung. Diese Beitr. XV. 1896.

linke Niere ist etwa um ein Drittel ihres Volumens vergrössert und von derbteigiger Konsistenz. Die Kapsel ist zart und leicht löslich, die Oberfläche glatt und dunkelgraurot, dabei etwas gelblich gefleckt und überdies von vielfachen meist kleineren, disseminierten oder gruppenförmig zusammenstehenden Eiterherdchen durchsetzt. Auf der Schnittfläche erscheint die Rinde auffallend breit, succulent und leicht vorquellend; dabei ist sie in gleicher Weise an der Oberfläche von zahlreichen kleinen Abscesschen durchsetzt, die teils wiederum gruppenförmig zusammengelagert sind, teils streifenförmig die Corticalis durchziehen. Gleichzeitig sind auch die violett geflammten Pyramiden an ihrer Basis von gelblich eitrigen Linien durchzogen. Die Schleimhaut des leicht dilatierten Nierenbeckens ist trübgrau und ebenso wie der bedeutend dilatierte Ureter stark ecchymosiert. An Stelle der rechten Niere findet sich ein, die Grösse einer normalen Niere etwas übertreffender, die Gestalt einer solchen nachahmender und stark mit schmutzig graubrauner Jauche angefüllter Sack vor, in dessen Wandung sich makroskopisch keine Spur von Nierengewebe mehr erkennen lässt; dabei ist die vielfach ampullär ausgebuchtete, im übrigen aber glatte Innenfläche dieses Sackes missfarbig und stellenweise auch von morschen, trübgrauen und kleieartigen Belägen bedeckt. Die Dicke der Wandung dieses Sackes ist verschieden, indem sich zwischen den einzelnen dünneren, ampullären Ausstülpungen desselben dickere, wulstartige Erhebungen an der Innenfläche finden, deren Dicke ca. 1 cm misst, während die übrigen Wandpartien im allgemeinen nicht über $^1/_2$ cm in ihrer Dicke betragen. Aus diesem Sacke und zwar von dem unteren Pol entwickeln sich zwei Ureter, von denen der eine als ein ausserordentlich dickwandiges, starres und daumendickes Rohr in der gewöhnlichen Richtung über den Psoas nach abwärts herunterläuft, um an annähernd normaler Stelle in die Blase einzumünden. Nach Eröffnung dieses Ureters, der mit der gleichen putriden Flüssigkeit wie der pyonephrotische Sack angefüllt ist, erscheint die gesamte Innenfläche desselben dunkelschieferig pigmentiert, reibeisenartig rauh und ungewöhnlich reichlich von meist quer gestellten, trübgrauen und braunen festsitzenden Schorfen bedeckt. Hinter diesem Ureter, mit diesem innig verlötet und sich an der Hinterfläche desselben schlangenförmig herumwindend, befindet sich ein zweiter Ureter, jener anfangs erwähnte dünnwandige und prall mit getrübter Flüssigkeit angefüllte Schlauch vor, der in seinem unteren Drittel dem Kaliber einer Dünndarmschlinge gleichkommt, während er sich nach aufwärts zu allmählich bis auf gut Daumendicke reduciert. Dieser zweite Ureter nimmt seinen Ursprung an der medialen Seite des pyonephrotischen Sackes etwas oberhalb des ersten Ureters, während sein Ende dicht neben der Mündung jenes nach der Blasenmitte zu und etwas tiefer, wie die des ersten gelegen ist: dabei liegt das Ende selbst in Form eines wallnussgrossen, allseitig abgeschlossenen, cystenartigen Sackes in der Blasenwand, und zwar besteht derselbe, wie sich nach seiner Eröffnung

ergiebt, nicht aus einer gleichmässigen Höhle, sondern aus zwei durch eine kleine Einengung getrennten Ampullen, von denen die obere zwei Drittteile, die untere ein Drittel der gesamten Vorwölbung einnimmt. Was die Stärke dieser Cystenwand anlangt, so ist dieselbe nicht wesentlich von derjenigen des Ureters selbst verschieden, welch letztere etwa 4 mm beträgt. Von einer Beteiligung der Harnblasenmuskulatur an der Bildung der Cystenwand ist nichts zu bemerken, vielmehr scheint die Cyste an ihrer Oberfläche nur von Blasenschleimhaut überdeckt zu sein. Die Blase selbst ist eher grösser als gewöhnlich und zeigt die Veränderungen einer schweren Cystitis mit gleichmässig schieferiger Kolorierung und vielfacher Verschorfung ihrer Schleimhaut.

Mikroskopische Untersuchung: Dem makroskopischen Verhalten entsprechend sind auch histologisch in der Wand des pyonephrotischen Sackes nur ausserordentlich geringfügige Residuen von Nierengewebe aufzufinden. Die genauere Einsicht in eine Reihe mikroskopischer Präparate ergiebt im Wesentlichen ein in vorgeschrittener Induration befindliches Gewebe, welches an einigen Stellen etwas weniger, an anderen ziemlich reichlich von kleineren oder cystisch dilatierten Kanülen durchzogen wird, in deren Lichtungen sich zahlreiche colloide Inhaltsmassen vorfinden, während die Epithelbekleidung dieser Röhren zum grössten Teil auf zarte, fast platte Zellbesätze reduciert ist. Soweit sich konstatieren liess, waren in diesem cirrhotischen Gewebe, welches überdies von unregelmässigen Leukocytenhaufen und vielfachen klaffenden Gefässen durchzogen wurde, keinerlei Glomeruli oder Andeutungen derselben mehr vorhanden, sodass die histologischen Präparate im Wesentlichen ein Bild entrollen, welches mit dem Zustand einer hochgradigsten Schrumpfniere zu vergleichen ist.

Was die histologische Beschaffenheit der Ureteren anbelangt, so ist auch hier die Schleimhaut überall vernichtet, sodass man ausser einem feinkrümeligen Kerndetritus keine weiteren Einzelheiten erkennen kann. An diese nekrotische Zone reiht sich ein von dichten Leukocytenhaufen durchsetztes Gewebe an, wobei die kleinen Rundzellen stellenweise auch in mehr herdförmiger Gruppierung um mit Blut gefüllte Gefässe angeordnet sind. In den tieferen Wandpartien findet sich ein umfangreiches derbes, lamellöses und gleichfalls vielfach zellig infiltriertes Bindegewebe vor, zwischen welchem noch kleinere oder grössere Reste von glatten Muskelfasern verschiedener Dicke zu erkennen sind. Was schliesslich das histologische Verhalten des cystenartig aufgetriebenen blinden Endes des Ureters anbetrifft, so lässt sich im Einklang mit dem makroskopischen Befunde konstatieren, dass die Wand des Cystensackes bis auf einzelne schmale Züge im Wesentlichen frei von muskulösen Elementen sind.

Wie sich aus der vorstehenden Besprechung ergiebt, handelt es sich hier um zwei verschiedene Missbildungen, und zwar einmal um eine Verdoppelung des Ureters der einen Seite und zweitens um

eine cystenartige Vorstülpung des einen derselben ohne Mündung in die Harnblase. Da beide Anomalien in einem abnormen Verlauf der Entwickelung der Harnleiter begründet sind, so sei es mir gestattet, in Kürze den Bildungsgang des Harnapparates zu berühren.

Hiebei möchte ich mich vorwiegend an die Untersuchungen von Kupffer[1]) halten, welcher den Nachweis führte, dass das bleibende Harnsystem beim Embryo zuerst als blindsackförmige Ausstülpung aus der Rückwand des Wolff'schen Ganges hervorgeht. Nach abwärts verlaufen die beiden Kanäle zunächst noch ein kleines Stück gemeinsam, um sich dann in den Sinus urogenitalis einzusenken. Aufwärts schiebt sich diese Ausstülpung des Ureters hinter dem Wolff'schen Gange in die Höhe und endigt mit einer flaschenförmigen Erweiterung, dem Nierenbecken, um welche herum sich dann aus den der Epithelialwand des Blindsackes zunächst gelegenen Zellen durch Wucherung die Niere bildet. Mit vorschreitender Entwickelung ändert der Ureter allmählich seine Lage zum Wolff'schen Gang, indem die Einmündungsstelle in denselben allmählich seitwärts und nach vorne wandert. Durch diese Umlagerung wird der Ureter dem Sinus urogenitalis genähert, so dass derselbe zwischen dem Wolff'schen Gange und die hintere Wand des Sinus, in die er sich einsenken soll, zu liegen kommt. Nunmehr schliesst sich die Kommunikation zwischen den beiden Gängen, während sich gleichzeitig die Verbindung zwischen dem Ureter und dem Sinus oberhalb der Einmündung des Wolff'schen Ganges eröffnet. Der Sinus urogenitalis ist der vordere Teil der Kloake, der sich, wie Keibel[2]) nachgewiesen hat, durch zwei laterale Falten vom Mastdarm abgeschnürt hat. Aus diesem vorderen Teil bildet sich dann die Harnblase. Es erübrigt noch, darauf hinzuweisen, dass die sämtlichen Organe bis zur Kloake paarig angelegt sind und natürlich der Entwickelungsgang beiderseits der gleiche sein muss.

Erfolgt nun aus dem Wolff'schen Gange statt der einfachen Ausstülpung eine doppelte und entwickeln sich beide in der angegebenen Weise, so werden zwei Ureteren auf der einen Seite die Folge sein, oder es kann auch die ursprünglich einfache Ausstülpung später noch eine Teilung erfahren, so dass wiederum zwei Harnleiter angelegt werden.

In unserem Falle wird es sich wohl um eine Entwickelung der

1) Untersuchungen über die Entwickelung des Harn- und Geschlechtssystems. Arch. f. mikroskop. Anatomie. I. 1865.

2) Entwickelungsgeschichte der Harnblase. Anatom. Anzeiger. VI. 1891.

ersten Art handeln, denn die Ausgangsstellen am Nierenbecken sowohl, wie die Mündungen der Harnleiter in der Blase sind vollkommen von einander getrennt, und wenn sie auch in ihrem Verlauf innig miteinander verbunden sind, so besteht doch nirgends eine Kommunikation der beiden Lumina ausser im Nierenbecken.

Nachdem die Trennung der beiden Gänge, des Wolff'schen Ganges und des Harnleiters, erfolgt ist, öffnen sich beide in ein Hohlorgan, in den vorderen Teil der ursprünglichen Kloake. Erfolgt diese Oeffnung nicht, so wird das blinde Ende des Ureters sich einfach an irgend einer Stelle der Wand des Hohlraumes anlegen: es entstehen dann jene blindendigenden Ureteren. So stellt also die Vorstülpung im Blasenlumen unseres Falles das blinde Ende des einen Ureters dar, wobei der beständige Druck der angesammelten Flüssigkeit dasselbe in cystenartiger Weise ausgeweitet hat. — Bezüglich der feineren Lage dieser blindsackartigen Vorwölbungen kommen nun in den einzelnen Fällen gewisse Verschiedenheiten vor; so kann sich das blinde Ende des Ureters entweder einfach an die hintere Blasenwand anlegen, oder das Endstück desselben in der Blasenwand selbst befinden, wobei es dann entweder in der Muskulatur oder direkt unter der Schleimhaut verläuft. Je nach der Lage werden die Folgezustände verschiedene sein. In jedem Falle wird sich aber wegen des mangelnden Ausführungsganges und der dadurch notwendigen Harnstauung durch den enormen Binnendruck eine Erweiterung des betreffenden Ureters und Nierenbeckens finden. Liegt das Ende vor dem Durchtritt durch die Blasenwand, also an der hinteren Wand derselben, so wird lediglich eine gegen das Ende zunehmende Dilatation des Ureters entstehen. Bezüglich der anderen Möglichkeiten schliesse ich mich der Ansicht Boström's[1]) an, der mehrere Fälle dieser Art mitteilt und hiefür folgende Erklärung giebt:

Wenn der Ureter in der normalen schrägen Richtung durch die Harnblasenwand tritt, so verläuft derselbe wenigstens eine Strecke weit innerhalb der Muskelschicht der Harnblase. Die Harnblasenmuskulatur setzt in diesem Falle dem gesteigerten Binnendrucke im Ureter heftigen Widerstand entgegen und die Kontraktionen derselben verhindern eine Dilatation des Ureterenstückes, das zwischen der Muskulatur verläuft.

Wenn aber der blindendigende Ureter in gerader Richtung durch die Harnblasenmuskulatur tritt, ist der durch die Kontraktion

1) Beiträge zur pathologischen Anatomie der Nieren. I. 1884.

der Muskulatur gesetzte Widerstand natürlich geringer. Der Ureterenkanal verläuft dann nicht in der Muskulatur, sondern unter der Schleimhaut. Es fällt dann auch an dieser längeren Strecke des Verlaufes die widerstandbietende Kraft der Muskulatur weg. Ist nun durch den gesteigerten Sekretionsdruck im Ureter die Muskelkraft an der kurzen Durchtrittsstelle erst überwunden, so kann die über dem Ureterengang gelagerte dünne Harnblasenschleimhaut dem gesteigerten Binnendruck keinen Widerstand mehr leisten und stülpt sich blasenförmig in das Lumen der Harnblase vor.

In unserem Falle handelt es sich, wie der oben gegebene Befund zeigt, um eine Anomalie der letzten Gattung. Vielleicht sind an der Stelle der Einengung unter der Schleimhaut noch einige Muskelfasern mit über den Ureter hinweggezogen, die dem Druck von innen einen etwas grösseren Widerstand an dieser Stelle entgegenzusetzen vermochten, wie die Schleimhaut allein, und haben dadurch eben jene Einengung hervorgerufen.

Ausser diesen entwickelungsgeschichtlichen Verhältnissen haben wir in unserem Falle noch die Frage, warum die rechte Niere trotz der Durchgängigkeit des einen ihrer beiden Ureteren dem Untergang verfallen konnte, zu erörtern. In dieser Hinsicht kommen meiner Meinung nach verschiedene Möglichkeiten in Betracht, die sich in wechselvoller Weise gegenseitig unterstützen.

Ein wichtiger und bedeutungsvoller Punkt, dem zur Erklärung der verschiedenen Störungen eine wesentliche Rolle zugesprochen werden dürfte, ist wohl der, dass der verschlossene und durch die permanente Ueberlastung mit dem Harn beträchtlich ausgeweitete Ureter mit seinem prall gespannten und ampullenförmig in das Blasenlumen vorgetriebenen Ende die dicht neben demselben gelegene offene Mündungsstelle des anderen Ureters komprimierte, so dass auch diese eine mehr oder weniger erhebliche Verengerung erfuhr.

Da nun im Weiteren angenommen werden kann, dass der stagnierende Urin im abgeschlossenen Ureter schon frühzeitig chemischen Zersetzungen unterworfen wurde, so lässt sich unter eventueller Mitbeteiligung von bakteriellen Schädlichkeiten die Entstehung schwerwiegender Entzündungen in demselben ohne Weiteres begreifen; im weiteren Verlaufe war es leicht, dass die Entzündung auf das Nierenbecken und von hier aus auf den anderen offenen Ureter übergriff, bis sich zum Schluss infolge der kontinuierlichen Benetzung der Blasenschleimhaut mit zersetztem, jauchigem Urin, als weiterer Folgezustand die Cystitis etablierte; dass eine solche durch vermehrte

Turgescenz der Blasenschleimhaut die an sich schon komprimierte Mündung des offenen Ureters weiterhin verengern kann, ist ja klar, und nimmt man nun hinzu, dass überdies noch grössere Eiterklumpen, abgestossene Fetzen von der gangränös zerfallenen Schleimhaut des Ureters und des Nierenbeckens sich gelegentlich vor die enge Mündungsstelle legen und dieselbe obturieren, so können wir die Möglichkeit, dass auch der mit der Blase offen in Verbindung stehende Ureter einem zeitweiligen Verschlusse unterliegen konnte, ohne weiteres verstehen.

Dass eine derartige vollständige Verlegung der offenen Uretermündung thatsächlich zu gewissen Zeiten vorgekommen ist, das liess sich übrigens in unserem Falle durch eine nachträgliche Anamnese eruieren, indem von Anverwandten des Verstorbenen angegeben wurde, dass derselbe schon von Jugend auf des öfteren gleich auf einmal grössere Mengen von zersetztem und putridem Harn entleerte.

Unter diesen Gesichtspunkten sind die Rückwirkungen auf die Niere ohne weiteres ersichtlich, so dass wohl angenommen werden kann, dass sich der Untergang derselben auf der Basis einer ursprünglichen Pyelonephritis mit konsekutiver narbiger Sklerose des Nierenparenchyms vollzog.

Da nun die andere Niere, nach ihrer deutlichen Vergrösserung zu schliessen, kompensatorisch funktionierte, so ist die Causa mortis unseres Falles wohl weniger durch Urämie bedingt, als durch die Annahme der ja leicht begreiflichen allgemeinen Sepsis zu erklären.

In dieser Weise klärt die Analyse unseres Falles die geschilderten Befunde sowohl nach der entwickelungsgeschichtlichen Seite, als in pathologisch-anatomischer Beziehung in befriedigender und plausibler Weise auf.

AUS DEM

ALLGEMEINEN KRANKENHAUSE

ZU NÜRNBERG.

XXII.

Ueber einen Fall von kongenitaler Atresie des Duodenums mit totaler Durchtrennung des Darmkanals.

Von

Dr. **Schnizlein.**

Wenn die angeborenen Atresien des Dünndarmes auch für gewöhnlich eine mehr pathologisch-anatomische, als chirurgische Bedeutung haben, da sie in den meisten Fällen, selbst bei frühzeitiger Diagnosestellung, bei der Labilität der Neugeborenen einer ernsteren chirurgischen Behandlung unzugänglich sind, so stellen diese eigenartigen kongenitalen Darmanomalien doch ein wichtiges Leiden dar, das namentlich in Bezug auf seine ätiologische Seite schon zu vielfachen Diskussionen Gelegenheit gegeben hat.

In dieser Hinsicht lässt sich allerdings bei einer kritischen Besichtigung der Litteratur, die namentlich in den letzten Jahren durch eine Reihe recht beachtenswerter Beiträge eine ständige Bereicherung erfahren hat, die Unzulänglichkeit der verschiedenen aufgestellten Hypothesen nicht verhehlen.

Die Ursache dieser eigenartigen Erscheinung schreibe ich dem Umstande zu, dass diese Darmmissbildungen, deren Entstehungszeit vermutlich auf die früheste Periode des intrauterinen Lebens zurück-

geführt werden muss, immer erst in später Zeit, im extrauterinen Leben, also in einem Stadium zur Untersuchung kommen, wo der Bildungsakt derselben abgeschlossen ist; da weiterhin in den meisten Fällen irgendwelche anderweitige Anomalien im Abdomen fehlen, so sind wir thatsächlich für gewöhnlich aller Anhaltspunkte beraubt, die für die ätiologische Seite dieser Darmverschlüsse zu verwerten wären.

Diese Fälle sind in pathologisch-anatomischer Beziehung ganz besonders interessant und stellen gegenüber denjenigen Beobachtungen bei denen gröbere ursächliche Momente, wie peritonitische Strangbildungen, Jntussusceptionen, Gefässanomalien u. s. w. die Entstehung der Atresien ohne weiteres erklären, die rätselhafteste Gruppe dieser Darmmissbildungen dar.

Da erst in allerjüngster Zeit von Braun (1) das gesamte grosse Material über die angeborenen Atresien des Darmkanales in einer ausserordentlich übersichtlichen Arbeit abgehandelt und unter Berücksichtigung der sämtlichen älteren und modernen Hypothesen einer wohl erschöpfenden Darstellung unterzogen wurde, so möchte ich mich an dieser Stelle unter Hinweis auf die obige Arbeit darauf beschränken, einen weiteren und recht bemerkenswerten Fall von angeborenem Verschluss des Duodenums mit völliger Durchtrennung des Darmkanals an der atresierten Stelle zu beschreiben.

Das Präparat, das wir der Liebenswürdigkeit des Herrn Kollegen Dr. Rosenthal verdanken und mir von Herrn Prosektor Dr. Thorel zur Beschreibung überwiesen wurde, betraf ein kurz nach der Geburt verstorbenes Kind, bei dem als letzte Causa mortis eine frische, diffuse Peritonitis angetroffen wurde.

Die Bauchorgane, die zusammen mit der nicht erweiterten Speiseröhre aus der Leiche herausgenommen wurden, ergaben nach dem konservierten Präparate folgenden Befund: Von dem Magen, der in seinem Volumen eine deutliche Vergrösserung erkennen lässt, geht das Duodenum in der gewöhnlichen Weise, aber als ein enorm erweitertes, sackartiges Gebilde ab, welches in aufgeblähtem Zustande fast den Durchmesser einer Dünndarmschlinge beim Erwachsenen erreicht; dasselbe krümmt sich dann in der gewöhnlichen Weise noch hinten und unten um den Pankreaskopf herum, um dann etwa an der Stelle, wo es normaler Weise durch den Schlitz des Mesenteriums hindurchzutreten pflegt, blind zu endigen. Etwa 4 cm von dieser atresierten Stelle findet sich in dem Duodenum eine komplette obturierende Scheidewand vor, sodass die beiden Abschnitte des Duodenums gegeneinander abgeschlossen sind. Das zwischen dieser Mem-

bran und dem kuppenförmigen blinden Ende gelegene Stück des Duodenums ist etwas weniger als die übrigen Partien desselben aufgetrieben und stellt ein annähernd walzenförmig gestaltetes und fingerdickes Endstück dar. Im Bereiche desselben ist die Serosa überall mit derjenigen des aufsteigenden Duodenalastes innig verwachsen, während einige feinere Spangen von hier aus gegen die grosse Kurvatur des Magens hinüber ziehen. Etwas unterhalb des blinden Endes des Duodenums liegt die Radix mesenterii, welche nach abwärts zu in einen dünnen kaum bleistiftdicken und ca. 9 cm langen Strang übergeht, um welchen herum die sämtlichen übrigen engen und anscheinend auch in ihrer Länge stark verminderten Dünndarmschlingen in ausserordentlich engen Windungen spiralförmig herumgeschlungen sind. Gegen das Ende dieses Stranges, welcher bei der Eröffnung der Bauchhöhle bis tief in das Innere des kleinen Beckens herunterhing, werden die Dünndarmschlingen immer dünner und laufen schliesslich in ein ganz zartes, glattes bandartiges Gebilde aus, welches wiederum an seinem Ende kuppelförmig abgeschlossen ist, während an der entgegengesetzten Seite dieses Stranges sich der Dickdarm in gewöhnlicher Weise aus dem Ileum entfaltet, um dann gleichfalls als ein in seinem Lumen reduciertes und kaum bleistiftdickes Rohr in der gewöhnlichen Weise gegen die Aftermündung zu verlaufen. Wenn ich schliesslich noch bemerke, dass auch das gesamte Mesenterium der spiralförmig aufgerollten Dünndarmschlingen eine ganz erhebliche Verschmälerung besitzt, während sich gleichzeitig als Inhalt derselben sowie im Dickdarm eine breiige gelblich-grüne Meconiummasse konstatieren liess, so ist das Wichtigste, was ich bezüglich der äusseren Besonderheiten dieses Falles zu erwähnen habe, wohl erschöpft.

Wie aus der obigen Schilderung hervorgeht, handelt es sich in unserem Falle um eine komplette Atresie des Duodenums, bei welcher eine Trennung des Darmkanales und eine weite Dislokation der beiden Dünndarmteile stattgefunden hat.

Derartige Fälle sind besonders selten und nur von einigen Wenigen, so von Charrier(2), Hecker(3) und Jacoby(4) beschrieben worden. Wenn wir die Entstehungsweise unseres Falles betrachten, so lässt sich in Anbetracht der von uns nachgewiesenen Verwachsungen zwischen den Serosaflächen des oberen und unteren Teiles des Duodenums sowie wegen des Vorhandenseins von Strängen, die von der atresierten Stelle nach der grossen Kurvatur des Magens herüberzogen, die Möglichkeit nicht bestreiten, dass die Atresie des Duodenums in Folge einer fötalen Peritonitis oder einer Achsendrehung des Darmes eingetreten ist.

Stehen wir auf diesem Standpunkte, so müsste dieser Duodenalverschluss, da sich in dem abgeschnürten Dünn- und Dickdarm-

teile bereits eine gallige, grünlich gefärbte Inhaltsmasse vorfand, in einer Zeit, wo die Gallenblase bereits funktionierte, also etwa im 3. Monate des intrauterinen Lebens entstanden sein. Als weitere Folge dieses hochgelegenen Darmverschlusses hätten wir dann die auffallende Verkleinerung des gesamten übrigen, abgetrennten Darmkanales und die Verkürzung seines strangförmig aufgedrehten Mesenteriums im Sinne einer durch die Atresie bedingten Wachstumshemmung zu erklären.

Wenn nun auch nichts im Wege steht, unter diesen Gesichtspunkten die Entstehung unseres Falles zu betrachten, so fragt es sich doch, ob die vorgefundenen Verwachsungen auch notwendiger Weise als Ursache des Darmverschlusses zu beschuldigen sind. Dieser Einwand erscheint mir um so berechtigter, als die Möglichkeit nicht ausgeschlossen ist, dass sich diese Stränge und Verwachsungen auch aus anderweitigen Ursachen entwickelt haben, die mit der Entstehung der Atresie als solcher nichts zu schaffen haben.

Bedenkt man, dass das bis zur Verschlussstelle durch verschlucktes Fruchtwasser u. s. w. stark aufgetriebene Duodenum peristaltischen Bewegungen unterlag, die im weiteren Gefolge zu kontinuierlichen Reibungen an den Serosaflächen seines oberen und unteren Astes führen mussten, so lässt sich auf diese Weise der Eintritt entzündlicher Veränderungen und der geschilderten Verwachsungen erklären, ohne dass die Atresie als solche mit derselben in Zusammenhang zu stehen brauchte.

Wenn wir uns in Folge dessen nach einer anderen Entstehungsursache umsehen müssen, so weise ich zunächst darauf hin, dass sich in unserem Falle in geringer Entfernung von der atresierten Stelle noch eine zweite Störung, nämlich eine komplette, membranartige Scheidewandbildung im Duodenum vorfand. Diese eigenartige Verbindung von membranartigen Scheidewänden und Dünndarmatresien ist schon in einer ganzen Reihe von Fällen, so u. a. denjenigen von Cohen (5), Wallmann (6), Laborde (7), Tobeitz (8), Theremin (9), Wyss (10), Krönlein (11) u. A. beobachtet worden, und gerade dieses verhältnismässig regelmässige Zusammentreffen dieser beiden Anomalien ist in letzter Zeit namentlich von Thorel (12) für die Annahme verwertet worden, ob diese Dünndarmatresien nicht in gleicher Weise, wie die obturierenden Membranen, die wohl zweifelsohne auf eine gegenseitige Verschmelzung von abnorm hohen Kerkringi'schen Falten zu beziehen sind, durch eine ausgedehntere Verwachsung der Schleimhaut zu erklären sind.

Diese Annahme rückt uns das Verständnis für die Entstehung der strangförmigen Atresien des Darmes um so näher, als sich dieselben nach den Untersuchungen des genannten Autors histologisch aus den sämtlichen normalen Bestandteilen der Darmwand mit Ausnahme des Schleimhautüberzuges rekrutieren. Unter Berücksichtigung dieser Befunde, welche späterhin von W y s s bestätigt wurden, wäre die Möglichkeit vorhanden, dass auch in unserem Falle ein ähnliches Ereignis stattgefunden hat, und wenn sich auch für diese Annahme in unserem Falle keine weiteren Anhaltspunkte fanden, da die atresierte Stelle durchgerissen ist, so wäre es doch in hohem Grade interessant, wenn bei späteren Beobachtungen gerade auf diesen Punkt geachtet und auch die Schleimhaut des Darmes einer weit genaueren Untersuchung, als dies bisher geschehen, unterworfen würde.

Litteratur.

1) B r a u n, Ueber den angeborenen Verschluss des Dünndarms etc. Diese Beiträge. Bd. 34. — 2—4) cit. nach B r a u n, ibid. p. 1004. — 5) C o h e n, Orig. Pr. Ver.-Zeitung 1838. — 6) W a l l m a n n, Wiener Wochenbl. XVIII. 1861. — 7) Laborde, Gaz. de Paris. 1861. — 8) T o b e i t z, Arch. f. Kinderheilkunde. 1885. VII. — 9) T h e r e m i n, Ueber kongenitale Okklusionen des Dünndarmes. Deutsche Zeitschr. f. Chir. 1877. VIII. — 10) W y s s, Ueber kongenitale Duodenal-Atresien. Dissert. Tübingen 1900. — 11) K r ö n l e i n. Arch. f. klin. Chir. XXI. Bd. Supplem. pag. 167. — 12) T h o r e l, Ein Fall von multiplen kongenitalen Atresien des Dünndarmes. Münchn. med. Wochenschr. Nr. 37. 1899.

AUS DEM

ALLGEMEINEN KRANKENHAUSE

ZU NÜRNBERG.

XXIII.

Ein Fall von Eierstocksschwangerschaft.

Von

Dr. **Rudolf Bandel,**
Assistenzarzt.

Die Eierstocksschwangerschaft ist unter den ektopischen die seltenste. Lange Zeit überhaupt nicht anerkannt, wird die Thatsache ihres Vorkommens jetzt nicht mehr bezweifelt, nachdem sie durch ein zwar kleines, aber genau gesichtetes kasuistisches Material gegen alle Einwände gesichert ist. Seine Spärlichkeit fordert zur Mitteilung jedes neuen Falles auf, auch dann, wenn durch ihn keine der mannigfaltigen erörterten aber ungelösten Fragen der Antwort näher gebracht wird.

Bezüglich der Litteratur sei auf die in diesem Jahre erschienene Arbeit Lumpe's[1]) verwiesen. Es werden hier alle neueren Arbeiten citiert und die zur Zeit bestehenden Meinungen wiedergegeben. Ihres historischen Wertes wegen möchte ich nur die von Lumpe nicht namentlich aufgeführte Monographie Collet y Gurgui's[2])

1) Ein Beitrag zur Kasuistik der Eierstocksschwangerschaft. Monatsschr. f. Geburtsh. und Gynäk. Bd. XV. Jan. 1902. Heft 1. S. 1.

2) Collet y Gurgui, Die Ovarialschwangerschaft vom pathologisch-anatomischen Standpunkt aus. Stuttgart 1880.

erwähnen, in der bis aufs Jahr 1578 zurückgegangen und sämtliche neueren bis 1880 erschienenen Veröffentlichungen eingehend gewürdigt werden. Die beste Uebersicht bis zum Jahre 1899 giebt Leopold[1]). Er unterscheidet die tuboovarialen von den rein ovarialen Schwangerschaften. Von letzteren zählt er 14 sichere Fälle auf. Wenn man von dieser Statistik ausgeht, so scheint nach der Uebersicht Lumpe's seitdem nur ein weiterer Fall, der von Mendez de Léon, veröffentlicht worden zu sein, den ich nicht eingesehen habe. Dazu kommt der Fall von Lumpe selbst, sowie der fast gleichzeitig von Franz[2]) mitgeteilte. Dieser hat ein ganz besonderes Interesse. Der in eine Blutmole verwandelte Inhalt des Eisackes enthielt Zotten mit einem doppelten Epithelüberzug, der Langhans'schen Zellschicht und dem Syncytium, und Verfasser zieht daraus in gleicher Weise wie vor ihm Tussenbroek[3]) den Schluss, dass das Syncytium als ein Gewebe von fötaler Abstammung anzusehen sei.

Nach jener Zählung hätten wir also im ganzen 16 Fälle von Ovarialgravidität. Ein weiterer sei im folgenden mitgeteilt.

Derselbe wurde als Zufälligkeitsbefund bei der Sektion eines 22jähr. Mädchens erhoben, das an Angina Ludovici gestorben war. Da der übrige Befund für uns keinerlei Interesse hat, so sei die Wiedergabe des Sektionsprotokolles auf die Genitalorgane beschränkt.

Der Uterus ist etwas grösser als gewöhnlich und hat vom Fundus bis zum äussern Muttermund gemessen eine Länge fast von 8 cm, eine Breite von 5 cm am Fundus. Die Schleimhaut ist gerötet, das Cavum mit einer leicht abstreifbaren breiigen, pulpaähnlichen Masse gefüllt, die sich bei frischer, während der Sektion vorgenommener mikroskopischer Untersuchung als Decidua erwies. Die rechtsseitigen Adnexe sind durch bindegewebige Spangen ziemlich fest untereinander verlötet und nach hinten und unten gegen den Douglas zu fixiert, die Tube ist dabei in toto von blauroter Farbe und etwas dicker als gewöhnlich, im Ovarium, dessen Schnittfläche gleichfalls eine stärkere Injektion als gewöhnlich erkennen lässt, finden sich neben einzelnen Cysten mehrere kleine alte und entfärbte Corpora lutea. An Stelle des linken Ovariums wird ein gut hühnereigrosser und eiförmiger Tumor von ziemlich praller Konsistenz und dunkelbraunroter Oberflächenfarbe angetroffen, ein eigentliches Ova-

1) Beiträge zur Graviditas extrauterina. Arch. f. Gynäk. Bd. 58.

2) Ueber Einbettungen und Wachstum des Eis im Eierstock. Hegar's Beiträge zur Geburtsh. und Gynäk. 6. Bd. 1. Heft. 1902. S. 70.

3) Un cas de grossesse ovarienne. Annal. de gynéc. et d'obstétr. Tom 52. 1899. p. 537.

rium ist links nicht aufzufinden. Die nähere Betrachtung zeigt, dass das Ligamentum ovarii proprium, das 5 cm lang und etwas dicker als gewöhnlich ist, unmittelbar auf die Oberfläche des genannten Tumors übergeht. An der linken Tube fällt gegenüber der rechten die ungewöhnliche Länge auf. Sie beträgt fast 10 cm. Auch die Dicke übersteigt die Norm, sie erreicht ungefähr die Dicke eines Bleistifts. Der Verlauf der linken Tube lässt nicht die geringste Abweichung von der Norm erkennen, sie ist überall frei beweglich, nirgends mit dem angeführten Tumor verbunden, nur das Fimbrienende ist mit der Aussenwand der Geschwulst verwachsen. Die Verlötung ist ausserordentlich innig; soweit sich makroskopisch beurteilen lässt, ist der Fimbrientrichter durch die Verwachsung vollkommen obliteriert. Eine vom abdominellen Tubenende eingeführte Sonde vermag nicht in das Innere der Tube zu dringen. Endlich befindet sich an dieser Stelle noch eine mit klarer Flüssigkeit gefüllte und prall gespannte, dünnwandige, kirschengrosse Cyste, die ihrer Lage nach wohl eine abnorm vergrösserte Hydatide vorstellt. Die Schleimhaut der Tube selbst ist auf dem ganzen Verlaufe verdickt und in reichliche Falten gelegt.

Nach Eröffnung des genannten Tumors entleert sich eine ziemlich reichliche Menge dickflüssigen, chokoladebraunen Blutes mit einzelnen gallertigen, gequollenen Massen, die leider nicht mikroskopisch untersucht wurden. Nach ihrer Ausspülung zeigt sich die Innenfläche des Sackes gleichfalls teils mit glatten, teils mit unregelmässig höckerig vorspringenden, geronnenen Blutmassen von verschiedener Färbung ausgefüllt. Im grossen Ganzen kleiden sie die Innenfläche in ziemlich gleichmässiger Dicke aus, nur am medianen Pol des Sackes legen sie sich schichtenweise zu einer dickeren Masse zusammen, die aus abwechselnd lehmiggelben und braunroten Lagen besteht und eine Dicke fast von 6 mm erreicht. Dieser dickere Bezirk, der an seinem Rande sich allmählich verjüngend in die Umgebung übergeht, ist etwa markstückgross. Auch die derbe Wand des Sackes selbst lässt dort im Vergleich zu den übrigen Wandabschnitten eine deutliche Verdickung, auf ca. 3 mm, erkennen. Die auf der Schnittfläche dunkelrote, blutigimbibierte Wand des übrigen Cystensackes besitzt im allgemeinen die Dicke eines schmalen Messerrückens, nur an der oberen Fläche des Sackes reduciert sie sich auf Papierdünne. Der Sack selbst ist überall frei beweglich, und der Situs der linksseitigen Adnexe im übrigen in keiner Weise alteriert.

Masse: Länge des Eisackes 5,5, Breite 4 cm.

Zur mikroskopischen Untersuchung wurden verschiedene Stücke aus der Wand des Sackes herausgeschnitten, teils von den auffällig dicken Teilen am medianen Pol des Sackes, teils von den dünnen Teilen der Wandung. Fixierung in Müller-Formol, Einbettung in Paraffin, Schnittführung senkrecht zur Wand, Färbung mit Hämatoxylin-Eosin.

Die dicken Teile am medianen Pol des Sackes bestehen überall aus drei ziemlich scharf von einander getrennten Schichten: die nach aussen gelegene wird durch Ovarialgewebe gebildet, die nach innen gelegene besteht aus mächtigen Blutmassen, während die dazwischengelegene eine verschieden breite Lage von grossen Zellen darstellt, die ihrem ganzen Verhalten nach als Luteinzellen angesprochen werden können. Betrachtet man nach dieser allgemeinen Uebersicht die drei Schichten im einzelnen genauer, so ist die zu innerst gelegene Zone am leichtesten zu erklären. Sie besteht aus geronnenen Blutmassen, frischen Blutungen und körnigem Detritus, die in buntem Durcheinander beisammenliegen und stellenweise von netzförmig geronnenen, fibrinartigen Zügen durchsetzt sind. In dieser Masse fanden sich an einigen Stellen auch Gebilde vor, die an die Beschaffenheit von Chorionzotten erinnern könnten, doch lässt sich bei der vollkommenen Nekrose dieser fraglichen Gebilde kein bestimmtes Urteil fällen. Die mittlere als Luteinzellenzone bezeichnete Schicht setzt sich im Bereiche der dicken Wandpartien aus etwa 10—12 Reihen von Zellen zusammen, die an manchen Stellen nahezu in senkrecht gestellten Kolonnen aneinandergefügt sind, während an anderen Stellen keine solche Anordnung zu erkennen ist, und die Zellen unregelmässiger und dichter nebeneinanderliegen. Die Zellformen selbst sind im allgemeinen polygonal, spärlicher sind langgestreckte und unregelmässige Gestalten, die bei der dichten Lagerung der Zellen wohl zum Teil auf Kompression zurückzuführen sind. Dabei sind die meisten Zellen etwas bläulich abgetönt und scharf abgegrenzt. Andere sind weniger markiert, und es entstehen so Zellgruppen, die unter Verlust ihrer schärferen Begrenzung in eine mehr krümliche oder homogene Masse übergehen, in der die Zellkerne in unregelmässigen Abständen eingelagert sind. Die Zellen besitzen im allgemeinen ein reichliches Protoplasma, dieses ist im ganzen wenig gekörnt und, von einzelnen da und dort anzutreffenden Vakuolen abgesehen, durch keine Besonderheiten ausgezeichnet. Die Zellkerne sind gross, scharf konturiert, besitzen runde oder ovale Formen, sind chromatinreich und lassen nur an wenigen Stellen Veränderungen erkennen, die auf einen degenerativen Vorgang bezogen werden könnten. Neben dieser Grundform bestehen noch teils kleinere dunklere, teils voluminösere Kerne, von denen einzelne die übrigen bis um's Doppelte an Grösse übertreffen. In diesem so beschaffenen Zellpolster finden sich ziemlich reichliche dünnwandige und prall mit Blut gefüllte Capillaren vor, die meist senkrecht aufsteigen, an anderen Stellen eine leichte Schlängelung in ihrem Verlauf erkennen lassen. In der Umgebung der Capillaren, aber auch unabhängig davon finden sich gelegentlich kleine frische Blutungen zwischen den Zellmassen vor. In der tieferen Lage der Zellschicht sieht man auch ab und zu grössere dünn- und dickwandige Gefässe, die teils mit Blut, teils mit amorphen Thrombenmassen angefüllt sind.

Die darauf folgende, nach aussen gelegene Schicht besteht aus dem

typischen fibrillären Stroma des Ovariums, sie erscheint im ganzen ziemlich kernreich und wird vielfach von grossen, mit Blut gefüllten und in die Länge gezogenen Gefässen durchsetzt. Als sicherster Beweis der Abstammung vom Ovarium erscheint eine ganze Reihe kleiner Primordialfollikel, die — soweit ersichtlich — keine weiteren Veränderungen erkennen lassen. Ueber diese Schicht zieht der Ueberzug der Albuginea intakt hinweg.

Verfolgt man von diesen dickeren Wandpartien aus nach seitwärts zu die dünnerwerdende Schicht des Sackes, so lassen sich auch hier, soweit die Untersuchung reichte, überall diese drei genannten Zonen erkennen, nur mit dem Unterschied, dass die in der Mitte gelegene Zone der von uns so benannten Luteïnzellen etwa auf die Hälfte oder auf einen dünnen Strich reduciert sind. Aber auch an der dünnsten Stelle besteht sie immer noch aus 6 oder 7 Reihen von Zellen und ist sowohl von der hinteren bluthaltigen Zone als mit der äussern ovariellen Schicht deutlich abgesetzt. Nur an einigen Stellen ist die Schicht unterbrochen, die Zellen sind hier durch Blutungen aus ihrem Zusammenhang gelockert und stellenweise unter einer blutigen Infiltration vollkommen zu Grunde gegangen.

Dass es sich in dem beschriebenen Fall um eine Eierstocksschwangerschaft der linken Seite handelt, ist leicht und sicher zu entscheiden. Als Kriterien für diese Diagnose gelten: 1) ein als befruchtetes Ei anzusprechender Tumor an der Stelle des fehlenden gleichseitigen Ovariums, 2) die Nichtbeteiligung der Tuben, 3) der Uebergang des Ligamentum ovarii proprium in den Fruchtsack, und, wenn noch nachweisbar, 4) Eierstockselemente in der Wand des Fruchtsackes. Alle diese Kriterien treffen für unseren Fall zu. Dass es sich um Schwangerschaft handelte, dafür sprach schon die allerdings nicht beträchtliche Vergrösserung des Uterus, vor allem aber die Umwandlung seiner Schleimhaut in deciduales Gewebe. Das Ei aber hatte einen ektopischen Sitz. Das rechte Ovarium zeigte nichts Abnormes. Dagegen fehlte neben dem Tumor der linken Seite ein Gebilde, das als Ovarium oder als Rest eines solchen anzusprechen gewesen wäre, vollständig. Die Insertion des Ligamentum ovarii proprium in der Wand des Tumors sprang sofort in die Augen, und beide Tuben waren völlig frei, die linke war zwar verdickt und am abdominellen Ende verlötet, aber, abgesehen vom Fimbrienende, frei beweglich, die rechte durch chronisch entzündliche Adhäsionen verzerrt und fixiert. Damit wäre die Diagnose der Eierstocksschwangerschaft wohl allein schon gesichert. Ganz zweifellos wurde sie durch die Untersuchung des Tumors selbst. Er erwies sich als ein mit Blutmassen gefüllter Sack, in dessen Wan-

dung zu äusserst Primordialfollikel nachweisbar waren. Es handelte sich also um einen abnorm vergrösserten Eierstock, dessen Inneres bis auf eine verhältnismässig dünne Schale durch Cruormassen gebildet war. Die darunter befindlichen gallertigen Bestandteile sind vielleicht als Reste fötalen Gewebes anzusprechen, doch sind sie, wie erwähnt, für die mikroskopische Untersuchung leider verloren gegangen und deshalb für die Beurteilung nicht weiter zu verwerten. Das Vorhandensein der Luteïnzellen an der Innenseite der Wand zeigt, dass die Blutmassen einem vergrösserten Corpus luteum entsprachen. In demselben musste sich ein befruchtetes Ei befunden haben, das abgestorben und in eine Blutmole verwandelt worden war. Das Ei musste vollständig intraovariell gelegen sein, denn seine Wandung war zwar verschieden dick, aber überall von gleichmässiger Beschaffenheit.

Leopold stellt nun neben der Ovarialschwangerschaft noch eine Graviditas plicae infundibulo-ovarialis auf, bei der sowohl die Tube wie das Ovarium zur Bildung des Fruchtsackes unverbraucht bleibt und verlangt zur Diagnose der Eierstocksschwangerschaft auch den Ausschluss dieser Graviditas plicae infundibulo-ovarialis. Da in unserem Falle das ganze Ovarium zur Bildung des Fruchtsackes verbraucht ist, so erledigt sich diese Möglichkeit eigentlich von selbst. Nun stellt aber Leopold als weiteres Kriterium der Diagnose Ovarialgravidität die Forderung auf, dass auch das Abdominalende der Tube mit dem Fruchtsacke nicht verschmolzen sei. In unserem Falle war eine solche Verschmelzung vorhanden, aber nach der ganzen Beschaffenheit der Tumorwände, nach der Art, wie sich die einzelnen Fransen des Fimbrientrichters von der glatten kugeligen Tumoroberfläche, an die sie angeheftet waren, abhoben, ist eine andere Annahme als die einer rein ovariellen Entstehung des Tumors auszuschliessen. Die Frage, in welchem Zeitpunkt der Schwangerschaftsentwicklung das Ei abgestorben war, lässt sich in unserem Falle nicht genau beantworten. Es handelte sich jedenfalls noch um ein sehr frühes Stadium, um den 1. oder 2. Monat. Dafür spricht die Grösse des Fruchtsackes und auch die des Uterus, wenn es auch misslich ist, die Maasse der mütterlichen Organe einer normalen Schwangerschaft auf eine ektopische zu übertragen. Und von den fötalen Geweben ist in unserem Falle nichts zu erkennen. Im 3. Monat pflegt das Ei gänseeigross zu sein und geht damit schon weit über die in unserem Falle vorliegenden Dimensionen hinaus.

Bezüglich der Ursachen der ektopischen Ansiedlung des Eies in unserem Falle ist anzunehmen, dass die befruchtenden Spermatozoën entweder durch die rechte Tube auf dem Wege der äusseren Ueberwanderung oder direkt durch die linke Tube an das linke Ovarium gelangten. Im letzteren Falle müsste dann die linke Tube noch wegsam gewesen sein und wäre erst nach der Passierung der Samenfäden durch entzündliche Processe der Obliteration anheimgefallen. Und nun war dem befruchteten Ei der Weg durch die linke Tube versperrt, und es entwickelte sich im Ovarium selbst. Auch die Entwicklung des Eies im Graaf'schen Follikel selbst wäre in unserem Falle als möglich anzunehmen. Auf eine Entscheidung dieser Fragen müssen wir verzichten und uns damit begnügen, festzustellen, dass eine Eierstocksschwangerschaft vorlag, die in einem sehr frühen Stadium unterbrochen wurde.

Vorstehende Arbeit wurde unter der Leitung des Krankenhausprosektors Herrn Dr. Thorel ausgeführt, dem hiefür auch an dieser Stelle der ergebenste Dank ausgesprochen sei.

AUS DEM

ALLGEMEINEN KRANKENHAUSE

ZU HAMBURG-EPPENDORF.

II. CHIRURG. ABTEILUNG: OBERARZT DR. SICK.

XXIV.

Beitrag zu den angeborenen Geschwülsten der Kreuz-Steissbeingegend.

Von

Dr. **J. Wieting,**

Chirurg am kaiserl. ottoman. Hospital Gülhané der Militär-Medicinschule zu Constantinopel.

Es besteht kein Zweifel, dass der Ursprung der sogen. Sacraltumoren mit verschwindender Ausnahme auf entwicklungsgeschichtlicher Grundlage zu suchen ist. Ueber die Art und die Form dieser Genese ist eine Einigung der Ansichten noch nicht erzielt. Vor allem bestehen darüber noch die grössten Meinungsverschiedenheiten, in welchem Masse eine bigerminale Implantation als Entstehungsursache anzunehmen sei, und inwieweit sich die in den Tumoren gefundenen Gebilde auf die entwicklungsgeschichtlichen Eigentümlichkeiten der Kreuz-Steissbeingegend, resp. ihre Störungen zurückführen lassen. Die Litteratur über diesen Gegenstand ist bereits ziemlich stark angewachsen; da in den meisten Arbeiten das Für und das Wider der vertretenen Anschauungen hinreichend erwogen ist, wobei nicht selten ein gewisses Vorurteil leitend gewesen zu sein scheint, bedarf die Nichtwiederholung des oft Gesagten keiner weiteren Begründung. Ein übersichtliches und eingehendes Referat über den

ganzen Gegenstand brachte Borst[1]) bis zum Jahre 1898. Danach erschienen die Abhandlungen von Phokas[2]), Kiderlen[3]), Hennig[4]), Stolper[5]), Linser[6]); sie vermehrten die kasuistischen Beiträge um mehrere interessante Fälle, blieben indessen in ihren Anschauungen über die Entstehung sich ebenfalls durchaus uneinig, vielleicht sogar in schärferer Ausprägung als je zuvor.

Dass eine Anzahl der in Frage stehenden Tumoren auf eine rudimentär entwickelte zweite Keimanlage zurückzuführen ist, unterliegt keinem Zweifel. Alles, was betreffs dieses Punktes erörtert werden kann, ist in ausgezeichneter Weise von Marchand[7]) ausgesprochen. Die Auffassung aller sacralen Teratome als parasitäre Pygopagen kann nicht aufrecht erhalten werden; das ergiebt sich aus den anatomischen Beziehungen zum Autositen. Marchand sagt nun weiter, „dass die fötale Anlage, welche zur Bildung eines sacralen Teratoms führt, von vornherein in der Amnionhöhle des Autositen fixiert gewesen sein und sich in Verbindung mit ihm und nachträglich von seiner Haut umschlossen, entwickelt haben muss. Diese Bedingungen würden am besten erfüllt werden, wenn die Anlage des Teratoms ein befruchtetes Eichen (oder abgetrennte Teile eines solchen) von sehr viel geringerer Grösse als das Ei, aus dem der Autosit hervorgeht, ist. Dies würde der Fall sein, wenn es sich um befruchtete Richtungskörperchen handelte". Dieser Vorgang würde die Ablösung eines Teiles des noch unbefruchteten Eies bedeuten, welcher einer besonderen Befruchtung unterworfen wird; die Richtungskörperchen sind nach Sobotta nicht bloss wohlausgebildete Zellen, sondern sogar reife Geschlechtszellen mit reducierter Centrosomenzahl. Des weiteren giebt Marchand der Vermutung Raum, ohne sie jedoch fest zu acceptieren, dass auch die gesonderte Entwickelung einer Furchungskugel, die aus dem normalen Verbande gelöst ist, die Grundlage zu einer ganzen, wenn auch unvollkommenen Embryonalanlage bilden könne; das wäre dann die Absonderung eines Teiles des schon befruchteten Eies. Diese

1) Centralbl. f. allgem. Pathol. Bd. IX. 1898.

2) Bullet. de la soc. de chir. de Paris. XXII. 1898.

3) Deutsche Zeitschr. f. Chir. Bd. 52. 1899.

4) Ziegler's Beitr. z. pathol. Anat. Bd. 28. 1900.

5) Festschrift für Ponfick. Breslau. 1899. Deutsche Zeitschr. f. Chir. Bd. 50. 1899.

6) Diese Beiträge Bd. 29. 1901.

7) Artikel „Missbildungen" und „Sacraltumoren". Eulenburg's Real-Encyklopädie 1897. 1899.

Anschauungen bringen uns dem Verständnis jener Gruppe der Sacraltumoren, der wirklich parasitären, um vieles näher. Ein unterscheidendes Merkmal zwischen der Intrafötation und der excessiven Wucherung von aus allen drei Keimblättern bestehenden Gewebsverlagerungen liegt darin indessen nicht enthalten.

Man versuchte bestimmte scheidende Merkmale aufzustellen. Ziegler[1]) hält die Annahme einer bigerminalen Implantation — es sei von uns auch hier „bigerminal" in obigem Marchand'schen Sinne verstanden — für alle jene Fälle begründet, in denen „solche Teratome ausgebildete oder rudimentäre Körperteile oder Gewebsformationen enthalten, die an dem betreffenden Orte durch Gewebsverlagerung bei einem Einzelfötus nicht erklärbar sind"; und Nasse fordert für die Annahme der Intrafötation das „Vorhandensein solcher Organe oder mindestens erkennbarer Reste von solchen Organen, welche nicht an dem hinteren Leibesende des Embryo gebildet werden und daher nicht auf Keimversprengung, fötale Abschnürung oder abnorme Entwicklung solcher Organteile zurückzuführen sind, die bei normaler Entwicklung sich zurückbilden oder verschwinden".

Auch diese beiden Definitionen sind nicht vollauf befriedigend; denn ihre Forderungen sind teils negativ, teils zu unbestimmt. Es könnten doch z. B. einmal auch in wirklich parasitären Gebilden nur solche Bestandteile erhalten gedacht werden, die nur dem unteren Stammende entsprechen. Das Gegenteil kann niemand beweisen.

Anatomisch sind die Uebergänge von hochentwickelten organhaltigen Tumoren bis zur einfachen epithelbekleideten Cyste lückenlos beobachtet. Wäre nun, wie Einige wollen, — und dieser früher von Calbot besonders vertretene Standpunkt ist neuerdings wieder von Hennigs und Stolper energisch verfochten — jedes oder doch die weitaus grösste Zahl der Sacralteratome auf einen rudimentär entwickelten parasitischen Zwilling zurückzuführen, so müsste doch auch ein Anhaltspunkt dafür erbracht werden, warum denn dieser Zwilling sich so überwiegend häufig am Stammende ansetzen und ausserdem noch in seiner Entwicklung gehemmt werden sollte. Dasselbe muss natürlich auch vom Richtungskörperchen gefragt werden; dafür mag die Erklärung gelten, dass die Polzellen nach Bonnet sich bei Säugetieren noch relativ lange halten und sich noch vielfach während späterer Stadien zwischen den Blastomeren und der Zona pellucida finden; besonders gern liegen sie in sich

1) Lehrb. d. allgem. Pathol. und pathol. Anat. 1901.

später schliessenden Rinnen oder Spaltbildungen der Embryonalanlage; dieser Bedingung würde der Urmund in hervorragendem Masse entsprechen. Eine durchgreifende Analogie mit den Dermoid- und Teratombildungen der Ovarien, deren Vorbild wohl nicht ganz unschuldig ist an den einseitig parasitären Erklärungsversuchen, ist nicht zulässig; da liegen die Dinge ganz anders; bei ihnen ist die einheitliche Entstehung aus einem rudimentären Embryo resp. Eichen durchaus plausibel, sie erklärt sich aus dem physiologischen und anatomischen Charakter des Eierstocks. Bei den Sacraltumoren kann hiervon keine Rede sein.

Die Sacralgegend nimmt aber in entwicklungsgeschichtlicher Beziehung eine ganz exceptionelle Stellung ein, und es liegt nahe, das Positive, was hierin gegeben ist, vor allem anderen für die Erklärung ihrer pathologisch-anatomischen Eigentümlichkeiten heranzuziehen. Es ist doch auffallend, dass diese Geschwülste fast ausnahmslos wenigstens dann, wenn sie aus allen drei Keimblättern sich entwickelt haben, in jener Gegend sitzen, wo die Scheidung des untersten Endes des Primitivstreifens in Canalis neurentericus und After stattfand. Man braucht nicht einen spurlos verschwundenen Zwilling zur Erklärung heranziehen. Wahrscheinlicher ist es, dass alle in jener Gegend vorkommenden Verbildungen, seien es nun Defekte oder excessive Wucherungen, mit den entwicklungsgeschichtlichen Vorgängen jener Leibesstelle eng verknüpft sind, durch welche die Theorie der ausschliesslich bigerminalen Entstehung der Teratome indessen kaum eine Stütze erhält.

Wenn es auch ungleich schwerer und mühsamer ist, den Weg zu einer einheitlichen und zwar monogerminalen Basis zurückzuverfolgen, als überall einen zweiten Keim zu Hilfe zu nehmen, so steht das doch mit der natürlichen Vorstellung und auch wohl dem Thatsächlichen mehr in Einklang.

Mein hochverehrter früherer Chef, Herr Oberarzt Dr. Sick, chirurgischer Oberarzt am Hamburg-Eppendorfer Krankenhause, überliess mir gütigst die nachstehend beschriebenen beiden Tumoren zur Untersuchung und Veröffentlichung.

1. 6 Wochen altes Mädchen N. Klinische Diagnose: Teratoma sacrale cysticum. Die Geschwulst besteht seit der Geburt, und zwar findet sich in der linken Glutaealgegend ein apfelgrosser, fluktuierender Tumor, dessen Inhalt leicht bläulich durchscheint. Zusammenhang mit der Wirbelsäule nicht nachweisbar. Stuhlgang etwas dünn, normal gefärbt. Erbrechen der Milch. Nachtrag: Cyste von wechselnder Grösse, sie spannt

sich an bei Hustenstössen, Druck auf dieselbe vermehrt nicht den intrakraniellen Druck. Die Cyste scheint aus der Tiefe herausgekommen, denn sie hat das Os coccygis etwas nach der Seite und hinten gedrängt. Sie ist bedeckt von dünner Glutäalmuskulatur.

4. X. 00. Operation. Hautschnitt in Längsrichtung über die Geschwulst. Nach Durchtrennung der atrophischen Muskulatur liegt die Cyste vor, deren trübseröser Inhalt ausfliesst. Abpräparierung und Herausnahme derselben. Naht. Die Cyste war ziemlich fest mit dem Gewebe besonders nach den tiefen Partien verwachsen, nach Rectum und Kreuzbein zu. Ein Strang fand sich nicht vor. Es floss keine Cerebrospinalflüssigkeit ab, also scheint die Cyste nicht mit dem Rückenmarkskanal zu kommunicieren.

12. X. 00. Grüne, übelriechende Stühle. Tracheobronchitis acuta. 24. X. 00. Exitus. Sektion: Bronchopneumonia pulm. dupl. Bronchitis purulenta. Atrophia mucosae intestin. Dicht oberhalb der l. Tuberositas ossis ischii findet sich eine 2 cm lange Wunde. Bei der Herausnahme des Rückenmarks ist das peridurale Gewebe leicht ödematös: sonst Rückenmark und Wirbelsäule makroskopisch normal.

Makroskopisch: Die Cyste ist rundlich, etwa 4 cm im Durchmesser haltend: ein Stiel besteht nicht. Die Kapsel ist 1—3 mm dick und derbfaserig bindegewebig ohne besondere Einlagerungen. Die Innenfläche ist besetzt mit rötlichgrau durchscheinenden Wucherungen, die in Gestalt kleiner warzenförmiger Erhebungen oder auch zu grösseren Leisten und Beeten konfluierend, die Wand auskleiden, dazwischen vielfach die derbe Kapsel frei lassend, sodass diese die Begrenzung bildet. Der Inhalt (s. o.) ist ausgeflossen.

Es werden aus den verschiedensten Stellen der Wandung lange Streifen ausgewählt und in Serien geschnitten. Man kann nun 3 verschiedene Wandschichten unterscheiden: die äussere Lage ist rein bindegewebig: sie besteht aus derben, sich vielfach kreuzenden Fasern und mässig reichen Gefässen. Die innere Schicht bilden jene weichen höckerigen Wucherungen, die aus Neurogliagewebe bestehen. Zwischen beiden liegt eine Neuroglia und Bindegewebe in wirrem Durcheinander bringende Zone die Schicht der Einlagerungen. Sie ist nicht überall deutlich ausgeprägt, kann auch ganz fehlen; dann sitzt die Neuroglia direkt scharf abgegrenzt dem derben Bindegewebe auf; und fehlt auch die Innenschicht, dann bildet das Kapselgewebe den einzigen Bestandteil der Cystenwand. Diese Verschiedenheit in der Verteilung bedingt die Unregelmässigkeiten an der Innenfläche.

Das Neurogliagewebe, das in flachen oder beetartig erhabenen Lagen breit, seltener mit schmälerem Stiel der Basis aufsitzt, ist meist locker, feinfaserig, maschig mit grossen, rundlichen, blassen Zellkernen. Die Kerne sind nicht zahlreich, stellenweise aber häufen sie sich zu kleinsten Nestern und sind dann intensiver gefärbt. An anderen Stellen ist das Gliagewebe straffer, die Kerne länglicher und gedrängter. Es

treten wohl hier und da Zellen auf mit grösserem Protoplasmaleib, mit vieleckigen Konturen, doch sind diese nicht als wohl ausgebildete Ganglienzellen anzusprechen, vielleicht aber als rudimentäre aufzufassen. Gefässe sind zahlreich, namentlich die Capillaren, und vielfach finden sich kleinere, auch ältere Hämorrhagien. Die Adventitia bildet eine dicke bindegewebige Scheide, die stellenweise in einen breiten hyalinen Saum umgewandelt ist; oder es sammeln sich um ein Gefäss kleine, rundliche, mit Hämatoxylin blassblaugefärbte Schollen; oder ein Gefäss ist ganz verschlossen und an seine Stelle ein koncentrisch geschichtetes, dunkles, blaues Gebilde getreten von unregelmässig rundlicher Kontur. Bisweilen trifft man frei in dem Gewebe liegende rundliche blaue homogene Scheibchen ähnlich den Corpora amylacea, sie scheinen aus Neurogliakernen entstehen zu können. Nach der Innenfläche zu fasert sich das Gliagewebe oft auf; es findet sich nahe an der Grenze nicht selten ein Streifen kernreichen Gewebes, parallel der Innenfläche sich hinziehend, aber doch von ihr getrennt durch eine dünne Lage lockeren Gewebes. Ganz ähnliche Verhältnisse kann man ja beobachten am Boden der Hirnventrikel, wenn eine Gliavermehrung dort stattgreift.

An den Stellen nun, wo kleine Einbuchtungen sich finden z. B. an der Basis der Gliaherde, wird ein hohes cylindrisches Epithel sichtbar. Um dessen Beziehungen klar zu übersehen, müssen wir auf die zweite Schicht, die Schicht der Einlagerungen, übergehen. Sie ist die interessanteste Partie der Wandung. In ihr eingelagert sind zunächst eine Anzahl kleinster, bis etwa 2 mm im Durchmesser haltende Cysten. Neben diesen Cystchen finden sich längliche kanalartige Hohlräume und kleinste kaum ein Lumen erkennen lassende Schläuche. Sie sind fast durchgängig mit einem wunderschönen hohen flimmernden Cylinderepithel einschichtig ausgekleidet, der Kern ist wandständig, länglich, das Protoplasma feinkörnig durchscheinend. Es ist nun klar, dass dieses Epithel die Urform des die ganze Innenfläche auch der grossen Cyste auskleidenden Zellbelags ist. In der grossen Cyste ist das Epithel an den meisten Stellen verloren gegangen; am besten erhalten ist es, wie oben erwähnt, in den Krypten und Spalten, die in die Wandung hineingehen es ist meist niedriger, kubisch geworden und nicht mehr flimmernd, an vielen Stellen wird es direkt platt mit länglich abgeplattetem Kern. Dort, wo es den Neurogliaherden aufsitzt, tritt an einzelnen Stellen eine unregelmässige Wucherung und Kernvermehrung auf in der anliegenden Gliaschicht, ganz ähnlich wie die Kernanhäufungen um den Centralkanal des Rückenmarks, die so häufig beobachtet werden. Aber selbst an den Stellen, wo das Bindegewebe an die Innenwand herantritt, findet sich oft eine membranartige Schicht, und stellenweise darin einige gewucherte Kerne, also dass auch hier die Existenz einer epithelialen Auskleidung angenommen werden muss.

In den kleinen Cysten ist der Uebergang der verschiedenen Epithel-

formen vom hohen Flimmerepithel zu den platten Zellen sehr schön zu sehen; in ein und demselben Hohlraume liegen sie nebeneinander. Der Inhalt derselben ist durch Formolbehandlung feinfädig-körnig geworden und setzt sich direkt den Flimmerzellen an, wie wenn er ein Ausscheidungsprodukt derselben wäre. An anderen Stellen hat sich der ganze Epithelsaum abgelöst, und ein Haufen degenerierter Zellen liegt mitten im Lumen. Die Kerne werden blass oder verdichten sich, quellen und verklumpen zu homogenen, (mit Hämatoxylin) blassblauen, rundlichen Gebilden und haben dann Aehnlichkeit mit jenen Körperchen, die mitten in dem Gliagewebe liegen; vielleicht ist der Process der Bildung ein ganz analoger.

Den Grundstock dieser Schicht bildet fibrilläres Bindegewebe, das in dicken, kernarmen Bündeln von der eigentlichen Kapsel sich abzweigt, zuerst an der Basis der Neurogliawucherung mehr oder weniger grosse Herde abschneidet und dann feinfaserig, sich der Innenfläche nähernd, sich auflöst und schliesslich nur noch die Gefässe begleitet; an einzelnen Stellen finden sich zottenartige Auswüchse aus der Neuroglia heraus in die Höhle flottierend, mit einem Gefäss- und Bindegewebeausläufer als Grundstock mit hyaliner Degeneration und Resten alter Blutungen. Die Blutgefässe in dieser Schicht der Einlagerungen sind stellenweise ausserordentlich zahlreich, das Blut liegt oft in weitmaschigen, kavernösen Räumen, oft aber auch frei im Gewebe neben altem Blutpigment. Bindegewebe und Neuroglia sind hier innig gemischt durcheinandergewachsen; immer besteht aber zwischen beiden eine scharfe Grenze: das Bindegewebe (nach van Gieson gefärbt), leuchtend rot und strafffaserig, die Neuroglia feinfaserig, strohgelblich, mit den grossen rundlichen, hellen Zellkernen. Manchmal bilden die Herde langgezogene Streifen, dann wieder rundliche Scheiben oder unregelmässig begrenzte Figuren. In ihnen liegen jene cystischen Räume, meist, wenn sie etwas grösser sind, von einer feinen, bindegewebigen Hülle, die zwischen Epithel und Glia sich einschiebt, umgeben.

Vielfach nun kann man an Serienschnitten verfolgen, dass diese Cysten und Schläuche noch in Zusammenhang stehen mit der grossen Cyste; oft aber erscheinen sie gänzlich abgeschnürt; die Schläuche sind selbständig geworden, sie wuchern weiter zu unregelmässigen Gebilden. Bisweilen liegen mehrere auf dem Querschnitt nebeneinander und haben das Aussehen von Drüsenschläuchen oder wie viele nebeneinanderliegende Centralkanäle. Nun ist noch ein besonderes Verhalten von grosser Wichtigkeit: Die Epithelzellen verlieren die Tendenz, die schlauchartige Anordnung zu wiederholen, sie beginnen zu wuchern und bilden Zellnester, die meist noch alveolär angeordnet sind, stellenweise aber auch konfluieren zu grösseren Herden. Die Zellkerne werden intensiver gefärbt, sind eingestaltig oval, an einzelnen Stellen aber verklumpen sie zu dicken, nicht mehr entwirrbaren Kernmassen von tiefblauschwarzer Färbung

(van Gieson). Diese eigenartigen Bildungen von Epithelzellen haben auf den ersten Blick wohl Aehnlichkeit mit einem drüsigen Organbestandteil, und man wäre betreffs ihrer Genese in Verlegenheit, wenn man nicht deutlich und sicher ihre Entstehung aus dem Epithel der Kanäle verfolgen könnte. Man kann z. B. sehen, wie ein kleiner, längsgetroffener Schlauch an einer Seite noch schönes, wohlgeordnetes, hohes Epithel trägt, wie dies übergeht an den Rändern und nach der Tiefe zu in die irregulären Zellwucherungen und wie diese, noch weiter entfernt, bisweilen in faseriges Neurogliagewebe mit hellen ovalen, spärlichen Kernen sich auflösen. Oder neben quergetroffenen, drüsenartigen Schläuchen liegen rundliche Kernhaufen ohne Lumen, oder die Wand eines solchen Schlauches wird dargestellt durch einige irreguläre Zellhaufen. An anderen Stellen freilich ist jede derartige Anordnung geschwunden, und man sieht nur Nester von gleichartigen Zellkernen. Bemerkenswert ist, dass stets die eigenartig gelblichbräunliche Färbung, wie sie die Neuroglia durch die van Gieson'sche Färbung annimmt, auch in diesen Herden im Grunde durchscheint; auch haben die kleinen Herde nie eine besondere bindegewebige Membrana propria wie die Drüsenschläuche. Blutgefässe finden sich nur selten inmitten der grösseren Haufen, wohl aber an ihren Rändern und sonst in dem straffen Bindegewebe zerstreut. Es sind die Capillaren stellenweise so zahlreich und auf eine Stelle zusammengedrängt, dass man von einer angiomatösen Wucherung sprechen könnte. Nach aussen folgt die straffe bindegewebige Kapsel, wie oben beschrieben. Darüber liegt fettreiche Subcutis mit Blutgefässen, Nerven, Schweiss- und Balgdrüsen (an den feinen Haaren); diese sind, so nahe sie auch der Cystenwand aufsitzen, sicher nicht ihr angehörend.

Wir haben hier also eine Cyste vor uns, die ausgekleidet ist mit einer Neuroepithelschicht; diese hat einerseits typische Neuroglia, andererseits drüsenschlauchartige Fortsätze in der Wandung erzeugt, hier ist eine innige Durchwachsung mit Bindegewebe vor sich gegangen; die Schläuche sind abgeschnürt und wuchern als solche weiter mit Neigung zu Cystenbildung, oder die Zellen beginnen atypisch zu wuchern zu soliden Zellennestern, die stellenweise wieder Neigung zu Gliabildung zeigen.

2. 1 Jahr altes Mädchen D. Seit der Geburt besteht bei dem sonst ganz gesunden Kinde (leicht rhachitisch) links in der Steissbeingegend, von diesem nicht genau abzugrenzen, eine doppelhühnereigrosse Geschwulst unter der Haut der linken Gesässbacke. Auf dem unteren Pol findet sich ein kleines Geschwür mit entzündlicher Rötung. Es bestehen keinerlei Lähmungserscheinungen. Der Tumor ist unregelmässig höckerig, nicht verschieblich, nicht fluktuierend, reicht vom Steissbeinende bis nahe unter die Haut und ist vom Rectum aus deutlich abzutasten.

Operation: Ovalärschnitt, Loslösung des Tumors, der an der Vorder-

seite des Steissbeins ansetzend um dieses herum nach hinten gewachsen ist, sodass die Steissbeinspitze reseciert werden muss. Glatte Heilung ohne Verzögerung.

Makroskopisch: Der herausgenommene Tumor hat die Grösse und die Form einer Niere eines etwa 15jährigen Kindes. Auf seiner Konvexität, aber nach der linken Seite zu, sitzt ein ovalärer Hautlappen fest dem Tumorgewebe auf; er zeigt in der Mitte eine geschwürig nekrotische Stelle. Am Hilus der Geschwulst findet sich ein 1 cm langes Knorpelstück, entsprechend dem unteren Teile des Steissbeins. Die Einschnürung ist zugleich die Stelle, wo sie um die Spitze des Steissbeins nach hinten oben weiterwuchs. Die Konsistenz ist derb elastisch. Der Durchschnitt sieht nicht unähnlich einem soliden Ovarialkystom. Der Bau ist lappig, breite Bindegewebszüge umschliessen die Tumormasse und bilden so rundliche, ovale oder langausgezogene, unregelmässig gestaltete Herde. An einzelnen Stellen, namentlich im oberen, frei wachsenden Ende liegen, meist deutlich innerhalb der bindegewebigen Septa durchschimmernd, glasige aber zäh konsistente Gewebsmassen, Fett, wie die nähere Untersuchung zeigt. Innerhalb der eigentlichen Geschwulstmassen tritt stellenweise ein papillärer Bau deutlich zu Tage; vielfach finden sich Spalten im Tumor, die ihn auf Scheibenschnitten leicht auseinander blättern lassen. Die äussere Kapsel ist derb, ein Stiel am Hilus ist nicht zu sehen, das Tumorgewebe hört gerade dort auf, wo die Geschwulst abgetragen wurde und scheint auch hier mit derbem Bindegewebe abgeschlossen zu sein.

Mikroskopisch: Das Gerüst des Tumors wird gebildet von derben straffen Bindegewebsfasern, die von der Kapsel ausgehend, in breiten oder schmäleren Zügen die Geschwulstmassen zu herdförmigen Formationen zwingen, sie vielfach durchsetzen, in sie eindringen und in ihnen oft zu feinstem Faserwerk sich auflösen; sie tragen auch die Gefässe und begleiten sie bis in deren capilläre Verzweigungen. Das Bindegewebe ist im allgemeinen zellarm, nur hier und da in einzelnen Lymphspalten liegen rundliche Zellen vom Charakter der Geschwulstzellen (s. u.), auch zu grösseren Zügen und Herden vereinigt. Besonders am oberen Pol sind jene glasigen Massen in beträchtlicher Menge eingelagert: weitmaschiges Fettgewebe. In der Kapselwand und in den Septen der äusseren Zonen finden sich Züge quergestreifter Muskulatur, oft sind die einzelnen Schläuche durch Bindegewebe und Geschwulstmassen auseinandergedrängt, oft bilden sie zusammenhängende Gruppen. Die bindegewebige Kapsel reicht bis in das subkutane Gewebe, wo sie sich auffasert und auflöst: die Tumormassen treten ganz nahe an die Cutis heran, bis in die Höhe der Haarwurzeln und der Drüsenkörper der Haut. Der Rest des Steissbeinknorpels liegt dieser Stelle gerade gegenüber am Hilus des nierenförmigen Tumors, er ist fest verwachsen mit der straffen Kapsel.

Das eigentliche Geschwulstgewebe imponiert zunächst an vielen Stellen als dichtgedrängte Zellmassen ohne besonders gesetzmässige An-

ordnung; die grossen rundlichen oder ovalen Kerne, deren helle Substanz mit mehr oder weniger reichlichen Chromatinkörnern durchsetzt ist, liegen dichtgedrängt nebeneinander. Dann ist ein Protoplasmaleib nicht zu erkennen, doch die van Gieson-Färbung verleiht dem ganzen Untergrund einen bräunlichgelblichen Ton. An isolierter liegenden Zellen ist meist ein schmaler Protoplasmasaum vorhanden, oft wird er breiter, fein bräunlich gekörnt. Mitten in den Zellnestern finden sich fast überall und nicht in unerheblicher Zahl feine Capillaren und kleinere Gefässe; diese tragen stets ein deutliches, regelmässiges Endothel, eine feinste bindegewebige Hülle, die etwas grösseren auch deutliche Muscularis. Die Geschwulstzellen sind nun stets so geordnet, dass sie gleichsam verdichtete Kränze um die Gefässe bilden; die Zellen nehmen eine ausgesprochene radiäre Anordnung an, die Kerne werden ovaler und nach der Gefässadventitia zu gehen radiärstreifige, Netze bildende Protoplasmaläufer und -Fasern ab, die selbst bräunlichgelblich sich rings an die roten Adventitiafasern der Gefässe ansetzen. So entsteht zwischen Geschwulstkernen und Gefässen stets eine mehr oder weniger breite hellere Zone; und in dieser Zone beginnt nun eine Ansammlung flüssiger Materie. Die Zellausläufer werden weit auseinandergedrängt, es entstehen weitmaschige Fasernetze, an denen auch die bindegewebigen Gefässhüllen teilnehmen; es bleibt in der Mitte ganz isoliert das Gefäss, oft das Endothel allein liegen, die Geschwulstzellen sind weit abgedrängt, zu oft sehr kernreichen Strängen verdichtet, doch bewahren sie auch dann noch häufig die radiäre Anordnung, so dass also von einer eigentlichen Kompression nicht die Rede sein kann. So entstehen grosse, helldurchsichtige Lücken, die in den Anfangsstadien auf den ersten Blick stellenweise als ausgeweitete, drüsenartige Zellschläuche angesehen werden könnten, zumal wenn das Gefäss nicht in dem Schnitt getroffen ist. Dass sich auch wirkliche Zellschläuche finden, werden wir später sehen. Die Substanz, die sich in jenen aufgelockerten Herden ansammelt, ist mucinöser Natur, die Fibrillen behalten bei Hämatoxylin-Eosin-Färbung den intensiv blauen Farbenton, und in den Zwischenräumen färben sich feinste blaue Körnchen als Querschichte der Fasern.

An anderen Stellen ist die Auflockerung weniger regelmässig um die Gefässe angeordnet, es fehlt dann auch oft die Mucinreaktion; es finden sich Gebiete, in denen die braungelblichen Fasern sich mehr oder weniger frei und ungeordnet durchkreuzen, und die Zellkerne, längs und quer gestellt, gleichsam auseinandergerissene Büschel bilden. Dort, wo eine weniger scharfe Abgrenzung der bindegewebigen Septen sich findet, wo die Fibrillen aufgelockert sind und nach dem Tumorgewebe ausstrahlen, sind häufig feinste Fasergeflechte gebildet, in denen aber immer die roten Fibrillen sich von den Fasern des Tumorgewebes deutlich scheiden lassen.

An manchen Stellen ist der Kernreichtum der Geschwulstmasse nicht so sehr gross, auch ohne dass jene hydropisch-myxomatöse Verquellung

erfolgt ist. Dann wird die protoplasmatische Substanz der Zellen reichlicher, als feinkörnig blaubräunliche Umrandung der Kerne sichtbar; und hier macht sich zugleich eine stärkere Faserbildung geltend, bräunlichgelblich, die offenbar von den Geschwulstzellen ausgeht. Die Fasern verflechten sich entweder zu lockeren feinsten Netzen, oder sie nehmen streifige parallele Anordnung an. Dann stellen sich auch die Kerne in gleiche Richtung, sie werden lang gestreckt, oval zwischen den straffen gelblichen Fasern. Solche Partien finden sich vielfach besonders an den Grenzen der Geschwulstherde, wo sie an das bindegewebige Gerüst ansetzen und in diesem selbst: hier liegen sie in langgezogenen Spalten, an deren spitzen Enden sie wohl von Bindegewebsfibrillen durchflochten sind. An ein und demselben Geschwulstherd kann man alle Uebergänge der beschriebenen Formationen erblicken und sehen, wie sie sich aus einander entwickeln.

Besonders auffällig sind jene Bildungen, wo ein lockeres, feinnetzförmiges Fasergeflecht von bräunlichgelblichem Farbenton grosse helle, rundliche Kerne in spärlicher Zahl trägt; neben diesen findet sich ab und zu eine weit grössere Zelle mit grossem, bräunlichgekörnten Protoplasmaleib von polypenartiger Gestalt und grossem rundlichen Kern, sodass das Ganze einer Ganglienzelle nicht unähnlich sieht. Diese Bilder legen die Annahme einer Neuroglianatur jener Herde sehr nahe. Zur Gewissheit wird diese Annahme durch wieder andere, an einzelnen Stellen gefundene Herde: dem roten Bindegewebe, an den meisten Stellen scharf gegen dasselbe abgesetzt, haften mit breiter Basis breite Streifen eines bräunlich strohgelblichen Gewebes ganz typisch feinfaseriger Neuroglia an mit den verstreuten, grossen, bläschenartigen Kernen: hier und da werden auch grosse, protoplasmareiche, mit geweihartigen Ausläufen versehene Zellen mit grossem, Chromatinkörner enthaltenden hellem Kerne sichtbar. Diesen breiten Lagen des Neurogliagewebes sitzt nach der freien Fläche zu ein dichter Zellsaum ein- oder mehrschichtigen hohen Cylinderepithels auf, die Kerne rundlich oder oval, dichtgedrängt, nach dem freien Lumen zu mit einem scharf abgegrenzten Protoplasmasaum abschneidend. An diesem ist vielfach eine homogene Masse als Inhalt der Räume innen angelagert, welche verhindern, zu entscheiden, ob auch Flimmern vorhanden sind. In den Neurogliaherden treten stellenweise ganz unvermittelt stärkere Kernanhäufungen auf, ganz von dem Charakter jener zellreichen Geschwulstmassen; besonders nach dem schmalen Ende dieser Herde, wo sie parallel mit der Spaltrichtung zwischen die Bindegewebssepten sich einschieben und hier sich mit ihnen verflechten, schliessen sich in ununterbrochener Reihenfolge alle jene Bildungen an, die den Tumor zusammensetzen, und die wir in zu ihrer Entwicklung umgekehrter Reihenfolge verfolgt haben.

Es lässt sich nun weiter beobachten, dass auch von den Breitseiten aus, wenn die scharfe Abgrenzung zwischen dem Neurogliagewebe und

den Bindegewebsstreifen verloren gegangen ist, Bindegewebszüge senkrecht in die Neuroglia einstrahlen, bis nahe an ihre freie Oberfläche gelangen und diese nun vorstülpen nach dem freien Lumen zu. Als Grundstock für diese Ausstülpungen findet sich stets ein Blutgefäss; so entstehen papilläre Wucherungen, die aus Bindegewebsabkömmlingen und Neuroglia bestehend, nach dem Lumen zu einen wohlgeordneten Besatz hoher Cylinderzellen tragen. Der Neurogliastreifen darin wird oft sehr schwach; und hier besonders findet sich jene myxomatöse Verquellung, wie wir sie innerhalb der Zellherde sahen, um die Gefässe. Diese papillären Wucherungen sind stellenweise sehr erheblich, sie füllen grosse Hohlräume aus, und auf dem Durchschnitt liegen die einzelnen Papillen quergetroffen dicht nebeneinander. Der Inhalt besteht zum Teil aus abgestossenen Zellen, verklumpten Kernresten, körnig geronnenen oder körnig zerfallenen Massen und stellenweise aus gehäuften roten Blutkörperchen. Diese sind entweder noch gut erhalten, schön gelb (mit Pikrinsäure) gefärbt, oder sie sind zu dichten homogenen Massen von rötlichbrauner Farbe zusammengesintert, die oft in langen Bändern den Epithelzellen aufsitzen. Es sind das offenbar frischere und ältere Blutungen aus den gefässreichen Papillen, wie denn auch an anderen Stellen in dem Geschwulst- und auch im Bindegewebe vereinzelte Blutungen sich finden. Mehrfach sind regressive Veränderungen der Geschwulstmassen zu beobachten.

Aus den eben beschriebenen Formationen, den epithelbesetzten Neurogliastreifen, erklären sich auch hier und da beobachtete Spalträume, die langgestreckt zwischen die Bindegewebsfibrillen einstrahlen und fast nur aus sich gegenüber stehenden Lagen mehrschichtigen Cylinderepithels bestehen, und ferner weit häufiger gefundene Schläuche mit hohem Cylinderzellenbesatz, die mitten in dem zellreichen Geschwulstgewebe sich gebildet haben. Sie tragen einen schön begrenzten hohen Zellbesatz, an dem indessen Flimmern ebenfalls nicht nachzuweisen waren, haben bisweilen feinkörnigen Inhalt, niemals aber Gefässe wie jene oben beschriebenen hellen, myxomatösen Verquellungen.

Die Genese dieses Tumors wäre sonach nicht unähnlich der des zuerst beschriebenen: Wir haben als erste Anlage einen Komplex neuroepithelialen Gewebes; dies bildet einmal als hohes cylindrisches Epithel den Besatz schlauch- oder spaltförmiger oder unregelmässig gespaltener Hohlräume und produciert andererseits typisches Neurogliagewebe in langen streifenförmigen Herden, die selbst Ganglienzellen ähnliche Gebilde enthalten. Es ist hier indessen nicht wie im ersten Falle, die Neigung zu Cysten- und Schlauchbildung das Vorherrschende, sondern die Zellen haben eine intensive Neigung zur Proliferation und zur Bildung kompakter

Zellmassen, die den grössten Teil der Geschwulst bilden. Diese Tendenz zur Produktion von solideren Zellherden war in dem ersten Falle nur angedeutet. Als Ausgangspunkt der massigen Geschwulstzellen ist weniger das Cylinderepithel zu betrachten, wenn schon auch dieses sich stellenweise direkt in die Geschwulstmassen fortsetzt, sondern hauptsächlich Zellgruppen aus den Neurogliamassen, die plötzlich zu wuchern beginnen und unbegrenzt weiterwuchern. Andererseits aber zeigen diese gewucherten Zellmassen an manchen Stellen wieder ihren ursprünglichen Charakter, indem sie einerseits mehr oder weniger strafffaseriges oder lockeres neurogliaartiges Gewebe bilden, anderseits aber auch epitheliale Schläuche entstehen lassen mitten in ihrem Gebiete; denn diese Schläuche sind sicher nicht das Primäre. Innerhalb jener zuerst genannten Hohlräume entstehen durch einwachsende Gefässe und Bindegewebszüge anfangs knopfartige Vorstülpungen und dann papilläre, stellenweise ziemlich mächtige Wucherungen. Im Anschluss an die Gefässe erfolgt hier wie in den zellreichen Herden eine myxomatöse Auflockerung des Geschwulstgewebes, die helle Hohlräume im Gewebe schafft. In dem bindegewebigen Grundstock sind nicht unerhebliche Fetteinlagerungen gebildet.

So sehr sich somit beide Tumoren schliesslich in ihrem Bau unterscheiden, so nahe sind sie miteinander verwandt in ihrer Entstehung. Beide sind als Neuroepitheliome zu bezeichnen, denn aus dem Neuroepithel sind Cysten, Schläuche, Neuroglia und Geschwulstzellen entstanden. Diesen letzteren wohnte, wie aus den häufigen Kernteilungsfiguren und dem Verhalten zur Haut und Muskulatur sich ableiten lässt, ein progredienter Charakter inne. Vielleicht gehe ich nicht fehl, wenn ich vermute, dass manche der als Sarkome oder Cystosarkome bezeichneten Tumoren der Kreuzsteissbeingegend dieselbe Genese haben, wie jene oben beschriebenen. Ich glaubte anfangs ebenfalls sarkomartige oder endotheliale Bildungen vor mir zu haben, wenn auch manches von vornherein nicht dazu passte; erst die deutlich nachweisbare Neuroglia an einzelnen Stellen deckte die wahre Natur auf.

In dem zweiten Falle war zugleich Fettgewebe innerhalb der Geschwulst vorhanden und gehört offenbar auch primär zu ihr: seine Entstehung ist als abgeschnürte Gewebsanlage aus dem mittleren Keimblatt nicht unschwer zu deuten (s. u.); das Wesentlichste bleibt indessen doch das Neuroepitheliom. Die quergestreiften Muskeln, die in den Randpartien der Septen sich fanden, sind meines

Erachtens die Reste der von der wachsenden Geschwulst verdrängten und durchwachsenen Glutäalmuskulatur. Man muss sich wohl hüten, die Schweiss- und Balgdrüsen der Cutis oder die resecierten Knorpelteile des Steissbeins als zum Tumor gehörig zu beschreiben; es könnte das wohl zu Irrtümern führen, wenn ein solcher Tumor ohne Operations- oder Sektionsanamnese vorliegt; das Steissbein kann ganz tief in der Geschwulst stecken und leicht als eingelagertes Knorpelgewebe imponieren.

Die Entstehung beider Tumoren ist auf die Anlage des Medullarrohrs zurückzuführen. Diese reicht bekanntlich im Anfange der Entwickelung weit bis an die Analgegend hinan; erst in späterer Zeit, nachdem die Medullarplatten sich geschlossen haben, erfolgt allmählich der Aufstieg des Rückenmarks. Nun ist es leicht denkbar, dass von diesem Aufstieg, der natürlich nicht in rein mechanischer Lageveränderung, sondern in einem allmählichen Zurückbleiben der einmal angelegten Rückenmarksachse und einem stärkeren Wachstum der Wirbel nach unten besteht, Reste zurückbleiben. Durch die starke Krümmung der anfangs gestreckten Achse gelangen sie mehr in die Tiefe, zwar nur scheinbar, doch wird ihre Wachstumsrichtung dadurch verändert. Wie solche Medullarreste zu einer gewissen Zeit und unter bestimmten Umständen gestaltet sind, kann man z. B. in einzelnen Fällen der Spina bifida sehen. Es ist bekannt, dass gerade bei dieser Missbildung das Rückenmark infolge seiner pathologischen Fixation den Aufstieg nicht vollführen kann und daher sein Strang weit distalwärts zu verfolgen ist. Um mich davon zu überzeugen, brauchte ich nur meine eigenen Präparate von mehreren Fällen der Spina bifida durchmustern, die ich früher beschrieb[1]); damals, also durchaus vorurteilslos, lautete der Befund folgendermassen:

1. Myelo-Meningocele lumbo-sacralis mit Zweiteilung des Rückenmarks ober- und unterhalb derselben. — . . . . Während nun . . . ., heftet sich der Markstrang, fest von derben Bindegewebsschichten, die aber in keiner Weise differenziert werden können, umschlossen, auf die Rückseite der Wirbelkörperanlage, ist als solcher noch auf dem Steissbein und darüber hinaus zu verfolgen und senkt sich immer mehr in die Tiefe nach dem Anus zu. In den distalen Teilen stellt diese Anlage ein querovales, von dichtem, ringfaserigem Bindegewebe umschlos-

1) Diese Beiträge Bd. 25. 1898.

senes und in Fettgewebe eingebettetes Feld dar, das gebildet wird aus unregelmässig durcheinander gelagertem Fett, faserigem Bindegewebe, Nervengewebe und einem wie ein unregelmässig gestalteter Centralkanal aussehenden Cylinderzellenkomplex.

Ebenda ist z. B. in Fall 4 (Meningocele sacralis, Hydromyelie, Syringomyelie, Zweiteilung des Rückenmarks) beobachtet, wie in diesen distalen Teilen die Marksubstanz von Bindegewebssträngen durchwuchert wird, wie zahlreiche, von der Centralkanalanlage stammende Abschnürungsprodukte — 8 in einem Querschnitt — entstehen und selbst ausserhalb der Rückenmarkssubstanz verlagert werden: „ein solcher Zellhaufen liegt sogar seitlich ausserhalb des übrigen Marks, mit ihm nur durch einen ganz dünnen Neurogliastreifen verbunden. Es macht den Eindruck, als ob jene epithelialen Zellen das Bestreben haben, sich zu einem Lumen zu vereinigen, was ihnen an einzelnen Stellen auch gelingt, an anderen aber nur unvollkommen, sodass hier ein Spalt entsteht, dessen flüssiger Inhalt vielleicht durch eine sekretorische Thätigkeit der auskleidenden Zellen geschaffen wird.“ In diesem letzten Falle allerdings ist ventral an den Rückenmarksstrang der unterste knorpelige Steissbeinteil angelegt zu finden; distalere Partien wurden nicht untersucht resp. nicht beschrieben.

Dass im direkten Zusammenhang mit einer Spina bifida Tumoren sich bilden, ist bekannt, und es liegt nahe, beide auf eine Entwickelungsstörung in jener Körpergegend zurückzuführen, nicht aber in dem Bestehen eines Tumors die Ursache für die Spina bifida zu suchen oder gar für beide oder wenigstens den Tumor ein parasitäres Rudiment verantwortlich zu machen; dann könnte man schliesslich dahin kommen, auch hinter jeder Spina bifida einen spurlos verschwundenen Zwilling als Uebelthäter zu wittern.

Die Befunde am Rückenmarksende bei der Spina bifida also könnten eine Vorstellung geben von der Möglichkeit des Vorkommens und von der Art und Weise des Verhaltens dieser Gebilde, die für uns in Frage kommen, ohne damit prinzipiell die Entstehung der Tumoren mit der einer Spina bifida in ursächlichen Zusammenhang bringen zu wollen. Wir haben da die enge Vermischung der Abkömmlinge wenigstens des äusseren und mittleren Keimblatts, wie wir sie in unserm 2. Fall vor uns sehen: Nervengewebe, Fett- und Bindegewebe; es wäre auch durchaus erklärlich, wenn Muskel und Knorpel sich fände, in dem Falle, dass solcher Art Keime mit in den isolierten Herden eingeschlossen wären; ich sehe ab von jenen Knorpelteilen, die als Reste einer gestörten Steissbeinsausbildung sich deuten liessen. Das Vorkommen von Darmschleimhaut, dem

inneren Keimblatt also entsprechend, wäre ebenfalls nicht unschwer zu erklären aus den lokalen Beziehungen des Schwanzdarmes. — Was den 1. Fall betrifft, so liegt der Gedanke nahe, dass es sich um eine Myelocystocele handeln könne; indessen sprechen doch die tiefe Lage und die sekundären Wandveränderungen dagegen, auch fand sich keinerlei gewebliche Verbindung mit dem Rückenmark und der Wirbelsäule.

Die weit komplicierteren Teratome mit organartigen Gebilden können nun wohl nicht aus verhältnismässig so einfachen, noch vor Augen zu führenden Gewebsresten, wie sie eben beschrieben sind, als entstanden gedacht werden. Und doch könnte auch bei ihnen eine einheitliche monogerminale Abkunft zu Grunde liegen und das Einheitliche darin zu suchen sein, dass Entwicklungsstörungen am distalen Umfange des Urmunds in weitestem Sinne die Veranlassung gewesen sind zu den Verbildungen. Sie mögen in manchen Fällen schon zur Zeit der beginnenden Gastrulation oder Urmundanlage oder gar zur Zeit des Furchungsprocesses an der Stelle, wo der zukünftige Urmund in der Entstehung angedeutet oder noch verborgen war, eingegriffen haben: es müssten freilich dann, wenn die Abschnürung vor der Bildung der drei Keimblätter erfolgt, in dem selbständig gewordenen Zellkomplex ebenfalls eine selbständige Differenzierung zu Keimblätter stattfinden. Die nicht mit differenzierten Zellen vermöchten wohl gerade in diesem Stadium eine weitgehende Selbständigkeit in ihren Produkten aufweisen.

Es würde sich nun die Frage aufwerfen, ob dann solche frühzeitige Zellabschnürungen von dem Keime eine so selbstständige Entwicklungsfähigkeit besitzen können, wie sie nach obigen Ausführungen ihnen zuerteilt werden müsste. Für die Beantwortung im bejahenden Sinne könnten vielleicht die Versuche herangezogen werden, durch mechanische Beeinflussung der einfach befruchteten Eizelle während des Furchungsprocesses Doppelbildungen zu erzeugen. Diese Versuche haben positive Resultate gegeben, und es lässt sich aus ihnen entnehmen, dass Doppelmissbildungen durch sekundäre Einwirkungen aus einem normal beschaffenen Ei entstehen können (Ziegler, Bonnet).

Wenn wir also von den wahren Pygopagen absehen, die einer Verdoppelung und nachträglichen Verwachsung der beiden Fruchtanlagen am unteren Ende ihre Entstehung verdanken, haben wir in dem befruchteten Richtungskörperchen die bigerminale, in der abgesonderten Furchungskugel den

Uebergang zur monogerminalen Entstehung. Hier könnte schon an den Einfluss der Urmundanlage, die zu der Sacralregion von Anfang an die engsten Beziehungen hat, gedacht werden. Die monogerminale Genese würde für die allermeisten Fälle eine ausreichende Erklärung bieten. Anatomisch und histologisch wird sich ein unterscheidendes Merkmal nicht geben lassen, da ein solches in den fertigen Gebilden thatsächlich nicht existiert, die ersten Anfänge aber kaum jemals zur Beobachtung kommen und also nur auf hypothetischem Wege ihnen näher getreten werden kann.

Danach würde dann nur die weitere Frage aufgestellt werden, in welchem Stadium erfolgte jedesmal die Abschnürung und welcher Art war sie. Je früher die Abschnürung erfolgt und je umfangreicher sie ist, desto vielgestalteter werden die Produkte sein; der eigentliche Embryo entwickelt sich unbeschadet dieser Beeinträchtigung weiter, aber die Spuren derselben trägt er mit sich unter der Haut geborgen, sie wachsen mit ihm und in ihm. Worin die Störung besteht, die am distalen Körperende einwirkt, ist schwer zu sagen, und es liessen sich alle Schädigungen, wie sie z. B. auch für die Spina bifida angenommen werden, aufzählen, mechanische, chemische, thermische; auch ein primärer Fehler in der Anlage liesse sich vermuten. Die komplicierten entwickelungsgeschichtlichen Verhältnisse aber sind in allen Fällen die Grundlage, welche die Möglichkeit und die Häufigkeit der sog. Teratombildung gerade an diesem Orte erklären.

Für unsere beiden Fälle brauchen wir, wie gesagt, nicht auf eine so frühe Zeit der Entwickelung zurückzugehen, zurückgebliebene Reste der Medullaranlage mit eingeschlossenen Mesodermteilchen genügen zu ihrer Erklärung. Die Lage vor dem oder unterhalb des Steissbeins zu erklären, dürfte wohl keine grossen Schwierigkeiten machen, wie Stolper annimmt. Denn abgesehen davon, dass in vielen Fällen derartiger Tumorenbildung Defekte und Verbildungen am Steissbein sich finden, können sich die Reste der Medullaranlage weit distal und dicht am After finden, wie dies der oben angeführte Fall bei der Spina bifida beweist. Durch die starke Krümmung des hinteren Leibesendes kommen diese Anlagen tiefer zwischen Steissbein und After zu liegen, und die Entwickelung kann nun sowohl vor wie hinter das Steissbein ihre Richtung nehmen, ganz vorwiegend an einer der beiden Flächen sich fortsetzen oder gegen das Steissbein wuchernd ihre Wachstumstendenz nach beiden

Richtungen entfalten. In anderen Fällen von ausgesprochenem Sitz von Tumoren auf der anderen Kreuzsteissbeinfläche käme dann die Deutung hinzu, die Marchand für die Entstehung der Spina bifida anterior aufgestellt hat und die auch für die Zweiteilung des Rückenmarks eine Bedeutung haben mag, wie ich vermuten zu dürfen glaube (l. c.), dass hier Störungen beim Verschluss der Urmundslippen zu Grunde liegen könnten.

Für die aus den Richtungskörperchen entstandenen Teratome nimmt Marchand an, dass sie in der frühesten Zeit der Entwickelung am hinteren Ende des Primitivstreifens in der Gegend der Aftermembran innerhalb des Amnions fixiert gewesen und mit der Krümmung des Schwanzendes an dessen ventrale Fläche gelangt seien.

Auch darin kann ich mit Stolper nicht übereinstimmen, dass das Flimmerepithel der Cysten sich nicht recht erklären lasse, es ist eben einfach embryonales Neuroepithel, dem Flimmerepithel des foetalen Centralkanalepithels gleichwertig. Man kann in der Deutung der in den Teratomen gefundenen Gebilde wohl etwas zu weit gehen, wenn man der Phantasie allzu freien Spielraum lässt; was Stolper z. B. annimmt: „wenn man in der Wand von Cysten mit Cylinder- bezw. Plattenepithel noch kleine Knorpelherde sieht, so liegt es ausserordentlich nahe, hierin eine im frühen Stadium dilatierte Anlage des Respirationstraktus zu erblicken", dürfte wohl nicht jeder unterschreiben. In dieser Weise dürfte es auch nicht schwer fallen, die breiten Neurogliamassen mit den rudimentären Ganglienzellen als Gehirnanlagen zu deuten.

Während die Cystenbildung mit Neurogliagewebsanlage schon mehrfach in der Litteratur beschrieben ist, dürfte die durch so enormen Zellreichtum ausgezeichnete Tumorbildung immerhin eine Seltenheit sein. Der progrediente Charakter wurde schon hervorgehoben, doch kann man von einer eigentlichen Malignität wohl nicht reden; es soll auch hier nicht eingegangen werden auf die Verwertung der angeborenen Geschwülste gegen die Annahme einer parasitären Aetiologie. Die Chirurgie der Sacraltumoren ist eingehend in der Arbeit von Kiderlen besprochen.

Nach Abschluss der vorstehenden Abhandlung übergab Herr Oberarzt Dr. Sick mir 2 weitere Tumoren, deren Untersuchung hier kurz mitgeteilt werden soll. Alle 4 Präparate wurden im Laufe eines Jahres gewonnen.

3. 3 Tage (?) altes Mädchen. In der Sacralgegend sitzt eine Geschwulst dem unteren Teil der Wirbelsäule median auf, sie ist reichlich mannsfaustgross, länglich, überragt nach unten den After nur um 3 Fingerbreite; sie ist teils von derber, teils von prall elastischer Konsistenz, unregelmässig höckerig, wenig verschieblich. Die Haut über dem Tumor gerötet, auf der Höhe des Tumors ist eine 5markstückgrosse Stelle gangränös und perforiert. Lähmungen bestehen nicht, die Beine werden kräftig bewegt. Das Kind ist sonst normal entwickelt; 4000 gr schwer.

4. I. 02. Operation: Durch die perforierte Haut gelangt man in eine unregelmässig gestaltete Höhle, die mit dem Wirbelkanal anscheinend nicht zusammenhängt. Der Sack wird herauspräpariert, desgleichen mehrere haselnuss- bis taubeneigrosse Cysten, die zum Teil lateral, zum Teil dorsal vom Rectum median gelegen sind und bei der Oeffnung schleimigen Inhalt austreten lassen. Eine Kommunikation mit dem Wirbelkanal ist auch hier nicht zu finden. Das Rectum liegt nahe unter der Höhlenwand, ist nach hinten ausgestülpt, zeigt sonst keine Anomalie. Das Steissbein ist stark nach hinten abgebogen. Abtragung der gangränösen und der überflüssigen Haut. Naht.

9. I. 02. Aus der Wundhöhle übelriechendes Sekret. — 15. I. 02. Wohlbefinden, Gewichtszunahme fast 1 kg. — 21. I. 02. Fäden entfernt. Wunde fest verheilt. Keine Lähmungen. — 26. I. 02 geheilt entlassen.

Makroskopisch: Es lagen zur Untersuchung vor zwei etwa 8 : 4 cm grosse ovale Lappen von etwa 1½ cm Dicke, die nach der Aussenseite normale Haut trugen, auf der Innenseite von der Cystenwand gebildet waren. Die Cystenwand liess sich leicht von dem Lappen abziehen. Sie war kaum 1 mm dick, innen glattwandig, weissgelblich oder stellenweise mit bindegewebigem, netzartig und unregelmässig verbundenem Faserwerk bekleidet in dünner Lage, hier war eine bräunlichrötliche Farbe, anscheinend von Blutungen herrührend, vorherrschend. An dem einen Lappen wölbte sich eine etwa 3 cm im Durchmesser an der Basis haltende Cyste von dünner Wandung vor, sie sass breit auf und mass am höchsten Punkte etwa 1½ cm. Den Inhalt bildete eine gelblich seröse Flüssigkeit, die zum Teil, wohl durch die Alkoholhärtung, zu einem gallertig faserigen Klumpen geronnen war. Neben dieser Cyste fanden sich an einzelnen Stellen, im ganzen 3, kleinere flache, ebenfalls breitbasige Vorwölbungen, die knopfartig der Wand nach innen aufsassen; auf dem Durchschnitt erwiesen sie sich ebenfalls als kleinste Cysten mit hellserösem Inhalt. Des Weiteren liegt eine etwa hühnereigrosse, schlaffgefüllte, dünnwandige Cyste vor, die den bräunlich trübserösen Inhalt durchscheinen lässt. Beim Oeffnen derselben erweist sich die Wand als glatt: an einzelnen Stellen finden sich leistenartige, scharfe Vorsprünge, die kleine Krypten in der Sackwandung bilden. Eine solche scharfbegrenzte, einen Kanal von etwa 5 mm Länge bildende Vertiefung mit am Ende scharfkantig vorspringenden Leisten findet sich an einer Stelle, wo an

der Aussenseite ein bindegewebiges Blatt gleichsam den Stiel der Cyste bildet, hier hatte sie offenbar fester mit der Wand der grossen Cyste zusammengehangen. Sonst ist die äussere Cystenwand glatt bis auf einzelne feine Bindegewebsauflagerungen, namentlich zu Seiten jenes Blattes. Der Innenwand sitzt eine erbsengrosse, perlmutterweiss glänzende, knopfartige Erhabenheit auf und noch eine kleine flache Prominenz, die sich beide beim Durchschneiden ebenfalls als Cystchen ausweisen.

Mikroskopisch: Die der grösseren Cyste anhaftende äussere, fast haarlose Haut zeigt eine sehr reichliche Schweissdrüsenentwicklung, um die Schweissdrüsenknäuel hat sich nicht selten reichliches Fettgewebe herumgelagert. Im übrigen fehlt das subkutane Fett, und dicht der Cutis anliegend beginnt die Cystenwandung, die von ihr meist durch einen schmalen Streifen lockeren, kernreicheren Bindegewebes geschieden ist. Die Cystenwand selber ist rings durch einen dickeren Streifen derbfaserigen Bindegewebes gebildet, dem nach innen zu stellenweise ein Streifen durchscheinenden, sehr feinfaserigen und kleinkernigen Gewebes anliegt.

Die Innenwand der Cyste wird stellenweise nur von Bindegewebe gebildet; an anderen Stellen, namentlich dort, wo kleinere Krypten oder die oben beschriebenen cystischen Einlagerungen sich finden, ist die Wandung gebildet von dickeren Schichten eines kernreichen, feinfaserigen Gewebes, das als Neurogliagewebe aufzufassen ist. Vielfach ist der Bau dieses Gewebes undeutlich geworden durch ausgedehnte Blutungen und fibrinöse leukocytenreiche, entzündliche Ausscheidungen, die sekundär in der Cyste sich etabliert haben. Doch lassen sich die grossen runden Kerne und das faserige Netzwerk immerhin an manchen Stellen gut beobachten, und nicht selten sieht man dieselben Zellen sich gruppieren zu Reihen und schluchtenartigen Gebilden. Weit besser lässt sich die Natur der Höhlenauskleidung an jener zweiten Cyste feststellen; hier bildet eine mässig starke Lage feinfaseriger, mit den runden, blassen Kernen durchsetzte Neuroglia den inneren Belag der sonst dünnwandigen, die bindegewebige Kapsel umgebenden Cyste, und an einer Stelle lässt es sich beobachten, wie aus der Neuroglia heraus eine Schicht Zellen sich regelmässig anordnet und nun als niedrige Cylinderzellen das Glialager innen besetzt.

Die Neuroglianatur der grossen Cysten wird auch deutlich, wenn man die weite Wand überblickt: Eingelagert in das derbe Bindegewebe und scharf dagegen abgesetzt finden sich vielfach rundliche oder längsgestellte Herde mit teils typischem Neurogliagewebe mit gleichmässig runden blassen Kernen, teils aus etwas veränderten Geweben, indem die Kerne hier und da zu mächtigen, unregelmässig rundlichen Gebilden anwachsen oder auch lappig werden und in mehrere einzelne zu zerfallen scheinen. Dies hat dann viel Aehnlichkeit mit jenen Zellformen, die man z. B. bei der diffusen Gliomatose des Rückenmarks nicht selten

findet. Diese Herde haben hier und da noch sichtbare Verbindungen mit dem Gewebslager an der Cysteninnenwand. Des Weiteren bilden sich in den Neurogliaherden und mit ihnen zusammenhängend oder isoliert stellenweise Schläuche, von hohem Cylinderepithel ausgekleidet, und aus diesen Schläuchen gehen kleinste Cystchen hervor, deren Wandung von bandartig gefältelten Zellreihen besetzt ist. Es gehen aus ihnen offenbar auch zwei Cysten hervor, die als in die Wand der beiden grossen Cysten eingelagert erwähnt sind.

Es ist erstaunlich, wie vielgestaltig die epitheliale Auskleidung dieser Cystchen ist. Hier ist ein Streifen einschichtiger schöner Cylinderzellen mit der Basis genähertem ovalem Kern und gut erhaltenem Flimmerbesatz; daneben beginnt das Protoplasma zu quellen, wird feinkörnig, und es bilden sich breitgefüllte, helldurchscheinende Zellen, doch ist ihr Inhalt kein eigentlich schleimiger, wenigstens fehlt die Mucinfärbung. In langsamem Uebergang wird das Zelllager mehrschichtig, anfangs sind noch Cylinderzellen immer das Vorwiegende, dann werden sie kubisch, und schliesslich hat sich ein Lager mehrschichtigen Plattenepithels gebildet, dessen basale Zellform mehr kubisch, dessen freie Zellen abgeplattet sind, dann haben wir den Bau fast wie in der Blasenschleimhaut oder an anderen Stellen wie junge Epidermis ohne Hornzellenbildung. So sind alle Epithelarten vertreten, wenn auch die cylindrischen weitaus den Vorrang behaupten. Dazu kommen nun die vielfachen Umgestaltungen in der Anordnung: hier tritt sie in breiten, knopfflachen Epidermiszellen der Wandung auf, hier haben sich kleine Nester mit durchscheinendem Inhalt gefüllter Cylinderzellen, nicht unähnlich Becherzellen, mitten in das mehrschichtige Plattenepithel gelagert; dort beginnen Cylinderzellen zu kleinen Papillen sich zu erheben. Am ausgesprochensten war diese Papillenbildung in einer etwa erbsengrossen Cyste. Hohe Auswüchse mit einem meist gefässtragenden Bindegewebsstock und hohem, vielfach flimmerndem Cylinderepithel oder mehr kubischer Zellform füllen einen Teil des Innenraumes aus; diese Formationen haben also Aehnlichkeit mit dem Choroidalplexus der Ventrikel. Besonders auffallend ist nun, dass an einzelnen Stellen in dem Konglomerat der Papillen, aber auch an der freien Wandung in dem Lager der Plattenepithelien rundliche Zellmassen sich bilden, deren äussere Zellen in kubischer Form einen Kreis bilden, die inneren Zellen werden flach, ordnen sich cirkulär an, und das Centrum wird von einer verquollenen Masse gebildet, die an einzelnen Zellen eine Verhornung eingehen; es färbt sich dann mit Pikrinsäure intensiv gelb und hat Aehnlichkeit mit einer rudimentären Haaranlage, zumal es sich auch als länglicher Stab verfolgen lässt.

Der Inhalt der Cysten scheint im wesentlichen ein Ausscheidungsprodukt der Cylinderzellen zu sein, ist fädig geronnen dem Zellbelag anhaftend; hier und da sind abgestossene, in Degeneration begriffene Epi-

thelzellen zu finden oder es haben sich kleine Blutungen aus den Papillen entwickelt.

Neben den Papillen nun finden sich andererseits tiefe, schlauchartige, vielfach verzweigte Einsenkungen in der bindegewebigen Wandung, ebenfalls ausgekleidet von hohem, stellenweise flimmerndem Cylinderepithel. Unter dem Epithel ist eine Anhäufung von typischem Neurogliagewebe in diesen kleinsten Cysten nicht zu beobachten, während öfters dicht neben den Cysten cylinderzellenbekleidete Schläuche in Zellstränge und regellos angeordnete Zellhaufen mit mehr oder weniger spärlicher Neurogliabildung übergehen.

Von besonderer Wichtigkeit erscheint der Befund von echten ausgebildeten Nervenfasern, die in dicken Bündeln zusammengeordnet ganz nahe der Epithelbekleidung der kleinen Cysten dahinziehen, an einer Stelle sie gar zu berühren scheinen und anscheinend an der Cystenwand in die Cutis übergehen, denn hier findet sich nahe der Cystenwand und schräg zu ihr verlaufend ein auffallend starker Nerv; ein direkter Zusammenhang liess sich allerdings nicht erweisen, jedenfalls nicht in den zur Untersuchung verwandten Stücken. Es konnte leider die Färbung auf Markscheiden nicht mehr vorgenommen werden, da bei der Fixierung nicht darauf Rücksicht genommen war.

Von specifischem, mesodermalem Gewebe, das in der Wand der grossen Cyste sich entwickelt hatte, ist einmal spärliches Fettgewebe, in Herden zwischen den derben Bindegewebsfasern geordnet, zu nennen, und zweitens glatte Muskelfasern. Diese treten quer und längs getroffen in einem Bezirke auf, der sich im wesentlichen an ein grösseres Blutgefäss, eine weite Vene, anschliesst. Doch ist diese Neubildung eine ziemlich ausgedehnte, in weiterem Umfang das Gefäss umgebende, nicht etwa einer einfachen Hypertrophie der Wandung vergleichbar. Zwischen die einzelnen oder zwischen Gruppen von Muskelfasern ist überall Bindegewebe eingeschoben. Es muss auch eine stellenweise nicht unerhebliche Neubildung von Blutgefässen hervorgehoben werden.

Der 4. Fall betrifft ein wenige Tage nach der Geburt gestorbenes weibliches Kind.

Makroskopisch: Die Kreuzsteissbeingegend bis auf eine Entfernung von etwa 3 cm vom After war eingenommen von einer über mannsfaustgross prominierenden Geschwulstmasse, auf deren Höhe in weiter Ausdehnung die Haut anscheinend fehlte, sie setzte sich scharfrandig von oben und den Seiten her ab, während sie sich unten noch weiter zurückzog. Dieser handtellergrosse, von normaler Haut entblösste, in Wirklichkeit aber mit dünner Epidermislage überzogene Bezirk wird eingenommen von im wesentlichen 2 grossen, rötlich durchschimmernden Cystensäcken, die schlaff gefüllt sind, der obere mit seröser Flüssigkeit,

der untere mit Blutgerinnseln. Der untere hängt beutelartig herab. Ausserdem wölben sich über die Oberfläche noch mehrere kleine cystische Gebilde hervor; je grösser die Cyste, desto dünner die Wandung und Hautdecke, daher durchscheinender Inhalt. Die übrige Geschwulstmasse zeigt auf dem Durchschnitte ein gefässreiches, ziemlich lockeres Gewebe von ziemlich gleichmässig bindegewebiger Beschaffenheit und reichlichem Fettgewebe, besonders nach dem oberen Ansatze zu. Hier und da sind kleinere Cysten eingeschlossen, die zum Teil mit Blut gefüllt sind. Alle diese Blutungen sind vielleicht die Folgen von Druckwirkungen während der Geburt. Nach der Tiefe zu findet sich wieder ein grösserer cystöser Hohlraum, hier setzt sich das heterogene Gewebe, mit reichlichem Fettgewebe untermischt, zwischen Steissbein und Rectum fort; das Steissbein ist nach oben und hinten gedrängt. Ein Zusammenhang mit dem Rectum besteht nicht; ebenso ist der Wirbelkanal und das Rückenmark durchaus normal.

Mikroskopisch: Die grosse Masse des soliden Tumors besteht aus teils jungem, zellreichem, teils aus derbfaserigem Bindegewebe, und in dieses eingeschlossenen grossen Partien Fettgewebes. An manchen Stellen sind ausgedehnte Herde glatter Muskulatur eingelagert, und hier zeigt sich kein deutlicher Anschluss an bestimmte Gefässe. Doch sind diese überall so zahlreich in allen ihren Formen als Arterien, Venen und Capillaren, dass man von einer Anordnung nicht eigentlich reden kann. Viele Gefässe sind frisch oder älter thrombosiert, die meisten gefüllt mit Blutkörperchen. Ausserdem finden sich mehrfach Nervenfasern in wohlgeschlossenen Bündeln, doch war auch hier eine Markscheidenfärbung nicht mehr möglich.

Ein anderer Teil der soliden Tumormassen — schon nach der Härtung durch den gleichmässig grauen Farbenton sich abhebend — sind nicht unerhebliche Massen eines teils derben faserigen, teils lockeren Neurogliagewebes, in ihm hier und da Zellen zusammengeordnet zu schlauchartigen, mit Cylinderzellen besetzten Gebilden. Die Kerne der Neuroglia sind gross und hell, hier und da Riesenkernbildung. An vielen Stellen nun liess es sich nachweisen, dass im Centrum oder auch mehr nach einem Rande eines solchen Herdes zu sich kleinere und grössere Cysten als komplicierte, vielfach verzweigte Schlauchbildungen finden. Den Besatz aller dieser Hohlräume bilden im wesentlichen hohe Cylinderzellen, doch finden sich Abstufungen zu kubischen und flachen Zellen in einfachen Lagen. Die Bildung echten Plattenepithels konnte nicht beobachtet werden. Das Vorhandensein von Flimmern liess sich nicht mit voller Sicherheit nachweisen, da der Tumor nicht so gut konserviert war wie die oben beschriebenen, ich glaube aber nach der sonstigen morphologischen Aehnlichkeit aller dieser Bildungen die Frage doch bejahen zu dürfen. Auch hier sind die Wände stellenweise besetzt mit massigen papillären Exkrescenzen, die auch hier viel Aehn-

lichkeit haben mit dem Plexus choroides der Hirnventrikel. Die auskleidenden hohen Cylinderzellen gehen stellenweise allmählich in die unter ihnen liegende Neuroglia über, wie es schon öfters oben beschrieben ist. An anderen Stellen wird die Wand der Höhlen resp. Cysten von feinfaserigen Zügen Bindegewebes gebildet. Das sich in die Neuroglia eingeschoben hat, ähnlich dem Verhalten, wie wir es bei syringomyelitischen Höhlen finden. Auch sonst sind die breiten Neurogliamassen von reichlichen Bindegewebsfasern durchzogen, es haben sich hier und da Erweichungen gebildet, die wie Risse die Neuroglia durchsetzen, und an den Rändern solcher Risse finden sich nicht selten Verkalkungen. Es macht den Eindruck, als ob diese Gliabildungen älter und weniger lebensfähig seien als die früher beschriebenen.

Wenn man diese beiden Tumoren III und IV miteinander und mit dem oben beschriebenen I und II vergleicht, so ergiebt sich in allem eine weitgehende Aehnlichkeit in der Genese und in den Elementen der Zusammensetzung, während die morphologische Entwicklung wiederum weitgehende Variationen erkennen lässt. Beide Tumoren haben als wesentliche Grundlage ebenfalls das Neuroepithel, das einerseits das Neurogliagewebe schuf, andererseits zur Bildung schlauchartiger Kanäle und Cysten neigte. Diese Cysten verleihen als makroskopisch am meisten hervorstechend den Tumoren ihren Charakter. Daneben findet sich besonders im Falle IV eine hervorragende Beteiligung mesodermalen Gewebes in Form des Fettgewebes, des reichlichen Bindegewebes und der glatten Muskulatur. Dann kamen in beiden Fällen hinzu die Ausbildung von Nervenfasern. Es ist bekannt, dass bei der Spina bifida in weitestem Sinne neben den kümmerlichsten Resten von Rückenmarkssubstanz die Spinalganglien und die Nervenwurzeln manchmal sehr gut ausgebildet gefunden werden. Hier haben wir nun in unsern Tumoren neben rein regelloser Neurogliaproduktion und atypischer Zellproliferation den Befund von Nervenfasern zu verzeichnen, die in ihrem Bau keine Abweichung von dem normalen zu zeigen scheinen, wenigstens aber in ihrer Anlage sicher vorhanden sind. Es liegt nahe, diese Befunde zu verwerten für die Erklärung der Genese der Nervenfasern; es sind hier keine Ganglienzellen vorhanden, es kann also auch kein Auswachsen aus denselben stattgefunden haben; die Nervenfasern müssen vielmehr gebildet sein von den Zellen, die der Neuroglia gleichwertig sind, und man könnte daran denken, dass sie sich aus früh selbständig gewordenen und darum entwicklungsfähigen Zellsträngen des Neuroepithels gebildet haben,

die zwischen den Neurogliabildungen als den Resten rudimentärer Rückenmarksanlage einerseits und der Cutis resp. der Epidermis und Endorgane andererseits stets bestanden haben. Jedenfalls dürfte diese Erklärung am besten dem Vorhandensein der Nervenfasern gerecht werden.

Interessant ist im dritten Falle die auffallende Mannigfaltigkeit des auskleidenden Epithels, die Uebergänge vom schönsten Flimmerepithel zu geschichteten Plattenzellen mit Hornproduktion. Wenn man bedenkt, dass in der ersten Entwicklung das Deckepithel gleichwertig ist mit den Zellen der Medullarplatte, dass letztere nur eine Differenzierung des Ektoderms darstellen, und man weiter die Entstehung der Cysten aus zurückgebliebenen Resten der ehemaligen Verbindungszellen herleiten kann, so ist es wohl denkbar, dass diese Zellen wieder im hohen Masse die embryonale Fähigkeit zur Vielfältigkeit der Zellbildung beibehalten und nun in buntem Wechsel bald epidermidale, bald neuroepitheliale Zellen producieren. Dass es sich hier nicht um ein einfaches Dermoid handelt, ist klar.

Wie schon angedeutet, ist die Genese dieser beiden Tumoren gleich der der beiden ersten in den Entwicklungsstörungen am hintern Rumpfende zu suchen, und es braucht auch hier nicht auf einen verkümmerten Embryo zurückgegriffen werden. Für die Beteiligung des Mesoderms gilt das oben Gesagte, das durch die Untersuchung dieser beiden Tumoren noch eine Stütze erhält. Es ist doch auffallend, dass es in allen 4 Fällen ich glaube ohne Künstelung gelang, den rein monogerminalen Ursprung nachzuweisen, und ferner, dass wir keine Sarkome oder Cystosarkome vor uns haben, sondern Neuroepitheliome (simplex) mit teils vorwiegend soliden Zellmassen (gliocellulare), teils vorwiegend cystischer Umbildung (cysticum). Die Beteiligung meso- oder endothelialer Abkömmlinge könnte man dann mit dem Zusatz teratoides bezeichnen. Die neuroepithelialen Gebilde verdienen aber unter allen Umständen den Vorrang in der Benennung, da sie genetisch den Anstoss geben zu der Geschwulstbildung.

AUS DEM

KANTONSSPITAL MÜNSTERLINGEN.

XXV.

Ueber die retrovisceralen Geschwülste und Strumen unter besonderer Berücksichtigung ihrer Topographie und der Technik ihrer Operation.

Von

Dr. **Conrad Brunner,**
Chefarzt des Kantonsspitals Münsterlingen.

(Mit 5 Abbildungen.)

I.

Die retropharyngealen Tumoren mit Ausschluss der Strumen.

Die Bezeichnung „retropharyngeale Geschwulst" und die jetzt noch geltende Definition dieses Begriffes stammt von Busch in Bonn. „Ausser den Hypertrophien der Tonsillen und den Rachenpolypen", sagt er in seiner im Jahr 1857 erschienenen Abhandlung[1]), „kommen im hinteren Teile des Mundes und in der Rachenhöhle Pseudoplasmen vor, welche hinter der Schleimhaut der Fauces und des Pharynx ihren Sitz haben, und diese Membran bei ihrem Wachstum allmählich vorwärts drängen". In äusserst klarer Darstellung beschreibt er, gestützt auf die Beobachtung von 3 Fällen, die merkwürdigen anatomischen Veränderungen

1) Ueber Retropharyngealgeschwülste. Annalen des Charité-Krankenhauses. Achter Jahrg. 1 Heft. S. 894 ff.

welche diese Tumoren bewirken: „Da die Pseudoplasmen hinter der Schleimhaut entstehen, so drängen sie die letztere bei ihrem Wachstum vor, so dass man, wenn der Kranke seinen Mund öffnet, die Höhle der Fauces und des Rachens von einem mit Schleimhaut überzogenen Körper eingenommen sieht. Grosse Geschwülste wachsen so weit nach vorn, dass sie bis an den hinteren Rand des harten Gaumens reichen, und so weit nach innen, d. h. in den Isthmus faucium, dass zwischen ihnen und der Mandel der gesunden Seite nur ein sehr kleiner Spalt übrig bleibt, in dessen oberem Ende man das Zäpfchen bemerkt oder fühlt. Nach aussen hin können sie so weit vordringen, dass man die harte Geschwulstmasse hinter dem Winkel des Unterkiefers fühlt".

In den wenigen späterfolgenden Publikationen, welche mit diesem Thema sich befassen, ist der anatomischen Schilderung Busch's, welcher oben nur einige Hauptsätze entlehnt sind, viel Wesentliches nicht hinzugefügt, wohl aber sind wir in histologischer Richtung über die Natur der Geschwülste, deren Kasuistik sich inzwischen vermehrt hat, besser aufgeklärt worden. Bemerken will ich gleich, dass in dieser Kasuistik Beobachtungen untergebracht sind, die nicht hieher gehören, so z. B. veröffentlicht Hirschberg[1]) 2 Fälle, welche „nach dem Vorgange von Langenbeck's als typische Retropharyngealtumoren" bezeichnet werden. Es handelt sich aber nach der Beschreibung um jene Geschwülste der Fossa spheno-maxillaris, welche man als Retromaxillartumoren und nicht als retropharyngeale zu bezeichnen hat und deren genaue Kenntnis wir v. Langenbeck[2]) verdanken. Mit dem Begriffe Retropharyngealgeschwulst bleibt der Name Busch verknüpft, wenn auch vor ihm schon nach seinen eigenen Angaben derartige Tumoren von Wutzer[3]) Dieffenbach[4]), Velpeau[5]), Syme[6])

1) Beitrag zur Kenntnis der Retropharyngealtumoren. Arch. f. klin. Chir. Bd. 41. 1891. S. 866.

2) Siehe: Die osteoplastische Resektion des Oberkiefers v. B. Langenbeck. Deutsche Klinik. 20. Juli 1861.

3) Organ f. d. ges. Heilkunde. Bonn 1840. S. 429. Cit. n. Busch.

4) Lebert, Abhandlungen aus dem Gebiete der prakt. Chir. S. 258. Dieser Fall ist meines Erachtens sehr zweifelhaft. Es heisst in der Beschreibung: „Die Adhärenz zwischen Gaumenschleimhaut und Geschwulst war so fest, dass die letztere höchst wahrscheinlich in der Dicke des weichen Gaumens selbst entstanden war" u. s. w.

5) Vidal, Traité de pathologie externe. T. III. p. 605. Cit. n. Busch.

6) Lancet. 1856. Cit. n. Busch.

beobachtet wurden. Indessen muss wohl zugegeben werden, dass, wie Koenig in einer kurzen zusammenfassenden Besprechung dieses Themas in der deutschen Chirurgie sagt[1]), eine scharfe Trennung der retropharyngealen Tumoren von den Nasenrachengeschwülsten nicht immer und überall möglich sein wird.

Es haben nach Busch diese Geschwülste im Jahre 1864 durch Wünsche[2]) in einer Dissertation eine Besprechung, gestützt auf das Studium von 7 Fällen gefunden. Später ist meines Wissens nur eine ausführlichere, in die Détails eingehende Arbeit darüber erschienen, es ist diejenige von Ritter[3]) (1899), in welcher die Affektion hauptsächlich vom pathologisch-anatomischen Standpunkte aus, unter Mitteilung eines neuen Falles beleuchtet wird. Seit 1875 finde ich in keiner der chirurgischen Fachzeitschriften das Thema aufgegriffen, was bei dem gewaltigen Publikationsdrang der Neuzeit für die Seltenheit des Beobachtungsgegenstandes zeugt. Im Folgenden beabsichtige ich die Pathologie und Therapie dieser Tumoren eingehend zu behandeln, insbesondere möchte ich, veranlasst durch einen von mir operierten Fall, mit deren Topographie und der Technik ihrer Operation mich befassen. Als Typus der Gattung erlaube ich mir meinen Fall voranzustellen:

Retropharyngeales Myxofibrom. Prophylaktische Gastrostomie. Exstirpation unter temporärer Durchsägung des Unterkiefers. Heilung.

Studer Katharina, 51 J., wurde am 25. IV. 01 ins Spital Münsterlingen aufgenommen. Sie giebt an, bis zu ihrer jetzigen Erkrankung immer gesund gewesen zu sein. Die jetzt vorhandene Schwerhörigkeit soll im Anschluss an eine Geburt entstanden sein und schon viele Jahre bestehen. In letzter Zeit sei noch heftiges Ohrenrauschen dazugekommen. Den Beginn des jetzigen Leidens datiert sie in den Sommer 1900 zurück; es stellte sich ein Gefühl von Trockenheit im Halse ein, das sie bis zum heutigen Tage belästigte. Weiter fiel ihr die näselnde Sprache auf, und zu Neujahr 1901 gewahrte sie auch schon im Spiegel eine starke Anschwellung in ihrem Halse. Schmerzen hatte sie nicht, auch sollen keine Atembeschwerden vorhanden gewesen sein, wohl aber Behinderung beim Schlucken. Da aber die Geschwulst in der letzten Zeit rasch wuchs, konsultierte sie den Arzt Dr. Hans Brunner in Diessenhofen, und

1) Die Krankheiten des untern Teils des Pharynx und Oesophagus. Deutsche Chirurgie. 1880. Lief. 35. S. 58.

2) Ueber Retropharyngealgeschwülste. Leipzig. 1864.

3) Ein eigenartiges Fibrosarkom am Halse. Virch. Arch. 157. S. 329.

dieser schickte die Kranke zur Excision der „jedenfalls malignen“ Halsgeschwulst ins Spital.

Status beim Spitaleintritt: Mittelgrosse, gesund aussehende, gut genährte Person. Temperaturen afebril. Puls 80—90, etwas irregulär. Herztöne rein. Lungenbefund normal. Hämoglobingehalt 65%. Kopf frei beweglich. Pupillen beiderseits gleich, reagieren prompt. Zunge wird gerade herausgestreckt. Hals kurz. Schilddrüse nicht wesentlich vergrössert. Keine geschwollenen Lymphdrüsen zu fühlen. Atmung ruhig.

Aussen am Halse ist die linke Unterkiefergegend deutlich vorgewölbt bis herab in die Gegend des Zungenbeins. Bei weitem Oeffnen des Mundes sieht man die linke Hälfte des Rachens von einer Geschwulst ausgefüllt, welche von normal beschaffener Schleimhaut überzogen, über die Medianlinie sich hinaus erstreckt und so weit nach vorn reicht, dass das Zäpfchen von derselben vorgedrängt wird und ebenso die linke Hälfte des Gaumensegels; auch die linke unveränderte Tonsille ist vorgeschoben. Der Schleimhautüberzug ist stark injiciert, aber nirgends ulceriert. Nach oben reicht die Geschwulst hinter dem Gaumensegel hinauf bis zur Schädelbasis und lässt sich von dieser nicht abheben; sie ragt in die linke Choane hinein und verlegt jedenfalls vollständig die linke Tubenöffnung. Nach unten erstreckt sie sich bis in die Höhe des Zungenbeins, die Epiglottis berührend. Bei bimanueller Untersuchung, d. h. wenn man den Tumor mit der einen Hand innen vom Munde aus fasst und mit der anderen von aussen entgegendrückt, kann man denselben etwas auf der Unterlage hin- und herschieben. Die Konsistenz ist eine ziemlich weiche. Fluktuation kann nicht nachgewiesen werden. Dicht am Tumor fühlt man die Carotis pulsieren. Die Form der Geschwulst ist eine ovale mit der Längsachse senkrecht gestellte, die Oberfläche ist glatt, Lappung ist nicht zu konstatieren. Ein Zusammenhang mit der Schilddrüse nicht nachweisbar.

Sehr auffallend ist an der Pat. die näselnde Sprache und das herabgesetzte Hörvermögen. Der Schluckakt ist mühsam, doch klagt Pat. nicht viel darüber. Die Atmung ist immer mit leichtem Stenosengeräusch verbunden. Erstickungsanfälle stellen sich nicht ein.

Die Diagnose wurde gestellt auf Tumor retropharyngealis, wahrscheinlich Sarkom. Ein Zusammenhang mit der Schilddrüse wurde ausgeschlossen.

Die Therapie konnte nur eine operative sein. Da bei dem starken Wachstum der Geschwulst besonders in der letzten Zeit die Annahme eines malignen Charakters wohl begründet erschien, war die operative Entfernung durchaus indiciert. Maligne oder nicht, musste der Tumor bei weiterem Wachstum durch Verlegung der Luft- und Atemwege lebensgefährlich werden.

Plan der Operation und Motivierung der gewählten Operationsmethode. Die Geschwulst war oben der Schädelbasis

adhärent, aussen sass sie dicht auf den grossen Halsgefässen und Nervenstämmen und schien mit diesen verwachsen. Ich machte mich deshalb von vornherein auf bedeutende technische Schwierigkeiten gefasst. Um die Blutung bei der Auslösung des Tumors zu vermindern, nahm ich mir vor, die Carotis externa zu unterbinden. Indem ich befürchtete, es könnte bei der Operation die Durchtrennung des N. laryngeus sup. notwendig werden, und ich höchst wahrscheinlich in Folge dieser Verletzung, bei der Exstirpation eines andern retropharyngealen Tumors, einer im späteren beschriebenen Struma retropharyngea eine hochgradige Störung des Schluckaktes und tödliche Schluckpneumonie nach der Operation erlebte, so entschloss ich mich, prophylaktisch eine Magenfistel anzulegen, um die Pat. nach der Operation nicht per os ernähren zu müssen, d. h. auch nicht mit dem Schlundrohr, dessen Einführung nach Pharynxoperationen leicht Läsionen des Wundterrains und Infektion bedingen kann und für den Kranken eine Qual ist. Von einer prophylaktischen Tracheotomie und Tamponade des Larynx glaubte ich absehen zu können, da ich Narkose nur für den Anfang der Operation vorsah und die Auslösung des Tumors unter Anwendung von Cocain beabsichtigte. Wie sich in dieser Beziehung andere Operateure verhielten, wird im Späteren ausführlich mitgeteilt werden. Den besten Zugang zur Geschwulst schien mir die temporäre, seitliche Kieferdurchtrennung zu gewähren; die Schnittführung ist am besten an der beigegebenen Photographie der geheilten Pat. zu ersehen.

Ich lasse nunmehr die Beschreibung der, entsprechend diesem Plane, ausgeführten Operation folgen:

1. Gastrostomie nach Witzel (14. V. 01): Infiltrationsanästhesie. Hautschnitt 12 cm lang parallel dem l. Rippenbogen. Annähen eines kleinen Magenzipfels an den Rand der Peritonealöffnung durch fortlaufende Zwirnnaht, Eröffnung des Magens, Einlegen eines Drains und Befestigung desselben an der Magenwand durch eine Catgutnaht, dann Formation der Rinne und Ueberdachung. Naht des M. rectus und der Fascie. Herausleiten des Drains aus dem obern Winkel der Hautwunde. Hautnaht. Dauer der Operation 40 Minuten.

Verlauf ungestört. Die Fistel funktioniert tadellos. 10 Tage später konnte zur Hauptoperation geschritten werden.

2. Exstirpation des Tumors (28. V. 01): Patient erhält 0,01 Morph. subkutan, dann 10,0 Bromäthyl und etwas Chloroform, so dass sie anfangs beim Hautschnitt bewusstlos, später vollständig bei Bewusstsein ist. Diese gemischte Narkose gelingt ausgezeichnet, so dass Pat. während des grössten Teils der Operation auf jede Frage Antwort giebt, auf Verlangen hustet, aber stets sagt, dass sie keine Schmerzen empfinde. Es wird nun zuerst ein Schnitt längs des Vorderrandes des Sternocleidomastoideus angelegt, oben bis zum Kieferwinkel reichend, unten bis zum unteren Rande des Schildknorpels; es wird die Vena fa-

cialis ant. unterbunden und durchtrennt, dann auf die Carotis eingedrungen. Nach Freilegung der Carotis externa Unterbindung derselben. Durchtrennung des hinteren Bauches des M. digastricus, des Stylohyoideus, Unterbindung der A. maxillaris externa, der A. lingualis. Der N. laryngeus bleibt intakt. Man gelangt dabei auf den unter dem Kieferwinkel sich vordrängenden Tumor. Jetzt wird vom l. Mundwinkel aus die Wange gespalten und der Schnitt schräg verlängert, bis er das obere Ende des 1. Schnittes über dem Kieferwinkel vor dem vorderen Rande des M. masseter trifft (vergl. die Photographie Fig. 1). Vor dem M. masseter

Fig. 1.

wird nun der Kiefer durchsägt, worauf die beiden Hälften mit Knochenhaken auseinandergezogen werden. Damit ist der in seiner Nische sitzende Tumor zugänglich geworden, und es wird unter grösster Sorgfalt seine Auslösung stumpf begonnen, wobei es sich zeigt, dass derselbe von einer Kapsel eingehüllt ist, die jedoch mit ihrer Umgebung stellenweise sehr fest verwachsen ist. Die grösste Mühe macht die Trennung der Geschwulst von den dicht aufliegenden Gefässen und ihre Ablösung oben von der Schädelbasis. Die Blutung ist im ganzen eine geringe, obschon der Tumor selbst sehr gefässreich ist. Nach Entfernung des letzteren werden die Kieferenden mit Silberdraht vereinigt, dann wird die Schleimhaut der Mundhöhle exakt vernäht, so dass letztere überall nach aussen abgeschlossen ist. Der untere Wundwinkel wird offen gelassen, und es werden eine Ibitmêche sowie ein Drainrohr herausgeleitet. Dauer der Operation 2 Stunden 40 Min. Nach Vollendung derselben ist Pat. keineswegs kollabiert. Pulsqualität gut.

Sofort nach der Operation Ernährung durch die Magenfistel. — 30. V. Gutes Allgemeinbefinden. Keine Schmerzen. — 1. VI. V. W. Drain und Gaze entfernt. Temperatur normal. Pulsqualität immer gut. — 2. VI. Per os ab und zu Wein mit Wasser. — 10. VI. Genähter Teil der Wunde schön verklebt. Das Schlingen geht ordentlich. Sprache noch näselnd, aber deutlich. Linke Lidspalte etwas schmäler als die rechte! — 13. VI. Pat. nimmt die Hälfte der Nahrung per os. — 20. VI. Alle Nahrung per os. — 26. VI. Oeffnung der Magenfistel verwachsen. — 6. VII. Pat. wird geheilt entlassen. Operationswunden geheilt. Empfindung für Pinselstriche über der linken Unterkieferhälfte vor der Narbe erloschen, Nadelstiche werden gefühlt, Kälte- und Wärmeempfindung erhalten. Der l. Mundwinkel steht etwas tiefer als der rechte. Sprache deutlich, aber näselnd. Zunge wird gerade herausgestreckt. Linke Hälfte ohne Empfindung. Uvula steht gerade, bewegt sich gut. Unterkiefer ohne Dislokation konsolidiert. Kaubewegungen ungehindert. Schlingakt ab und zu, besonders bei Aufnahme flüssiger Nahrung, noch leicht behindert.

Histologische Untersuchung des Tumors (Dr. E. Ruschhaupt, I. Assistent des Pathologischen Instituts in Zürich).

Der in Formollösung aufbewahrte Tumor hat eine eiförmige Gestalt. An dem einen Pole befindet sich eine keilförmige Excisionsstelle — eben von jenem Orte stammte das dem Pathologischen Institut Zürich zuerst übersandte Stück, bei dessen Untersuchung ich die Diagnose stellte, dass es sich wohl um ein Fibrom resp. Myxofibrom handle, das seinen Mutterboden in einem zum nervösen Systeme gehörigen Gewebe habe. Der Tumor ist im Grossen und Ganzen glattwandig, nur an einzelnen Stellen und namentlich in der Nähe der Excisionsstelle zeigen sich Büschel von faserigem Gewebe. Etwas, was einem Nerven entsprechen konnte, vermochte ich makroskopisch mit Sicherheit nicht aufzufinden. Da die Geschwulst bereits längere Zeit in Formalin gelegen hat, sind die natürlichen Farben geschwunden. Auf dem Durchschnitt erkennt man deutlich eine relativ dünne Kapsel und eine von dieser umschlossene Geschwulstmasse, die fascikulär gebaut erscheint und an vielen Stellen von Hämorrhagien durchsetzt ist. Die Dimensionen des Tumors betragen $6^1/_2$ cm Länge bei 5 cm grösster Breite.

Das Untersuchungsobjekt wurde nochmals mit Müller-Formol behandelt und dann in Müller noch einige Zeit stehen gelassen. Von den zur mikroskopischen Untersuchung bestimmten Stücken bettete ich einen Teil in Celloïdin ein; ein anderer Teil wurde mit dem Gefriermikrotom geschnitten. Gefärbt wurde mit Hämatoxylin (Delafield) — Eosin; mit Alaunkarmin; nach von Gieson's Methode, oft kombiniert mit der Elastinfärbung nach Weigert; nach Mallory und auf markhaltige Nerven nach Weigert's Methode.

Was nun den Tumor selbst betrifft, so besteht er aus langspinde-

ligen, schmalen Zellen, die hier und dort, und zwar meist an den Randpartien gegen die Kapsel hin, so zahlreich zusammenliegen, dass man fast an Sarkom denken konnte. An anderen Stellen jedoch zeigt sich der Tumor zellarm. Im höchsten Grade aber auffallend ist die äusserst starke hyaline Entartung, die so weit geht, dass an vielen Stellen fast überhaupt keine Zellkerne mehr zu sehen sind. Gerade centralwärts ist das der Fall und hier auch zeigen sich die meisten hämorrhagischen Stellen. Vielfach sieht man durch die hyaline Entartung bedingt Bilder, die an diejenigen erinnern können, welche bei hyaliner Entartung quergestreifter Muskulatur mit sehr starker atrophischer Kernwucherung entstehen. Das mikroskopische Bild wird so beherrscht von rot gefärbten (Eosin), ziemlich gleich grossen Flächen, eingefasst von den blauen Kernen der noch erhaltenen zusammengepressten Tumorzellen. In anderen Teilen der Geschwulst, jedoch nicht scharf von einander geschieden, finden wir ein ganz anderes Bild, nämlich das der myxomatösen Entartung. Hier zeigt sich der myxomatöse Charakter ausser an den Zellen (Auftreten von Spinnenzellen) sehr schön an den färberischen Effekten der Hämatoxylinbehandlung, nach der van Gieson'schen Methode. Auffallend gefässreich ist der Tumor allenthalben. Etwas weniger in den Randpartien, hauptsächlich im Centrum, wo sehr weite, ja cavernöse Blutgefässe liegen. Ueberall hyaline Entartung der Gefässwandungen. In keinem Schnitte konnten elastische Fasern in den Wandungen der Tumorgefässe nachgewiesen werden. Hämorrhagien finden sich, wie ja schon der makroskopische Befund lehrt, massenhaft, von ganz kleinen bis zu den umfangreichsten. Auch viel körniges gelbes Pigment ist in der Umgebung von hämorrhagischen Stellen zu sehen; die Perls'sche Methode ergiebt Blaufärbung. Zum grossen Teil liegt das Blutpigment frei; ein Teil war in Wanderzellen eingeschlossen nachzuweisen.

Der zweite, komplicierter gebaute Bestandteil des Untersuchungsobjekts ist die Kapsel. Nun zeigt sich sofort, dass diese nicht scharf überall von dem Tumorgewebe getrennt ist, sondern an zahlreichen Stellen finden sich Uebergänge und mehr weniger mächtige Züge, die sich zum Teil rasch im Tumor verlieren, zum Teil länger zu verfolgen sind, ehe sie in der Geschwulstmasse aufgehen. Die Kapsel zeigt sich an den meisten Orten als aus derbem, geradezu sklerotischem Bindegewebe bestehend. Ihr Bau erleidet aber sehr wichtige Modifikationen. Namentlich an einer ziemlich weit ausgedehnten Stelle, gerade unterhalb der schon öfters erwähnten Excision schwillt die Kapsel diffus auf das 3- bis 4fache, ja noch stärker an. Und hier sind massenhaft Ganglienzellen und Nervenfasern (wie unten folgen wird, nur marklose) aufzufinden. Jetzt wird das Gefüge der Kapsel ein äusserst zierliches; sehr feine, gewellte Fasern mit vielen, meist nur aus einem Endothelrohr bestehenden Blutgefässen treten an Stelle der derben Züge. Letztere behaupten ihren Platz nur an der Aussen- und Innenseite der Kapsel, so dass hier diese

tiefroten Züge wie zwei Schienenstränge imponieren, die das zarte, eben beschriebene Gewebe zwischen sich fassen. Und nirgendwo ist namentlich der innere, d. h. der gegen den Tumor gelegene Strang unterbrochen, vielmehr sind hier einerseits viele Stellen zu finden, an denen sich von ihm Fasern loslösen, um in den Tumor einzudringen und in ihm aufzugehen; andererseits Uebergänge, wo er zellreicher wird, ja Gefässe enthält und so Bilder bietet, die annehmen lassen, dass in erster Linie der Tumor aus dem Perineurium, wenn ich diesen Begriff gleich vorweg nehmen darf, entstanden ist. Etwas, was sich als ein Vorwachsen des Endoneurium gegen das Perineurium resp. sogar als ein Durchbruch durch das letztere und Uebergang in das Geschwulstgewebe hätte auffassen lassen können, habe ich nirgendwo gefunden. An einer Stelle gelang es mir, den Eintritt resp. Austritt eines grösseren, und wie ich betonen will, völlig marklosen Nerven zu finden. Auf Stufenschnitten konnte ich verfolgen, wie an Stelle des Kapselbindegewebes fast nur nackte Nervenfasern ungeordnet liegen, die sich dann nach und nach an einander schliessen, endlich ein derbes Perineurium erhalten und so eingeschlossen das äussere Kapselband durchsetzen. Leider war das der einzige grössere Nerv, den ich auffinden konnte; einige kleinere zeigten sich an verschiedenen Stellen, meist schon geschlossen in dem äusseren Kapselteile liegend.

Alle Schnitte, die ich nach Weigert's Markscheidenfärbungsmethode behandelte, boten übereinstimmend dasselbe Bild; keine einzige Nervenfaser ist eine markhaltige, an keiner haftet die schwarze Tingierung, die das Mark nach dieser Methode annimmt. Höchst merkwürdiger Weise aber finde ich in diesen so behandelten Präparaten die Mehrzahl der stark pigmentierten Ganglienzellen mit schwärzlichen Körnchen und Klümpchen angefüllt, während hier und da unverändert Ganglienzellen mit dem körnigen gelbbraunen Pigment liegen. M. B. Schmidt, Knauss und Borst haben ähnliches in ihren Tumoren beschrieben; ich bin jedoch der Meinung, dass wenigstens in meinen Präparaten die schwärzliche Färbung der Ganglienzellen an die Pigmentkörnchen gebunden ist; ohne sagen zu können, weshalb das Pigment in den einen Ganglienzellen das Schwarz zu behalten vermag, während es in anderen, ebenso beschaffenen Ganglienzellen die Färbung bei der Differenzierung abgiebt.

Um die Beschreibung der Nervenfasern zu vervollständigen, füge ich hinzu, dass alle Fasern ohne Ausnahme in ihrem Verlaufe hier und da längliche, schmale Kerne aufgelagert zeigen, sie gehören also sicherlich zum Typus der Remak'schen Fasern.

Ich will mich nun genauer der Schilderung der Ganglienzellen zuwenden. Am zahlreichsten finden sie sich an der Stelle der grössten Verdickung der Kapsel etwas unterhalb der Excisionsstelle; hier liegen sie geradezu massenhaft, oft eine hart an der andern, so dass ich mich nicht erinnern kann, jemals in einem Ganglion ähnlich viele Ganglienzellen gesehen zu haben. Wie diese Kapselanschwellung sich allmählich nach

allen Seiten hin verjüngt, so nimmt auch die Zahl der Ganglienzellen ab; jedoch finden sich noch an sehr weit entfernten Orten hier und da ein paar dieser Gebilde. Allen Ganglienzellen ist gemeinsam die sehr starke gelblich-braune, körnige Pigmentierung, deren färberische Eigenschaft oben schon erwähnt wurde. Ich kann in meinen Schnitten keine unpigmentierte Ganglienzelle finden, ein Punkt, der insofern als von grossem Interesse erscheint, da nach Graupner (citiert nach M. B. Schmidt) die Pigmentierung der Ganglienzelle der Ausdruck der vollen Ausbildung des Sympathicus und seiner Gebilde ist. Die Pigmentkörnchen liegen meist um den grossen Zellkern, koncentrisch ihn umgebend; in vielen Ganglienzellen ist jedoch die Pigmentierung so stark, dass die Körnchen bis hart an die Zellperipherie reichen. Die Grösse der Ganglienzelle ist sehr schwankend; ich finde Formen, die 2—3mal so gross sind wie benachbarte; auch ist die Gestalt eine sehr wechselnde. Hier finden sich mehr ovale, kreisförmige, dort namentlich, wo das Bindegewebsgefüge ein festeres wird, mehr ellipsoïde bis langspindelige Formen. Mehrkernige Ganglienzellen (Knauss, M. B. Schmidt) konnte ich trotz aufmerksamen Suchens nicht finden. Bei der oben geschilderten sehr grossen Menge von Ganglienzellen musste ich mein Augenmerk auf das ev. Vorkommen von mitotischen resp. amitotischen Processen richten; jedoch war das Resultat ein negatives.

Um jede Ganglienzelle lässt sich eine deutliche, mit Kernen versehene Scheide nachweisen. Wohl durch die Härtung bedingt, zeigt sich an vielen Stellen ein Zwischenraum zwischen Ganglienzelle und Kapsel. Bei der Durchsicht der in der Litteratur niedergelegten Fälle von Nerventumoren (in beiderlei Sinne) ist mir aufgefallen, dass alle Autoren von Ganglienzellen mit einem Fortsatze (dem Neuriten) (cf. die Abbildungen von Knauss Virch. Arch. 153 Taf. II) reden und meist hervorheben, dass ihnen pluripolare Ganglienzellen nicht vorgekommen sind. Mir ist es jedoch in vorliegendem Falle gelungen — wenn auch sehr selten — Ganglienzellen zu finden, die deutlich einen Neuriten und einen verästelten Dendriten erkennen lassen. (Bei Betrachtung mit der Immersionslinse!) In den beigefügten Zeichnungen Fig. 2 und 3 ist letzterer einmal ziemlich kurz und gebogen verästelt, bei der andern Ganglienzelle bedeutend länger und feiner aufgelöst, etwa wie eine Peitschenschnur. Ich möchte bei den Figuren auch noch darauf hinweisen, wie bei der 1. Ganglienzelle ein Scheidenzellenkern eine tiefe Delle in den Körper der Ganglienzelle macht.

Was das Verhalten der Scheide betrifft, so entnehme ich meinen Bildern den Schluss, dass sie sich sowohl auf Neurit wie Dendrit fortsetzt. Hierfür spricht — wie das ja auch beide Skizzen zeigen — dass auf allen Fortsätzen längliche, aufgelagerte Kerne zu sehen sind. (Bei der 2. Figur war der Neurit nur kurz zu verfolgen, so dass der Mangel eines aufgelagerten Kernes wohl so zu erklären ist.) Hier und da sah ich mit der Immersion (Zeiss $^1/_{12}$ Imm., Okl. 2 u. 4) auch Bilder, die mich

fast an einen 3. Fortsatz denken liessen. Jedoch wage ich diesen Punkt nicht mit Sicherheit zu entscheiden; erwähnen möchte ich es jedoch.

So glaube ich annehmen zu dürfen, dass meine zu Beginn dieser Arbeit angegebene erste Diagnose durch die genauere Untersuchung des

Fig. 2.

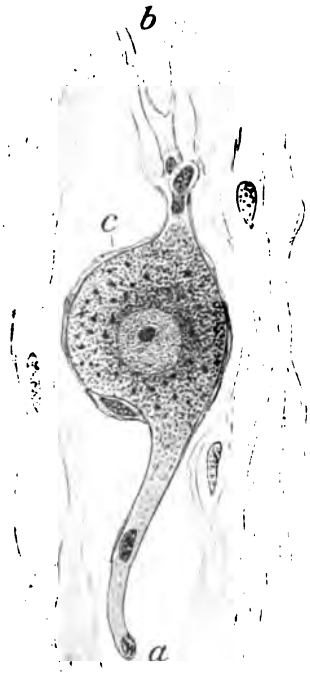

Fig. 3.

a: Neurit. b: Dendrit. c: Kapsel der Ganglienzellen.

ganzen Tumors gestützt wird. Und so will ich alles in der Diagnose resumieren: Es handelt sich um einen sehr gefässreichen, stellenweise mit Hämorrhagien durchsetzten fibromatösen Tumor mit sehr starker hyaliner und myxomatöser Entartung, der seinen Ursprung nimmt von dem Bindegewebe eines zum Sympathicus gehörigen Teiles, höchstwahrscheinlich eines seiner Ganglien. Und zwar glaube ich, dass das Perineurium in erster Linie den Mutterboden für das Fibrom abgegeben hat.

Dass wir in dem beschriebenen Fall einen retropharyngealen Tumor vor uns haben, geht aus der Schilderung wohl

deutlich hervor. Sein Ausgangspunkt ist durch die histologische Untersuchung festgestellt; das Myxofibrom nimmt nach Ruschhaupt seinen Ursprung von dem Bindegewebe eines zum Sympathicus gehörenden Teiles, höchstwahrscheinlich eines seiner Ganglien." Dadurch ist die Beobachtung, wie wir sehen werden, einzig in ihrer Art.

Es ist klar, dass die, im später genauer definierten retrovisceralen Raum entstehende, links von der Wirbelsäule ihren Anfang nehmende Geschwulst bei ihrem Wachstum die linke seitliche und hintere Pharynxwand samt der Tonsille abheben und vordrängen musste. Klar ist auch, dass sie dabei mit den grossen Gefässstämmen, insbesondere der dem Sympathicus anliegenden Carotis interna in innigste Berührung kommen musste. Sie wuchs vor der Wirbelsäule nach oben bis zur Schädelbasis, aussen drängte sie die Fossa submaxillaris vor, vorn drückte sie an das Gaumensegel und median ragte sie über die Mittellinie nach der gesunden Seite hin. Alle diese topographischen Beziehungen, sowie die klinischen Erscheinungen werden mit samt der operativen Therapie bei der folgenden Betrachtung der retropharyngealen Tumoren in ihrer Gesamtheit genauer noch analysiert werden.

Der histologische Befund bei den bisher untersuchten retropharyngealen Tumoren.

Zunächst soll zusammengefasst werden, was wir über die histologische Beschaffenheit der bis jetzt beobachteten retropharyngealen Geschwülste wissen. Schon Busch erwähnt, dass „gutartige und bösartige" Tumoren vorkommen, und zwar sind es nach den wenigen ihm zu Gebote stehenden Fällen beurteilt Fibrome und Sarkome, welche in dem submukösen Gewebe der Fauces und des Pharynx entstehen und zuweilen von dem submukösen Perioste eines der in jener Gegend befindlichen Knochen ausgehen. Nach Ritter, der wie gesagt, die Geschwülste hauptsächlich in mikroskopischer Beziehung beleuchtet, geht aus dem Studium der Publikationen bis 1899 hervor, dass recht verschieden gebaute Tumoren in eine gemeinsame Gruppe gebracht sind, zum Teil ohne dass sie irgend etwas gemeinsam hätten, ausser dem gleichen Sitz. Ich trenne hier in einer Zusammenstellung der Kasuistik nach seinem Vorgehen die Fälle in gutartige und bösartige.

a) Gutartige Geschwülste.

Zu diesen gehören eigentlich auch die retropharyngealen

Strumen, welche ich vorderhand bei Seite lasse und später besonders abhandle.

1. Fibrome: Syme beschreibt einen Fall als „Fibrous tumour of the fauces“ und giebt an, dass er schon 4 derartige Geschwülste beobachtet habe. Nach einem Referate in Canstatt's Jahresbericht[1]) lag der kartoffelgrosse Tumor unter der Schleimhaut des linken Gaumenbogens, hing fest mit dieser zusammen und konnte von seinen hinteren Befestigungen grösstenteils mit dem Finger gelöst werden. Es war keine Gefässunterbindung notwendig.

1 Fall von Bickersteth[2]). (Nr. 2 „purely fibrous structure“.) Abgekapselt. Der Fall ist, so wie der später angeführte von demselben Autor zuerst mitgeteilte, unter dem Titel „Pterygo-Maxillartumor“ beschrieben. Ritter nimmt ihn aber mit Recht unter die Retropharyngealtumoren auf. Die Geschwulst geht von links aus und drängt Rachenschleimhaut und Tonsille vor („mucous membrane and the tonsil were tightly stretched“.)

2. Lipom: 1 Fall von Holt[3]).

3. Myxofibrom: 1 Fall von Brunner.

4. Fibrolipom: 1 Fall von Holmes. Tumor aus Fett- und Bindegewebe oder Fibrocellulargewebe[4]).

5. Fibrochondrom: 1 Fall von Berr[5]). „Bindegewebsreicher Faserknorpel.“

1 Fall von Bickersteths[6]) Nr. 1: Chondrom mit einzelnen Fibrompartien. Abgekapselter Tumor, offenbar von der Parotis aus entstanden und nach innen gewachsen. („Between the parotid and tonsillar glands.“)

Hierher gehört auch zweifellos ein analoger Fall von Watson[7]), der ebenfalls von der Parotis aus sich entwickelte und nach innen wuchs, in der Hauptsache fibrös und abgekapselt war („entirely of filamentous tissue, together with glandular structure cells and nuclei.“)

6. Myxochondrom: 1 Fall von Heine[8]). Die Geschwulst

1) 1856. IV. S. 401. Busch erwähnt den Fall ebenfalls.

2) Removal of pterygo-maxillary tumours by the mouth. Lancet 1871 July 29 und Aug. 5. Virch. Jahresbericht 1871. II. Bd. S. 422.

3) Transact. of the Path. Society. Cit. nach Ritter. Dieser nach Peters, l. c.

4) Nach Peters, auch bei Ritter.

5) Bayerisches ärztliches Intelligenzblatt 1861. S. 419. Cit. nach Langenbeck's Arch. Bd. 3. Gurlt. Jahresbericht. S. 276.

6) l. c.

7) Case of tumour originating in the pterygoid fossa and developing towards the buccal cavity. Lancet 1869. I. S. 744.

8) Verhandlungen des Chirurgenkongresses 1877. S. 115.

ging „höchst wahrscheinlich von dem Zwischenwirbelknochen zwischen dem 2. und 3. Halswirbel“ aus.

b) Bösartige Geschwülste.

Als Uebergangsformen erwähne ich:

1. Fibrosarkom: 1 Fall von Ritter. Verfasser bemerkt, dass Fibrosarkom das kernreiche Fibrom bezeichnen, aber nicht die Bösartigkeit mit einschliessen solle. Einen gleichgebauten Tumor habe er in der Litteratur nicht gefunden.

1 Fall von Kelburne King[1]). „Fibrom with abundant granules and nuclei.“ Abgekapselter Tumor. Nach dem Titel wäre die Geschwulst im weichen Gaumen entstanden. („Originating in the soft palate.“) Die ganze Beschreibung macht es durchaus wahrscheinlich, dass sie hinter der Tonsille entstand; man konnte letztere über ihr gespannt und ausgestreckt sehen. Dieser Ansicht schliesst sich auch Hüter an, der den Fall in Virchow-Hirsch referiert.

1 Fall von Sklifasowski[2]). 7 cm lange und 5 cm breite Geschwulst, die unter der Schleimhaut auf der hinteren Pharynxwand sass und vom 1.—4. Halswirbel reichte. „Sarcoma fusicellulare fibromatodes angiomatodes.“

2. Sarkom: 3 Fälle von Busch. Von einem 4. Fall[3]) (Spirituspräparat) sagt er: „Die Geschwulst besteht aus einer ziemlich weichen Masse, welche auf dem Durchschnitte eine homogene Oberfläche darbietet und ausserordentlich reich an zelligen Elementen ist“.

1 Fall von Wagner, mitgeteilt von Caspary[4]), „weiches Sarkom.“

1 Fall von Bidder[5]) „exquisites Rundzellensarkom, das an einigen Stellen von starken Bindegewebszügen durchsetzt war, an manchen Orten eine alveoläre Anordnung der Zellmassen erkennen liess.“

3. Myxosarkom: 4 Fälle von Peters[6]).

4. Chondrosarkom: 1 Fall von Sematzkij[7]).

Cabot[8]) beschreibt einen undeutlich gelappten Tumor mit einer

1) Case of tumour originating in the soft palate and protuding into the isthmus of the fauces removed by operation. Lancet. Febr. 25. 1871. Virchow-Hirsch. 1871. II. S. 420.

2) Centralbl. f. Laryngologie 1892/93. S. 601.

3) l. c. Nachtrag.

4) Mitteilungen aus der Klinik des Medicinalrat Prof. Dr. Wagner in Königsberg. Deutsche Klinik 1861. S. 61.

5) Ein Beitrag zur Geschwulstlehre. Deutsche Zeitschrift f. Chir. Bd. V S. 127.

6) Notes of four cases of pharyngeal tumour (myxosarcoma) New-York med. Record 20. Nov. Cit. n. Virchow's Jahresb. 1880. II. Bd. 1. Abt. S. 183. Von mir leider im Original nicht erhältlich.

7) Chir. Ann. russ. Cit. nach Virchow's Jahresb. 1895. II. S. 417.

8) Arch. of Laryng. I. 1. S. 52. Cit. nach Ritter.

oberen festen, derben Partie, in der zwischen fibrösen Massen fusiforme, gekörnte Zellen eingestreut waren. Die Bindegewebsmassen umschlossen kleine Hohlräume mit unregelmässigen, runden, gekörnten Zellen. Also wohl in der Hauptsache ein Fibrom. Der von Wünsche[1]) beschriebene Fall aus Günther's Klinik wird als „Fungus medullaris" betitelt, doch ist es mir zweifelhaft, ob dieser Tumor wirklich retropharyngeal gewachsen war. Von den beiden Fällen Hirschberg's sagte ich bereits, dass sie nicht hierher gehören.

Im Ganzen würde sich somit die Kasuistik auf wenig mehr als 20 Fälle erstrecken.

Bekanntlich fallen nun die malignen Geschwülste mit jenen Geschwulstformen zusammen, welche man als Sarkom und Carcinom bezeichnet; es sind die Geschwülste, welche rasch und infiltrativ wachsen, leicht zerfallen und Metastasen bilden. Wir sehen denn auch, wenn wir das klinische Verhalten der einzelnen Fälle, die Expansionskraft der Tumoren verfolgen, was in einem folgenden Abschnitt einlässlich geschehen wird, dass die unter der Kategorie Sarkom figurierenden Geschwülste die obigen Eigenschaften zum Teil in exquisiter Weise darbieten. Anderseits aber zeigt es sich auch da wieder, dass für die Bösartigkeit einer Geschwulst nicht nur ihre Eigenschaften, sondern auch ihr Sitz massgebend sind. Wir finden unter den Fibromen solche, die durch Verlegung von Pharynx und Larynx die Patienten in höchste Lebensgefahr bringen. Es sitzen die Tumoren, wie Dieffenbach treffend sich ausdrückt[2]), „an der Pforte des Lebens".

Anatomische Veränderungen.

Topographie, Ausgangspunkt und Ausdehnung der Geschwülste.

Wie aus obiger Zusammenstellung hervorgeht, gehören die beobachteten Retropharyngealtumoren fast ausnahmslos der Bindegewebsreihe der Geschwülste an, und es fand darin die von verschiedenen Autoren gemachte Annahme eine Stütze, dass sie einen fascialen oder dem Perioste der Wirbel angehörenden Ursprung haben. Ich habe nun versucht, an Hand der Kasuistik, d. h. der mir im Original vorliegenden Beschreibungen über den Ausgangspunkt der Neubildungen resp. den Ort, wo sie sich zuerst bemerkbar machten, etwas Genaueres zu erfahren. Es geht aus den anam-

1) l. c.

2) Lebert. l. c. S. 259.

nestischen Anhaltspunkten und den Befunden so viel mit Gewissheit hervor, dass bei einem guten Teil der Fälle eine Seite des Pharynx und zwar die Retrotonsillargegend der Ursprung war. Bei den beiden ersten Fällen von Busch heisst es, die Geschwulst sei von der linken Seite ausgegangen, beim 3. Fall von der rechten Pharynxseite, sie wurzelte hier „wahrscheinlich in dem fetthaltigen Bindegewebe, durch welches der Tensor und Levator palati mollis verlaufen." Beim Wagner'schen Fall entwickelte sie sich zuerst in der Nähe der linken Tonsille. Eine Seite des Pharynx war ferner der Entstehungsort der Tumoren bei dem Fall von Ritter, dem meinigen, sowie bei den Fällen von Kelburne King und Bickersteth. Retrotonsillar entwickelte sich das vom N. sympathicus ausgehende Neoplasma bei meinem Fall: hinter der Tonsille bei dem von Kelburne-King. Die Geschwulst hatte die Tonsille und die Pharynxschleimhaut vor sich hergedrängt bei dem 2. Falle Bickersteth's[1]). Die Mandel kann dabei zur Seite gedrängt sein, oder ihren Sitz auf der Höhe der Geschwulst einnehmen.

Anders lagen die Verhältnisse bei dem Falle Bidder's. Das hier mächtig wuchernde Sarkom nahm seinen Ursprung nicht von einer Seite aus, sondern es hat, wie der beobachtende Autor annimmt, seinen Anfang wahrscheinlich vom Periost der untern Keilbeinkörperfläche oder der Vorderfläche der oberen Halswirbel genommen. Von dort ist es diffus nach allen Seiten hingewuchert, am weitesten und tiefsten aber in den, den Halsgefässen und dem unteren Teil des Sternocleidomastoideus entsprechenden Bindegewebsspalten. Wahrscheinlich von den Zwischenwirbelknochen des 2. und 3. Halswirbels aus nahm das Myxochondrom Heine's seinen Ausgang. — Von der Schädelbasis aus ging die Geschwulst beim Falle Berr's.

Eine 2. Kategorie von retropharyngeal wachsenden Tumoren hat ihren ursprünglichen Standort entfernter vom Pharynx, sie wachsen aus der Nachbarschaft in diese Region. Ich nenne sie sekundär retropharyngeale zum Unterschied von den primären oder originären[2]). Die Kategorie ist vertreten durch den 1. Fall von Bickersteth. Der betreffende Patient

1) Ich muss mich bei diesen Fällen auf die Zuverlässigkeit der Befunde in Virchow-Hirsch verlassen, da mir, wie gesagt, die Originalabhandlungen nicht vorliegen.

2) originarius = ursprünglich, cf. ursprünglich im retrovisceralen Raum entstanden.

bemerkte zuerst einen Tumor in der Parotisgegend, welcher später in die Mundhöhle hineinwuchs. Derselbe trieb im Isthmus faucium das Gaumensegel nach vorn, während er die betreffende Unterkieferhälfte nach aussen gedrängt hatte und hinter dem aufsteigenden Kieferast dicht unter der Haut lag. An dem exstirpierten Chondrofibrom trennte eine tiefe Furche 2 Abschnitte, von denen der eine gegen den Isthmus faucium, der andre gegen die äussere Haut prominiert hatte. Es gehört ferner der analoge Fall von Watson sowie die 4. Beobachtung Busch's hieher. Der Tumor ging bei der letzteren, wie früher bemerkt, von der rechten Seite aus. „Der Ausgangspunkt", heisst es in der Schilderung, „lässt sich nur in den jüngsten Schichten, welche im Trigonum colli superius liegen, erkennen."

Koenig sagt[1]), dass die retropharyngealen Geschwülste meist aus dem retropharyngealen Bindegewebe oder dem Wirbelperiost entstehen, in einzelnen Fällen wohl auch den retropharyngealen Lymphdrüsen ihren Ursprung verdanken, es müsse aber zugegeben werden, dass sie zuweilen von Tumoren, welche aus der Nachbarschaft dahin gewachsen sind, nicht wohl unterschieden werden können. Er erwähnt als Beleg kurz einen von David Hartley[2]) bei einem Kinde beobachteten vom Kieferwinkel ausgegangenen Tumor.

Was ergeben nun die bisherigen Beobachtungen hinsichtlich der Ausdehnung der retropharyngealen Tumoren? Was ich in dieser Richtung an Hand der Kasuistik eruieren konnte, bestätigt genau das, was Koenig über die topographische Ausbreitung dieser Geschwülste, gestützt auf seine Studien speciell über die Wege der retropharyngealen Abscesse folgert[3]). Die Entwicklung der originären retropharyngealen Neubildungen geht in dem von Henke[4]) so benannten retrovisceralen Raum vor sich. Es ist der zwischen Pharynx und Wirbelsäule liegende, von lockerem Bindegewebe erfüllte Spalt, dessen Topographie Koenig durch seine Leiminjektionen in instruktiver Weise zur Kenntnis gebracht hat. Wird die Flüssigkeit in diesen Raum injiciert, so sieht man, sagt er, wie sich allmählich die Schleimhaut des Schlundkopfs von der Wirbel-

1) l. c. Krankheiten des Pharynx S. 59.

2) Quelle nach Koenig: Med. Times and Gazette 1863 p. 640.

3) Ueber die Bedeutung der Spalträume des Bindegewebes für die Ausbreitung der entzündlichen Processe. Volkmann's Vorträge No. 57.

4) Beiträge zur Anatomie des Menschen. I. H. Cit. n. Koenig.

säule abhebt und konstatiert aussen am Hals ein allmähliches Erheben des Kehlkopfes. Alsbald zeigt sich auch eine leichte Schwellung, eine Ausfüllung der Furche am inneren Rande des Sternocleidomastoideus in der Höhe des oberen Teiles der Luftröhre. Wenn jetzt die Weichteile nach Gerinnung des Leimes entfernt werden, so findet sich als Grund der seitlichen Schwellung ein Leimklumpen am Sternocleidomastoideus, welcher sich über den Carotisteil der Gefässscheide gelagert hat und sich nach aussen unter die Vena jugularis fortsetzt. Nimmt man nun Larynx und Trachea fort, so lässt sich der Zusammenhang dieses im „Gefässspalt" liegenden Leimergusses mit der Hauptmasse „im retrovisceralen Spalt" nachweisen. Er findet da statt, wo die Arteria thyreoidea inferior den retrovisceralen Spalt durchsetzt. Der Leimklumpen im retrovisceralen Spalt bedeckt den ganzen der hintern Schlundkopfwand angehörenden Teil der Wirbelsäule, ragt bis an die grossen Gefässe und schickt einzelne dünne Partien mit dem Buccopharyngeus nach der Wange und dem hinteren Teil des Unterkiefers. Wird die Injektion noch weiter getrieben, so füllt sich der Raum um den Oesophagus bis zum Mediastinum posticum und kommuniciert hier unter der Aorta mit der Trachea und so mit dem „präviscerale Raum". Aus diesen Bedingungen, dem eigentümlichen Verhalten des Bindegewebes und der dadurch formierten Spalträume, ist es, wie König an anderm Orte[1]) bemerkt, zu erklären, wenn Geschwülste, welche in der Mitte des retropharyngealen Raumes entstehen, sich zunächst nach der Richtung des geringsten Widerstandes, nach oben und unten ausdehnen, und wenn die von den seitlichen Pharynxwandungen von dem Bindegewebe hinter der Mandel ihren Ursprung nehmenden Neubildungen die Tendenz haben, sich nicht nach vorn, sondern in der Richtung nach der hintern Rachenwand auszubreiten.

Wenn ich nun im Folgenden die Dimensionen der Geschwülste bei den einzelnen Fällen ins Auge fassend, die Kasuistik durchgehe, so geschieht dies eines Teils um zu sehen, wie ihr Verhalten zu der oben referierten Schilderung der Ausbreitungswege stimmt, andererseits möchte ich durch dieses Détailstudium die Beantwortung der Frage vorbereiten, wie diesen Geschwülsten am besten operativ beizukommen ist.

Betrachten wir zuerst die Höhen- oder Tiefendimension des Wachstums der primär retropharyngealen Neubildungen, so können wir die Ausdehnung in dieser Richtung nach

1) Deutsche Chirurgie l. c.

jenen Etagen abgrenzen, wie sie Krönlein für die Pharynxcarcinome, entsprechend der topographischen Einteilung des Pharynx in den Werken von Merkel und Gerlach vorgeschlagen hat [1]). Nach diesen zerfällt der Pharynx, der in toto von der Schädelbasis bis zur Höhe des 6. Halswirbels reicht (Höhe des Ringknorpels), in einen nasalen, oralen und laryngealen Raum. Die Grenze zwischen dem nasalen und dem oralen Raum wird durch eine Ebene gebildet, welche man sich in Fortsetzung des harten Gaumens nach hinten gegen die Wirbelsäule gezogen denkt; sie trifft hier ungefähr den vorderen Bogen des Atlas. Die Grenze zwischen dem oralen und laryngealen Raum wird durch eine Ebene markiert, welche vom Zungenbeinkörper nach hinten gelegt wird, sie trifft die Wirbelsäule etwa in der Höhe zwischen dem 3. und 4. Halswirbel und wird nach oben vom freien Rande der Epiglottis überragt.

Ein Ueberblick der Fälle von diesen anatomischen Gesichtspunkten aus zeigt uns: 1. Neubildungen, welche bereits die ganze Höhe des Pharynxschlauches, also alle 3 Etagen okkupieren. Da ist in erster Linie der Fall Bidder's zu nennen [2]), bei welchem dem Wachstum der Geschwulst nicht durch Operation Einhalt gethan wurde und die Verhältnisse an der Leiche des an der Affektion Gestorbenen untersucht werden konnten. Hier war der ganze Raum zwischen der unteren Fläche des Keilbeinkörpers bis zur Höhe des 4. Halswirbels eingenommen. Bei unserer eigenen Beobachtung reichte der Tumor von der Schädelbasis bis zur Zungenbeinhöhe, er nahm also beide oberen Etagen und z. Teil die unterste ein. Ebenso erstreckt sich die Geschwulst bei dem Falle Berr's von der Schädelbasis „bis über den oberen Teil" des Kehlkopfes.

Bei den Fällen Busch 1, Kelburne King und Bickersteth 1, nahm die Geschwulst mehr den naso-oralen Abschnitt ein; ihr unteres Ende liess sich beim ersteren „in der Höhe des Kehldeckels fühlen". Beim Fall Caspary's ging sie von der Schädelbasis bis „zum oberen Rande der linken Zungenbeinhälfte."

Mehr oro-laryngeal sass das Neoplasma beim 2. Falle Busch's; es reichte „nach unten über den freien Rand des Kehldeckels hinaus und lehnte sich mit seiner Oberfläche an die linke

1) Ueber Pharynxcarcinom und Pharynxexstirpation. Beiträge zur klin. Chir. Bd. 19. S. 67.

2) Dieser wichtige Fall ist in keiner andern Bearbeitung dieses Themas berücksichtigt.

Hälfte des hinteren Teiles desselben".

Das Seitenwachstum gestaltet sich je nach dem Ausgangspunkt der Tumoren verschieden. Der inoperable maligne Fall Bidder's zeigt auch in dieser Richtung die grössten Dimensionen. Wir sagten von ihm bereits, die Geschwulst sei vom Keilbein ausgehend diffus nach allen Seiten hingewuchert, am weitesten und tiefsten aber in den, den Halsgefässen und dem unteren Teil des Sternocleidomastoideus entsprechenden Bindegewebsspalten. Sie umwächst hier, heisst es in der Beschreibung weiter „die grossen Halsgefässstämme, hat linkerseits den Sternocleidomastoideus bis auf sein unterstes Ende gänzlich zur Atrophie gebracht und in sich aufgenommen, während rechts noch einige dünne Bündel des Muskels über der Geschwulst zu erkennen sind. Oben liegt der Tumor hart an der Parotis, weiter unten läuft er über die Seitenteile der Glandula thyreoidea hin, ohne diese Drüsen jedoch in Mitleidenschaft zu ziehen".

Es wurde schon bemerkt, dass die von einer Pharynxseite ausgehenden Geschwülste vor allem die Tendenz zeigen, gegen die hintere Rachenwand sich auszudehnen. Betrachten wir die einzelnen Fälle, so sehen wir, dass die Tumoren verschieden weit zwischen Rachenwand und Wirbelsäule sich gegen die andere Seite verschieben. Bei Fall Busch 2 reicht die von links ausgehende Geschwulst bis hart an die rechte Mandel; in unserem Fall geht sie ebenfalls von links aus bis über die Medianlinie, so dass die Uvula ihr aufliegt. Auf der Seite des Ausgangspunktes wachsen diese seitlichen Neoplasmen zum Teil so weit nach aussen, dass sie am Hals unter dem Kieferwinkel prominent werden (Fälle Caspary, Ritter, Brunner). Natürlich treten sie dabei frühzeitig zu den grossen Halsgefässen und Nerven in innigste Beziehung und umklammern dieselben, wenn sie maligner Natur sind, so wie dies vom Falle Bidder's erwähnt ist. Das bösartige Neoplasma bei Busch 4 ging von rechts aus „zunächst bis an das Gefässbündel, wickelt die Carotis, die komprimierte Vena jugularis, den Vagus und Sympathicus ein".

Die Ausdehnung nach vorn, das Vordringen gegen Nase-Mundraum, Larynx gestaltet sich je nach dem Ausgangspunkte der Tumoren, je nach der Höhe ihres Sitzes und je nach ihrer Wachstumsenergie verschieden. Wir hörten eingangs dieser Arbeit aus der Schilderung Busch's, dass grosse Geschwülste so weit nach vorn wachsen, bis sie an den hinteren Rand des harten

Gaumens reichen. Die an der Schädelbasis anfangende Geschwulst beim Falle Berr wuchs mit 2 Wülsten in die Nasenhöhle hinein; man konnte „zwischen dem hinteren Rande des harten Gaumens und der angedrückten Pharynxwand" mit einem Katheter kaum durchdringen. Bei mehr oro-laryngealer Entwicklung werden Gaumensegel, Zungengrund und Kehlkopf nach vorn gedrängt, es kann die Epiglottis abgehoben und an den Gaumengrund gedrückt werden, z. B.: Busch sagt von seinem 2. Falle: „da nämlich die Geschwulst einen so tiefen Sitz hatte, dass sie sich gegen die hintere Kehldeckelwand lehnte, so wurde das Schliessen der Epiglottis von ihr verhindert, und der Patient musste bei jedem Bissen besondere Manöver anstellen, um durch denselben den Kehldeckel an der Geschwulst vorbeizudrücken." Auch beim 2. Falle Busch's überdeckte der Tumor den Eingang zum Larynx. Das topographische Bild, welches Geschwülste von dieser Ausdehnung im Sagittalschnitte darbieten, deckt sich hinsichtlich der Verdrängung der Organe wohl ziemlich genau mit demjenigen des stark vorgebuchteten Retropharyngeal-Abscesses. Hinten auf der Wirbelsäule und oben an der Schädelbasis bietet die Knochenrückwand wenigstens dem Wachstum der nicht malignen Geschwülste halt, nicht aber der Expansivkraft der bösartigen Neoplasmen. Das Sarkom bei Bidder's Fall wuchert in das Skelett hinein und bewirkt teilweise Zerstörung von Keilbein, Atlas, Epistropheus. Bei Fall Busch 4 (Spirituspräparat) ist der maligne Tumor ins Keilbein gewachsen und bis zur mittleren Schädelgrube vorgedrungen.

Es ist nach gegebener Schilderung der Ausdehnung der retropharyngealen Geschwülste verständlich, dass ihr Hauptcharakterium, das Vordrängen der Rachenwand in verschiedenen Wachstumsphasen einen verschiedenartigen Aspekt darbieten muss. Es werden bei zunehmendem Wachstum immer fernere Teile der Schleimhaut zur Bedeckung herbeigezogen, so dass allmählich die Duplikaturen und Falten sich ausgleichen, Arcus palato-glossus und pharyngeus, ja selbst das Gaumensegel zur Ueberkleidung der Geschwulst herhalten müssen. Von der Tonsille sagten wir schon, dass sie bei den Tumoren mit seitlichem Ausgangspunkt zur Seite gedrängt werde, oder ihren Sitz auf der Höhe der Geschwulst einnehme. Bei einem der Fälle Busch's, bei welchem die Neubildung von der linken Seite der Fauces ausging, konnte man in der Mittellinie der Geschwulst, und auch fast in der Mittellinie der Mundhöhle einen

bohnengrossen Körper wahrnehmen, dessen Follikel und Gruben ihn deutlich als Tonsille charakterisierten. Dieser Körper lag aber nicht wie gewöhnlich in einer Nische, sondern gerade auf einem der erhabensten Punkte, indem die Vertiefung, in welcher er sich früher befand, ausgeglichen, die Arcus palatoglossus und pharyngeus verstrichen und zum Ueberzuge der Geschwulst verwendet waren. Der Arcus palato-glossus, sagt Busch, lässt sich gewöhnlich noch in einem kleinen Rudimente nachweisen, denn wenn man die Zungenwurzel stark abwärts drückt, so spannt man den Ansatz desselben an der Zunge und sieht ihn als eine kaum linienlange Schleimhautfalte sich von der Zunge auf den Ueberzug der Geschwulst fortsetzen.

Symptome.

Die objektiven Erscheinungen, welche die primär retropharyngealen Geschwülste darbieten, ergeben sich aus der vorstehenden Beschreibung ihrer Topographie, der durch sie bedingten anatomischen Veränderungen und ihrer Ausdehnung von selbst. Man sieht bei geöffnetem Munde in der Höhle der Fauces und des Rachens einen mit Schleimhaut überzogenen Körper, der je nach der Phase des Wachstums zur Zeit der Betrachtung verschiedene Dimensionen einnimmt. Während kleinere Tumoren, Anfangsstadien der Neubildung oft nur vom Munde aus sichtbar sind, können bei vorgeschrittenem Wachstum die Geschwülste so weit nach aussen dringen, dass sie in der Fossa retromandibularis und submaxillaris sichtbar werden, ja es können wie bei dem Falle Bidder's, der das Extrem der Entwicklung präsentiert, an den Seiten des Halses knollige Wülste erkennbar werden, welche vom Kieferwinkel dem Laufe des Sternocleidomastoideus folgend, bis in die Gegend des Sternum herabziehen.

Die meisten beschriebenen Tumoren hatten zur Zeit der Beobachtung ungefähr die Grösse eines Hühnereies bis Gänseeies; beim Falle Bickersteth 2 wird das Fibrom als feigengross bezeichnet. Ihre Konsistenz wechselt natürlich je nach der histologischen Zusammensetzung. In unserem Fall z. B. fühlte sich das Myxofibrom „ziemlich weich" an, das Fibrosarkom Ritter's war „derb" und „fluctuierte mässig", bei Fall Busch 2 war das Sarkom „sehr weich", dasjenige bei Fall Caspary „elastisch fest", das Fibrochondrom bei Bickersteth 1 „hart". Die Oberfläche ist verschieden gestaltet; glatt ohne Lappung bei unserem Fall, „höckerig"

bei Busch 2 u. s. w. Wichtig für die Frage der operativen Therapie ist die Beweglichkeit. Bei den meisten der vorliegenden Fälle hatte die Geschwulst einen gewissen Grad von Verschiebbarkeit (Fälle Ritter, Brunner, Busch, Caspary), der kleine Tumor im Falle Bickersteth 2 wird sogar als „sehr beweglich" geschildert, ebenso der Tumor beim 1. Fall als „freely movable". Damit steht in Einklang, dass bei der Operation, wie wir sehen werden, oft das Vorhandensein einer Kapsel konstatiert wurde, die es möglich machte, die Geschwulst auszuschälen. Selbstverständlich konnte bei den ins Skelett hineingewachsenen malignen Neoplasmen (Bidder, Busch 4) von einer Verschiebung auf der Unterlage nicht mehr die Rede sein. Differentialdiagnostisch von Wichtigkeit ist die Beweglichkeit der Geschwulst beim Schluckakt; eine solche wird ausdrücklich von Ritter hervorgehoben, auch bei unserem Fall war sie in geringem Grade vorhanden.

Der Schleimhautüberzug der Geschwülste bleibt bei der Mehrzahl der Fälle intakt, er ist nur durch zahlreiche erweiterte Venen bläulich livid gefärbt, so bei unserem Fall. Ulcerationen, geschwürige Substanzverluste stellten sich bei den Fällen Busch 2 und Caspary ein; sie wurden beim letztern zur Quelle „beträchtlicher" Blutungen.

Busch bemerkt vom 1. seiner Fälle, dass die Carotis auf Seite der Geschwulst auffallend stark entwickelt war. In anderen Beschreibungen fand ich davon nichts erwähnt, bei meinem Fall war dies nicht nachzuweisen.

Wir kommen auf die subjektiven Beschwerden und funktionellen Störungen zu sprechen. Dass auch diese je nach dem Sitz und der Grösse der Geschwulst verschieden sein müssen, leuchtet ein. Dass der Charakter der Neubildung, ob gut- oder bösartig, Differenzen bedingen muss, ist ebenfalls klar; ein infiltrativ wachsendes, in der Nähe von wichtigen Gefässen und Nervenstämmen sich entwickelndes Sarkom zieht die letzteren schneller in Mitleidenschaft als ein langsam entstehendes, sich einkapselndes Fibrom. Indessen erinnern wir uns an das früher Gesagte, wonach es sich gerade hier wieder auf das deutlichste zeigt, dass für die Bösartigkeit einer Geschwulst nicht nur ihre Eigenschaften, sondern vor allem auch ihr Sitz massgebend sind. Wünsche sagt „kleine Geschwülste geben meist gar keine Symptome, und der Kranke beachtet sie oft jahrelang nicht, da sie ihm keine Beschwer-

den machen; das mag für manche Fälle stimmen, doch zeigt die Beobachtung von Bickersteth, dass auch kleine Tumoren bei gewissem Sitz sehr lästige Erscheinungen bewirken können; es machte bei diesem Falle die sehr bewegliche hinter der Tonsille entstehende Neubildung schon bei Feigengrösse „beträchtliche Schling- und Respirationsbeschwerden." Nach Busch bringen die Pseudoplasmen bei geringer Grösse und etwas hohem Sitze keine andere Störung hervor, als dass sie die Stimme verändern, so wie es hypertrophierte Tonsillen oder irgend ein fremder die Rachenhöhle verengender Körper bewirken würde. Näselnde Sprache war eine der ersten Veränderungen, welche bei unserer Patientin auffielen. Hochsitzende Tumoren verlagern die Choanen und zwingen die Kranken, durch den Mund zu atmen, ferner bewirken sie durch Verlagern des Ostium tubae Eustachii, wenn auch nur auf einer Seite, Gehörsstörung; Ohrenrauschen war unserer Kranken ein besonders lästiges Symptom.

Frühzeitig machen sich wohl bei den meisten Patienten Schlingbeschwerden bemerkbar; es ist den Leuten, als ob ihnen etwas im Halse stecken bliebe. Bei vorgeschrittenem Wachstum und oro-laryngealer Entwicklung der Tumoren, hauptsächlich aber bei starker Ausdehnung nach vorn gegen die Epiglottis hin[1]) müssen Schling- und Atembeschwerden allmählich in hohem Masse sich bemerkbar machen. Bei meinem Fall mit ca. hühnereigrossem Tumor, der allerdings nur etwas über die Mittellinie gegen die gesunde Seite sich erstreckte, musste ich mich wundern, das dass Schlucken nicht mehr Schwierigkeiten machte; es stimmt dies zu der Bemerkung König's, es sei die Störung des Schlingens meist nicht so erheblich, wie man bei dem schmalen Spalt, in welchen der Rachenraum verwandelt ist, denken sollte. Bei anderen Fällen mit vorgeschrittenem Wachstum, so bei Busch 2, bei welchem die Verhältnisse ganz ähnlich wie auf dem erwähnten Bilde lagen — die Geschwulst lehnte sich gegen die hintere Kehldeckelwand —, wurde das Schliessen der Epiglottis von ihr verhindert, und der Patient musste, wie früher schon erwähnt, „bei jedem Bissen besondere Manöver anstellen, um durch denselben den Kehldeckel an der Geschwulst vorbei zu drücken."

Respirationsbeschwerden stellen sich bei einer An-

1) In Zukerkandel's Atlas der topographischen Anatomie. I. Fig. 173 finden sich diese Verhältnisse in dem Bilde eines retropharyngealen Abscesses illustriert.

zahl von Fällen in verschieden hohem Grade ein, vom leichten Stridor, wie bei unserer Patientin bis zur höchsten Atemnot mit Erstickungsanfällen bei den Fällen Busch 1 und 2, Berr, Caspary. Die Erstickungsanfälle treten namentlich im Schlafe ein, und Busch giebt für den einen seiner Fälle folgenden Erklärungsversuch: Da die Geschwulst mit ihrem unteren Ende gerade bis auf die Epiglottis reichte, so nimmt er an, dass die Muskeln Tensor und Levator palati so wie der Staphylopharyngeus durch ihre Wirkung auf die die Geschwulst überziehende Schleimhaut im Wachen die grösseren Beschwerden verhinderten, dass dagegen das Nachlassen ihrer Wirkung im Schlafe die Geschwulst herabsinken liess, wodurch der Eingang zu den Luftwegen geschlossen und der Erstickungsanfall hervorgerufen wurde, welcher bei dem Erwachen dann wieder aufhörte. Bei der Kranken Berr's ergab sich die merkwürdige Erscheinung, dass im Schlafe nach einigen Atemzügen nahezu eine Minute lange Intervalle ohne alle Luftaufnahme eintraten. Patientin fuhr aus ihrer zusammengekrümmten seitlichen Haltung, den Kopf nach unten gesenkt, plötzlich in die Höhe, machte 3—4 rasselnde Atemzüge und sank dann wieder in die alte Lage wie leblos zurück. Der 2. Kranke Busch's konnte bei gerader Kopfhaltung ziemlich gut atmen, indem dann die Luft auf der rechten Seite hinter der Geschwulst in den Kehlkopf gelangen konnte. Sobald der Patient aber den Kopf nach rechts wandte, war der Zugang für die Luft hermetisch abgeschlossen und weder Respiration noch Sprechen möglich. — Wird bei solch hohen Graden von Dysphagie und Atemnot nicht operative Hülfe gebracht, nimmt die Geschwulst noch mehr zu, so muss natürlicherweise ein Zeitpunkt kommen, wo Inanition oder Asphyxie zum Tode führen.

Busch sagt, es zeichnen sich die malignen Tumoren, wie die von Wutzer, Vidal und Lebert mitgeteilten Fälle beweisen, vor den gutartigen Geschwülsten bald durch lancinierende Schmerzen aus. Dies stimmt bei einem Teil der publicierten Fälle. Der Kranke Bidder's gab bei seiner Aufnahme ins Krankenhaus an, seit einigen Wochen bei jeder Bewegung des Kopfes Schmerzen im Halse zu haben. Der Patient Caspary's klagte erst bei vorgeschrittenem Wachstum seines Sarkoms über Schmerzen von enormer Heftigkeit, die vom Halse nach dem Ohr und der Stirn ausstrahlten. Es sind dies die malignen Neoplasmen, welche frühzeitig die in der Fossa carotica gelegenen zahlreichen Nervenstämme umwachsen und so die Neuralgien bewirken.

Der Fall Bidder's, der wie schon hervorgehoben wurde, das Extrem des ungehinderten Wachstums eines Retropharyngealtumors darbietet, ist — wohl eben in Folge dessen — dadurch einzig in seiner Art, dass er vollständig die Erscheinungen der Spondylitis cervicalis zeigt. Patient hält den Kopf immer gerade und steif und bewegt den ganzen Rumpf mit, wenn er den Kopf wenden soll. Beim Auf- und Niederlegen hält er sich mit grosser Vorsicht den Kopf mit beiden Händen; jede passive Bewegung desselben ist ihm schmerzhaft. Diese Symptome werden verständlich, wenn wir uns daran erinnern, dass dieses diffuse periostale Sarkom Atlas und Epistropheus teilweise zerstört hatte und natürlich auch den Bandapparat in Mitleidenschaft zog.

Dieser Fall weist aber noch eine weitere Eigentümlichkeit der Symptomatologie auf; Patient kann den Mund nicht öffnen, er bringt trotz aller Anstrengung die Zahnreihen kaum 1 cm von einander. Das Sarkom war, wie wir hörten, diffus nach allen Seiten gewuchert, lag „oben hart an der Parotis", es hatte also jedenfalls die Fossa infratemporalis und retromandibularis ausgefüllt und so die Bewegungen des Unterkiefers behindert.

II.

Die retrovisceralen Strumen.

Zu den retropharyngealen Geschwülsten im weiteren Sinne gehören auch die retropharyngealen Strumen, d. h. jene Kröpfe, welche im retrovisceralen Raume sich entwickeln und dabei hinter den Pharynx zu liegen kommen. Da ein Teil dieser Kröpfe tiefer im retrovisceralen Raume sich ausdehnt, also mehr den Oesophagus als den Pharynx umgeht, so hat man mit Recht für diese den Sammelnamen retrovisceral e Kröpfe eingeführt (Ruhlmann), der die retropharyngealen und retroösophagealen in sich vereinigt. Wir besitzen über diese Klasse von Strumen aus neuester Zeit stammende umfassende Arbeiten, die fast alles Wissenswerte berücksichtigen, nur die Beziehungen zu den übrigen retrovisceralen Tumoren sind darin meist nur ganz kurz abgehandelt. Es muss mir also hier vor allem darauf ankommen, sie besonders in ihrem topographischen Verhalten im Vergleiche zu den früher geschilderten Geschwülsten zu untersuchen.

Die erste umfassende Bearbeitung des retrovisceralen Kropfes rührt von Ruhlmann her (1880)[1]. Nachdem lange vorher schon

1) Considérations sur un cas de goitre kystique retropharyngien. Dissertation. Strassburg 1880.

einzelne Individuen gezeichnet worden, schildert er zum ersten Male die Gattung; er sammelt die Kasuistik, welche mit dem Falle von v. Bruns-Lotzbeck[1]) bis ins Jahr 1859 zurückreicht, und charakterisiert das Krankheitsbild nach Aetiologie, Symptomatologie, berücksichtigt auch kurz die Beziehungen desselben zum retropharyngealen Abscess und zu den retropharyngealen Tumoren. Ruhlmann's Arbeit ist die grundlegende. Von ihr geht die 3 Jahre später (1883) publicierte ausführliche Abhandlung C. Kaufmann's[2]) aus, welche die Kasuistik durch Hinzufügung eigener wertvoller Beobachtungen vermehrt, andererseits durch kritische Sichtung reduciert. Aeusserst klar und übersichtlich ist sodann die Schilderung, welche Wölfler (1890) unter Benützung der genannten Abhandlungen in seinem ausgezeichneten Buche „Ueber die chirurgische Behandlung des Kropfes" giebt[3]), ein Werk, das nach meinem Dafürhalten eines der hervorragendsten der neueren chirurgischen Litteratur ist. Die Dissertationen Brüning's[4]) (1886) und Bucher's[5]) (1894), insbesondere die letztere, bringen weiter genau beobachtete Fälle; eine neueste Arbeit von Reinbach[6]) (1898) ist speciell den accessorischen retrovisceralen Strumen gewidmet. Aus diesen mir vorliegenden zusammenfassenden Arbeiten, sowie aus dem Studium der einzeln mitgeteilten Fälle und der Beobachtung eines eigenen, später beschriebenen Falles schöpfe ich das, was ich über diese Art von retropharyngealen Tumoren hier mitzuteilen für nötig finde, um von dieser Affektion ein abgerundetes Bild zu geben, das wir mitsamt den schon beschriebenen Geschwülsten in einem Rahmen betrachten wollen. Ruhlmann war es, welcher, wie gesagt, zuerst unter dem Sammelbegriffe „Retroviscerale Strumen" die retropharyngeal und retroösophageal gewachsenen Kröpfe zusammenfasste[7]). Er war es auch, welcher zuerst von diesen oben erwähnten Sammelarbeiten die retrovisceralen Kröpfe in anatomischer Hinsicht in 2 Klassen teilte:

a) retropharyngeale und retroösophageale Strumen, welche aus

1) Deutsche Klinik. 1859. Bd. XI. S. 58.

2) Die Struma retro-pharyngo-oesophagea. Deutsche Zeitschrift f. Chir. 1883. Bd. 18. S. 255 ff.

3) Berlin. Verl. Hirschwald 1890.

4) Ueber retro-pharyngo-oesophageale Strumen. Dissert. Würzburg 1886.

5) Ueber cirkuläre und retroviscerale Kröpfe. Dissert. Zürich 1894.

6) Ueber accessorische retroviscerale Strumen. Diese Beiträge. 1898. Bd. XXI H. 2.

7) Vergl. Abschnitt „Historique". S. 11.

den Seitenlappen der Schilddrüsen hervorgehen und eine Verlängerung der letzteren darstellen („formant une espèce de prolongement de ces derniers").

b) accessorische retropharyngeale und oesophageale, welche mit der Schilddrüse keinen Zusammenhang haben.

Ich sagte, dass Ruhlmann von den erwähnten „Sammelarbeiten" zuerst diese Klasseneinteilung machte. Vorher schon hat H. Braun, der den ersten Fall von retrovisceraler accessorischer Struma mitteilt (1878)[1]), den wir bald genauer kennen lernen werden, hervorgehoben, dass diese seltenen Fälle nicht verwechselt werden dürfen mit jenen, in welchen ebenfalls Atem- und Schluckbeschwerden entstehen dadurch, dass eine Struma zwischen Trachea und Oesophagus sich entwickelt, „oder dass die hintersten Partien der Schilddrüse selbst anschwellen und dann zwingenförmig den Oesophagus einschliessen".

Die Teilung ist also hier schon klar vollzogen.

Diese für die Erkenntnis der Sache sehr wichtige Entscheidung glaubte ich historisch getreu hier fixieren zu müssen; namentlich aber halte ich es für angezeigt, das Verdienst Ruhlmann's besonders hervorzuheben, denn seine im bescheidenen Gewande einer Dissertation nicht in einer Zeitschrift erschienene Arbeit steht in Gefahr, übersehen oder unterschätzt zu werden. Ich schliesse dieses beispielsweise aus der Darstellung Reinbach's, welcher, wahrscheinlich weil ihm die Abhandlung Ruhlmann's im Original nicht vorlag, die bezeichnete fundamentale Klassificierung der retrovisceralen Strumen irrtümlicher Weise Kaufmann zuschreibt, indem er sagt[2]): „Kaufmann ist der erste Autor, welcher unter den retrovisceralen oder, wie er sie nennt, retropharyngo-ösophagealen Strumen zwei Gruppen scharf unterscheidet, die accessorischen Kröpfe und diejenigen, bei denen es sich um eine Kropfbildung in einem hintern Horn der Schilddrüse handelt."

Es muss hier auch ein Passus in der Kaufmann'schen Arbeit, der auf die Nomenklatur sich bezieht und historisch-sachlich nicht korrekt ist, berichtigt werden. Kaufmann[3]) sagt: „Unsere Kropfform wurde entweder Struma retro-pharyngea (Ruhlmann) oder retro-oesophagea genannt (Braun, Kocher). Durch die Annahme, dass der Tumor sich entwickelt in einem an der Uebergangsstelle des Pharynx in den Oesophagus hinter letzteren tretenden hinteren Horne der Schilddrüse

1) Exstirpation einer Struma accessoria posterior. Czerny, Beiträge zur operativen Chir. 1878. S. 52 ff.

2) l. c. S. 379.

3) l. c. S. 275.

wird ohne weiteres klar, dass es allerdings möglich ist, dass die Vergrösserung dieses hinteren Hornes entweder mehr nach oben hinter den Pharynx hinauf oder aber nach unten zu sich machen kann, wodurch also der grössere Teil der Geschwulst retro-pharyngeal oder retro-ösophageal liegt. Aber gleichwohl handelt es sich um ein und dieselbe Geschwulstbildung, und eine besondere Nomenklatur hat weder eine theoretische noch praktische Bedeutung. Ich habe die Bezeichnung Struma retro-phar.-oesoph. gewählt; sie ist zweifelsohne die exaktere, aber leider etwas schwerfällig. Henke hat bekanntlich den Raum, in welchem unsere Tumoren zur Entwicklung kommen, retrovisceralen Spaltraum genannt; man könnte sehr wohl von einer retrovisceralen Struma sprechen. Es scheint mir aber zu gewagt, diese Bezeichnung zu adoptieren, zumal sie bis jetzt für andere Affektionen dieser Gegend noch nicht allgemein im Gebrauch ist."

Ruhlmann hat keineswegs, wie hier gesagt ist, diese „Kropfform" in toto „Struma retropharyngea" getauft. Wie aus der eben gegebenen Charakteristik der beiden Klassen hervorgeht, hat er schon die ganze Gattung dieser Strumen „goitres retro-visceraux" genannt, sagt er doch schon im ersten Satze der historischen Einleitung: „La littérature médicale ne renferme qu'un nombre très-restreint de cas de goitres retro-viscereaux" etc. Je nach dem Sitze nennt er die retrovisceralen Kröpfe retro-pharyngeale oder retro-ösophageale. Seinen eigenen Fall heisst er „cas de goitre kystique retro-pharyngien". Die Kasuistik der beiden formulierten Klassen bringt er unter den Titeln: A. Goitres retro-visceraux développés aux dépens des lobes latéraux du corps thyroïde et formant une espèce de prolongement de ces derniers. B. Goitres accessoires rétro-visceraux.

Die reinste Form des retrovisceralen Kropfes und besonders des retropharyngealen ist in jenen hinter dem Pharynx und dem Oesophagus gelegenen Kröpfen gegeben, welche aus accessorischen Schilddrüsen hervorgehen. Nach Wölfler unterscheiden wir wahre Nebenkröpfe und falsche. Die falschen unterscheiden sich von den wahren dadurch, dass sie mit der Hauptdrüse noch durch Schilddrüsen- oder Kropfsubstanz zusammenhängen. Die wahren sind entweder vollkommen isoliert, d. h. ohne Zusammenhang mit der Hauptdrüse, oder aber durch eine Brücke von Bindegewebe mit ihr verbunden, im letzteren Falle heissen wir sie alliiert. An diese Einteilung halte ich mich im Folgenden insoweit, als ich in einer 1. Abteilung die wahren accessorischen retrovisceralen Kröpfe behandeln, in einer 2. unter

1) l. c. S. 11.

dem Titel „Parenchymatös mit der Hauptdrüse zusammenhängende retroviscerale Kröpfe“ auch die falschen Nebenstrumen besprechen werde.

1. Wahre accessorische retroviscerale Kröpfe.

Es sind als Repräsentanten dieser Kategorie nur ganz wenige Fälle publiciert; der erste ist der schon erwähnte Czerny-Braun'sche Fall. Ich gebe das klinische Bild dieses typischen Vertreters ausführlich wieder[2]):

Eine 30jährige Frau wurde im Zustande hochgradiger Erstickungsnot am 26. Mai 1877 in die chirurg. Klinik Heidelberg aufgenommen. Als Ursache für dieselbe erkannte man einen Tumor, „dessen oberer Abschnitt vom Munde aus sichtbar, die hintere und linke Wand des Pharynx vorwölbte, dessen unterer Abschnitt aber von der Epiglottis und den Cartilagines arythaenoideae verdeckt wurde. Die Geschwulst fühlte sich weich, elastisch wie fluktuierend an, war kaum verschieblich und hatte eine glatte, von unveränderter Schleimhaut überzogene Oberfläche. Bei der sogleich vorgenommenen Probepunktion entleerte sich jedoch keine Flüssigkeit. Zur Beseitigung der bestehenden Erstickungsgefahr wurde von Herrn Prof. Czerny die Eröffnung der Luftwege im Lig. conicum vorgenommen, worauf unmittelbar die Atmung eine vollkommen freie wurde. Die laryngoskopische Untersuchung ergab eine Verengerung des Kehlkopfeinganges durch einen Tumor, der die linke Cartilago arythaenoidea um einige Millimeter nach vorn und innen verdrängt hatte und die Stimmbänder vollkommen überdeckte. Aussen am Halse konnte man ausser einem geringen Grade von Struma, wie er hier zu Lande häufig gefunden wird, in der Tiefe unbestimmt eine vermehrte Resistenz bemerken. Mit einiger Vorsicht gelang es, den Schlundstösser neben der Geschwulst vorbei in den Oesophagus einzuführen. Beim Zurückziehen merkte man, dass die Schlundsonde zuerst ca. 7 cm unterhalb des Zungenbeins festgehalten wurde, wodurch sich die Ausdehnung der Geschwulst nach abwärts annähernd bestimmen liess.“

Die Anamnese ergab, dass die Pat. früher immer gesund war, bis vor 4 Jahren, zu welchem Termin sie eine Pleuritis durchgemacht hatte. Die erwähnte Struma bestand schon lange Zeit ohne irgend welche Beschwerden zu veranlassen. Ueber das Entstehen der Geschwulst im Halse konnten keine Angaben gemacht werden. Dieselbe schien zum ersten Male vor wenigen Wochen Erscheinungen, als Schmerzen beim Schlucken, im Kopfe und im linken Ohr verursacht zu haben, die sich jedoch alle

1) Czerny, Neue Operationen Nr. 2 Exstirpation eines retrooesophagealen Kropfes. Centralbl. f. Chir. 1877. Nr. 28. S. 433.

2) Nach Braun l. c.

wieder verloren, bis zu dem plötzlichen Erstickungsanfalle, der die Kranke veranlasste, das Spital aufzusuchen. Der Tumor wurde „mit der grössten Wahrscheinlichkeit für ein Sarkom gehalten“ und am 5. VI. von Czerny exstirpiert. Die Operationsbeschreibung folgt später.

Die exstirpierte Geschwulst hatte etwa die Grösse und das Aussehen eines Gänseeis. Die mikroskopische Untersuchung ergab Strumagewebe. Die Respirationsbehinderung blieb nach der Operation bestehen, und Pat. musste mit Kanüle entlassen werden. Ursache der Behinderung war eine Verlagerung der Cartil. arythaenoidea, bedingt wahrscheinlich durch Lähmung des M. crico-arythaenoideus.

Der 2. Fall wurde von Weinlechner beobachtet[1]). Ich halte es für nötig, auch diesen ausführlicher mitzuteilen, damit der Leser Gelegenheit hat, sowohl Krankheitsbilder dieser Strumen unter sich zu vergleichen, als auch diese mit den früher geschilderten Geschwülsten, speciell mit der detaillierten Schilderung meines Falles von Myxofibrom.

„Abgeirrter, kastaniengrosser Schilddrüsenknoten am untersten Ende der hinteren Wand des Schlundkopfes mit konsekutiver Erweiterung des Pharynx und hochgradigen Schlingbeschwerden.

Die 62jährige Pat. „ist seit 20 Jahren mit mässigen, ohne bekannte Veranlassung aufgetretenen Schlingbeschwerden behaftet, die wohl konstant vorhanden, aber ohne bedeutende Verschlimmerung blieben, diese trat erst vor einem Jahre auf und nahm in der letzten Zeit rasch zu. Feste Speisen schluckte Pat. in kleinen, gut gekauten Bissen leichter als Flüssigkeiten, die nur in geringer Menge und wohl nach mehrfachen Schlingversuchen geschluckt werden konnten, wodurch oft Suffokationsanfälle hervorgerufen werden. Die Kranke ist in ihrem Ernährungszustande nicht herabgekommen. Der untersuchende Finger fühlt nun an der hinteren Rachenwand in der Höhe der Epiglottis eine mehr nach links sich ausbreitende, breit aufsitzende, über wallnussgrosse, von normaler Schleimhaut bedeckte, derb elastische, glatte, nicht fluktuierende Geschwulst, die sich nach oben hin 2 cm weit vorschieben lässt. Der Schlundkopf ist sowohl zu beiden Seiten, als nach unten bedeutend erweitert. Der Kehlkopf steht tiefer als normal. In der Ausweitung hinter dem linken Arcus palato-pharyngeus sieht man einen halbmondförmigen Abschnitt der Carotis interna pulsieren. Beim Laryngoskopieren muss man die Pat. intonieren lassen, um die Geschwulst ganz zu sehen, da dieselbe durch die Epiglottis verdeckt wird. Die Aryknorpel sind

1) Monatsschrift f. Ohrenheilkunde 1883. Nr. 12. Ueber retrooesophageale Schilddrüsentumoren.

nicht zu sehen. Beiderseitige Struma mässigen Grades."

Bei der Pharyngotomie nach v. Langenbeck, über die wir später sprechen werden, liess sich die kugelrunde, kastaniengrosse Geschwulst nach Spaltung der Kapsel „leicht stumpf auslösen." Mit der Schilddrüse kein Zusammenhang.

An die Fälle von Braun und Weinlechner schliesst sich eng an die hochinteressante Beobachtung von Wölfler, bei welcher ein accessorischer retrovisceraler Kropf „kompensatorisch" nach Enukleation einiger Kropfknoten aus der andern Strumahälfte sich entwickelte. Während die beiden andern Fälle wahre isolierte accessorische Kröpfe sind, gehört dieser zu den alliierten, da zwischen ihm und dem linken Schilddrüsenlappen kein parenchymatöser, wohl aber ein loser Zusammenhang durch lockeres Zellgewebe, Blutgefässe und Bindegewebsstränge bestand. Der Schilderung des klinischen Bildes entnehme ich Folgendes[1]):

Man sah bei dem 21jährigen Patienten an der linken Seite des Halses — die erste Operation hatte rechts stattgefunden — 2 Geschwülste, eine oben und eine unten; die untere entspricht der Lage und Form nach dem linken Schilddrüsenlappen, die obere wird nur beim Schlucken etwas sichtbar und entspricht dem untersten Lappen einer Geschwulst, welche zum grössten Teil in der Schlundhöhle sich befindet. Vom Schlunde aus sieht man die hintere Pharynxwand, besonders aber die mittlere und linksseitige Partie derselben durch eine birnförmige Geschwulst von der Grösse eines Gänseeis vorgedrängt, die Schleimhaut darüber nur wenig verändert. Die Geschwulst ist von ziemlich weicher Konsistenz und wird rhythmisch mit dem Radialpuls gehoben; sie reicht nach oben über den weichen Gaumen hinaus, nach abwärts bis zur Epiglottis. Die Sprache ist näselnd; der laryngoskopische Befund bietet nichts Abnormes, doch liegen die Stimmbänder nicht vollkommen aneinander. Die retropharyngeale Geschwulst lässt sich etwas gegen die linke Halsseite hin verschieben. Bei der Operation sah man deutlich, dass die Verbindung mit dem linken Schilddrüsenlappen keine parenchymatöse war.

Zu den alliierten wahren accessorischen retropharyngealen Kröpfen gehört endlich der Fall Schnitzler[2]), den Braun als einziges Analogon dem seinigen zur Seite stellt.

1) Zur operativen Behandlung des sekundär retrovisceralen Kropfes. Mitteil. des Vereins der Aerzte in Steiermark Bd. XXVII 1892. Ganz kurzes Referat in Wiener klin. Wochenschr. 1892. S. 498². Da mir das Original nicht zugänglich wurde, referiere ich nach Bucher. Sein Citat ist nicht richtig, doch hatte er nach schriftlicher Mitteilung das Original vor sich.

2) Zur Diagnose und Therapie der Laryngo- und Tracheostenosen. Wiener Klinik. 1877. 1. Heft.

Ein 54jähr. Mann erkrankt 2 Jahre vor Eintritt in die Poliklinik an Heiserkeit, dazu kommen Aphonie, allmählich Atembeschwerden und Schlingbeschwerden. „Bei der Inspektion der Mundhöhle sah man tief im Schlunde, und zwar an der rechten hintern Rachenwand, die obere Hälfte einer ovalen, etwa hühnereigrossen Geschwulst, welche mit einer dünnen, gespannten und geröteten Schleimhaut überzogen schien. Mit dem Finger konnte man nur den oberen Rand und erst mit einiger Anstrengung ungefähr die Mitte der sich etwas elastisch anfühlenden Geschwulst erreichen, den unteren Rand derselben konnte man nicht umgreifen. Der Tumor gab beim Fingerdrucke ein wenig nach, indem er sowohl nach der Seite als nach unten auswich, doch war die Beweglichkeit keine grosse." Laryngoskopisch fand man: Schiefstand des Larynx, Lähmung der Stimmbänder. Behandlung mit Katheterismus. Tod an allgemeiner Schwäche, Herzlähmung. Bei der Sektion zeigt sich, dass „der rechte Schilddrüsenlappen einen Anhang besitzt in Form eines hühnereigrossen und auch ungefähr so gestalteten Knollens, der gegen das übrige Schilddrüsengewebe durch eine fibröse Hülle scharf abgegrenzt ist und sich zwischen Wirbelsäule einerseits, Pharynx und Oesophagus andererseits einlagert. Aus dieser Lage lässt sich jedoch der genannte Knollen leicht verschieben. Durch ihn erscheint sowohl der Pharynx mit dem obersten Oesophagusstücke als auch der Larynx mit der Trachea von rechts hinten nach links vorne komprimiert. Hochgradige Verschiebung der Larynxknorpel. An der Schleimhaut des Larynx Substanzverluste.

Abstrahieren wir aus diesen 4 Krankengeschichten das klinische Bild, sowie die topographische Ausdehnung der accessorischen retrovisceralen Kropfgeschwülste, so ergiebt sich Folgendes: Wir sehen bei allen 4 Fällen eine vom Munde aus sichtbare, die hintere Rachenwand vorwölbende Geschwulst, welche von normaler „oder wenig veränderter" verschiebbarer Schleimhaut bedeckt ist. Bei 3 Fällen geht der Tumor von der linken Seite des Pharynx aus und wölbt die hintere und linke Wand desselben vor, beim 4. geht er von rechts aus. Aussen am Halse ist bei dem Falle Braun „in der Tiefe unbestimmt eine vermehrte Resistenz zu bemerken"; bei dem Wölfler'schen „wird sie nur beim Schlucken" sichtbar, sie befindet sich „grössten Teils in der Schlundhöhle". Bei Weinlechner und Schnitzler ist hievon nichts angegeben. Ein Zusammenhang mit der Schilddrüse ist bei keinem Fall nachweisbar. Der Tumor hat bei den Fällen Braun und Wölfler die Grösse eines Gänseeies, bei demjenigen Weinlechner's diejenige einer Kastanie, Schnitzler nennt sie „hühnereigross".

Die Konsistenz ist „weich, elastisch, nicht fluktuierend". Hin-

sichtlich der Beweglichkeit ist angegeben: Beim Wölfler'schen Fall lässt sich der Tumor etwas nach der linken Seite verschieben, bei dem Weinlechner'schen nach oben „bis 2 cm", beim Braun'schen ist sie „kaum verschieblich", beim Schnitzler'schen „leicht verschiebbar".

In Bezug auf die Höhendimension der Geschwülste ergiebt sich: Beim Falle Braun heisst es, der obere Abschnitt sei vom Munde aus sichtbar gewesen, nach abwärts konnte mittelst Schlundsonde nachgewiesen werden, dass der Tumor bis etwa 7 cm unter das Zungenbein reichte. Bei Fall Weinlechner ist gesagt, dass die kastaniengrosse Geschwulst in der Höhe der Epiglottis „am untersten Ende der hinteren Wand des Schlundkopfes" sass, diejenige des Wölfler'schen Falles ragt oben „über den weichen Gaumen hinaus", nach abwärts bis zur Epiglottis. Bei Fall Schnitzler ist im Rachen die obere Hälfte sichtbar, „der Tumor ist zwischen Wirbelsäule einerseits, Pharynx und Oesophagus anderseits eingelagert".

Es ist somit die Geschwulst bei den Fällen Braun und Schnitzler retropharyngeal und retroösophageal gelegen, bei demjenigen Weinlechner's retropharyngeal, hauptsächlich die laryngeale Etage einnehmend, diejenige Wölfler's retropharyngeal mit hauptsächlicher Inanspruchnahme des oro-laryngealen Raumes.

Nach vorn dehnt sich beim Braun'schen Fall der Tumor so weit aus, dass er stark auf den Larynx drückt und den linken Aryknorpel dislociert. Bei demjenigen Schnitzler's entstehen in Folge des Drucks auf den Larynx schwere Ernährungsstörungen. Bei den beiden andern Fällen ist über diesen Punkt keine detaillierte Angabe gemacht, doch lassen die eingetretenen Respirationsbeschwerden, von denen gleich die Rede sein wird, darauf schliessen, dass auch hier der Tumor den Larynxeingang verlagerte. Nach aussen wird, wie oben bemerkt ist, beim Falle Wölfler's die Geschwulst beim Schlucken sichtbar, bei demjenigen Braun's war nur eine vermehrte Resistenz zu konstatieren.

Betreffs der subjektiven Beschwerden ist allen Fällen gemeinsam, dass in verschiedenem Grade Schling-, in hohem Masse Respirationsbeschwerden auftreten. Schmerzen beim Schlucken, im Kopf und im linken Ohr, dann ein plötzlicher Erstickungsanfall ist die Reihenfolge der Leiden bei dem Kranken Braun's; bei beiden andern Fällen langsamer zunehmende, dann sich hochgradig stei-

gernde Störungen des Schlingaktes und Atemnot bis zur Asphyxie. Näselnde Sprache ist beim Patienten Wölfler's ausdrücklich betont.

Wir sehen also hier Alles das, man kann sagen auf das Genaueste sich einstellen, was wir bei einem Teil der früher geschilderten retropharyngealen Geschwülste beobachtet haben, d. h. speciell bei den abgekapselten Fibromen und Sarkomen mit seitlichem Ausgangspunkt; hier wie dort ist die Entwicklung im retrovisceralen Raum in der Höhe des laryngealen Abschnittes des Pharynx, die Ueberlagerung des Aditus laryngis, oder der Druck auf die Aryknorpel d. h. die hintere oder seitliche Kehlkopfwand das Gefährlichste.

Von diesen geschilderten Formen des accessorischen retrovisceralen Kropfes, resp. speciell von derjenigen des Braun'schen Falles, den er als einzigen Repräsentanten dieser Kategorie genau in den Bereich der Kritik zieht, trennt nun Reinbach in der erwähnten Arbeit seine 3 eigenen interessanten Beobachtungen von wahren accessorischen Strumen ab und stempelt sie zu einem besonderen pathologisch-anatomischen und auch klinischen Typus.

Die pathologisch-anatomischen Differenzen seiner Beobachtungen gegenüber dem Braun'schen Fall fasst er in folgenden Sätzen zusammen: „Die Struma accessoria posterior (Braun), ein isolierter Strumaknoten, ausser Zusammenhang mit der Schilddrüse stehend. Der Typus wird bisher nur durch den einen Fall Braun's repräsentiert, in dem es sich um einen soliden Tumor handelte; ähnlich sind die Fälle Wölfler's und Weinlechner's.

Die Strumae retrovisceralis accessoriae verae, Geschwulstkonglomerate, aus mehreren Knollen bestehend, die mit einander meist locker zusammenhängen und ebenfalls keine Beziehung zur Schilddrüse haben. Die Knollen neigen sehr zur cystischen Degeneration (3 Fälle der vorliegenden Mitteilung)".

Wenn ich nun auch das differenzierende Moment dieser pathologisch-anatomischen Trennung, — isolierte Strumaknoten einerseits, Konglomerate andererseits — anerkenne, so kann ich mich mit dem nur aus den 3 Fällen formierten eigenen klinischen Typus unter Ausschluss des Braun'schen Falles nicht recht befreunden. Sehen wir uns indessen zuerst die klinischen Bilder dieser Fälle etwas genauer an.

Der 1. Fall ist der von Mikulicz in Krakau beobachtete, den Mikulicz selbst in seiner Schilderung der retrovisceralen Strumen im Handbuche der Laryngologie[1]) dem Braun'schen Fall an die Seite stellt. Wir entnehmen dem von Reinbach gegebenen Status Folgendes:

38jähr. Mann. „Unterhalb des rechten Unterkieferwinkels besteht eine diffuse Schwellung der rechten Halsseite, welche im wesentlichen das Gebiet zwischen Kopfnicker und Kehlkopf einnimmt und sich über den hintern Rand des Sternocleidomastoideus erstreckt. Die Geschwulst ist von weicher Konsistenz, gegen ihre Unterlage und Umgebung etwas beweglich; sie macht keine Mitbewegungen beim Schlingen. Die Haut ist über dem Tumor verschieblich, die Palpation nicht schmerzhaft. Am vorderen Rande des Kopfnickers fühlt man unmittelbar unter der Haut einige harte Knötchen von rundlicher Gestalt und glatter Oberfläche, welche an infiltrierte Lymphdrüsen erinnern. Ein Zusammenhang der Geschwulst mit der Glandula thyreoidea ist durch die Untersuchung nicht nachzuweisen. Die rechte Pharynxwand ist nach innen stark vorgedrängt, die Rosenmüller'sche Grube durch einen unter der Schleimhaut liegenden, weichen, nicht genau abgrenzbaren Tumor ausgefüllt. Die Schleimhaut ist normal. Der Kranke klagt nur über geringe Schlingbeschwerden, ist aber durch das „fortschreitende Wachstum des Tumors beunruhigt."

Auf diesen 2. Fall lasse ich in extenso die Hauptsache aus dem Status des 3. folgen, weil diese beiden Krankheitsbilder sich näher stehen.

36jähr. Pat. hat seit 24 Jahren eine Geschwulst an der rechten Halsseite; in ihrem 12. Lebensjahre bemerkte die Kranke zum ersten Mal einige kleine „Drüsen", die im Laufe der Jahre allmählich, aber nur unbedeutend wuchsen und keine Beschwerden verursachten. Seit 6 Jahren schnelleres Wachstum.

„An der rechten Halsseite bemerkt man einen grossen Tumor von unregelmässiger Oberfläche, der vom Sternoclaviculargelenk bis zum Processus mastoideus reicht. Der Tumor setzt sich aus einzelnen Knollen zusammen, die sich sowohl gegen die Umgebung, wie auf ihrer Unterlage wie gegen einander selbst leicht verschieben lassen. Die Haut über der Geschwulst ist unverändert und frei beweglich.

Die Konsistenz der einzelnen Knoten ist weich; deutliche Fluktuation ist nicht vorhanden, einzelne Knollen fühlen sich etwas härter an. Der Sternocleidomastoideus liegt über dem Tumor und ist durch ihn nach hinten gedrängt. Die grossen Gefässe liegen hinter dem Tumor. Sonstige Drüsenschwellungen sind am Halse nicht vorhanden.

Im Rachen bemerkt man rechterseits einen etwa taubeneigrossen Tumor, welcher der seitlichen Rachenwand angehört; er drängt die

1) II. Bd. der Rachen S. 355.

Rachenschleimhaut medianwärts und die atrophische Tonsille nach innen und etwas nach vorn; nach oben reicht die Geschwulst bis zum Dach des Nasenrachenraums, nach unten bis zur Plica glossoepiglottica lateralis. Die Konsistenz ist auch hier weich, Fluktuation ist nicht vorhanden. Die Geschwulst zeigt, wenn man den Halstumor von aussen her bewegt, keine Mitbewegung. Ein Zusammenhang der Tumoren mit der Schilddrüse lässt sich nicht nachweisen. Die letztere ist normal entwickelt. Beim Schlucken bewegt sich der Halstumor nicht mit. Die Sprache der Pat. ist etwas belegt, am Kehlkopf ist jedoch nichts abnormes nachzuweisen. Die subjektiven Beschwerden sind sehr gering, sie bestehen nur in leichter Behinderung beim Schlucken."

Bei der Operation (v. Mikulicz) mit Schnitt am vorderen Rande des Sternocleidomastoideus zeigt sich der Tumor „überall durch ziemlich feste, bindegewebige Züge mit der Umgebung verwachsen." Eine Verbindung der Geschwulst mit Schilddrüse und Kehlkopf lässt sich nicht feststellen. Der obere Pol der Geschwulst reicht bis an die Schädelbasis, nach unten geht ein Stiel in die Tiefe nach der Thoraxapertur.

Beim 2. Pat., einem 65jähr. Mann, sitzt „an der rechten Seite des Halses eine über mannsfaustgrosse Geschwulst von höckeriger Oberfläche, anscheinend aus mehreren kirsch- bis kleinapfelgrossen Knoten zusammengesetzt; sie beginnt 1 cm oberhalb der rechten Clavicula und zieht teils medianwärts, teils unterhalb des M. sternocleidomastoideus nach oben; die obere Grenze liegt daumenbreit von dem unteren Unterkieferrand entfernt." Die Geschwulst ist auf der Unterlage verschieblich und besteht in der Hauptmasse aus zum Teil knorpelharten, zum Teil fluktuierenden, zusammenhängenden Knoten. Beuge- und Drehbewegungen des Kopfes nach rechts sind beschränkt, aber nicht schmerzhaft. Die Untersuchung des Pharynx ergiebt keine Vorwölbung desselben, auch keine solche der Tonsillengegend. Seitens der Atmung und des Schlingaktes bestehen keine Beschwerden.

Bei der Operation mit Schnitt am vordern Rande des M. sternocleidomastoideus zeigte sich, dass die Konfiguration der Neubildung in ihrer Gesamtheit einer Birne entsprach. Nach der Tiefe und medialwärts, speciell nach dem Pharynx und Oesophagus hin, ist die Geschwulst gleichfalls weit ausgedehnt, ohne jedoch eine nachweisbare Dislokation oder Kompression dieser Organe herbeigeführt zu haben. Eine Beziehung zu der eigentlichen Schilddrüse, welche normal entwickelt und an typischer Stelle gelegen ist, besteht nicht."

Diese Beobachtungen Reinbach's zeigen, das ist sicher vorher noch nicht beschriebene Besonderheiten und es wird durch

ihre genaue Beschreibung unser Wissen über die accessorischen Kröpfe wieder um ein interessantes Stück vermehrt. Ich finde nun aber, dass es richtiger ist, wenn man diese 3 Fälle samt ihren Besonderheiten mit den Fällen Braun's und Weinlechner's als isolierte accessorische Strumen in einer Kategorie lässt und nicht daraus ein „besonderes Krankeitsbild" modelt. Sie bleiben damit, so wie dies Ruhlmann schon angeordnet hat, den parenchymatös zusammenhängenden retrovisceralen Strumen gegenüber gestellt. Durch das Hineinzwängen in Unterarten und das Formieren neuer Krankheitsbilder auf diesem kleinen Gebiete wird die Natur schematisiert und schablonisiert und die ohnehin schon schwer übersehbare wissenschaftliche Darstellung unnötig kompliciert. Reinbach belässt mit Kaufmann den Braun'schen Fall bei den zusammenhängenden retrovisceralen Kröpfen und betrachtet diese als 1. klinischen Typus, während seine Fälle, wie gesagt, einen 2. solchen darstellen sollen. Er betont gewiss mit Recht[1]), dass im Gegensatz zu den anderen Beobachtungen bei seinen Kranken die retropharyngeale Tumorbildung zurücktrete, dass seine Geschwülste dagegen mehr aussen am Halse hervortreten und dass in Folge dieser „Differenz in der Lage der Tumoren beider Gattungen" in Folge der ungleichen Entwicklung innerhalb des retrovisceralen Raumes die verursachten Störungen verschieden seien. An anderer Stelle aber[2]) nennt er für seine Geschwulstart doch wieder charakteristisch „das Bestreben, durch Vordringen nach der Tiefe und gegen die Mittellinie hin den retrovisceralen Raum mehr und mehr auszufüllen und dadurch die Halseingeweide von der Wirbelsäule abzudrängen". Es ist auch bei zweien seiner Fälle (1 und 3) die retropharyngeale Entwicklung klinisch sehr deutlich ausgesprochen und vom Munde aus nachweisbar; beim 1. Falle ist „die rechte Pharynxwand stark nach innen verdrängt," beim 3. drängt der Tumor „die Rachenschleimhaut medianwärts und die atrophische Tonsille nach innen und etwas nach vorn." Wir sehen bei den nicht strumösen retrovisceralen Tumoren bei verschiedenem Ausgangspunkt und verschiedener Ausdehnung der Geschwulst die verschiedensten klinischen Abstufungen, minimale subjektive Beschwerden hier, höchste Atemnot und Unvermögen zu Schlucken dort —

1) l. c. S. 383.
2) S. 374.

es fiel mir aber nicht ein, da wieder klinische Unterarten formieren zu wollen. Wie hier, so ist auch bei den isolierten accessorischen retrovisceralen Kröpfen der Ausgangspunkt für die Richtung der Geschwulstausbreitung und die daraus resultierenden funktionellen Störungen in erster Linie verantwortlich zu machen. In der Genese liegt der Schlüssel zur Topographie und zur Erklärung der klinischen Verschiedenheiten; diese müssen wir also jetzt kurz ins Auge fassen.

Allgemein geht die Ansicht dahin, dass es bei den accessorischen retrophagealen Strumen um eine Kropfbildung in accessorischen angeborenen Nebenschilddrüsen sich handle. Wo liegen nun diese?

Es existiert über die accessorischen Schilddrüsen, deren Kenntnis bis auf Haller zurückreicht, eine recht umfangreiche Litteratur. Diese ausführlich hier zu referieren und oft schon Wiederholtes abermals zu ruminieren, kann nicht mein Vorhaben sein; ich kann hier auf die umfassenden, in jeder Richtung orientierenden Darstellungen Madelung's[1]) und Wölfler's verweisen. Fundamental sind die Untersuchungen Porta's[3]) (1849) und Gruber's[4]) „Anatomische Notizen über die Glandula thyreoidea accessoria" (1876).

Nach Gruber[5]) kommen „Glandulae thyreoideae accessoriae superiores (medianae et laterales), inferiores (medianae et laterales) und posteriores vor." Madelung unterscheidet solche, „die nach oben, nach unten, nach der Seite, nach vorne und nach hinten von der eigentlichen Schilddrüse gelegen sind." Die letzteren, die posteriores sind es nun speciell, auf deren Dasein die retropharyngeal oder retroösophageal sich entwickelnde accessorische Struma schon von den ersten Beobachtern Czerny-Braun zurückgeführt wird, und alle späteren Beobachter und über dieses Thema schreibenden Autoren pflichten dieser Annahme bei. Braun nennt, wie wir uns erinnern, gestützt auf diese Genese seinen Kropf „Struma accessoria posterior."

Nach Madelung hat schon Porta „hinter den Hörnern der Schilddrüse versteckt, in der Entfernung von 6—8 Linien vom Körper der Drüse, mitten im Zellgewebe, das den Larynx und die

1) Anatomisches und Chirurgisches über die Glandula thyreoidea accessoria. v. Langenbeck's Arch. Bd. 24. S. 71 ff.

2) l. c.

3) Nach Madelung, der Porta's Arbeit „erschöpfend" nennt.

4) Virchow's Archiv. Bd. 66. S. 447 u. ff.

5) l. c. S. 449.

Trachea umkleidet „Nebenschilddrüsen gesehen". Gruber fand sie „im Bereiche des Uebergangs des Pharynx in den Oesophagus" und lässt sie „in der überwiegenden Mehrzahl" durch Ablösung vom hinteren Rande der Lobi laterales zu selbständigen Drüschen werden, weist aber die Annahme einer nach der Geburt entstehenden Neubildung keineswegs zurück.

Ich muss an dieser Stelle eine weitere irrtümliche Angabe Kaufmann's, die Ruhlmann'sche Arbeit betreffend, korrigieren. Kaufmann schreibt (S. 276): „Meine Angaben über die Genese unserer Kropfform weichen wesentlich ab von den von Ruhlmann gemachten. Letzterer glaubt nämlich (l. c. p. 25), dass es sich in allen Fällen von Struma retro-phar.-oesoph. um sogenannte erworbene Nebenschilddrüsen handle, um isolierte Hypertrophien oder cystische Bildungen an dem oberen Pole der Seitenlappen, welche erst sekundär bei grösserer Volumszunahme sich trennen von ihrem Mutterboden und so scheinbar selbständig werden." Richtig ist Folgendes: Ruhlmann macht diese Annahme keineswegs für „alle Fälle von Struma retro-phar.-oesoph."; er behandelt getrennt (S. 24) die Aetiologie A. „du goître rétro-pharyngien et rétro-oesophagien ayant des connexions intimes avec la glande thyroïde". B. „du goître rétro-pharyngien accessoire" (S. 25). Bei der ersten Kategorie nimmt er das von Kaufmann Gesagte an, bei der zweiten bemerkt er nach Virchow und Madelung „Il faut admettre que les thyroïdes accessoires sont celles qui résultent du développement congénital d'un lobe thyroïdien de forme, de volume, de siège variable, en dehors des limites de l'organe et n'ayant jamais eu de connexions intimes avec lui."

Vergegenwärtigen wir uns den Sitz der Glandula am Uebergang von Pharynx in den Oesophagus, so braucht es keine grosse Phantasie, um jene objektiven und subjektiven klinischen Erscheinungen sich vorzustellen, welche dann eintreten können, wenn diese Drüsen hyperplastisch werden und zu Tumoren anschwellen. Auch diese Geschwülste breiten sich nach der Richtung des geringsten Widerstandes aus, doch kann bei derselben ursprünglichen Lage der Nebendrüsen, also bei demselben Ausgangspunkt die Ausdehnung des Kropfes nach verschiedenen Richtungen verschieden sich gestalten. Bei hohem Sitz der Drüse, bei der häufigsten Lage der Glandula posterior an der erwähnten Uebergangsstelle wird durch die wachsende Geschwulst allmählich die Pharynxwand vorgeschoben; wächst der Tumor weiter gegen die Wirbelsäule hin, auch die hintere Wand und je nach der Ausdeh-

nung in der Höhen- resp. Tiefendimension werden so die verschiedenen Etagen des Pharynxraumes verlegt, von denen wir früher sprachen und wie sie thatsächlich in verschiedenem Masse bei den Fällen Braun, Weinlechner, Wölfler, Schnitzler eingenommen wurden. Wir begreifen so leicht, dass eine tief unten neben dem Oesophagus sich strumös entwickelnde Glandula zur Struma accessoria retrooesophagea statt retropharyngea werden muss, wir begreifen, dass bei Beteiligung mehr nach aussen gelegener Drüsen der Kropf mehr aussen am Halse sichtbar werden muss und dass bei Teilnahme mehrerer Drüsen, wie dies Reinbach annimmt, das klinische Bild wieder anders modificiert werden muss. Reinbach macht für die Entstehung der retrovisceralen Geschwulstkonglomerate die lateralen Drüsen und zugleich, „vielleicht in noch ausgedehnterem Masse" die Glandulae posteriores verantwortlich. Die lateralen Drüsen werden nach Madelung am häufigsten „direkt am Seitenrande der Hauptdrüse" getroffen; in seltenen Fällen wurden sie beobachtet „auf einer Strecke des Halses, die nach oben bis zum Unterkieferrande, nach hinten bis zum Rande des M. trapezius, nach unten bis zum unteren Rande der Clavicula reicht."

2. Mit der Hauptdrüse parenchymatös zusammenhängende retroviscerale Strumen.

Diese Kröpfe sind wohl häufiger, als sie beschrieben werden. Sie kommen dadurch hinter Schlund und Oesophagus zu liegen, dass die Seitenlappen der Schilddrüse langgezogene obere Hörner haben; Kocher nennt sie[1]) „hintere Hörner", Wölfler bezeichnet sie noch treffender[2]) als „obere Fortsätze der Seitenlappen". Diese Hörner kommen sowohl ein- als beidseitig vor, und es entwickeln sich demgemäss auch einseitige oder beidseitige zusammenhängende retroviscerale Strumen. Von den beidseitigen trennt Bucher[3]) den cirkulären Kropf ab; er versteht darunter „jeden Kropf, der Trachea und Oesophagus völlig umschliesst mittelst der symmetrisch gelagerten Strumaseitenlappen", stellt dem aber als „dritte Form des retrovisceralen Kropfes die Kropfentwick-

1) Exstirpation einer Struma retro-oesophagea. Correspond. Blatt f. Schweizer Aerzte 1878. S. 702.

2) Chir. Behandlung. l. c. S. 49.

3) l. c.

lung im retrovisceralen Teile eines Schilddrüsenlappens bei cirkulärer Anlage der Schilddrüse" auf.

Beidseitige retroviscerale Strumen sind die Fälle von Lotzbeck[1]), Huber[2]), Kaufmann (Fall 9), Maas-Brüning. Von diesen sind retropharyngoösophageal, aber hauptsächlich retroösophageal gelegen die Fälle Lotzbeck, Kaufmann. Fast rein retro-ösophageal scheint derjenige Brüning's zu sein: „An der hinteren Rachenwand wurde weder eine Vorwölbung noch irgend eine Veränderung der Schleimhaut konstatiert, einseitig sind die Fälle Kocher, Ruhlmann, Kaufmann 7 und 8, Chiari[3]) Wölfler[4]), Bucher.

Ich selbst kenne diese Form retropharyngealer Strumen aus eigener Anschauung und reihe den bisher beobachteten Fällen als Vertreter der Art folgende eigene Beobachtung an:

Rechtseitige retropharyngeale Struma. Exstirpation. Tod an Pneumonie.

Müller, Mina, 64 J., wird am 4. XI. 99 ins Spital Münsterlingen aufgenommen. Dieselbe giebt an, dass sie von Jugend auf einen Kropf gehabt habe; dieser habe ihr früher jedoch keine Beschwerden gemacht und sei erst in den letzten Wochen stark gewachsen, so dass sie auch bei ruhiger Lage Atemnot bekommen habe, auch machte das Schlucken Beschwerden, zugleich traten Schmerzen im Kropf auf, die bis gegen das linke Ohr ausstrahlten.

Status zur Zeit der Aufnahme: Schwächliche Frau von mangelhaftem Ernährungszustand. Kyphose. Stimme wenig heiser, Atmung dyspnoisch. stridorös. Hals in den vorderen und seitlichen Partien durch eine knollige Struma verdickt. Einzelne Knoten prominieren und zeichnen sich deutlich auf der Haut ab, letztere über der Geschwulst verschieblich. Der Isthmus reicht etwas hinter das Jugulum herunter. Der rechte Drüsenlappen hühnereigross, der linke etwas kleiner. Auf dem Isthmus ein vorragender, nussgrosser Knoten. Grösster Halsumfang 38 cm. Bei Inspektion des Mundes zeigt sich: Rachenschleimhaut gerötet. Von der rechten Seite her drängt sich ein hühnereigrosser, mit stark injicierter Schleimhaut bedeckter Tumor vor, der bis fast zur Mittellinie reicht. Derselbe wölbt sich über den Aditus laryngis so, dass das rechte Stimmband im laryngoskopischen Bilde kaum sichtbar ist. Der Kehlkopf ist

1) l. c.

2) Cit. bei Ruhlmann, Kaufmann u. s. w.

3) l. c. Monatsschrift f. Ohrenheilkunde 1881 S. 184. Ueber retropharyngeale Strumen.

4) l. c. S. 51.

gedreht und die Stimmbänder stehen schief. Das rechte Stimmband bewegt sich beim Intonieren langsamer als das linke. Bimanuell lässt sich deutlich nachweisen, dass diese Rachengeschwulst mit dem rechten Schilddrüsenlappen in Zusammenhang steht.

Das rasche Wachstum der Struma in den letzten Wochen, das Vorhandensein der verschiedenen harten Knoten erwecken den Verdacht, es könnte sich um eine maligne Struma handeln. Es wird deshalb der Plan gefasst, zuerst zur Vornahme der histologischen Untersuchung einige der prominenten derben Knollen zu exstirpieren und je nach dem Befund weiter zu handeln. Die von Hanau vorgenommene mikroskopische Untersuchung ergab für Malignität keinen Anhalt.

10. XI. 99. Die Untersuchung des Urins ergiebt wenig Eiweiss und hyaline, sowie gekörnte Cylinder. — 21. XI. Sehr auffallend ist das ungemein starke Schnarchen der Pat. während der Nacht. Geht sie nur wenige Schritte, so tritt Stridor ein. Puls etwas rasch, öfter aussetzend. — 6. XII. Im Verlauf kurzer Zeit tritt starke schmerzhafte Anschwellung der rechten Schilddrüsenhälfte auf. Schlingen mehr erschwert als vorher, ebenso die Atmung. — 8. XII. Puls auffallend beschleunigt. Wegen zunehmender Atemnot entschliesst man sich zur Entfernung der rechten, die Beschwerden verursachenden, retropharyngeal gewachsenen Schilddrüsenhälfte.

9. XII. Resektion des rechten Strumalappens mit Auslösung des retropharyngeal gewachsenen Hornes. Von Inhalationsnarkose wird ganz abgesehen. Subkutane Injektion von Morphium 0,01. Schleich'sche Infiltration. Hautschnitt längs dem vorderen Rande des M. sternocleidomastoideus in einer Länge von 15 cm, oben 1 Querfinger unter dem r. Ohrläppchen beginnend, unten 2 cm über der linken Art. sterno-clavicul. endigend. Durchtrennung des Platysma und der Fascia colli. Freilegung des vorderen Randes des Kopfnickers. Durchtrennung der Mm. sterno-thyreohyoideus und omohyoideus. Die faustgrosse Struma reicht mit dem unteren Pol unter das Sternum, der Larynx ist nach links verdrängt. Carotis und V. jugularis interna sind nach aussen verschoben; erstere zieht sich, dem Tumor aufliegend, empor und wird unversehrt abgelöst, indem die Struma nach links gewälzt wird. Beim Herausheben des unteren substernalen Fortsatzes wird die A. thyreoidea inf. frei gelegt und unterbunden. Dann geht es an die Auslösung des retropharyngealen Fortsatzes. Zuerst wird die Art. thyreoidea sup. freipäpariert und unterbunden, dann das hinter Larynx und Pharynx quer über die Wirbelsäule nach links hinüberreichende Horn stumpf ausgelöst. Der quer auf dem Fortsatz liegende R. internus des N. laryngeus sup. wurde dabei durchtrennt. Nachdem der ganze Strumalappen mobil gemacht ist, wird seine Verbindung mit dem Isthmus durch

eine Bajonettklemme[1]) abgeklemmt und über der letzteren das Parenchym durchtrennt. Der Stumpf wird mit Catgut in Partien abgebunden. Vereinigung der durchtrennten Muskeln mittelst Catgut, Einlegen eines Drains in die Sternalgrube. Naht der Haut. Leichter Kompressionsverband mit Ibitgaze, steriler Gaze, Schwamm, Cellulose etc. Dauer der Operation 1 Stunde 40 Min. Puls nach der Operation 116.

Das excidierte Strumagewebe zeigt nach Untersuchung durch Hanau Pigmentreste älterer Hämorrhagien; im übrigen handelt es sich um Struma parenchymatosa tubularis mit geringer Colloidbildung.

Nach der Operation ist die Atmung bedeutend erleichtert. Stimme unverändert, das Schlucken aber äusserst mühsam! — 10. XII. Puls heute morgen beschleunigt, kleiner als vorher. Schlingakt hochgradig gestört; sobald Pat. den Versuch zu schlucken macht, tritt starker Husten ein. Mittags Puls noch schlechter. Coffein-Injektion. Kochsalz-Infusion. Tinctura Strophanti. Ernährung mittelst Schlundsonde. Mittags wird der Puls immer frequenter und schwächer. Abendtemperatur 39°, Puls 100 (siehe Kurve). — 11. XII. Pat. sehr schwach. Trachealrasseln. Puls klein, frequent. Schlucken fast unmöglich. Campher. Coffein. Abends 5 Uhr †.

Autopsie. Schleimige Bronchitis in den gröberen Bronchien. In den untersten Lungenteilen capilläre, eitrige Bronchitis und einzelne Bronchopneumonien. Herz braun atrophisch. Aorta sklerotisch. Leber braun atrophisch. Nieren senil, glatt, atrophisch (Hanau).

Wundbett vollständig aseptisch, Larynx schräg gestellt und nach links zusammengedrückt. Linke Strumahälfte nodos. Knoten meist parenchymatös, einige colloid. Einzelne kleine Cysten und verkalkte Stellen. Ein Fortsatz wie auf der rechten Seite fehlt hier vollständig.

Das klinische Bild und die anatomischen Verhältnisse dieses Falles entsprechen vollständig dem, was Ruhlmann, Kaufmann und spätere Autoren über diese Form der Struma retrovisceralis, gestützt auf das Studium der früher citierten Fälle berichten. Vom oberen Pole des rechten Seitenlappens ist ein Fortsatz in den retrovisceralen Spaltraum hineingewachsen, drängt die seitliche und zum Teil die hintere Pharynxwand vor, schiebt den Kehlkopf zur Seite, seine rechte Wand eindrückend, und formiert so den von der Mundhöhle aus sichtbaren Tumor. Der Fortsatz steht mit den übrigen Seitenlappen durch eine breite parenchymatöse Brücke in Verbindung, und es liess sich dieser Zusammenhang schon vor der Operation mit grösster Sicherheit durch die

1) Es ist dieselbe Zange, die ich bei der Magenresektion anwende. Dieselbe ist beschrieben in meinen „Chirurgischen Erfahrungen auf dem Gebiete des Magencarcinoms" im Correspondenzbl. f. Schweizerärzte 1901.

bimanuelle Palpation feststellen. Schling- und Atembeschwerden, anfangs wenig ausgesprochen, nehmen mit zunehmendem Wachstum der Struma hochgradig zu und fordern als absolute Indikation die Entfernung des Tumors. Der letztere nimmt während der Spitalbeobachtung jedenfalls in Folge eingetretener Hämorrhagien an Volumen bedeutend zu.

Die Entfernung der Geschwulst, auf deren Technik wir später zurückkommen werden, war eine ziemlich schwierige; es wurde dabei der Ramus int. des N. laryngeus sup. durchtrennt. Dadurch entstand wohl Anästhesie der Schleimhaut, wahrscheinlich auch Lähmung der Epiglottis und in Folge dessen Schluckpneumonie. Letztere führte bei der an brauner Atrophie des Herzens und chronischer Nephritis leidenden Patientin den Tod herbei. Die Temperaturkurve zeigt, dass die Kranke schon am Tage vor der Operation bei normaler Temperatur einen Puls von 120 Schlägen darbot; sie musste bei schon hochgradig entkräftetem Zustand operiert werden.

Nach dem früher von den accessorischen retropharyngealen Strumen Gesagten ist in topographischer Hinsicht über die zusammenhängenden einseitigen nichts Neues hinzuzufügen. Bei unserem Fall ist der Fortsatz nur im Bereiche der Pharynx gelegen. Retropharyngeal liegen auch die Strumen bei den Fällen Ruhlmann, Chiari 1 u. 2; Rachentumoren waren ferner sichtbar bei den 5 von Wölfler kurz angeführten Beobachtungen. Retrooesophageal sitzen sie bei den Fällen Kocher, Kaufmann 7 (in der Beschreibung bald als Struma retrooesophagea, bald als retropharyngea betitelt) und 8; hinter Pharynx und Oesophagus breitet sich die von Bucher[1]) beschriebene Struma aus, deren vorzügliche Abbildung ich hier wiedergebe; ein Blick auf dieselbe orientiert besser als viele Worte (Fig. 4 und 5).

Schilddrüsenlappen und retropharyngealer Fortsatz sind bei den beschriebenen Fällen durch eine verschieden breite Brücke verbunden. Kleinfinger- bis daumendick ist sie bei den Fällen Kocher und Kaufmann 7; 7 cm breit bei denjenigen Bucher's, ebenso ungefähr bei dem unserigen. Der retropharyngeale Tumor selbst wird bald als „hühnereigross (Kocher, Brunner) bald als „mannsfaustgross" (Bucher), bald als „kleinapfelgross" (Chiari 1) bezeichnet.

1) Bucher, Ueber cirkuläre und retroviscerale Kröpfe. Inaug.-Diss. Zürich 1894.

Wie bei den Geschwülsten und den accessorischen retroviscералen Strumen, so gestalten sich auch hier die durch den Kropffortsatz bedingten Beschwerden sehr verschieden intensiv. Gar keine Störungen verursacht die Struma bei den Fällen Kaufmann 8 und Chiari 2. Atemnot bis zum Erstickungsanfall zeigen die

Fig. 4.

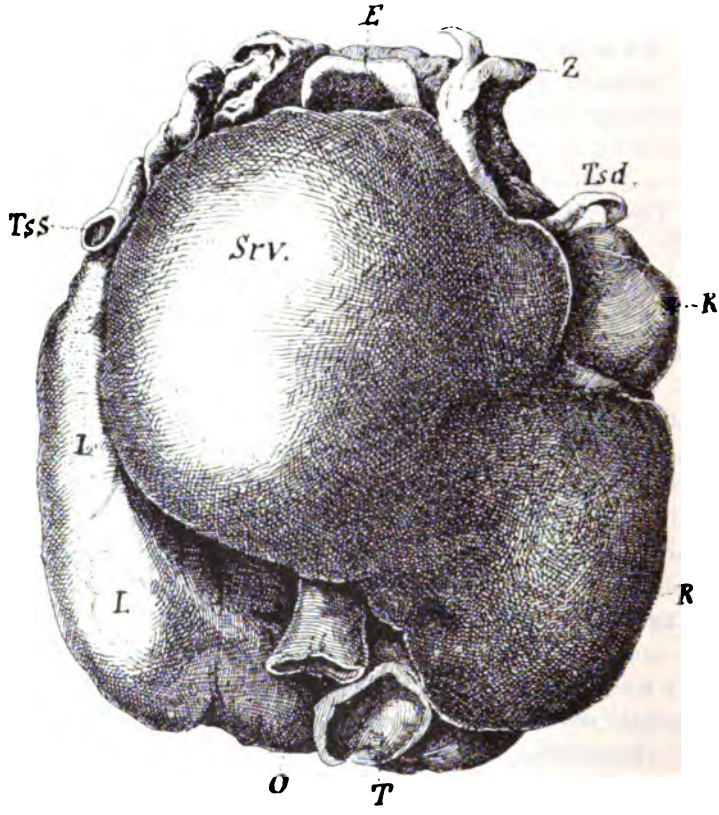

E Epiglottis. Z Zungenbein. Tsd Arteria thyreoid. sup. dextr. Tss Arteria thyreoid. sup. sinist. L linker Strumaseitenlappen. O Oesophagus. T Trachea. R Rechter Strumaseitenlappen. Srv Struma retrovisceralis.

Fälle Kaufmann 7 und Bucher; der Patient Bucher's „sinkt auf der Strasse plötzlich tot zusammen". Die Kranke Ruhlmann's hat keine Atemnot, aber sehr starke Schlingbeschwerden, so dass sie nur Flüssiges zu sich nehmen kann, auch kann sie den Kopf nicht gut auf die rechte Seite drehen. Bei unserem Fall sehen wir

Schling- und Atembeschwerden in rascher hochgradiger Zunahme, so dass unter schlechten Auspicien die Exstirpation gewagt werden muss.

Mit dem Angeführten glaube ich die retrovisceralen Strumen für den Zweck dieser Arbeit genügend charakterisiert zu haben. Weitere Details, so besonders die Polemik über die Genese der ver-

Fig. 5.

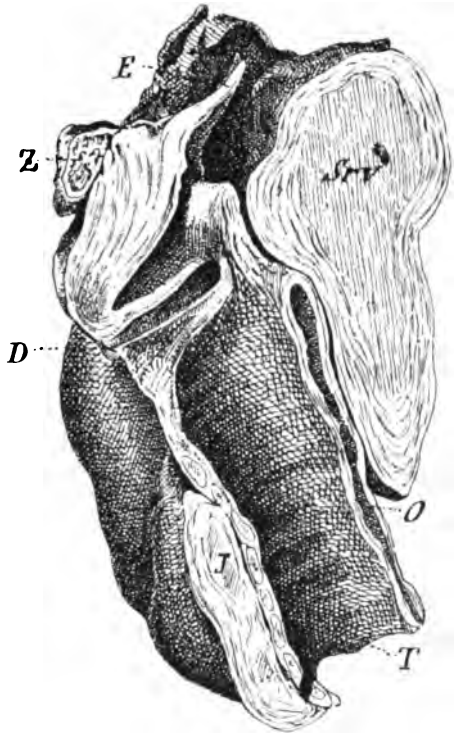

schiedenen Formen sind in den Arbeiten von Madelung, Kaufmann, Wölfler u. s. w. nachzulesen. In einem nächsten Abschnitte soll die Differentialdiagnose der retrovisceralen Tumoren überhaupt abgehandelt werden.

III.

Differentialdiagnose der retrovisceralen Tumoren.

Wer sich anheischig machen will, differentialdiagnostisch mit genügender Schärfe zu deducieren, der sollte die in Frage kommen-

den Affektionen alle aus eigener Anschauung genau kennen und nicht nur nach dem urteilen, was Andere geschrieben haben. Auf dem in Rede stehenden Gebiete ist dieses Postulat nicht leicht zu erfüllen, denn diese retrovisceralen Geschwülste sind, wie wir gesehen haben, so selten, dass wenige Chirurgen in die Lage kommen, zwischen denselben nach eigener Erfahrung, d. h. gestützt auch nur auf die Beobachtung eines einzigen Falles unterscheiden zu können. Da ich, wie aus dem Vorstehenden erhellt, Gelegenheit hatte, wenigstens je einen charakteristischen Typus von retropharyngealer Geschwulst und retropharyngealer Struma zu beobachten, und die übrigen zu differenzierenden, weniger seltenen Affektionen mir ebenfalls nicht fremd sind, so glaube ich zu diesem Unternehmen mich einigermassen kompetent erklären zu können.

Ich will zuerst die Differentialdiagnose der retropharyngealen Tumoren gegenüber anderen Affektionen, welche zu Verwechslung Anlass geben können, analysieren, nachher sollen die Tumoren unter sich, die Geschwülste von den Strumen zu differenzieren versucht werden.

1. Retropharyngeale Tumoren — Nasenrachenpolypen. Tonsillargeschwülste. Zu Anfang der Arbeit schon musste zugegeben werden, dass eine scharfe Trennung der retropharyngealen Tumoren von den sog. Nasenrachenpolypen nicht immer und überall möglich sein werde. Das früher betrachtete Verhältnis der ersteren zu der Schleimhaut des Gaumensegels, seiner Bögen und der Pharynxwand unterscheidet, wie Busch sagt, die Retropharyngealgeschwülste von andern in dieser Gegend vorkommenden Pseudoplasmen: „Rachenpolypen können auch das weiche Gaumensegel stark herabdrücken, bei ihnen kann aber der untersuchende Finger zwischen das Schleimhautblatt und die Geschwulst eindringen und wahrnehmen, dass beide von einander getrennt sind. Bei einer Retropharyngealgeschwulst hingegen bemerkt der untersuchende Finger den Zusammenhang der über die Geschwulst gespannten Schleimhaut vom harten Gaumen an bis zur Wirbelsäule. Von den Rachenpolypen unterscheiden sich diese Pseudoplasmen daher ungefähr ebenso, wie die in der Substanz des Uterus eingebetteten Fibroide von den frei in die Höhle dieses Organs herabhängenden Polypen. Sie werden überall von dem Gewebe der Schleimhaut überzogen, sitzen aber nicht gestielt an derselben auf, sondern haben eine breite, ausgedehnte Basis.

Gestützt auf diese thatsächlichen Unterschiede wird die Diffe-

renzierung wohl in allen Fällen leicht möglich sein, wo der retropharyngeale Tumor die Schleimhaut nicht durchwuchert hat. Wir haben gefunden, dass letztere bei der Mehrzahl der Fälle intakt blieb. Bei unserem Kranken war an eine derartige Verwechslung gar nicht zu denken. Hat, wie bei dem Falle Caspary ein weiches Sarkom im letzten Stadium des Wachstums die Schleimhaut „mehrfach durchbrochen", dann meine ich, dürfte es unmöglich werden können, von der Schleimhaut selbst ausgehende Neoplasmen auszuschliessen.

Aehnlich liegen die Verhältnisse bei der Unterscheidung von den Geschwülsten der Tonsillen, bei retrotonsillär und tonsillär gewachsenen Tumoren. Ist hier die Bedeckung durch Ulcerationen zerstört, der ursprünglich retrotonsilläre Tumor mit der Tonsille fest verwachsen, dann wird die Differenzierung schwer oder gar nicht mehr möglich sein. Im Anfangsstadium und in früheren Phasen des Wachstums bestehen jene Unterscheidungsmerkmale, welche wieder Busch zuerst angegeben hat, Wünsche und A. wiederholt haben. Geschwülste der Mandeln ragen mehr oder weniger aus ihrer Nische hervor, da sie sich nach der freien Seite der Mundhöhle, wo ihnen kein Widerstand entgegentritt, mehr entwickeln können, als nach aussen. Wenn sie eine Schleimhautplatte vorwölben, so soll dies nach Busch nur der vor ihnen liegende Arcus palatoglossus und der mit ihnen zusammenhängende Teil des Gaumensegels, niemals aber das ganze Velum, der hinter ihnen liegende Arcus palatopharyngeus oder gar die seitliche Pharynxwand sein. Ritter betont das Unzutreffende dieser Angabe für seinen Fall. Bei meinem Kranken war auf das deutlichste zu erkennen, dass der Tumor die Tonsille samt der Pharynxschleimhaut und beiden Gaumenbögen abgehoben hatte; dasselbe ist von andern Beobachtern im Sinne Busch's bestätigt; die Tonsille war zur Seite gedrängt, oder hatte ihren Sitz auf der Höhe der Geschwulst, über dieser verschiebbar. Ganz anders das Tonsillencarcinom, von denen ich eines ungefähr gleichzeitig beobachtete und verglich; hier starre Infiltration und Verwachsung mit der Umgebung, auch deutliches Vordringen aus der Nische.

2. Retropharyngealtumor — Retropharyngealabscess, Spondylitis. Retropharyngeales Hämatom. Der retropharyngeale Abscess ist nach der Meinung aller über dieses Thema schreibenden Autoren mit Sicherheit von den retropharyngealen Geschwülsten zu trennen, und wenn wir in den

einzelnen Tumorbeschreibungen nachlesen, was die Beobachter bei Besprechung der Diagnose äussern, so finden wir eigentlich nur bei dem Falle Bidder's, dass die Spondylitis cervicalis ernstlich in die Wagschale fiel; die topographische Situation kann freilich, wie uns schon die Abbildung von Zuckerkandel zeigt, vollständig derjenigen der Tumoren entsprechen. Nach neuesten Untersuchungen ist der sogenannte idiopathische Retropharyngealabscess mit Sicherheit als eine Lymphdrüseneiterung aufzufassen, und Most[1]) schlägt daher wohl mit Recht die Bezeichnung „retropharyngealer Drüsenabscess" vor. Es entwickeln sich nach genanntem Autor diese Abscesse aus retropharyngealen Drüsen und zwar hauptsächlich aus einem Lymphknoten, welcher seitlich hinter den Mandeln liegt. Derselbe ist eingebettet in das Bindegewebe der Fascia buccopharyngea und liegt vor den seitlichen Teilen des M. rectus capitis ant., nach dem Munde projiciert ungefähr in der Höhe des weichen Gaumens, also entsprechend den höchsten Partien des Cavum pharyngo-orale. Damit deckt sich nach Bokai[2]) die klinische Topographie des Abscesses, indem die einschlägige Kasuistik als Regel angiebt: „An der Rachenwand tritt eine bohnen- haselnuss- zwetschengrosse Geschwulst aus der rechten oder linken Seitenwand und sitzt hinter einer der Mandeln. Von hier erstreckt sie sich nach der Medianlinie des Rachens, überschreitet dieselbe und hebt die ganze Rachenwand empor. Seltener sitzt die Geschwulst in der Mitte der Rachenwand, häufiger in der Nähe der Seitenwände".

Nun kommen aber diese retropharyngealen Drüsenabscesse fast ausschliesslich im Kindesalter vor und treten akut auf. Die Tumoren finden sich bei Erwachsenen, nach bisheriger Kasuistik in keinem Fall bei einem Kinde. Eine Verwechslung könnte am ehesten in einem ersten Stadium der Lymphadenitis bei sich bildendem retrotonsillären Lymphdrüsenbubo möglich sein, später wird bei herrschendem Zweifel die Probepunktion entscheiden.

Ernstlich kann nach der Erfahrung Bidders, wie bereits gesagt, die Spondylitis cervicalis in Frage kommen. Ein chronischer Senkungsabscess im retrovisceralen Raum kann eine isolierte Geschwulst darstellen, welche in grosser Tiefe mit einem erweichten Sarkom oder Myxosarkom verwechselt werden könnte. Es

1) Zur Topographie und Aetiologie des retropharyngealen Drüsenabscesses. Verhandl. d. deutsch. Ges. f. Chirurgie 1901. S. 239.

2) Cit. n. Most.

stimmten, wie Bidder sagt, bei seinem Fall die Erscheinungen des retropharyngealen Sarkoms mit denen einer Spondylitis cervicalis mit Ausnahme zweier Symptome. Erstens konnte der Patient den Mund nicht öffnen, zweitens steigerte die Extension am Kopfe die Schmerzen mehr. Es kann nach seiner Meinung keinem Zweifel unterliegen, dass man in späteren Stadien bei sorgfältiger längerer Beobachtung wohl mit Sicherheit wird am Lebenden feststellen können, ob man es mit einem, dem von ihm beschriebenen ähnlichen diffusen Wirbelperiost-Sarkom, oder mit einer Spondylitis cervicalis, verbunden mit retropharyngealem Abscess zu thun habe. Die Senkungsabscesse können auch einen gewissen Grad von Kieferklemme bedingen, brechen aber über kurz oder lang, wenn sie nicht vorher vom Pharynx aus eröffnet werden, an der Seite des Halses auf und führen zu Fistelbildung. Fluktuation können auch die weichen Sarkome zeigen. Wo der Abscess mit der Kanüle zu erreichen ist, bringt natürlich die Probepunktion wieder Sicherheit.

Unter dem Titel „Haematoma retropharyngeale" hat Stoerk[1]) über 3 Fälle berichtet, bei welchen sich bei bestehendem starkem Kropfe ein retropharyngealer Tumor konstatieren liess. Ich gebe vom 1. Fall in Kürze einen Auszug des Befundes:

Pat. litt von Jugend auf an dickem Halse. Ziemlich gleichmässige Hypertrophie beider Lappen. Schling- und Sprechbeschwerden. Beim Oeffnen des Mundes fand sich „dicht hinter dem Zungengrunde eine Hervorwölbung der hinteren Rachenwand, die beiläufig das Bild eines grossen Retropharyngealabscesses darbot." — „Die Digitaluntersuchung der im Schlunde befindlichen Geschwulst zeigte überall eine ziemlich gleichmässige weiche, teigige Spannung; es fand sich nicht etwa an einer besonderen Stelle eine verminderte Resistenz, wie bei einem Abscess, sondern es fühlten sich alle Teile gleich weich an. Pat. äusserte beim Drücken und Betasten nicht den leisesten Schmerz." Caries der Wirbelsäule war auszuschliessen, und es schwankte die Diagnose zwischen Neubildung und Aneurysma. Bei Einstich mit Bisturi entleerte sich „ein Strom hellen Blutes." Stoerk nahm an, dass „in Folge der Struma und in Folge der Kompression durch die eng anliegende Halsbinde die Gefässe an der seitlichen und hinteren Rachenwand in solcher Weise ausgedehnt wurden, wie wir dies bei Gefässschwellungen zu sehen pflegen, ohne dass es nötig wäre, anzunehmen, dass wir es hier mit einem eigentlichen Gefässschwamm zu thun haben."

Eine anatomische Untersuchung des Tumors hat bei keinem

1) Wiener med. Wochenschrift 1878. Nr. 46.

dieser Fälle stattgehabt, und ich muss mit Ruhlmann, der dieselben zu den alliierten retropharyngealen Strumen rechnet, gestehen, dass mir die gegebene Auffassung Stoerk's durchaus nicht plausibel erscheint; die Annahme Ruhlmann's ist mir weitaus die wahrscheinlichste.

3. Retroviscerale Neoplasmen. — Retroviscerale Strumen.

a) Retroviscerale Neoplasmen. — Wahre accessorische retroviscerale Kröpfe. Bei Besprechung der wahren accessorischen retrovisceralen Kröpfe, d. h. speciell bei Analyse der Fälle von Braun, Schnitzler, Wölfler, Weinlechner sagte ich, dass wir auf das genaueste hier das wieder beobachten, was wir bei einem Teil der früher geschilderten retropharyngealen Geschwülste und speciell bei den abgekapselten Fibromen und Sarkomen mit seitlichem Ausgangspunkt konstatierten. Daraus folgt schon, dass die Unterscheidung derselben oft eine äusserst schwierige sein muss; wir sehen auch in der That, dass eine solche sicher zu treffen bei den wenigsten Fällen möglich war. Es ist interessant zu vernehmen, wie die Beobachter der accessorischen Strumen sich zur Diagnose stellten: Beim Falle Braun's wurde der Tumor vor der Operation „mit der grössten Wahrscheinlichkeit für ein Sarkom gehalten". Bei demjenigen Schnitzler's war die Diagnose ganz unsicher; verschiedene Chirurgen und Specialisten äusserten sich verschieden: Neudörfer sprach sich für ein Sarkom aus, Ulzmann nahm einen cavernösen Tumor der hinteren Rachenwand an, Mackenzie erklärte sich für eine Cyste. Beim Fall Weinlechner war die Natur der Geschwulst durchaus unklar. Von den Beobachtungen Reinbach's, die, wie wir wissen, ihre Besonderheiten darbieten, ist zu bemerken, dass beim 3. Fall v. Mikulicz „bei der klinischen Vorstellung" auf die Möglichkeit einer Lymphdrüsengeschwulst hinwies, wofür der objektive Befund am meisten sprach, er betonte jedoch im Hinblick auf verschiedene Momente, ganz besonders das lange Bestehen des Tumors (24 Jahre), dass es nicht gelinge, die Neubildung einer bestimmten Kategorie von Lymphomen einzureihen, deshalb müsse auch an eine kongenital angelegte und erst später zur Entwicklung gekommene Geschwulst gedacht werden".

Natürlich hatten die späteren Autoren, denen schon orientierende Litteratur über frühere Fälle zur Verfügung stand, es mit der Diagnose leichter als diejenigen, welche überhaupt die ersten

derartigen Strumen zur Beobachtung bekamen. Während, wie wir oben hörten, die accessorischen Strumen meist für Neoplasmen angesehen wurden, ist das Umgekehrte weniger der Fall. Bei meinem Patienten wurde die Diagnose auf Sarkom gestellt, bei demjenigen Ritter's dagegen entschied man sich „für die Entstehung des Tumors aus einem versprengten Lappen der Glandula thyreoidea".

Dass es von Wichtigkeit ist, die Diagnose zu stellen, leuchtet ein, und Madelung bemerkt mit Recht, dass dies nicht bloss „den Wert eines klinischen Kunststückes" habe; diagnostische Irrtümer, sagt Reinbach, Unterschätzung der Gefahr eines operativen Eingriffes, können hier von schwerwiegender Bedeutung werden.

Welche Anhaltspunkte bieten sich nun zu einer Unterscheidung dieser Tumorkategorien?

Die Anamnese, die Entstehungsgeschichte der Geschwülste ist insofern von Wichtigkeit, als die Entwicklung der Nebenkröpfe in den meisten Fällen eine ungemein langsame ist und die erste Entstehung häufig mit der Pubertätszeit zusammenfällt; dies betont Madelung, nach ihm Ruhlmann, v. Mikulicz, wie wir hörten, bei seinem Fall u. A. Wir können bei sehr langer Dauer des Bestehens der Geschwulst jedenfalls die Malignität ausschliessen.

Madelung macht auf ein Symptom als Characteristicum aufmerksam, nämlich auf die Neigung der Nebenschilddrüsengeschwülste, der Schwere folgend ihren Platz zu verändern, beweglicher zu werden. Es scheint nach ihm „mit grösserer Bestimmtheit" für Struma zu sprechen, wenn eine Geschwulst, die längere Zeit besteht und nur allmählich wächst, plötzlich Atem- oder Schlingbeschwerden hervorruft, sei es wegen plötzlich eintretender Hyperämie der Struma, sei es dadurch, dass stärkere Blutungen in dieselbe erfolgen, oder endlich dadurch, dass dieselbe sich infolge ihrer Gewichtsvermehrung mehr senkt. Nach v. Mikulicz sind bei diesen schweren Störungen nicht selten Strumitisanfälle schuld.

Kaufmann bemerkt in seiner kurzen Differentialdiagnose von den retropharyngealen Tumoren, sie zeichnen sich vor den Strumen dadurch aus, „dass sie an ihrem Standort mehr oder weniger fixiert sind". Dies trifft, wie wir sahen, nur bei einem Teil der Neoplasmen zu, auch kommt es auf die Wachstumsphase an; manche sind sehr mobil. Seine weitere bestimmte Angabe „Hebung beim Schlucken fehlt" stimmt keineswegs immer; Ritter hebt von seinem Fall hervor: „Eigentümlich war die Mitbewegung der Geschwulst beim Schlucken", auch bei meiner Patientin traf

dies in geringer Exkursion zu. Viel Gewicht legt Kaufmann weiter auf die Verschiebbarkeit nach nur einer Seite hin bei den Strumen. Da auch die hinteren accessorischen Strumen, sagt er, „durch die sie ernährenden Gefässe nach einer Seite eine Fixation erfahren, so werden sie gewiss das eine diagnostische Hauptmerkmal der retro-ösophagealen Kröpfe besitzen, dass sie nach einer Seite sich verschieben resp. mehr oder weniger aus dem Rachen verdrängen lassen, während eine solche Verschiebung nach der entgegengesetzten Seite viel weniger oder gar nicht möglich ist". Dem gegenüber bemerkt schon Reinbach mit vollem Recht, dass man sich schwer vorstellen könne, wie durch „ernährende Gefässe" allein eine Fixation von Geschwülsten bedingt werden könne, welche sonst in keiner Kontinuität mit anderen Organen stehen. Bei seinen Fällen war von einer derartigen Fixation „keine Spur vorhanden", von einer diagnostischen Verwertung könne also nicht die Rede sein.

Was die Konsistenz der in Frage stehenden Tumoren betrifft, so ist dieselbe bei den Neoplasmen je nach ihrer histologischen Beschaffenheit, wie wir gesehen, eine so wechselnde, dass sie als Unterscheidungsmerkmal gegenüber der Struma nur in wenigen Fällen ins Gewicht fallen kann. Ein Fibrochondrom natürlich wird eine andere Konsistenz darbieten als eine weiche Struma; Sarkome. Fibrome, Myxofibrome aber können sich ganz ähnlich anfühlen. Vom Schleimhautüberzug der Neoplasmen vernahmen wir, dass er oft zahlreiche erweiterte Venen darbiete. Madelung beobachtete nun aber auch bei den Kröpfen der Nebenschilddrüsen eine besondere Ausdehnung des auf ihnen liegenden Venengeflechtes, und Reinbach bestätigt dies.

Durch genaues Abwägen aller hier aufgezählten wichtigen Momente wird man auf dem Wege der Exklusion wohl bei diesem oder jenem Fall das Richtige zu treffen im Stande sein. Ich selbst habe bei meinem Patienten die Struma ausgeschlossen und ein Sarkom angenommen, wozu mich in erster Linie die Anamnese bestimmte. Die Diagnose auf Myxofibrom zu stellen, wäre wohl zu viel verlangt gewesen. Bei den meisten Fällen wird man wohl auch in Zukunft über eine Wahrscheinlichkeitsannahme nicht hinauskommen. Sehr wichtig kann das Ergebnis der Probepunktion im Falle vorhandener Fluktuation sein; sie giebt bei Cystennatur einer vorliegenden Struma, wie Reinbach hervorhebt, die Möglichkeit, die Diagnose mit Sicherheit zu stellen, indem sie eine braunrote bis braunschwarze, glitzernde, cholestearinhaltige Flüssig-

keit zu Tage fördert.

b) Retroviscerale Neoplasmen. — Mit der Hauptdrüse parenchymatös zusammenhängende retroviscerale Strumen. Die Unterscheidung ist hier im Ganzen weniger schwierig; erkundigen wir uns indessen zuerst wieder, wie bei den einzelnen Fällen von Strumen diagnosticiert wurde. Von beidseitigen Strumen dieser Art haben wir die Fälle Lotzbeck, Huber, Kaufmann Nr. 9, Maas-Brüning erwähnt. Beim Falle Lotzbeck führte die Untersuchung zu „der Annahme einer Vergrösserung der hinteren Schilddrüsenteile". Beim Falle Huber wurde die Diagnose nicht gestellt. Kaufmann's Fall 9 betrifft einen zufälligen Sektionsbefund. Beim Falle Brüning mit retroösophagealer Struma wurde die Diagnose nicht gestellt. Dies war, wie der Autor in der Epikrise sagt, erklärlich, „wenn man bedenkt, dass einerseits eine sichtbare Hervorwölbung der hinteren Pharynxwand nicht zu konstatieren war, andererseits die hochgradigen Beschwerden beim Schlucken und bei der Respiration, deren Grösse zwar in keinem Verhältnis stand zu der relativ geringen Ausdehnung der seitlichen Strumalappen, doch hinreichende Erklärung fanden in dem vermuteten substernalen Fortsatz".

Bei den einseitigen retrovisceralen Strumen wurde die Diagnose gestellt bei den Fällen Kocher, Ruhlmann, Kaufmann 7, Chiari 1 und 2, bei den Fällen Wölfler's, bei dem Bucher's und dem meinigen, also bei sämtlichen in vivo beobachteten Kranken. Die unter a) besprochenen differentialdiagnostischen Punkte haben auch hier zum grossen Teil ihre Geltung; was dort von der Bedeutung der Anamnese, von der Probepunktion gesagt ist, trifft auch da zu. Entscheidend aber ist hier vor allem ein zuerst von Kocher, dann von Ruhlmann, endlich von Kaufmann besonders betontes Moment, der Nachweis des Verbindungsstückes zwischen äusserer Struma und retrovisceralem Lappen. Dieser Nachweis ist natürlich bei den Fällen, wo die Brücke breit ist, wie bei dem unserigen, leichter zu erbringen, als dort, wo es sich nur um einen dünnen Strang handelt. Kaufmann betont sodann, und hier wohl mit mehr Recht als bei den accessorischen Strumen, die Verschiebbarkeit des retropharyngealen Tumors nach nur einer Seite hin, d. h. nach der Seite des mit ihm in Verbindung stehenden Struma-Seitenlappens. Es leuchtet indessen ein, dass bei den Fällen, wo nur ein dünner Verbindungsstrang vorhanden ist, der Tumor nicht nur nach einer

Seite, sondern nach beiden verschiebbar sein kann. Ein genaues bimanuelles Abtasten der Geschwulst vom Munde und vom Hals aus wird wohl bei den meisten derartigen Fällen die Diagnose möglich machen; sie muss aber sehr schwierig dort sein, wo der hintere Tumor tief retroösophageal sitzt und vom Munde aus nicht erreichbar ist.

Ausser den bisher besprochenen, differentialdiagnostisch wichtigen Affektionen kommen noch einige andere sehr seltene Möglichkeiten der Verwechslung in Frage. Es fallen in Betracht branchiogene Cysten, welche retropharyngeal sich entwickeln können. Wir lesen über diese bei Riedel „Die Geschwülste am Halse“ [1]), dass sie der Lage des 2. und 3. Kiemenganges entsprechend, entweder am Kieferwinkel sich entwickeln oder den Raum zwischen Kehlkopf und vorderem Rand des Sternocleidomastoideus einnehmen und bei weiterer Ausdehnung in die Mundhöhle sich vordrängen; „die dem 3. Kiemengang angehörenden sind von der hinteren Pharynxwand aus zu palpieren“. Die Diagnose der seitlich am Halse gelegenen Cysten ist nach Riedel meist nicht schwer. Der typische Sitz, das langsame Wachstum, die meist sehr deutliche Fluktuation, das ungestörte Allgemeinbefinden sprechen mit ziemlicher Sicherheit für eine seröse Cyste; bei mehr elastischer Fluktuation wird man ein Atherom annehmen können, auch sind Verwechslungen vorgekommen mit langsam zerfallenen tuberkulösen Lymphdrüsen, sogar mit Aneurysmen, da starke Pulsation der mit der Gefässscheide verwachsenen Geschwulst bestand. Auch mit Blutcysten sind sie verwechselt worden; in Betracht kommt auch der Echinococcus. „Vor Verwechslung mit Cysten, die aus aberrierten Schilddrüsenlappen hervorgegangen sind, schützt dagegen nur die Incision, wenn man nicht zufällig eine Geschwulst vor sich hat, die ihre Lage verändert hat, was nach Madelung sich ziemlich häufig bei diesen Cysten ereignet“.

Endlich ist zu erwähnen das Hygroma cysticum colli, das einer Dilatation der Lymphgefässe seinen Ursprung verdankt. Riedel [2]) referiert einen Fall von Busse, bei dem ein Konglomerat haselnussgrosser, durch Zellgewebe verbundener Hygrome zwischen Kehlkopf und vorderem Rande des Sternocleidomastoideus sich bemerkbar machte und bis zur Wirbelsäule reichte.

1) Deutsche Chirurgie Lief. 36. S. 81 u. 82.
2) l. c. S. 87.

IV.

Die Therapie der retrovisceralen Tumoren.

A. Die Neoplasmen.

Geschwülste, welche, ob gut oder bösartig durch ihren Sitz direkt das Leben gefährden, sollen möglichst frühzeitig operativ entfernt werden. Man muss die Kühnheit bewundern, mit welcher Chirurgen der vorantiseptischen Zeit, um der Indicatio vitalis zu genügen, diesen Tumoren zu Leibe gingen, von denen Busch mit Recht sagen konnte, dass sie in einem Operationsgebiete gelegen sind, welches zu den schwierigsten in der Chirurgie gehört. Die ersten Chirurgen, von denen wir wissen, dass sie solche Operationen ausführten, Velpeau, Syme, Busch — lauter vortreffliche Anatomen — wählten als natürlichen Zugang zu diesen Geschwülsten die Mundhöhle. Wir wollen nun sehen, wie bei dieser Operation vorgegangen wurde, und welche Methoden spätere Operateure wählten.

Die bisherigen operativen Erfahrungen.

1. Buccale Methode.

Dieselbe ist von Busch ausgebildet worden, so gut dies bei drei schwierigen Fällen geschehen konnte. Vor der Operation liess er die Patienten üben, den Mund weit zu öffnen und gewöhnte sie an das Herabdrücken der Zunge. Als Vorakt führte er beim ersten Falle die Unterbindung der Carotis externa aus; letztere schien auf Seite der Geschwulst auffallend entwickelt. Beim zweiten Fall war die entsprechende Carotis nicht stärker als die andere; man konnte so „auf Blutarmut des Pseudoplasma schliessen, und die Exstirpation wurde deswegen ohne vorhergehende Gefässunterbindung gemacht". Beim dritten Falle wurde die Unterbindung ebenfalls unterlassen. Velpeau schon hat, wie Busch erwähnt, bei der Exstirpation einer ähnlichen Geschwulst einen Faden unter dem gemeinsamen Arterienstamm durchgeführt, um ihn im Falle einer Hämorrhagie schnell anzuziehen.

Zur Exstirpation der Geschwulst selbst spaltete Busch beim 1. und 3. Fall den Schleimhautüberzug auf der Mitte der Geschwulst vom Ende des harten Gaumens nach unten durch einen Längsschnitt, beim 2. Fall durch einen Kreuzschnitt; dann erweiterte er mit der Schere den Schnitt und präparierte nach innen

mit dem Messer die Geschwulst ab, während er nach aussen hinter der Mandel stumpf vorging, teils mit dem Skalpelstiel, teils mit dem Finger die abgekapselten Geschwülste aushülsend. Beim 2. Fall wurden am Schlusse der Operation Adhäsionen an den Wirbelkörpern mit einer Polypenzange abgedreht, beim 3. wurde der an der Basis cranii wurzelnde Stiel ligiert und über der Ligatur abgetrennt. Schluss der Schleimhautwunden durch Suturen. Alle 3 Patienten genasen, ohne dass eine Nachblutung sich einstellte.

Wie Busch, so ging Berr bei Exstirpation des retropharyngealen Fibroms auf buccalem Wege vor. „Die grösste Schwierigkeit verursachte die Trennung der seitlichen Verbindung, da die Abgrenzung daselbst sehr unbestimmt war". Ein Teil der Geschwulst wurde hier durch die Drahtschlinge mit Maisonneuve's Constrictor durchgequetscht. Die sehr langsam vorschreitende Operation musste wegen Blutung, Sticknot und Unruhe öfters unterbrochen werden, doch überstand Patient den Eingriff und genas. Auch Wagner operierte den retropharyngealen Teil des Sarkomes vom Munde aus, nachdem extrabuccal eine Drüsenmetastase exstirpiert worden war. Querschnitt durch den Arcus palatoglossus, dann stumpfe Auslösung. Patient starb später an Erstickung durch Recidiv verursacht. Eine prophylaktische Arterienunterbindung wurde bei diesen beiden letztern Fällen nicht vorgenommen. Den buccalen Weg wählte ferner, wenn das Referat seiner Publikation mich nicht trügt, Peters: „Bei der Operation empfiehlt er immer die vorgängige Laryngotomie zu machen mit Anwendung der Trendelenburg'schen Kanüle. Selbst beträchtliche Tumoren kann man durch den Mund, öfters erst unter gleichzeitiger Spaltung der Wange, entfernen". Durch den Mund entfernte weiter Bickersteth bei seinen beiden Fällen die Tumoren; beiden Kranken ging es gut. Wir erinnern uns, dass es bei einem der Fälle um ein sekundär retropharyngeales Fibrochondrom, ausgehend von der Parotis sich handelte, während beim anderen ein kleines originäres retrotonsilläres Fibrom vorlag.

2. Exstirpation mit Zugang von aussen.

a) Mit Wangenschnitt allein oder mit Wangenschnitt und temporärer Kieferdurchsägung. Es ist schon gesagt, dass Peters durch Spaltung der Wange sich den Zugang vom Munde aus zu erweitern empfiehlt. Ueber andere nur mit Wangenschnitt operierte Fälle ist mir nichts bekannt.

Der erste, welcher meines Wissens zur Entfernung eines retropharyngealen Tumors der temporären seitlichen Kiefer-

durchsägung sich bediente, ist der Engländer Watson. Das von ihm schon im Jahre 1868 ausgeführte und beschriebene[1]) d. h. publicierte Operationsverfahren stimmt in der Hauptsache genau mit dem Verfahren überein, welches v. Langenbeck im Jahre 1875 zur Exstirpation des Zungencarcinoms empfohlen hat; dem gemäss könnte historisch gerechter Weise v. Langenbeck die Priorität dieser Hilfsoperationsmethode, bei der die seitliche Durchtrennung des Unterkiefers das Punctum saliens ist und die allgemein als seine Methode aufgeführt wird, streitig gemacht werden. Selbstverständlich ist die Annahme, dass v. Langenbeck diese Publikation unbekannt war. Watson spaltete die Unterlippe am Mundwinkel, führte den Schnitt bis über den Kieferwinkel hinaus, durchsägte den Unterkiefer in der Bicuspidalregion, klappte den Gelenkteil nach oben, spaltete die Schleimhaut über dem Tumor und schälte diesen aus. Der Blutverlust war ein sehr geringer („in all to more than three ounces"). Naht des Kiefers mit Silberdraht. Heilung.

Der 2. Autor, der auf demselben Wege vorging, d. h. 4 Jahre vor der v. Langenbeck'schen Publikation sich der temporären seitlichen Kieferdurchsägung bediente, ist Kelburne King (1871)[2]). Er durchtrennte den Knochen ungefähr 1 Zoll vor dem Kieferwinkel. Vor der Durchsägung legte er einen Faden um die Art. carotis communis, liess aber die Ligatur erst definitiv anziehen, als sich die Hämorrhagie bei Auslösung der Geschwulst sehr abundant zeigte („a turific gush of blood took place"). In der Epikrise bemerkt er, dass er bei einem 2. ähnlichen Fall von der Ligatur Umgang nehmen würde. Der Kranke starb an Erysipelas.

Diesen 2 Fällen schliesst sich als 3. der von mir operierte an. Ich kannte die obigen Publikationen nicht, als ich die Operation ausführte. Die Schnittführung ist an der Photographie zu sehen; es ist ein kombinierter Wangen-Halslängsschnitt. Die prophylaktische Unterbindung der Carotis externa erwies sich als durchaus zweckmässig, um die Blutung zu einer geringen zu gestalten. Der Zugang zum Tumor nach Durchsägung des Kiefers war ein guter, die Auslösung immerhin, besonders an der Schädelbasis eine sehr schwierige. Mit dem Aushülsen, wie „bei der Frucht aus der Schale" gings da nicht so spielend. Prophylaktisch wurde hier — darin steht der Fall allein — eine Magenfistel angelegt aus Gründen, die schon bei der Operationsbeschreibung erwähnt sind.

1) l. c. 2) l. c.

Ich erwartete, dass die Störungen des Schluckaktes nach der Operation grössere sein würden, als sie es thatsächlich geworden sind. Dass diese Prophylaxe objektiv und subjektiv als durchaus zweckmässig sich erwies, steht für mich fest. Die Gastrostomie ist als „Hülfsoperation" vor Operationen am Pharynx und Oesophagus schon von Helferich (1900) empfohlen worden[1]), und ich kann nur bekräftigen, was er als Vorteil hervorgehoben hat: Die Gastrostomie, sagt er, bietet uns den grossen Vorzug, „die Ernährung zu heben, bevor irgend ein Eingriff unternommen wird, sie ermöglicht die reichliche Ernährung sofort nach der Operation, so lange die Teile nicht normal funktionieren können, und enthebt uns aller der Schwierigkeiten und Unannehmlichkeiten, welche dem Kranken wie dem Arzt aus der häufigen Anwendung des Schlundrohres oder bei liegenbleibendem Rohr zu erwachsen pflegen. Zudem ist es natürlich ein wesentlicher Nutzen, für den Heilungsvorgang, wenn die operierte, eventuell genähte Stelle in voller Ruhe bleibt und nicht durch die zur Ernährung erforderlichen Manipulationen beleidigt wird."

Man ist übrigens nach Pharynx- und Larynxexstirpation wegen Carcinom nicht selten genötigt, nachträglich eine Gastrostomie machen zu müssen. Manche der Kranken, die der Operateur als geheilt entlässt und nicht mehr sieht, kommen nach kürzerer oder längerer Frist in die Lage, in Folge des Recidivs nicht mehr schlucken zu können. Indem ich dieses schreibe, liegt in unserem Spital ein Patient, bei dem anderwärts die Kehlkopfexstirpation wegen Carcinom ausgeführt wurde. Es musste hier die Magenfistel angelegt werden, weil der Mann bei sonst leidlichem Kräftezustand nichts mehr schlucken konnte; flüssig Genossenes entleerte sich unter Husten aus der Trachealkanüle. Ein elend qualvoller Zustand!

b) Mit Längsschnitt aussen am Halse vor dem M. sternocleidomastoideus ohne Kiefertrennung, in Kürze — Halslängsschnitt. So ist der von Ritter beschriebene Fall von Bier operiert worden. Es wurde ein 10 cm langer Hautschnitt von dem Angulus mandibulae nach abwärts geführt. Dann wurde versucht, hinter den Gefässen zur Geschwulst zu gelangen; „da das schlecht geht, wird vor der Carotis in die Tiefe gegangen, weil hier die Hauptmasse der Geschwulst sich vor-

1) Die Gastrostomie als Hilfsoperation vor den Operationen am Pharynx und Oesophagus. Deutsche Zeitschrift f. Chirurgie Bd. 55. S. 410.

drängt; hierbei wird die A. thyreoid. sup. unterbunden. Nun lässt sich die Geschwulst leicht ausschälen."

c) Mit Pharyngotomia subhyoidea wurde der Fall von Sklifasowski operiert. Die Operationsbeschreibung ist mir nur aus einem Referate bekannt. „Nach Einführung der Trendelenburg'schen Trachealkanüle wurden die Weichteile und die Mm. sternohyoidei und hyothyreoidei durchtrennt, worauf die Wunde weit klaffte, und das ganze Operationsfeld offen lag. Die Schleimhaut über dem Tumor wurde durchschnitten und derselbe stumpf entfernt. Die Schleimhaut wurde teils vernäht, teils tamponiert; Schliessung der äusseren Wunde. Am 5. Tage Entfernung der Kanüle, am 9. Entfernung des Tampon." Heilung.

d) v. Heine benutzte ein Verfahren, welches er „zum Unterschied von der Pharyngotomia subhyoidea am besten als Pharyngotomia lateralis bezeichnen" möchte. Von dem Processus mastoideus aus wurde auf der linken Seite des Halses ein Schnitt bis zum grossen Zungenbeinhorn gemacht und dann durch successive Vertiefung desselben unter Spaltung der Biventersehne, des N. hypoglossus und der Ursprünge der Mm. constrictores pharyngis auf die seitliche Peripherie des Tumors vorgedrungen und nach Isolierung der letzteren von oben, unten und hinten her an seinem vorderen Umfang die Rachenhöhle eröffnet. Mittelst einer galvanokaustischen Schlinge liess sich nun die Abtrennung der Geschwulst von der vorderen Fläche der Wirbelsäule leicht vollenden, ohne dass man mit der Blutung viel zu kämpfen hatte. Die Operation wurde in Narkose vorgenommen, nach vorausgeschickter Tracheotomie und Abschliessung des Trachealrohres durch die Trendelenburg'sche Tampon-Kanüle. Die Kranke genas, doch erfolgte später ein Recidiv.

Wahl der Operationsmethode.

Die gegebene Uebersicht über das, was bisher geleistet wurde, zeigt, dass verschiedene Wege zum Ziel führen können. Je nach Sitz und Ausdehnung innerhalb der geschilderten Grenzen ist den retrovisceralen Geschwülsten bald auf diese, bald auf jene Weise besser beizukommen, eine Methode aber muss, wie ich glaube, dominieren, d. h., es gebührt ihr in den meisten Fällen der Vorzug.

Die buccale Excision ist auch heute noch bei kleinen, abgegrenzten, mobilen retrovisceralen Tumoren mit hohem, d. h. haupt-

sächlich naso-oralem Sitze wohl die einfachste und am wenigsten verletzende Methode. Bei Geschwülsten aber von den Dimensionen wie sie Busch vor sich hatte, wird man sie entschieden besser nicht mehr in Anwendung bringen. Es ist ferner diese Operation, wie schon König sagt, „nicht mehr ausführbar in den Fällen, in welchen die Geschwulst die grossen Gefässe des Halses in ihren Bereich gezogen hat und aussen unter den Kieferrand als deutlicher Tumor zum Vorschein kommt." Unter solchen Verhältnissen muss künstlicher Zugang von aussen geschaffen werden; es ist diejenige Operationsmethode auszuwählen, welche so viel Platz zu gewähren vermag, dass man auch nicht vorhergesehenen Schwierigkeiten — wie tief der Tumor in die Tiefe reicht, ist vorher nicht immer bestimmt zu taxieren — vor allem den Gefahren der Blutung gewachsen sein kann. In gewissen Fällen kann dazu der Halslängsschnitt vorn am Sternocleidomastoideus, wie ihn Bier ausführte, genügen, bei der Mehrzahl der grösseren Tumoren aber, seien sie nunmehr oro-nasal oder mehr oro-pharyngeal gewachsen, wird die Operation mit Wangenschnitt und temporärer Kieferdurchsägung, wie sie von den genannten englischen Chirurgen zuerst ausgeführt wurde, als Operation der Wahl bezeichnet werden müssen. Noch mehr Raum bietet bei hoch und tief reichenden Tumoren die Kombination obiger Methode mit dem Halslängsschnitt, die bei meinem Fall zur Anwendung kam. Bei ganz tiefem, rein retro-ösophagealem Sitz der Geschwulst wird die Kieferdurchtrennung keinen Sinn haben, sondern es wird hier nur der Halslängsschnitt in Betracht kommen. Ein solcher Fall ist nicht in der Kasuistik; bei demjenigen Bier's war der Tumor exquisit retropharyngeal gelegen. Dass die bis jetzt nur einmal ausgeführte Pharyngotomia subhyoidea nur für kleine, in der oro-laryngealen Etage sitzende Geschwülste geeignet und niemals den für die Excision grosser Tumoren nötigen breiten Raum bieten kann, ist klar.

Hinsichtlich anderer Vor- und Hilfsoperationen — die Kieferdurchsägung kann streng genommen auch zu diesen gerechnet werden — lassen sich feste, allgemein giltige Regeln nicht aufstellen. Es fallen, wie wir gesehen, in erster Linie in Betracht die prophylaktische Carotisunterbindung, dann die Tracheotomie und die Gastrostomie. Bei grossen retropharyngealen Tumoren muss ich nach dem, was ich selbst gesehen habe, die Unterbindung der Carotis externa für durch-

aus nützlich, und daher angezeigt erachten. Ich habe sie hier, gleichwie bei Fällen von sehr ausgedehntem Carcinom der Zunge und Tonsille, des weichen Gaumens und teilweise der hinteren Rachenwand mit bestem Erfolge zur Anwendung gebracht; der Blutverlust bei der Operation war ein sehr geringer und Nachblutung erfolgte nicht. Die Unterbindung der Carotis interna ist nicht indiciert und zwar wie ich glaube, in keinem Falle. Watson, der einzige Chirurg, der sie ausführte, rät selbst davon ab.

Was die Tracheotomie betrifft, so kann dort, wo der Tumor hochgradige Atemnot zur Zeit der Operation schon bewirkt, die Indicatio vitalis dazu vorliegen. Ist dies nicht zutreffend, will man sie nur zur Anwendung der Narkose verwenden unter Benutzung der Trendelenburg'schen Kanüle oder Tamponade des Larynx, so kann man über die Zweckmässigkeit und Nützlichkeit dieses Eingriffes verschiedener Meinung sein. Ich selbst stelle mich auf den Standpunkt, den Krönlein in seiner Arbeit über „Pharynxcarcinom und Pharynxexstirpation" einnimmt. Ich habe bei meinem Fall für den Anfang der Operation der Mischnarkose mit Morphium-Chloroform mich bedient, nach Durchsägung des Kiefers bei Auslösung des Tumors kam bei klarem Bewusstsein Lokalanästhesie mit Cocain zur Anwendung, es war dabei der Zustand der Anästhesie, ich darf sagen, ein geradezu idealer. Man gewinnt dabei, wie Krönlein hervorhebt[1]), den grossen Vorteil, „dass am Ende der Operatiou der Patient bei völlig klarem Bewusstsein ist und nicht mehr unter der schwächenden Wirkung der Allgemeinnarkose steht und dass der Reflexmechanismus des Larynxverschlusses fungiert, soweit er trotz der Verwundung überhaupt noch fungieren kann. So ist ferner das Trachealrohr nicht verletzt, und alle die Gefahren, welche auch gelegentlich einmal durch die Insufficienz der Tamponade schon während der Operation oder durch das längere Tragen einer Trachealkanüle nach der Operation entstehen können, fallen weg."

Ueber den Wert der Gastrostomie als Hilfsoperation ist das Nötige schon in der Epikrise zu meinem Falle, bei dem sie allein bis jetzt zur Ausführung gelangte, gesagt. Sie ist wohl nur bei umfangreichen Tumoren, und voraussichtlich schwieriger Operation am Platze und besonders dann, wenn der Kranke schon durch Störungen des Schluckaktes in der Ernährung heruntergekommen ist.

1) l. c. S. 124.

B. Die Strumen.

Bisherige Erfahrungen.

Während bei den Neoplasmen von medikamentöser Behandlung nichts zu erwarten ist, darf hier die Jodinjektion nicht ignoriert werden. Ich halte mich in Bezug auf deren Beurteilung an die wegleitenden Sätze Wölfler's, welche im Resumé lauten: „Es wird diese Behandlungsmethode bloss eine exceptionelle sein können für jene Kranke, welche einen anderen operativen Eingriff absolut nicht gestatten, und demnach als regulärer operativer Eingriff die Exstirpation anzusehen sein". Es ist der schon von anderen Autoren erwähnte Nachteil besonders zu betonen, dass für den Fall, als die Jodinjektion keine Besserung herbeiführt, die Exstirpation in Folge der entstandenen Verwachsungen wesentlich erschwert wird. Kaufmann hält die Injektionsbehandlung bei den retrovisceralen Kröpfen für „stets" kontraindiciert. Er weist darauf hin, dass bei den soliden Strumen nicht selten sehr rasch Schwellung nach der Injektion auftrete und dass bei den Cysten zum Gelingen der Injektionsbehandlung eine intensive Entzündung mit praller Füllung geradezu nötig sei, alles Momente, die sehr rasch gefahrdrohende Erscheinungen von Seiten der Atmung hervorrufen können. Diese Argumente sind zweifellos richtig, und muss dieses Risiko von demjenigen, der eine solche Behandlung unternimmt, wohl erwogen werden. Anderseits ist zu bemerken, dass Chiari[1]) durch Einspritzungen sowohl in den äusseren, als in den retrovisceralen apfelgrossen Kropf wesentliche Verkleinerung der Geschwulst und Besserung des Zustandes erzielte. Eine apodiktische Verurteilung in allen Fällen scheint mir daher wie Wölfler nicht richtig, und wird man wohl am besten die oben resumierte Indikationsstellung acceptieren.

Betrachten wir nun die bisher unternommenen operativen Radikaleingriffe.

1. Operationen bei den wahren accessorischen Kröpfen.

a) Exstirpation mit Längsschnitt aussen am Halse am vorderen Rande des M. sternocleidomastoideus. Mit diesem Halslängsschnitt, den wir von den Neoplasmen her kennen, wurden alle bisherigen Exstirpationen bis auf eine, vorgenommen. Beim Falle Braun, dessen Krankenge-

1) Wölfler II S. 53.

schichte wir zum Teil in extenso weiter vorn wiedergegeben haben, wurde zunächst bei höchster Erstickungsgefahr die Tracheotomie vorgenommen. Einige Tage später wurde von Czerny durch Längsschnitt am vorderen Rande des Sternocleidomastoideus die Geschwulst exstirpiert. Braun schildert die Operation wie folgt:

Der Hautschnitt wurde entsprechend dem vorderen Rande des linken M. sternocleidomastoideus von der Höhe des Zungenbeins bis in die Nähe der Clavicula geführt. Die grossen Gefässe mit dem Kopfnicker nach aussen, die vergrösserte Schilddrüse nach innen gezogen; der M. omohyoideus wurde ebenso wie die Vv. thyreoideae mediae durchtrennt, während die Art. thyreoidea superior intakt blieb. Darauf erschien in der Tiefe der Wunde der völlig abgekapselte Tumor, der von dem Munde aus bequem sich vordrängen und nun leicht ohne bedeutende Blutung aus seinen Verbindungen lösen liess; nur einige kleine Gefässe wurden mit gekochter Seide unterbunden, die Ligaturen kurz abgeschnitten. Die Geschwulst blieb zuletzt an einem Stiele hängen, der die Gefässe enthielt, welche mit der Art. und V. thyreoid. sup. in direkter Verbindung standen und in toto abgebunden wurden. Die ganze Wundhöhle wurde darauf mit 5 % Chlorzinklösung ausgepinselt und mit 2½ % Carbollösung ausgespült; nach oben und unten wurde eine Drainage eingelegt und bis auf diese Stellen die ganze Wunde mit Nähten vereinigt, über die dann ein Kompressionsverband mit Carbolwatte angelegt wurde. Die Trachealkanüle blieb unverändert liegen.

Wölfler giebt von seiner interessanten Operation folgende Beschreibung [1]):

Es wurde am 11. III. 92 ein zum Kopfnicker paralleler 7 cm langer Schnitt geführt, welcher unter dem Ohrläppchen begann und medianwärts bis zum Kehlkopfe herabzog; nach Durchschneidung des Platysma und der oberflächlichen Fascie stösst man auf zahlreiche erweiterte Venen. Die relativ starke Blutung lässt sich gut stillen. Da die Absicht besteht, die Verbindung des retro-pharyngealen Kropfes mit der linken Schilddrüsenhälfte aufzusuchen, um nach Boeckel und Kaufmann von dieser aus den retro-pharyngealen Kropf zu entwickeln, so wird die tiefe Fascie in der Gegend des linken Zungenbeinhornes eröffnet, wonach man sogleich auf die mächtig erweiterten Venae thyreoideae superiores und die Art. thyreoidea sup. gelangt. Da der Kranke nach rechts gelagert war, so ist jetzt vom unteren Ende des retro-pharyngealen Kropfes nichts zu entdecken, drängt man denselben von der Schlundhöhle aus in die Wundhöhle, so kommt nur ein geringer Teil zum Vorschein; doch konnte man bereits so viel wahrnehmen, dass der untere Teil des retro-

1) Nach Bucher l. c. Status siehe früher.

pharyngealen Kropfes von der Art. thyreoid. sup. gekreuzt wird. Um zum Kropfe besser zu gelangen, wäre es sehr zweckmässig gewesen, die Art. und V. thyreoidea sup. zu unterbinden, allein ein solcher Vorgang wäre nicht zu rechtfertigen gewesen. Durch eine solche Unterbindung hätte der allein noch übrig bleibende linke Schilddrüsenlappen in die Gefahr geraten können, mächtig zu schrumpfen; auf diese Weise hätte der Kranke durch Unterbindung dieser Gefässe den Gefahren der Kachexie preisgegeben werden können.

Aus diesem Grunde wurden die Gefässe mit einiger Mühe isoliert und stumpf nach unten und innen gezogen. Dadurch wurde auch der untere Pol des retro-pharyngealen Kropfes stark nach aussen gezogen, und man konnte jetzt erst die Kapsel, welche ihn umgab, ziemlich deutlich erkennen. Dieselbe wurde gespalten in der Länge von 4 cm, wobei es ebenfalls aus mehreren Gefässen blutete. Von diesem Kapselspalte aus wurde die parenchymatöse Oberfläche des Nebenkropfes bis zur Wirbelsäule hin verfolgt; die Kapsel liess sich nicht zuschwer und ohne besondere Blutung von der vorderen Fläche des Kropfes ablösen. Nachdem auch gegen die Wirbelsäule hin die Kapsel vom Nebenkropf entfernt war, gelang es mit einiger Mühe, des oberen Poles desselben habhaft zu werden und denselben allmählich aus seinem Bette an der Wirbelsäule auszulösen und ihn nach aussen in die ursprüngliche Wundhöhle zu bringen.

Dabei machte man die Wahrnehmung, dass am oberen Pole fast gar keine grösseren Blutgefässe vorhanden waren, es blutete auch nicht aus denselben, während das untere, in der Nähe des linken Schilddrüsenlappens gelegene Ende becherförmig von zahlreichen Gefässen versorgt war. Ferner sah man jetzt recht deutlich, dass die Verbindung des retro-pharyngealen Kropfes mit dem linken Schilddrüsenlappen keine parenchymatöse war, es bestand bloss eine lose, durch lockeres Zellgewebe, Blutgefässe und zarte Bindegewebsstränge gebildete Brücke.

Nachdem sich der Operateur nochmals von der Existenz des linken Schilddrüsenlappens überzeugt hatte, der ungefähr so gross wie der Längsdurchschnitt eines Hühnereis war, wurde der untere Pol des retro-pharyngealen Kropfes aus seinem gefässreichen Stiele ausgelöst, mehrere kleine Arterien und Venen wurden dabei unterbunden.

Nach sorgfältiger Blutstillung wurde in den retro-pharyngealen Raum ein Jodoformgazestreifen und ein Drainrohr eingeführt, ebenso in die nach aussen von diesem Raume gelegene Wundhöhle. Die Wundheilung verlief, abgesehen von den im Beginn aufgetretenen subjektiven Beschwerden — Schlingbeschwerden und Salivation — ohne jede Störung.

Wie Czerny und Wölfler, so bedienten sich auch v. Mikulicz und Tietze bei den von Reinbach beschriebenen Struma-Konglomeraten des Schnittes am vorderen Rande des Kopfnickers. Jede der 3 Operationen bot ihre Besonderheiten. Bei

Fall 2 musste die Vena jugularis interna unterbunden werden, und es war die Ausschälung „ausserordentlich mühevoll." Bei Fall 3 reichte der Operationsschnitt vom Proc. mastoideus bis zur Clavicula; es ging hier ein dicker Stiel bis „in die Tiefe der Thoraxapertur". Alle 3 Patienten genasen.

b) Einmal kam auch hier die Pharyngotomia subhyoidea zur Anwendung. Es ist der Fall Weinlechner, in dem es sich um eine in der Höhe der Epiglottis sitzende wallnussgrosse Struma handelte. Es wurde ein 8 cm langer Hautschnitt zwischen Kehlkopf und Zungenbein angelegt. Die Auslösung der Geschwulst gelang leicht nach Durchtrennung der Schleimhaut mittelst Paquelin, aber die Blutung war bedeutend. Nachträglich musste die Tracheotomie gemacht werden, und Patient erlag am 4. Tage einer Infektion von pyämischem Charakter.

Wahl der Methode.

Die buccale Operation, die wir bei den Geschwülsten mit Erfolg ausgeführt sahen, kam hier nicht zur Anwendung, und man muss den Autoren durchaus Recht geben, die sie zurückweisen. Braun und Ruhlmann führen schon alle die triftigen Gründe gegen sie an, die später von Kaufmann u. A. wiederholt wurden. Es kann vor Allem, wie Braun hervorhebt, die Blutung nicht beherrscht werden. Der Eintritt der Hauptgefässe in diese retrovisceralen Kröpfe findet von der Seite aus statt, und es ist eine zuverlässige Unterbindung derselben bei dieser Methode unmöglich.

Wir sind damit an der Stelle angelangt, wo über die Vaskularisation der retrovisceralen Strumen einiges nachzuholen ist. Der retro-ösophageale Kropf, sagt Kaufmann, entbehrt specieller Gefässe. Die Blutzufuhr erhält er aus der Art. thyreoidea sup., die am oberen Pole der Strumaseitenlappen sich gewöhnlich verästelt. Einer ihrer Aeste ist für den hinteren Tumor bestimmt und senkt sich gleich an der Stelle des Verbindungsstückes in denselben ein. Bei dem accessorischen Kropfe Braun's sei die Gefässversorgung „absolut dieselbe" gewesen, es haben hier an Stelle des direkten Verbindungsstückes mit den Strumaseitenlappen die von der Art. thyreoid. sup. kommenden Gefässe „die einzig wichtigere Beziehung der Struma zur Nachbarschaft gebildet." Bei dem Wölfler'schen Falle scheinen die Verhältnisse ähnliche gewesen zu sein. Es sind indessen bei diesem accessorischen retrovisceralen Kröpfen die Gefässverzweigungen anatomisch noch wenig sicher festgestellt

zumal ja auch das Beobachtungsmaterial ein sehr kleines ist. Was die accessorischen Strumen überhaupt betrifft, so lauten die Angaben in dieser Hinsicht nicht übereinstimmend. Nach Albus[1]) findet man überall, wo man Nebenkröpfe beobachtet, auch zu ihnen gehende Arterienäste, welche aus anderen Arterien, als den Schilddrüsen-Schlagadern herkommen. Dem entgegen konstatierte Parta[2]), dass die ganz isolierten überschüssigen Läppchen der Schilddrüse immer ihre Nahrung von den Thyreoidalgefässen empfingen. Gruber[3]) und Luschka[4]) sehen die Gefässe der Gl. thyreoid. acc. superiores von den Vasa crico-thyreoidea der entsprechenden Seite kommen.

Wichtig hauptsächlich in praktisch-therapeutischer Beziehung ist der von Madelung konstatierte Reichtum der accessorischen Strumen an Venen, die starke „Ausdehnung des auf ihnen liegenden Venengeflechtes". Reinbach konnte bei allen seinen Fällen diesen Befund bestätigen; wir haben davon schon gesprochen.

Aus diesen Erörterungen wird wohl klar, dass die Blutstillung eine sehr schwierige sein kann und dass nur diejenige Operationsmethode ihr gewachsen sein wird, welche weiten Zugang und genügende Uebersicht zu schaffen vermag; buccal ist dies nicht zu erreichen.

Es fällt nun aber bei Eingehen auf die Struma vom Munde aus ein Hauptübelstand noch ins Gewicht, den Kaufmann mit vollem Rechte zur Kontraindikation macht; ich meine die Gefahr der Infektion, welche selbstverständlich so viel grösser ist, als bei Zugang von einem äusseren Schnitte aus. Diese Infektionsgefahr ist bei Kröpfen mit dem geschilderten grossen Gefäss- und speciell Venenreichtum noch bedeutend grösser als bei soliden Tumoren, z. B. Fibromen oder Chondromen. Es ist Kaufmann auch darin beizupflichten, dass im Interesse einer strengen Asepsis die Tracheotomie nur bei drohender Gefahr der Erstickung vorauszuschicken ist.

Die Pharyngotomia subhyoidea, welche einmal mit unglücklichem Ausgang ausgeführt wurde, kann, wie ich glaube, als geeignetes Verfahren bei den Strumen ebenfalls nicht empfohlen werden. Wölfler ist zwar der Meinung, „dass bei jenen isolierten retropharyngealen Kröpfen, welche nicht allzu tief sitzen, die Auslösung vom Pharynx aus gemacht werden könnte und sollte", auch Madelung ist dieser Ansicht. Es sprechen aber gegen diese

1) Erläuterungen zu dem Atlas der pathologischen Anatomie. Bonn 1839. II. S. 304. Cit. nach Madelung l. c. S. 92.

2) 3) 4) Cit. nach Madelung. l. c.

Operation die nämlichen Gründe, welche gegen die buccale erhoben wurden, wenn auch der Zugang ein besserer sein mag, als dort.

Als zweckmässigste Schnittführung ist der Halslängsschnitt zu bezeichnen, eventuell kombiniert mit temporärer Kieferdurchsägung. Bei tiefem retropharyngealem Sitz der Struma ist letztere nicht notwendig, ebenso nicht bei jenen Formen mit geringer Tiefenentwicklung, wie sie Reinbach vor sich hatte. Bei hoch hinaufreichenden umfangreichen Strumen dagegen ist es, wie Wölfler bemerkt, sehr wünschenswert, „mit aller Bequemlichkeit die Pharynxgegend blosslegen zu können", dies geschieht am besten auf diesem kombinierten Wege. Bereits ist bei einem Fall (Wolf) von accessorischer, allerdings nicht retropharyngealer, sondern im Zungengrunde sitzender Struma die temporäre seitliche Osteotomie zur Anwendung gelangt[1]).

An Stelle der Exstirpation kann die operative Dislokation des retrovisceralen Kropfes notwendig werden, wenn der letztere wie bei dem seltenen Falle Wölfler's als vicariierender Recidivkropf auftritt, dessen Excision nicht erlaubt ist. Von diesem in unserer Kasuistik aufgeführten Falle sagt Wölfler[2]), dass er von der Dislokation deshalb abgesehen und die Exstirpation vorgenommen habe, weil er linksseitig den allerdings verhältnismässig kleinen Schilddrüsenlappen zur rechten Zeit noch entdeckt hatte. Ein andermal würde er unter ähnlichen Verhältnissen „doch lieber die Dislokation ausführen, weil uns bei den wachsenden Individuen ein bestimmtes Urteil über die im einzelnen Falle für das Wachstum des Körpers notwendige Menge von Schilddrüsensubstanz abgeht."

2. Operationen bei den mit der Hauptdrüse parenchymatös zusammenhängenden Strumen.

Was die Technik der bisher ausgeführten Operationen bei diesen retrovisceralen Kröpfen betrifft, so wurden von beidseitigen Strumen operativ behandelt der Fall Lotzbeck mit Oesophagotomie (1854!), derjenige von Maas mit Excision des rechten Seitenlappens samt der retroösophagealen Struma mittelst Lappenschnitt.

Strumektomien bei einseitigen Kröpfen wurden ausgeführt von Kocher, Boeckel (Fall Ruhlmann), Kaufmann, Wölfler und Verfasser. Sämtliche Operateure bedienten sich des Halslängsschnittes am vorderen Rande des Kopf-

1) bei Wölfler l. c.

2) Ueber die operative Dislokation des Kropfes. Diese Beiträge Bd. XXI. H. 2. S. 504.

nickers, der hier allein zu empfehlen ist. Eine Ausnahmestellung nimmt dabei die Operation Kocher's insofern ein, als er den retropharyngealen Teil der Struma, der durch einen kleinfingerdicken Strang von Drüsengewebe mit dem rechten Schilddrüsenlappen zusammenhing, isoliert entfernte, d. h. ohne den Seitenlappen mitzunehmen. Bei Fällen wie dem meinigen, wo eine breite Brücke die Strumen verbindet, geht dies nicht an; es ist hier, wie Kaufmann sich ausdrückt, am korrektesten, erst die seitliche Struma allseitig zu isolieren, dann die Ausschälung des hinter dem Pharynx, resp. Oesophagus liegenden Teiles folgen zu lassen und schliesslich beide mit einander zu entfernen. So ging zuerst Boeckel vor, nach ihm Kaufmann, so auch ich. So glatt allerdings, wie dies Kaufmann von seinem Falle schildert, machte sich bei dem meinigen die Auslösung des retropharyngealen Teiles nicht; es wurde dabei der N. laryngeus superior verletzt und durch die daraus resultierende Störung des Schluckaktes (Lähmung der Epiglottis? Anästhesie der Schleimhaut des Kehlkopfeinganges?), wie ich bestimmt annehmen muss, die Schluckpneumonie bedingt.

Vom N. laryngeus sup. ist, wie Wölfler in seinem oft citierten Werke sagt[1]), in der Kropflitteratur selten die Rede und wohl deshalb, weil derselbe selten durch den Kropf komprimiert wird und eher auf denselben als hinter denselben zu liegen kommt. Wird der Nerv, sagt er an anderer Stelle[2]), ausnahmsweise durch die Entwicklung des Oberhornes gehoben und findet gleichzeitig eine Verwachsung desselben mit der Kropfoberfläche statt, so kann es mitunter vorkommen, dass man bei der Isolierung des oberen Hornes und bei Abbindung der Art. thyr. sup. mit ihm in Konflikt kommt. Er selbst kam einmal in diese Situation, doch war es dabei leicht, den Nerven abzupräparieren. Auch nach v. Eiselsberg, dessen Bearbeitung der Schilddrüsenkrankheiten in der „Deutschen Chirurgie" die Litteratur bis 1901 berücksichtigt, ist durch Operation bedingte Verletzung des N. laryngeus sup. selten. „Sie kann bei der Isolierung des oberen Pols (Abbindung der A. thyr. sup.) vorkommen. Eine Anästhesie der Schleimhaut des Larynx wird die Folge davon sein. Es kommt daher leicht zu einem Verschlucken, und sogar eine Schluckpneumonie kann zu Stande kommen".

Speciell in der Litteratur der retrovisceralen Kröpfe fand ich ein Rencontre mit dem Laryngeus sup. nirgends erwähnt, es kommen

1) l. c. II. S. 106.
2) l. c. III. S. 115.

auch nirgends die topographischen Beziehungen des Nerven zu diesen Kröpfen zur Sprache. Somit ist es nicht überflüssig, wenn ich diesem Punkte hier etwas mehr Aufmerksamkeit schenke.

Bekanntlich entspringt der N. laryngeus hoch oben, ca. $^3/_4$ cm unter dem Foramen jugulare aus dem Plexus ganglioformis des N. vagus und zieht zwischen Carotis interna und Pharynx zum Kehlkopf. Zur Seite des grossen Zungenbeinhornes teilt er sich in 2 Aeste, den Ram. internus und externus. Der R. internus durchbohrt die Membrana hyothyreoidea und verteilt sich in der Schleimhaut des Larynx und dem benachbarten Teil des Pharynx. Der R. externus giebt Aeste an den M. constrictor pharyngis inf. und den M. crico-thyreoideus ab. In physiologischer Hinsicht ist man nun in so weit einig, dass der N. recurrens hauptsächlich der motorischen, der laryng. sup. der sensiblen Funktion des Kehlkopfes vorsteht. Meinungsverschiedenheiten herrschen in Bezug auf die Innervation der Kehldeckelmuskeln sowie auch des Crico-thyreoideus und Arythaenoideus transversus. Während die einen Autoren, so Gerhardt, die Innervation der Kehldeckeldetraktoren dem Laryng. sup. zusprechen, nehmen andere (Luschka) an, dass dieselbe dem Recurrens obliege. Ein von Kappeler beschriebener Fall Billroths[1]), wo nach Durchschneidung des Vagusstammes unterhalb des Laryngeus sup.-Abganges der Kehldeckel normal funktionierte, spricht direkt dafür, dass der Laryng. sup. der motorische Kehldeckelinnervator ist.

Wenn wir die anatomischen Verhältnisse uns vergegenwärtigen, so begreifen wir, dass bei der Exstirpation von nicht hoch hinauf gewachsenen Strumen eine Kollision mit dem N. laryng. sup. nicht so leicht möglich ist und dass, wie Wölfler klar legt, eine solche am ehesten bei der Unterbindung der A. thyreoid. sup. passieren kann. Der Stamm des N. laryng. sup. kreuzt denjenigen der Art. thyreoid. sup. so, dass der Nerv hinter die Arterie und gewöhnlich auch tiefer zu liegen kommt; bei seltenen Varietäten kann der Nerv an die Oberfläche der Arterie zu liegen kommen. Eine weitere Beziehung (Wölfler nach Drobnik) geht gewöhnlich der R. externus zur Art. sup. oder einem ihrer Aeste ein, indem er selbst oder ein feiner Ast desselben die Arterie bis zur Spitze der Schilddrüse begleitet und mit der Arterie in diese eindringt.

Ist nun aber bei den retropharyngealen Kröpfen so wie z. B. bei dem von mir operierten, das Oberhorn hoch hinauf und weit nach hinten um Pharynx und Larynx herum zwischen Wirbelsäule und Constrictor pharyngis in die Tiefe gewachsen und entsteht so

1) Bei Widmer, Ueber einseitige Durchschneidung und Resektion des menschlichen Vagus. Deutsche Zeitschrift f. Chirurgie Bd. 36. S. 283.

jener Situs, wie ihn die Zeichnung Bucher's veranschaulicht, dann kann und wird meistens der Laryngeus superior dislociert werden müssen; er wird von der Struma abgehoben und mit ihrem Wachstum auf der Kuppe des obern Poles aufwärts geschoben, oder er kommt mit seinen Aesten mehr an die Vorderfläche des Oberhornes zu liegen. Im letzteren Falle wird es leichter sein, ihn in seinem Verlaufe zu verfolgen und seine Verletzung zu vermeiden; im ersteren, wenn er zwischen Strumatuberanzen eingefurcht oder gar eingewachsen liegt, kann er übersehen, zu spät bemerkt und verletzt werden. So ging es mir.

Je nachdem nun der Stamm, oder nur einer der Aeste verletzt wird, gestaltet sich der Effekt der Läsion natürlich verschieden. Die Durchtrennung des R. externus bringt mit der daraus resultierenden Lähmung des M. cricothyreoideus einer Seite wohl keine Gefahr mit sich. Verlangsamung der Respiration?, geringere Spannung der Stimmbänder, rauhe Stimme? (Wölfler nach Longet). Anders steht es mit dem Ramus internus. Die Anästhesie eines Teils der Schleimhaut des Kehlkopfeinganges, sagen wir der Hälfte, die Störung der Kehldeckelfunktion sind wohl nicht irrelevant. Es wird durch ersteres Moment jener Reflexmechanismus geschwächt, wenn auch nicht aufgehoben, welcher das Zurückwerfen von Fremdkörpern besorgt, wenn solche bis in den oberen Kehlkopf gelangen. Nun mag es sein, dass, wie öfters betont wird [1]), die Durchtrennung nur auf einer Seite kompensiert werden kann durch Uebernahme der Funktion vom Nerven der anderen Seite.

Ich vermute auch, dass bei diesem oder jenem der gesammelten Fälle von retropharyngealen Tumoren und Strumen bei der Exstirpation eine Läsion des Laryng. sup. stattgefunden hat, ohne dass es zu sehr auffälligen Störungen kam. Allein, wenn der Schluckakt schon vor der Operation stark gehemmt ist, indem durch die Geschwulst Kompression und Dislokation seines Apparates bedingt wird, und bei langem Bestehen des Tumors die Muskeln dauernd geschädigt bleiben, so wird diese Nervenläsion, summiert mit den unvermeidlichen Folgen des Operationstraumas, wie sie nach allen schweren Strumektomien beobachtet werden, schwere Störungen bedingen. So verhielt es sich bei unserem Fall.

1) Man vergleiche die Ansichten der Autoren in den Arbeiten über Pharyngotomia subhyoidea, Pharynxexstirpation etc. v. Langenbeck, Ueber Exstirpation des Pharynx. Arch. f. klin. Chir. Bd. 24 u. ff. — Krönlein, l. c. — Aplavin, Zur Technik der Pharyngotomia subhyoid. Arch. f. klin. Chir. Bd. 41. S. 326.

AUS DER

STRASSBURGER CHIRURGISCHEN KLINIK

DES PROF. DR. MADELUNG.

XXVI.

Die offenen Milzwunden und die transpleurale Laparotomie.

Von

Dr. **Friedrich Schaefer,**
Stabsarzt in Berlin, früher kommandiert zur Klinik.

(Mit 1 Abbildung.)

Der Chirurgie der Milz hat sich das Interesse der Chirurgen während der letzten Jahre in steigendem Masse zugewendet. Aus jüngster Zeit liegt eine Reihe von Publikationen auf diesem Gebiete vor, und auf dem französischen Chirurgenkongresse, der im Oktober 1901 in Paris tagte, bildete die Chirurgie der Milz den ersten Gegenstand der Tagesordnung.

Es sind aber fast ausschliesslich 2 Punkte, um die sich die Erörterungen drehen: Einmal die Splenektomie, ihre Indikationen und Folgen, und zweitens die Frühdiagnose und Behandlung der subkutanen Milzruptur. Demgegenüber werden die offenen Milzwunden, die Verletzungen dieses Organs durch Schuss- und Stichwaffen in der Litteratur mehr beiläufig erwähnt und nur selten näher besprochen. Die Autoren der grösseren kriegschirurgischen Lehrbücher bemerken übereinstimmend, bei der beschränkten Zahl einschlägiger Beobachtungen wisse man über den Charakter dieser

Verletzungsarten noch recht wenig. Zusammenfassende Abhandlungen darüber sind seit der Monographie von L. Mayer über die Wunden der Milz (1878) und der Arbeit von Edler[1]) über Bauchverletzungen (1887) nicht erschienen[2]). Auch auf dem französischen Kongresse, wo der Berichterstatter Février eine erschöpfende Darstellung des heutigen Standes der Milzchirurgie gab, wurden die offenen Milzwunden ein wenig stiefmütterlich behandelt.

Ich hatte zufällig zu derselben Zeit, wo der genannte Kongress tagte, in der Strassburger chirurgischen Universitätsklinik Gelegenheit, einen interessanten Fall von Stichverletzung der Milz zu beobachten, der mich zur Umschau in der Litteratur nach ähnlichen Fällen und zur Prüfung dessen, was wir überhaupt über offene Milzwunden wissen, angeregt hat. Von diesem Falle gehe ich bei der nachfolgenden Arbeit aus.

Der 18j. Installateur J. S. aus Strassburg wurde in der Nacht vom 5. zum 6. X. 01 um 1 Uhr bei einem Krawall auf der Strasse mit einem langen, schmalen, zweischneidigen Dolchmesser in die linke Seite der Brust gestochen. Er brach sofort zusammen und wurde kurze Zeit darauf in die Klinik gebracht.

Aufnahmebefund: Hoch aufgeschossener, schmächtiger, junger Mann. Gesicht und sichtbare Schleimhäute blass. Puls 100, kräftig, Respiration etwas beschleunigt. Ueber dem linken 4. Intercostalraum und zwar in der mittleren Axillarlinie eine senkrecht gestellte, 2—3 cm lange, wenig blutende, scharfrandige, ovale Wunde. Schall auf den Lungen überall voll und hell, lautes Vesikuläratmen ohne Nebengeräusche. Leib weich. Kein Husten. Kein Erbrechen.

6. X. Morgens: Grosse Unruhe, Zunahme der Blässe, Lippen cyanotisch. Temp. 35,8°, Puls 112 kräftig. Respiration 36, Dyspnoe. Verband stark mit Blut durchtränkt. 3 Querfinger breit unterhalb der Wunde hat sich ein kinderfaustgrosses subkutanes Haematom gebildet. Absolute Dämpfung über der linken Lunge von der Spina scapulae an abwärts. Weiter oben ist der Klopfschall tympanitisch. Das Atmungsgeräusch ist im Bereich der Dämpfung kaum zu hören, über der Lungenspitze hat es bronchialen Charakter. Herz nicht verdrängt. Abdomen weich, nicht druckempfindlich. Als der zum Zweck der Untersuchung vorsichtig aufgerichtete Patient wieder niedergelegt wird, entströmt der Wunde eine grössere Menge schwarzen Blutes.

1) Arch. f. klin. Chir. Bd. 34. S. 173.

2) Die Veröffentlichung von E. Berger über „die Verletzungen der Milz" (v. Langenbeck's Arch. Bd. 68. S. 768) erschien erst nach Abschluss dieser Arbeit.

Operation 6. X., 10 Stunden post trauma. (Prof. Madelung.): Chloroformnarkose. Erweiterung der Wunde nach unten durch Spaltung der Haut in der mittleren Axillarlinie bis zum unteren Rippenbogen. Ausräumung grosser subkutaner Blutcoagula. Im 7. Intercostalraum findet sich ein Schlitz in der Zwischenrippen-Muskulatur, aus welchem ein Netzzipfel herausragt. Resektion eines 4 cm langen Stückes der 8. Rippe. Erweiterung der Pleurawunde. Pleurahöhle mit schwarzem Blut gefüllt. In der Tiefe bemerkt man einen Schlitz im Zwerchfell. Verlängerung des Haut-Weichteil-Schnittes nach unten bis in die Nähe des Hüftkammes. Durchtrennung der 9., 10. und 11. Rippe. Resektion eines 4 cm langen Stückes der 7. Rippe. Ausräumung des Blutes aus der nach Auseinanderziehen der Thoraxwandteile nun übersichtlich gemachten Pleurahöhle. Die Lunge ist kollabiert, aber unverletzt. Amputation des Netzzipfels. Ausgiebige Erweiterung der Zwerchfellwunde mit dem Messer ermöglicht Untersuchung des benachbarten Teils der Bauchhöhle. Im oberen Rande der Milz befindet sich eine $2^1/_2$ cm lange blutende Stichwunde. Die Milzkapsel hat sich an der Wunde etwas zurückgezogen; das Parenchym ist ein wenig vorgequollen. In der Tasche hinter der Milz über dem Lig. phrenicocolicum (im Saccus lienalis) etwas flüssiges Blut, in der grossen Bauchhöhle keine Blutansammlung. Milznaht mit feiner Seide. Der erste Faden schneidet durch. Bei vorsichtigem Anziehen der Fäden gelingt es, die Kapselränder zu vereinigen und damit die Blutung zu stillen. Keine zweite Wunde an der Milzoberfläche sichtbar. Der Magen wird vorgezogen. Er erweist sich als unverletzt. Uebernähung der Milzwunde mit Netz. Naht des Zwerchfells in 2 Etagen. Einführung eines Jodoformgazestreifens in die Pleurahöhle, der zum mittleren Teil der Wunde — da, wo die Rippen reseciert sind — herausgeleitet wird. Im übrigen Schluss der äusseren Wunde.

Der Patient überstand den schweren Eingriff gut. Störungen des Wundverlaufes traten nicht auf. Der Tampon wurde nach einigen Tagen entfernt. Die Wunde heilte, soweit genäht, per primam. Der offen gelassene Teil schloss sich durch Granulation. Der nach der Operation vorhandene Pneumothorax bildete sich allmählich zurück. Die Rekonvalescenz vollzog sich indessen bei dem an sich nicht sehr kräftigen und durch die Verletzung sichtlich stark angegriffenen Manne sehr langsam. Erst am 6. Januar 1902, also 3 Monate nach der Operation, fühlte er sich kräftig genug, um die Klinik verlassen zu können. Bei der Entlassung konstatierte man eine Einziehung der l. Brustseite, die bei der Atmung ein wenig zurückblieb, Hochstand der linken Seite des Zwerchfells sowie eine leichte Abschwächung des Klopfschalls und des Atmungsgeräusches über den untersten Partien der linken Lunge. Subjektive Beschwerden bestanden nicht, abgesehen von leichtem Stechen unter der linken Scapula beim Sitzen mit vorgestreckten Armen. — Neueren an mich gelangten Nachrichten zufolge geht es dem Verletzten z. Z. sehr gut.

Heben wir die wesentlichsten Punkte der vorstehenden Krankengeschichte hervor: Ein junger, bis dahin gesunder Mann erhält einen Dolchstich in die Brust. Er kommt unmittelbar nach der Verletzung zur Klinik. Man konstatiert eine kleine Stichwunde an der linken Seite der Brust, hoch oben, noch im Bereich der Achselhöhle. Ueber die Beschaffenheit der Waffe und den Mechanismus bei der Verwundung ist zunächst nichts Näheres zu erfahren, über die Ausdehnung der Verletzung in der Tiefe ein Anhalt durch die physikalische Untersuchung nicht zu gewinnen. Sichere Anzeichen einer Pleura- und Lungenverletzung fehlen. Freilich deutet die Blässe des Patienten auf einen grösseren Blutverlust hin. Allein der wachthabende Arzt zieht mit Recht auch die Shokwirkung der Verwundung in Betracht und beschliesst noch abwartend zu verfahren, zumal bei dem kräftigen Pulse des Mannes ein zwingender Grund zu einem sofortigen Eingriff nicht vorliegt. Ueber Nacht ändert sich das Bild, und am nächsten Morgen sind die Zeichen einer inneren Blutung unverkennbar, ein sofortiger Eingriff unumgänglich. Woher stammt die Blutung? Die Untersuchung des Thorax lässt auf einen beträchtlichen Erguss in die linke Pleurahöhle schliessen. Am Abdomen keine Spannung, keine Dämpfung. Wir vermuten Blutung aus einer Intercostalarterie, erweitern die Wunde nach unten und stossen zu unserer Ueberraschung auf Netz. Aus der Bauchhöhle in die Brusthöhle und von hier unter die Haut vorgefallen, flottiert es bei der krampfhaft angestrengten Atmung hin und her, dem Operierenden ein willkommener Wegweiser. Eine neue Aufgabe ist uns gestellt: Wir müssen die Bauchhöhle auf Verletzungen ihrer Organe prüfen. Zwei Wege stehen nun zur Verfügung: die Laparotomie von der vorderen Bauchwand aus und die — transpleurale — Laparotomie durch Brustwand und Zwerchfell. Wohl ist uns der erstere Weg der vertrautere, wohl verspricht er bequemere Arbeit. Allein unsere erste Pflicht ist es, der Quelle der Blutung nachzugehen, und dazu empfiehlt es sich, den Stichkanal selbst weiter zu verfolgen. Wir resecieren Teile der 7. und 8. Rippe und durchtrennen die 9., 10. und 11. Rippe. Nun lässt sich die Wunde weit auseinanderziehen und durch ein mächtiges Fenster schauen wir in die Tiefe der Brusthöhle. In weiter Ausdehnung ist das verwundete Zwerchfell bequem zu übersehen. Durch die erweiterte Zwerchfellwunde dringen wir in die Bauchhöhle ein, überrascht durch die bequeme Zugänglichkeit der Organe, auf die es uns zunächst ankommt, auf diesem Wege. Vor uns liegt die blutende Milz. Leicht

könnten wir die übrigen Organe der linken Bauchhöhlenhälfte absuchen. Aber der Stichkanal endigt sicher in der Milz; wir begnügen uns mit der Untersuchung des Magens und der zunächst liegenden Dünndarmteile. Wir stillen die Blutung aus der Milz durch Naht. Wir haben die Freude, den Patienten, der ohne unseren Eingriff unrettbar dem Tode verfallen war, am Leben zu erhalten.

Während in einer Reihe von ähnlichen Fällen die Milzwunde selbst in ihrer Bedeutung zurücktritt gegenüber der gleichzeitig vorhandenen Verletzung anderer Organe, stand in unserem Falle zweifellos die Läsion der Milz beherrschend im Mittelpunkte des ganzen Krankheitsbildes. Wäre dem Stosse des Dolches nur ein wenig früher Einhalt geboten worden, hätte er die Milz nicht mehr erreicht, so wäre das klinische Bild ein völlig anderes gewesen, und hätte unser therapeutisches Handeln ein ganz anderes sein müssen.

Und doch ist es uns nicht möglich gewesen, vor der Operation die Verletzung der Milz zu diagnosticieren. Es lagen hier allerdings auch besonders schwierige Verhältnisse vor. Die wichtigen und oft ausschlaggebenden diagnostischen Anhaltspunkte, die mit der Lage der äusseren Wunde an die Hand gegeben sind, fehlten hier. Die Lage der äusseren Wunde war eher geeignet, irre zu führen. Ueber den Mechanismus der Verletzung erhielten wir erst nachträglich nähere Angaben. S. hatte im Momente der Verwundung dem Angreifer die linke Seite zugekehrt, den linken Arm zur Abwehr erhoben und den Oberkörper nach hinten und rechts zurückgelehnt. Der Stoss wurde ziemlich genau senkrecht von oben nach unten geführt. In der Höhe des 4. Intercostalraums drang die Waffe in den Körper ein; sie glitt dann an der Aussenfläche der 4.—7. Rippe unter der Haut hin, trat durch den 7. Zwischenrippenraum (die 8. Rippe ragt am weitesten nach aussen vor) in die Brusthöhle ein, durchsetzte das Zwerchfell nahe der Herzspitze und erreichte eben noch den oberen Rand der Milz.

Einige Monate später ging der Strassburger Klinik ein weiterer Fall von Milzverletzung zu, der von dem ersten Assistenten, Herrn Dr. Zimmermann in ähnlicher Weise wie der vorher beschriebene operiert wurde und mir zur Veröffentlichung gütigst überlassen worden ist.

Der 24j. Ziegler A. W. wurde in der Nacht vom 23. zum 24. VI. 02 in der Nähe einer Strassburger Kanalschleuse beim Obstdiebstahl vom Schleusenwärter überrascht und durch einen Revolverschuss aus der Nähe

(etwa 5 m) an der linken Körperseite verwundet. Eine heftige Blutung trat ein. Trotzdem konnte sich der Verletzte noch 1½ Stunden weit in seine Wohnung schleppen. Hier legte er sich selbst einen Notverband an und wandte sich dann zur Klinik. Bluthusten oder Blutbrechen trat nicht auf, Schmerzen waren nur bei tiefen Atemzügen vorhanden.

Befund: Der Verwundete ist ein derber kräftiger Mann. Trotz des reichlichen Blutverlustes — das mitgebrachte Hemd ist ganz von Blut durchtränkt — ist er kaum blass geworden. Der Puls ist etwas beschleunigt — 92 —, aber kräftig. Am Rücken, über dem Winkel der 10. linken Rippe, ist eine nicht mehr blutende Schusswunde wahrzunehmen, die von einem faustgrossen subkutanen Hämatom umgeben ist. Die Ausschusswunde fehlt. Bei der weiteren Untersuchung findet man das Geschoss in der linken vorderen Axillarlinie über dem oberen Rande der 9. Rippe unter der Haut liegen. Die Untersuchung der Brusthöhle ergiebt vollständig normale Verhältnisse. Insbesondere besteht links keine Andeutung eines Pneumo- oder Hämothorax. Das Abdomen ist auf Druck nicht schmerzhaft, nicht aufgetrieben, wird bei der Atmung nicht geschont. Ueber der linken Beckenschaufel wird eine handbreite Dämpfung nachgewiesen.

24. VIII. Operation (Dr. Zimmermann). Chloroformnarkose. In rechter Seitenlage wird ein horizontaler Schnitt von der Einschussöffnung in der Richtung nach der Stelle, wo das Geschoss unter der Haut zu fühlen ist, 25 cm lang um den Thorax herumgeführt. Das Hämaton um die Einschussöffnung wird ausgeräumt. Der Schusskanal verliert sich von der Einschussstelle aus in der Tiefe der Muskulatur. Das 9 mm Geschoss wird entfernt. Unter lautem Zischen füllt sich der linke Pleuraraum mit Luft. Ein 10 cm langes Stück der 9. Rippe wird reseciert. Die Pleurafläche des Zwerchfelles lässt sich jetzt übersehen. Die Lunge ist kollabiert. Das Herz pulsiert regelmässig, ist unverletzt. In der Pleurahöhle kein Blut. Der Lage des Schusskanals entsprechend findet sich im Zwerchfell, 6 cm vom Ansatz entfernt, ein Loch, durch welches ein Stück Gekröse in die Pleurahöhle prolabiert ist. Vom vorderen Ende des horizontalen Schnittes aus wird ein zweiter Schnitt vertikal nach unten bis unterhalb der 12. Rippe geführt, die 10. 11. und 12. Rippe durchtrennt, und der so gebildete thorakoplastische Lappen nach hinten zurückgeschlagen. Nach Spaltung der linken Zwerchfellkuppe und des Peritoneums auf 8 cm Länge liegen die Organe des linken Hypochondriums übersichtlich und bequem zugänglich da. Das vorgefallene Gekrösestück — ein Teil des Lig. gastrolienale — wird abgetragen. Ueber die äussere Fläche der Milz, und zwar ungefähr über ihre Mitte, verläuft von hinten bis zum Margo crenatus hin in horizontaler Richtung eine unregelmässige, parenchymatös blutende Rinne. Sie wird durch 8 Seidenknopfnähte geschlossen. Ueber die Nahtreihe wird ein Stück Netz geheftet, das in die Bauchhöhle ergossene Blut entfernt und zum Schluss die gelockerte Milz

an dem thorakoplastischen Lappen befestigt. Peritoneal- und Zwerchfellnaht. Drainage der Pleurahöhle durch einen Jodoformdocht. Fixierung des reponierten Thoraxlappens durch Muskel- und Hautnähte.

Der Verletzte erholte sich von dem Eingriff auffallend leicht. Die Wunde heilte per primam. Schon am 4. September, also am 11. Tage nach der Operation, konnte der Patient aufstehen und am 18. September völlig geheilt entlassen werden.

Im Gegensatze zu dem oben geschilderten Falle J. S. fehlten hier die Symptome einer schweren inneren Blutung ganz. Der Puls war kräftig, der Mann überhaupt kaum blass. Der Operateur sagte sich: Stellt der Schusskanal die Verbindungslinie zwischen dem Einschuss und der Stelle, wo ich die Kugel fühle, dar, so kann er die Bauchhöhle durchsetzt haben. Sicher ist das freilich nicht. Denn traf der Schuss den Mann im Momente einer tiefen Inspiration, so kann er über das Zwerchfell hinweggegangen sein. Aber der Schusskanal braucht überhaupt nicht notwendigerweise in der Verbindungslinie des Einschusses mit der Stelle des Projektils zu liegen. Es kann sich auch um einen Konturschuss handeln, wie solche gerade am Thorax beobachtet worden sind. Ferner kann das Geschoss gewandert sein, um so mehr als der Mann, bevor er in die Klinik kam, einen $1^1/_2$stündigen Weg zu Fuss zurückgelegt hat.

In diesen Zweifeln kam dem Operateur eine sorgfältige Perkussion zu Hilfe, die das Vorhandensein eines Blutergusses in die Bauchhöhle und damit die Verwundung eines Bauchorgans wahrscheinlich machte. Dieses Bauchorgan ist, so sagte sich der Operateur schon vor dem Eingriff, vielleicht die Milz. Ein Verbindungsschnitt von der Einschussöffnung zur Stelle der Kugel schloss zunächst die Möglichkeit eines Konturschusses aus und wurde alsdann in einfacher Weise zur Bildung des thorakoplastischen Lappens verwertet.

Im Falle I wurden wir, wiewohl die Lage der Wunde und alle anderen Symptome gegen eine intraperitoneale Verletzung sprachen, durch die drohende Verblutungsgefahr zur Operation gedrängt. Im Falle II operierte man, obwohl eine Verblutungsgefahr nicht vorlag, weil die Lage der Wunde und andere Symptome eine Bauchhöhlenverletzung wahrscheinlich machten.

Die beiden Fälle stehen somit zu einander in einem gewissen Gegensatze. Aber eines ist ihnen gemeinsam. Beide Fälle waren kompliciert, in beiden waren Pleura und Zwerchfell mitverletzt. Brust- und Bauchhöhle gleichzeitig eröffnet.

Und wie in diesen beiden Fällen, so ist auch — das zeigte mir die Durchsicht der einschlägigen Litteratur — in einer grossen Reihe ähnlicher Beobachtungen die komplicierende Verletzung anderer Organe bestimmend für das ganze Symptomenbild und die Art des operativen Vorgehens gewesen.

Ich habe daher der Rolle, welche die Komplikationen in der Semiologie der offenen Milzwunden spielen, in dem folgenden besondere Beachtung geschenkt. Ihre Bedeutung ist, wie ich glaube, bisher nicht genügend gewürdigt worden.

Abgesehen von der Beschaffenheit und Richtung des verletzenden Instrumentes hängt die Art und Häufigkeit der Komplikationen offener Milzwunden in erster Linie von der anatomischen Lage des Organs ab.

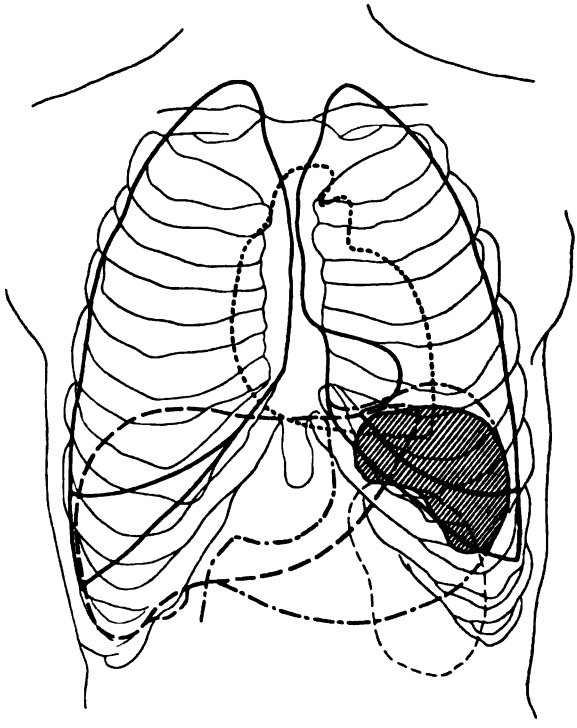

Vergegenwärtigen wir uns die Lage der Milz. In der Tiefe des linken Unterrippenraumes liegt sie verborgen zwischen Magen, linker Niere und Zwerchfell. Die vorstehende, nach den Angaben und Abbildungen der Merkel'schen topographischen Anatomie

konstruierte Figur, welche die Konturen der Milz und ihrer Nachbarorgane, von vorn gesehen, wiedergiebt, gewährt durch die grosse Zahl sich kreuzender Linien einen etwas verwirrenden Anblick, bringt aber gerade dadurch mit aller Deutlichkeit die versteckte Lage des Organs zur Anschauung. Ein Blick darauf genügt, um zu erkennen, dass es für eine Waffe sehr schwierig ist, die Milz ohne Verletzung von einzelnen ihrer Nachbarorgane zu erreichen.

Am innigsten sind die Beziehungen der Milz zum Zwerchfell, in dessen linker Kuppel sie durch das Lig. phrenicolienale aufgehängt ist. Weder gerade von vorn noch von links noch von hinten ist eine Verwundung der Milz ohne gleichzeitige Zwerchfellverletzung möglich. Nun sind aber Verletzungen des Zwerchfells und besonders diejenigen seiner Randpartien in ihrer Bedeutung sehr verschieden zu beurteilen. Man erinnere sich, dass das Zwerchfell von seinem Ursprung ab eine Strecke weit unmittelbar an der inneren Seite des Thorax emporsteigt und mit dieser durch lockeres Bindegewebe verlötet ist, bis zu der Höhe, in welcher sich die Pleura von der Thoraxwand auf seine obere Fläche hinüberschlägt. Der freie, von der Pleura überkleidete Teil des Zwerchfells liegt zunächst nach der gleichfalls mit Pleura versehenen Thoraxinnenwand an, wodurch ein spaltförmiger Raum, der Sinus phrenicocostalis, begrenzt wird. Dann erst entfernt sich das Zwerchfell von der Brustwand. In seinem untersten Teile — einer bis 4 Querfinger breiten Zone — bildet es lediglich einen Bestandteil der äusseren Thoraxwand, und erst dort, wo sich die Pleura hinüberschlägt, wird es zur Scheidewand zwischen Brust- und Bauchhöhle. Für die Beurteilung der Milzwunden wird also das Lageverhältnis der Milz zur Pleura wichtiger sein, als ihre Beziehungen zum Zwerchfell.

Die untere Pleuragrenze entspricht einer Linie, die mit nach abwärts gerichteter Konvexität bogenförmig von der Basis des Proc. xiphoideus zur Mitte des XII Brustwirbelkörpers herunterzieht und in der mittleren Axillarlinie die 9. Rippe trifft.

Die Milz liegt vor der 9.— nach Anderen der 8.— bis 11. linken Rippe so, dass ihre Längsachse der Richtung dieser Rippen ungefähr parallel läuft. Medianwärts nähert sie sich dem 11. Brustwirbelkörper bis auf 2 cm Abstand, mitunter selbst bis zur Berührung. Lateral reicht sie in der Regel nicht über die Linea costoarticularis (von der Articulatio sternoclavicularis sin. zu der gewöhnlich in der mittleren Axillarlinie liegenden Spitze der 11. Rippe) hinaus

Nach Luschka[1]), Waldeyer[2]), Leichtenstern[3]) u. A. bleibt sie unter gesetzmässigen Verhältnissen sogar hinter der Linea axill. med. etwas zurück, während Niemeyer[4]) das vordere Ende der Milz normaler Weise noch über die Linea costoarticularis hinausreichen lässt.

Ueberragt die Milz nun die untere Pleuragrenze nach vorn oder unten? Luschka[5]) und Merkel[6]) verneinen diese Frage und heben ausdrücklich hervor, dass Stichwunden, die die Konvexität der Milz träfen, immer auch zugleich die Pleura treffen müssten. Nach Waldeyer[7]) dagegen ragt der untere Rand der Milz mit einem freilich nur schmalen Saum unter die Brustfellgrenze herab.

Diese Differenzen zwischen den einzelnen Autoren in der Lagebestimmung der Milz erklären sich z. T. vielleicht daraus, dass ihre Lage physiologischen Schwankungen unterworfen ist, nicht nur weil sie dem während des Lebens in unaufhörlichem Wechsel auf- und niedersteigenden Zwerchfell eng angeschmiegt ist, sondern auch weil sie von dem Füllungszustande der angrenzenden Darmteile beeinflusst wird. Die eingehenden und mühevollen Untersuchungen R. Picou's[8]) haben die schon 1860 von Gerhard gemachten Angaben über die respiratorische Verschiebung der Milz bestätigt. Darnach rückt sie bei tiefer Inspiration etwa um die Breite eines Intercostalraumes herab und dreht sich dabei gleichzeitig um den vorderen unteren Pol, der, zurückgehalten vom Lig. phrenicocolicum seinen Platz fast garnicht wechselt. Bei starker Füllung des Magens stellt sich das Organ nach Picou mehr vertikal, rückt also mit dem vorderen Pol nach abwärts, bei Füllung des Colons stellt es sich dagegen mehr horizontal. Dazu treten Lageveränderungen in den verschiedenen Körperstellungen. Während die Milz bei aufrechter Körperstellung etwa denselben Platz einnimmt, wie bei Rückenlage, verschiebt sie sich bei Lagerung auf die rechte Seite um etwa $2^1/_2$ cm nach vorn und unten. Endlich unterliegt auch das Volumen der Milz physio-

1) Luschka, Lage der Bauchorgane 1873.

2) G. Joessel und W. Waldeyer, Lehrbuch der topographischen Anatomie. 1899.

3) Deutsche Klinik Bd. 25. 1873. S. 237.

4) Niemeyer, Handbuch der Perkussion und Auskultation Bd. I S. 151.

5) a. a. O.

6) Merkel, Handbuch der topographischen Anatomie. 1899.

7) a. a. O.

8) R. Picou, De la situation physiologique de la rate. Thèse de Paris 1896 und Des mouvements phys. de la rate. Gazette des hôpitaux. 1897. Nr. 145.

logischen Schwankungen. Sie soll ca. 6—7 Stunden nach der Mahlzeit anschwellen.

Zieht man in Betracht, dass die Lage der Milz und ebenso der Verlauf der unteren Pleuragrenze nicht absolut konstant ist, und dass einige der genannten Faktoren, besonders die tiefe Inspiration und die starke Füllung des Magens ein Tiefertreten des Organs zur Folge haben können, so wird man die Möglichkeit, dass das vordere untere Ende der Milz in der Nähe der mittleren Axillarlinie unter der Pleuragrenze hervortreten kann, nicht unbedingt bestreiten wollen. In der Regel aber werden verwundende Instrumente, wenn sie in horizontaler Richtung von vorn, von hinten oder von links kommen, die Pleura mit verletzen, und nur schräg von unten her wird die Milz ohne Mitverletzung der Pleura zu treffen sein. In letzterem Falle wird aber die linke Niere, deren oberes Ende bis gegen die Mitte des lateralen Umfanges von der Milz umfasst wird, oder das Colon sehr leicht mit getroffen werden.

Die linke Lunge deckt in Mittelstellung den oberen Teil — ca. $^1/_3$ bis $^1/_2$ — der Milz. Das Verhältnis ändert sich bei ruhiger Respiration wenig, und auch bei tiefster Inspiration wird die Milz niemals ganz von der Lunge bedeckt, wobei ihre respiratorische Verschiebung nach unten mitspricht. Bei übertriebener Exspiration, beim Zusammenfallen der Lunge nach Eintritt von Pneumothorax kann — wenigstens nach Luschka's Abbildung — die Milz sogar vollkommen von der Lunge entblösst werden. Die Höhe des unterhalb des Lungenrandes gelegenen Sinus pleurae schwankt nach den Untersuchungen von Repetto[1]) um 6 cm. Niemals wird sie gleich Null, d. h. auch bei tiefster Inspiration erreicht der Lungenrand die untere Pleuragrenze nicht; er bleibt vielmehr mindestens $1^1/_2$ cm davon entfernt.

Vorn wird die Milz vom Magen so vollständig überlagert, dass sie bekanntlich bei der Oeffnung der Bauchhöhle mit dem üblichen Obduktionsschnitt gar nicht zu Gesichte kommt. Milz, l. Niere und Nebenniere und Schwanz des Pankreas bilden gewissermassen die Rücklehne des Magens und erzeugen in Verbindung mit einem lockeren Fettgewebe eine dem hinteren Magenumfange fast kongruente Pfanne. Vom Magen schlägt sich auf den Hilus der Milz das sehr lockere und veränderliche Lig. gastrolienale herüber. Ist der Magen stark aufgebläht, so wird das Ligament, das nichts anderes ist als

1) N. Repetto, Heridas dal diaphragma. Buenos Ayres 1894. Ref. Centralbl. f. Chir. 1895.

eine Duplikatur des Bauchfells (vorn vom Peritoneum viscerale, hinten vom vorderen Blatt der Bursa omentalis gebildet), fast ganz aufgebraucht, und Magen und Milz berühren einander. Je stärker der Magen sich kontrahiert, um so länger wird das Ligament, um so eher kann ein verwundendes Werkzeug die Milz ohne Verletzung des Magens erreichen.

Von oben her legen sich endlich noch 2 weitere Organe über die Milz herüber: das Herz und die Leber, deren linker Lappen sich als „Träger des Herzens" zwischen die Spitze derselben und den Cardiateil des Magens einschiebt. Wie ein Blick auf die obige Abbildung lehrt, wird eine Waffe, die im 5. Intercostalraum zwischen Mamillar- und Parasternallinie von vorn her eindringt, eine ganze Kolonne von Organen zu durchlaufen haben, ehe sie die Milz erreicht: die Lingula der linken Lunge, die Herzspitze oder nur das Pericard, das hier den Herzrand um 1 cm überragt, das Zwerchfell, den linken Leberlappen, den Magen.

Prüfen wir nun das klinische Beobachtungsmaterial über offene Milzwunden auf die Art und Häufigkeit der Komplikationen!

Die grundlegende Mayer-Edler'sche Kasuistik zählt unter 42 Schusswunden 28, d. i. 66% komplicierte Fälle, darunter 8, d. s. 19% gleichzeitige Zwerchfellverletzungen. Das steht nicht im Einklang mit den Ergebnissen unserer anatomischen Betrachtung, die uns höhere Procentzahlen an komplicierenden Verletzungen und speciell an Zwerchfellverletzungen erwarten lässt, und regt zu der Frage an, ob die Mayer-Edler'sche Kasuistik in dieser Beziehung noch als beweiskräftig gelten kann. Nur solche Fälle können hier in Betracht kommen, bei denen der Verlauf des Schusskanals — sei es durch sorgfältige klinische Beobachtung, sei es durch die Operation oder durch die Obduktion — sicher festgestellt ist. Diesen Anforderungen entspricht nun die Mayer-Edler'sche Kasuistik durchaus nicht. Sie enthält naturgemäss fast gar keine operierten Fälle und an geheilten hauptsächlich solche, wo die Diagnose der Milzverletzung nur auf die blosse Vermutung hin gestellt werden konnte. Die der älteren Litteratur entstammenden Fälle sind zum grossen Teil nicht zuverlässig genug beobachtet und mitunter auch nicht einwandfrei gedeutet. So wird der Purmann'sche Fall, in dem es heisst: „Als man den Patienten nach 2 Stunden zu mir brachte, hatte er wenig Verstand, vomierte oft, warf stetig Blut aus und harnte auch Blut", von Mayer zu den unkomplicierten gezählt. Endlich sind über die Mehrzahl der Fälle nur mehr oder

weniger lückenhafte Angaben vorhanden. Mit Fällen wie: „Soldat Warren wurde durch den Unterleib und die Milz geschossen und starb einige Stunden nach der Verwundung", ist nicht viel anzufangen. Wenn man aber derartige Fälle ohne Weiteres den unkomplicierten subsumiert, kommt man zu falschen Verhältniszahlen.

Noch weniger einwandfrei ist die Mayer-Edler'sche Kasuistik über Stichverletzungen der Milz. Unter 35 Fällen handelt es sich 31mal um Vorfall der meist unverletzten Milz. Eine Wunde, aus der die unverletzte Milz vorgefallen ist, kann man aber ebensowenig als Milzwunde bezeichnen, wie man eine Bauchwunde mit Netzvorfall „Netzwunde" nennt. Aber auch die Fälle, in denen die vorgefallene Milz sich als verletzt erwies, sollten nicht mit den Verletzungen des in situ gebliebenen Organs zusammengeworfen werden. Sie sind klinisch und therapeutisch ganz etwas anderes. Gerade das, was den Charakter der Milzverletzungen in situ bestimmt, die innere Blutung, fehlt ihnen, und die Milzwunde selbst tritt in ihrer Bedeutung gegen die Erscheinungen des Vorfalls ganz zurück. Sie gehören vielmehr in das Kapitel Milzvorfall.

Ich gebe dieser Arbeit eine neue, nach den oben angeführten Grundsätzen gesichtete Sammlung von offenen Milzverletzungen bei. Aus der Mayer-Edler'schen Kasuistik habe ich darin nur 8 Fälle (Schusswunden) aufnehmen können, die Mayer'schen Fälle 83—86 und 4 Fälle aus dem amerikanischen Bürgerkriege, die Mayer seiner Arbeit in Anmerkungen beigiebt[1]). Die übrigen Fälle entstammen zum grössten Teil der neuesten Litteratur.

Meine Kasuistik umfasst 71 Schuss- und 17 Stichwunden der Milz.

Unter den 71 Schusswunden ist nur in einem einzigen Falle die Milz allein verletzt gewesen — (A 56, Voss) — und in diesem Falle handelte es sich um eine stark vergrösserte Malaria-Milz. In allen anderen Fällen sind neben der Milz andere — je nach der Lage der Einschussöffnung und der Schussrichtung verschiedene — Organe, zumeist in grösserer Zahl, verletzt worden.

Wir gruppieren die Fälle nach der Lage der Einschussöffnung.

1) Einige weitere gut beschriebene Fälle aus dem amerikanischen Bürgerkrieg fand ich in dem Otis'schen Werke an anderer Stelle (als im Kapitel Milzwunden) sowie im Cirkular 6.

In 40 Fällen lag die Einschussöffnung im Bereiche des Thorax, und zwar 19mal vorn, 13mal links, 6mal hinten, 2mal rechts.

Kam der Schuss von links oder hinten, so erreichte er die Milz stets auf dem Wege durch Pleura und Zwerchfell. Die Lunge war dabei etwa in der Hälfte der Fälle mitverletzt, stets, wenn der Schuss von hinten, nur selten wenn er von links kam. Dieser Unterschied erklärt sich wohl aus der Lage der Milz zum Komplementärraum, aus der Richtung ihres Längsdurchmessers von hinten oben nach unten vorn. Nach ihrem Austritt aus der Milz verletzte die Kugel dann meistens noch weitere Organe, und zwar am häufigsten die Leber, demnächst die linke Niere und den Magen. Mitunter (A 21 u. 37) drang sie durch Zwerchfell und Pleura zum zweiten Male in die Bauchhöhle ein.

Die 19 Fälle, wo die Einschussöffnung an der Vorderseite des Thorax lag, waren fast durchweg Selbstmordfälle. Hier war es auf das Herz abgesehen. Aber nicht immer war das Herz auch getroffen worden. Die Kugel war in einer Reihe von Fällen (11) zu weit nach aussen oder nach unten abgewichen. Sie nahm dann entweder denjenigen Weg, auf dem sie die Milz am häufigsten erreicht nämlich durch Pleura und Zwerchfell, um nach Durchbohrung der Milz noch die l. Niere zu treffen (A 23, 28, 63) oder durch die hinteren Partieen des Zwerchfells aufs neue in die Brusthöhle einzudringen (A 68) oder aber sie verletzte schon auf dem Hinwege zur Milz ausser Pleura und Zwerchfell noch Organe der Bauchhöhle, wie die Leber, den Magen, das Colon (A 51, 61, 60, 12, 36, 4). Mitunter ist es bei der Lage der Einschussöffnung — z. B. im Falle A 50 im 4. Intercostalraum, A 51 u. 61 im 5. Intercostalraum einwärts von der Mamillarlinie — schwer verständlich, wie das Herz der Verwundung entgehen konnte.

Diejenigen Fälle, wo das Herz oder Pericard mit verletzt wurde, bilden eine besondere Gruppe. Gerade in der Verbindungslinie von Herz und Milz liegt, wie oben hervorgehoben ist, eine ganze Reihe von Organen hintereinander, sodass ein Geschoss, das in dieser Linie den Körper durchsetzt, geradezu Massenorganverletzungen erzeugen muss. So waren im Fall A 48 getroffen: Pericard, Zwerchfell, Magen, Milz, Zwerchfell, Pleura, Lunge, in Fall A 41 Pericard. Herz, Zwerchfell, Magen, Milz, Zwerchfell, Pleura, Lunge. Diese beiden Fälle wie auch der König'sche (A 66) zeigen übrigens, wie eine Verletzung des Pericards links neben dem Sternum ohne gleichzeitige Pleuraverletzung sehr wohl möglich ist. Für gewöhn-

soll das Pericard so vollständig von der Pleura überlagert sein, dass nur ein schmaler Teil des 4.—6. Rippenknorpels von ihr unbedeckt bleibt (Waldeyer). Aber offenbar schwanken die Grenzen des Bauchfells auch an dieser Stelle erheblich. In 4 von 8 Fällen ist das Pericard ohne Herzverletzung getroffen worden. Die Zahl und Ausdehnung der Verletzungen von Bauchorganen bei diesen Herzmilzschüssen ist natürlich in erster Linie abhängig von dem Stande des Zwerchfells. Je höher das letztere im Augenblicke des Schusses steht, um so mehr sind die Bauchorgane der Mitverletzung ausgesetzt. Durch das Spiel des Zwerchfells erklärt es sich auch, dass man den Schusskanal bei der Obduktion mitunter bogenförmig verlaufen sah, oder, wie im Falle Mosetig-Morhof (A 65), spiralig. Der Bogen oder die Spirale streckte sich, wenn man sich die Organe in tiefster Exspiration vorstellte. Da der Magen die Vorderfläche der Milz für gewöhnlich ganz bedeckt, so wird er bei den Herzmilzschüssen meistens mitgetroffen. In der König'schen Beobachtung (A 66) — die in dieser Beziehung Analoga in den Fällen A 13 und 42 hat — blieb der Magen intakt. Der Autor macht darauf aufmerksam, dass die obere Begrenzung des Magens von der Cardia zum Fundus bogenförmig — mit der Konvexität nach abwärts — verläuft. So entstehe neben dem 10. und 11. Brustwirbelkörper ein Raum, in welchem der Magen dem Zwerchfell nicht anliege. Hier könne, besonders wenn die Verlagerung des leeren Magens nach abwärts dazu komme, sehr wohl die Milz, ohne dass der Magen zugleich getroffen wird, durchbohrt werden. Dringt die Kugel gerade in dem Grenzgebiet von Lunge und Herz ein, so wird die Mannigfaltigkeit der verletzten Organe besonders gross, so in Fall A 48; Pericard, Herz, Pleura, Lunge, Zwerchfell, Leber, Magen, Milz, Zwerchfell, Pleura.

Eine ähnliche Vielfältigkeit der Organverletzungen kennzeichnet die beiden Fälle, wo das Geschoss an der rechten Thoraxseite eingedrungen war (A 22 u. 25).

In 31 Fällen lag die Einschussöffnung im Bereich des Abdomens (einschliesslich Rippenrand) oder der Lendengegend und die Kugel erreichte die Milz, ohne vorher die Brusthöhle passiert zu haben. An den schon erwähnten Fall von Voss (A 59), wo die Milz das einzige verletzte Organ war, schliesst sich eine Gruppe von 9 Fällen, wo die Milz zwar nicht allein, wohl aber zuerst von dem Geschoss getroffen wurde. In 7 von den 9 Fällen lag die Einschussöffnung links seitlich zwischen Rippenbogen und Hüftkamm

oder links hinten in der Lendengegend, und der Schusskanal verlief schräg von unten aussen nach oben innen. Dies ist, wie oben hervorgehoben, derjenige Weg, auf dem die Milz am leichtesten ohne vorherige Verwundung anderer Organe zu treffen ist. In 2 Fällen (A 5 u. 55) lag aber die Einschussöffnung vorn. Hier ist das Geschoss zwischen den Baucheingeweiden, ohne sie zu verletzen, bis zur Milz vorgedrungen. Dass eine Kugel die Bauchhöhle in allen möglichen Durchmessern durchfliegen kann, ohne ihre Organe und speciell den Darm zu verwunden, ist eine bekannte, auch in den letzten Kriegen wieder vielfach bestätigte Erfahrung.

In den übrigen 21 Fällen passierte die Kugel, ehe sie die Milz erreichte, noch andere Organe und zwar je nachdem die Einschussöffnung höher oder tiefer lag, die Leber, den Magen, den Dünn- oder Dickdarm, seltener die Niere. In einer grossen Reihe von Beobachtungen endlich hat das Geschoss, nachdem es die Milz passiert hatte, noch nachträglich die Brusthöhle eröffnet. Unter 21 Fällen, in denen es von vorn kam und die Milz an ihrer konkaven Seite traf, sind 13 mit einer Zwerchfellverletzung kompliciert. Unter den übrigen 8 ist nur e i n Gewehrschuss. Findet demnach der Operateur bei einem Schuss von vorn die Milz verletzt, so kann er mit einer gewissen Wahrscheinlichkeit — bei Gewehrschüssen fast mit Sicherheit — auf eine gleichzeitige Verletzung des Zwerchfells rechnen.

Ueber die Häufigkeit der Mitverletzungen der einzelnen Organe ohne Rücksicht auf die Lage der Einschussöffnung giebt die folgende Uebersicht Aufschluss:

Unter 71 Fällen war mitverletzt:

Zwerchfell	56mal,	darunter	10mal	mehrfach
L. Pleura	50 „	„	6 „	„
Magen	32 „			
Leber	28 „			
L. Lunge	23 „			
L. Niere	11 „			
Pericard	8 „			
Herz	4 „			
Dünndarm	3 „			
Dickdarm	3 „			
Pankreas	3 „			
Rückenmark	3 „			
R. Pleura	2 „			

R. Niere	2mal
L. Nebenniere	1 „
Aorta	1 „.

Bei den Milzstichwunden, die in Tabelle B zusammengestellt sind, waltet eine so grosse Verschiedenheit hinsichtlich der Zahl und Art der mitverletzten Organe nicht ob. In dieser Gruppe von Verletzungen liegt viel eher etwas Typisches. Lacher[1]) hat schon darauf aufmerksam gemacht, dass das Zwerchfell auf der linken Seite weit häufiger verwundet wird als auf der rechten. Der Angegriffene wendet dem Attentäter unwillkürlich die linke Seite zu. Dringt der Stich in den unteren Partien des Thorax ein, zwischen 8. und 12. Rippe, dann sind die Organe des linken Hypochondriums, und mit ihnen die Milz, gefährdet. In 14 von den 17 Fällen der Tabelle kehrt immer dieselbe Reihenfolge der verletzten Organe wieder: Pleura, Zwerchfell, Milz. Je 2mal ist ausserdem die linke Lunge und die linke Niere getroffen, einmal das Quercolon. Nur 3 Fälle weichen von diesem Typus ab. Der Chauvel'sche Fall (B 16) zeigt, wie unter Umständen auch Stichwaffen, die die Milz treffen, furchtbare Zerstörungen im Körperinnern zu wege bringen können. Die Waffe war von links her durch den Zwerchfellansatz in die Milz und dann durch das Zwerchfell in die linke Pleura gefahren, hatte diese dann verlassen, das Rückenmark quer durchschnitten und schliesslich noch die rechte Pleurahöhle eröffnet. Die Fälle von Sarinski und Bernhardt (B 5 und 15) sind die einzigen, in denen die Waffe von vorn her — durch die vordere Bauchwand bzw. durch den Rippenbogen — eingedrungen war. Bei ihrer tiefen Lage ist die Milz von vorn her durch stechende Instrumente oben schwer zu erreichen. In beiden Fällen blieben Magen und Därme verschont. In dem Bernhardt'schen hatte ein zweiter Stich die rechte Lunge und das Zwerchfell getroffen. Bei der Laparotomie vernahm der Operateur, als er nach dem Stumpfe des vorgefallenen und resecierten Netzes suchte, ein lautes inspiratorisches Zischen. Er führt dies auf die Entstehung eines Pneumothorax in der rechten Pleura, durch die Zwerchfellwunde hindurch, zurück. Diese Erklärung befriedigt nicht ganz. Entweder bestand ein rechtsseitiger Pneumothorax schon vor der Operation, dann konnte er nicht erst bei derselben entstehen. Oder es war rechts kein Pneumothorax vorhanden. Dann ist nicht recht einzusehen, warum

1) Lacher, Zwerchfellhernien. Deutsches Arch. f. klin. Medicin. Bd. 26. Heft 3 und 4.

er durch die von der Leber verdeckte Zwerchfellwunde entstehen sollte, obwohl die Luft doch durch die Brustwandwunde, die mit dem Finger sondiert worden war, viel leichter eintreten konnte. Man kann daran denken, dass auch links eine Zwerchfellperforation vorhanden war, durch die beim Zurückziehen des vorgefallenen Netzes Luft aspiriert wurde.

Die Prüfung der gesichteten und vervollständigten Kasuistik offener Milzwunden ergiebt nach alledem Resultate, die mit denen der anatomischen Betrachtung durchaus übereinstimmen. In der überwiegenden Mehrzahl der Fälle war das Zwerchfell mitverletzt und unkomplicierte Milzwunden kamen überhaupt nur ausnahmsweise vor.

Daraus erklärt es sich weiter, dass man in der Semiologie dieser Wunden dem Bilde der reinen Milzverletzung, wie man es bei der subkutanen Ruptur beobachtet, nur selten begegnet. Entweder ist das Symptomenkomplex ein gemischter oder — und das ist das häufigste — die Symptome der Komplikation beherrschen das Krankheitsbild ganz und gar.

Bei Verletzungen anderer innerer Organe bildet die Störung oder der Ausfall der Funktion den Grundpfeiler unserer Diagnostik. Wir können bei Verletzungen des Gehirns nicht selten allein aus den funktionellen Ausfallserscheinungen die Richtung und Tiefe der Wunde bis auf Millimeter genau bestimmen. Bei der Milz ist das anders. Sie gehört zu den Organen, deren Bedeutung und Aufgaben völlig zu entschleiern der Forschung des Physiologen noch nicht gelungen ist. Wir wissen, dass ihre Leistungen für den Gesamtorganismus von anderen Organen übernommen werden können, dass ihre Entfernung oft ohne dauernden Schaden vertragen worden ist. Ein pathognomonisches Zeichen für die Milzverletzung giebt es daher nicht und kann es nicht geben.

Nur mittelbar, und aus den weiteren Folgen der Milzverletzung stellen wir die Diagnose. Und unter diesen steht obenan die innere Blutung. Wir bekommen einen Verletzten mit dem Zeichen einer inneren Blutung in Behandlung und schliessen aus den begleitenden Symptomen, dass die Milz die Quelle der Blutung ist. Aber innere Blutungen als Milzblutungen zu erkennen, auch das ist nicht immer leicht, oft sogar unmöglich.

Was Février[1]), gestützt hauptsächlich auf gut beobachtete Fälle von Milzruptur, über die Diagnostik der Milzblutungen hat

1) XIV. Congrès de Chir. Paris 1901.

zusammenbringen können, ist im ganzen wenig und beschränkt sich im wesentlichen auf 2 Symptome: die Kontraktur der Bauchmuskulatur und die Dämpfung am Abdomen.

Auf den Wert des erstgenannten Symptoms hat in Frankreich besonders Hartmann[1]), in Deutschland Trendelenburg[2]) hingewiesen. „Bei den höchsten Graden der Spannung, sagt der letztere, erinnert der Zustand des Leibes an das Bild bei Tetanischen. Alle Bauchmuskeln sind bretthart anzufühlen, und, was ferner oft sehr charakteristisch ist, der Kremaster nimmt an der Anspannung teil, das Scrotum ist fest zusammengezogen, der Penis etwas in die Höhe gerichtet, wie bei Jemand, der nach einem sehr kalten Bade eben aus dem Wasser steigt". Trendelenburg führt diese Kontraktur auf den chemischen und mechanischen Reiz zurück, den die in die Bauchhöhle ergossene Flüssigkeit auf das Peritoneum ausübt.

Auch unsere Kasuistik enthält Beobachtungen, in denen das Vorhandensein gerade dieses Symptoms besonders hervorgehoben ist. Aber meist war dann gleichzeitig der Magen perforiert (vgl. A 11, 14, 15, 61). Im Falle von Weiss (A 16) trat die Kontraktur der Bauchmuskeln erst 10 Stunden nach dem Schusse auf. Die Leber war gleichfalls verletzt. Der Patient genas, aber erst nach langwieriger Eiterung, sodass hier vielleicht eine beginnende cirkumskripte Peritonitis bei der Erzeugung der Muskelspannung mitbeteiligt gewesen ist. Scheidet man diese und ähnliche Fälle aus, so bleiben immerhin einige andere übrig, wo ausser der Milz kein weiteres Bauchorgan verletzt und die Kontraktur der Bauchmuskulatur sehr ausgeprägt war, so der Fall von Demoulin (B 12) und vor allem der Körte'sche (B 7), wo die genannte Erscheinung von Anfang an bemerkt wurde und auch am nächsten Tage, als der Verletzte sich vom Shok erholt hatte, bestehen blieb. Diesen Fällen stehen aber andere gegenüber, bei denen die Berichterstatter besonders betonen, dass keine Spur einer Spannung des Bauches vorhanden war (z. B. A 2, 3. 6, B 13). Auch bei unseren beiden Verletzten J. S. und A. W. war der Leib völlig weich.

Demnach ist die Kontraktur der Bauchmuskeln durchaus keine konstante Folge der Milzblutung. Das Symptom hat nur insofern einen diagnostischen Wert, als es, wo vorhanden, auf die Verletzung eines Bauchorgans

1) Bull. de la soc. de chir. Paris 12. X. und 26. X. 98.
2) Deutsche med. Wochenschr. 1899. Nr. 40 und 41.

hindeutet. Tritt es gemeinsam mit den Zeichen einer akuten Anämie auf, dann gestattet es den Schluss auf eine intraabdominelle Blutung und kann so bei Berücksichtigung der übrigen Erscheinungen, der Lage der äusseren Verletzung, der Lokalisation der Schmerzen u. s. w. die Diagnose einer Milzwunde sichern oder wenigstens wahrscheinlich machen.

Die Dämpfung am Abdomen hat mitunter so charakteristische Begrenzungen gehabt, dass man allein aus der Dämpfungsfigur die Diagnose einer Milzblutung stellen konnte. Sie nimmt, wie Trendelenburg[1]) sagt, die Milzgegend ein, überschreitet aber nach allen Seiten hin die Grenzen der normalen Milz um 2—3 Querfingerbreiten. Sie setzt sich nach der Lumbalgegend und weiter nach der Regio hypogastrica fort. Hier befindet sich bei Ansammlung von viel Blut die ausgedehnteste Dämpfungsfläche. Ihre obere Grenze zieht bogenförmig nach oben konvex, unter dem Nabel vorbei von einem Lig. Pouparti zum andern. Bei Lagewechsel ändern sich die Dämpfungsgrenzen nicht so prompt wie etwa beim Ascites. Denn einmal pflegen sich um die Milz herum grosse Gerinnsel zu bilden, die ihren Platz nicht ändern, und zweitens verhält sich der Darm anders als bei Ascites, wo er einfach auf der ergossenen Flüssigkeit schwimmt. Eingekeilt zwischen die Wirbelsäule und die fest kontrahierte Bauchmuskulatur verhindert das selbst krampfhaft kontrahierte Packet der Darmschlingen das freie Hin- und Herströmen des Blutes von einer zur anderen Seite.

Die Dämpfungsfigur ist also wesentlich abhängig von der Kontraktur der Bauchmuskeln. Diese kann aber, wie wir oben gesagt haben, fehlen. Ferner muss die Menge des ergossenen Blutes schon recht gross sein, um überhaupt durch die Perkussion nachweisbar zu werden. Unmittelbar nach der Verletzung wird das nicht immer der Fall sein. Endlich wissen wir aus Erfahrung, wie trügerisch die Resultate der Bauchperkussion sind, wie oft man bei der Laparotomie überrascht ist, die Verhältnisse ganz anders vorzufinden, als die sorgfältig ausgeführte Perkussion erwarten liess. Knaggs konnte in seinem Falle (A 52) keine Dämpfung herausperkutieren, auch nicht bei Lagerung des Verwundeten auf die linke Seite. Bei der bald darauf vorgenommenen Obduktion war er überrascht, einen grossen Bluterguss in der Bauchhöhle vorzufinden. Aehnlich erging es Weiss (A 16). Fr. König glaubte bei seinem Patientienten (A 66) nach der Perkussion eine stärkere Blutansammlung

1) a. a. O.

ausschliessen zu können. Bei der einige Wochen später erfolgten Obduktion bewiesen ihm die schwarze Farbe der Darmserosa und die reichlichen Verwachsungen zwischen Dünn- und Dickdarm, dass sich Blut in grossen Mengen intraperitoneal angesammelt haben musste.

Dass freilich mitunter die Perkussion sehr wertvolle Anhaltspunkte für die Diagnose liefern kann, beweist unser Fall A. W.

Wenn in dem anderen Falle (J. S.) die Kontraktur der Bauchmuskeln und die Dämpfung am Abdomen fehlten, so kann das nicht überraschen: Fast die gesamte Masse des Blutes hatte sich in die Brusthöhle ergossen. Wie erklärt sich das? Meines Erachtens durch den in der Brusthöhle herrschenden negativen Druck. Die Lunge selbst war es, die mit jeder Inspiration das Blut aus der Milzwunde in den Thoraxraum hineinsog, ihr eigenes Lager mit Blut überschwemmend, um schliesslich darin zu ersticken, ein Vorgang vergleichbar vielleicht der Rose'schen Herztamponade. Ist die Zwerchfellwunde gross genug, so kann die Milz ganz oder teilweise in den Thorax hineingezogen werden. In dem Körte'schen Falle (B 7) lag die verletzte Milz in dem Wundspalt des Diaphragma. In unserem Falle war zwar nicht die Milz, wohl aber das Netz vorgefallen. Das ist insofern nicht ohne Bedeutung, als das Netz vielleicht dazu beitrug, die Wunde des Zwerchfells, die es nicht voll ausfüllte, klaffend zu erhalten. Wenn in anderen Fällen Milzwunde und Zwerchfellwunde nicht korrespondieren, weil sich die Teile nach der Verletzung gegeneinander verschoben haben, wenn die Zwerchfellwunde nicht klafft oder wenn sie durch ein vorgefallenes Organ verlegt wird, dann bleibt der Abschluss zwischen Brust- und Bauchhöhle erhalten, und das Blut ergiesst sich in die letztere. Oder es bildet sich gleich bei der Verletzung ein Pneumothorax. Dann hört das Spiel der Lunge und damit auch ihre Saugwirkung auf. In einer weiteren Reihe von Fällen wird sich das Blut aus der Milzwunde gleichzeitig in die Brust- und Bauchhöhle ergiessen, oder die Milzwunde wird zwar in die Bauchhöhle bluten, aber aus einer gleichzeitig vorhandenen Lungenwunde füllt sich der Thorax mit Blut, und wir konstatieren Dämpfung an Brust und Bauch.

Wird mit der Milz das hintere Blatt des Lig. gastrolienale durchbohrt, so steht dem Blut der Weg in die Bursa omentalis offen. Weiss holte bei der Operation seines Verwundeten ein grosses Blutgerinnsel aus der Bursa hervor. Bei einer von Lamarchie beobachteten Milzruptur ergoss sich das Blut zuerst in

die Bursa omentalis und von hier durch das Foramen Winslowi in die freie Bauchhöhle.

Aus alledem geht hervor, wie kaleidoskopartig die physikalischen Symptome der Blutung bei den offenen Milzwunden wechseln können und wie aussichtslos der Versuch wäre, all diese wechselnden Bilder in ein einheitliches Schema zu zwängen.

Wie die Richtung des Blutstroms ist auch die Stärke der Milzblutung ausserordentlich verschieden. Février hat dies in seinem Bericht betont, und unsere Kasuistik giebt ihm Recht. Die völlige Zertrümmerung des Organs, wie sie der Gewehrschuss des Selbstmörders zu wege bringt, hat natürlich eine foudroyante, schnell tödliche Blutung zur Folge. Auch kleine Milzwunden bluten mitunter sehr heftig, besonders solche der Hilusgegend. Demgegenüber erfolgt in anderen Fällen die Blutung so langsam und allmählich, dass sich die Zeichen der Anämie erst mehrere Stunden nach der Verletzung bemerkbar machen. Der Patient Schulzes (A 8) giebt 2 Schüsse auf sich ab, die beide die Milz treffen, und geht darnach noch 10 Stunden bei bestem Wohlsein umher. Bei der Operation zeigt sich die Bauchhöhle mit Blut gefüllt. Solche Fälle beweisen, wie leicht man sich unmittelbar nach der Verletzung über die Schwere derselben täuschen kann. Blutungen selbst aus kleinen Milzwunden zeichnen sich mitunter durch Hartnäckigkeit aus. Wie in unserem Falle J. S. fand man in zahlreichen anderen bei der Operation noch nach 12 Stunden und später die Milzwunde langsam aber stetig fortblutend. Zimmer's Patient (A 7) verblutete sich in 6 Tagen aus einer Milzwunde. Der Autor führt dies darauf zurück, dass Blutgefässe selbst kleinen Kalibers sich in der Bauchhöhle schwerer schliessen, als an anderen Körperstellen, weil das Blut langsamer gerinne und sich frei ergiessen könne. Aber in seinem Falle hatte sich gerade wie bei unserem Patienten J. S. das Blut zum grössten Teil nicht in die Bauchhöhle sondern durch die Zwerchfellwunde in die Brusthöhle ergossen. Es liegt nahe, hier an die Aspirationswirkung der Pleurahöhle zu denken, durch die, wie der bekannte Fall von Froriep[1]) lehrt, eine Blutung dauernd unterhalten werden kann.

Wie durch ihre Hartnäckigkeit ist die Milzblutung oft auch durch ihre Neigung zu Rückfällen ausgezeichnet. In einem Falle von Otis (A 21) ging der Verwundete am 9. Tage plötzlich an

1) Verblutung nach Verletzung einer Intercostalarterie. Diese Beiträge. Bd. XXII. 1898.

einer Nachblutung zu Grunde. Ein Verwundeter von Leveillé[1]) hatte noch einen Monat nach der Verwundung Nachblutungen, und diese hatten sich oft wiederholt. Klebs[2]) erklärt die sekundären Blutungen aus der nachträglich eintretenden Organschwellung, bei der die eröffneten Bluträume der Milz erweitert würden.

Um aus unserer Kasuistik ein Urteil über die Prognose der Milzblutungen zu gewinnen, müssen wir diejenigen Fälle ausscheiden, in denen die Blutung auf operativem Wege gestillt wurde, ebenso diejenigen, wo der Tod durch schwere Läsionen anderer Organe herbeigeführt wurde. Unter den dann verbleibenden 58 Fällen ist 37mal der Tod ausschliesslich oder hauptsächlich auf Verblutung aus der Milz zurückzuführen. In einem Falle erfolgte Heilung ohne Operation, und in 20 Fällen starben die Verwundeten an den Folgen komplicierender Verletzungen, nachdem die Milzblutung zum Stillstande gekommen war. Mitunter grenzt es ans Wunderbare, wie lange das Leben trotz schwerer Verletzungen der Milz und ihrer Nachbarorgane hat fortgesetzt werden können. So lebte ein Mann, der im Kriege 1870/71 einen Schuss durch linke Lunge, Zwerchfell, Milz, Magen, Leber, Zwerchfell, rechte Pleura erhalten hatte, noch 17 Tage (A 37). Besonders reich an derartigen Fällen ist die amerikanische Kriegslitteratur, und man versteht, wie Otis[3]) sich zu dem Ausspruche berechtigt glaubte, die Gefährlichkeit der Milzblutungen sei bis dahin übertrieben worden. Narben an der Milz als zufällige Obduktionsbefunde bei Leuten, die an anderen Organverletzungen gestorben waren, sind nichts Seltenes [Sonnenburg[4]), Albanese[5]), Guthrie u. A.[6])]. Béhan[7]) und ebenso Duret[8]) fanden in der Milz eingeheilte Geschossteile. Wenn es somit keinem Zweifel unterliegen kann, dass Milzblutungen mitunter auch von selbst zum Stehen kommen, so können wir uns doch nicht zu der Ansicht Bonome's bekennen, der auf dem 11. italien. Chirurgenkongress in Rom (1896)[9]) ausführte, er nähe Milzwunden nicht, weil ihm zahlreiche Experimente an Hunden bewiesen hätten, dass

1) Leveillé, Nouvelle doctrine chirurgicale T. I. p. 400.
2) Klebs Beiträge zur pathol. Anatomie der Schusswunden. Leipz. 1872.
3) Otis, Med. and surg. history of the War.
4) Verhandl. der deutschen Ges. f. Chir. 1893. S. 99.
5) Clinica chirurg. 1871. S. 22.
6) Cit. bei Fischer, Kriegschirurgie Bd. I. S. 340.
7) Cit. bei Otis.
8) Bull. de la soc. Anat. 1873. S. 250.
9) Ref. Centralbl. f. Chir. 1896.

diese Wunden nie starke anhaltende Blutungen zur Folge hätten. Auf die blosse Möglichkeit hin, dass die Milz von selbst zu bluten aufhöre, den rettenden Eingriff zu unterlassen, wäre um so weniger gerechtfertigt, als die fast nie fehlenden schweren Komplikationen die Operation erheischen. Führt die Milzblutung selbst nicht unmittelbar zum Tode, so fällt der Verletzte nur zu oft den komplicierenden Verletzungen der Nachbarorgane und ihren Folgen zum Opfer.

Ueber die Erfolge der Operation in den von uns gesammelten Fällen giebt die folgende Uebersicht Aufschluss:

a) Milzschüsse.

Operiert	20	und zwar Gewehr	6	Revolver	12	unbest. Waffe	2
Davon geheilt	7	„ „ „	1	„	6	„ „	0
Nicht operiert	51	„ „ „	35	„	13	„ „	2
Davon geheilt	1	„ „ „	0	„	1	„ „	0

b) Milzstiche.

Operiert	15	Nicht operiert	2
Davon geheilt	11	Davon geheilt	0.

Hiernach war die Operation bei den durch Gewehrschuss Verwundeten, wiewohl sie durchweg frühzeitig vorgenommen wurde, bis auf eine erfolglos. Entweder waren die Verwüstungen, die das Geschoss im Körperinnern angerichtet hatte, zu schwer, oder der Blutverlust hatte die Verwundeten so sehr geschwächt, dass sie die Operation nicht ertrugen. Der im Potsdamer Lazaret operierte Gefreite (A 4) überstand zwar die Operation glücklich, erlag aber am 5. Tage einer Pneumonie. Nur Tiffany (A 3) rettete seinen Patienten durch Splenektomie und Nephrektomie. Hier handelte es sich offenbar um ein Projektil mit geringer Durchschlagskraft, da es aus nur 2 Fuss Entfernung kommend im Körper stecken geblieben war.

Unter den 6 Revolverschüssen, die trotz Operation tödlich endeten, sind 3 Fälle, wo bei der Operation wichtige Organenverletzungen unentdeckt blieben, und ein weiterer, bei dem die Todesursache nicht aufgeklärt werden konnte.

Von den 15 operierten Stichverletzten sind nicht weniger als 11 geheilt worden. Von den 4 übrigen ist einer — bei günstigem Wundverlauf — am 5. Tage an Delirium tremens gestorben, 2 kamen fast völlig ausgeblutet und der letzte wahrscheinlich schon inficiert in die klinische Behandlung.

Unter den nicht operierten Fällen ist nur eine Heilung (Pistolen-

schuss) zu verzeichnen.

Aus diesen Zahlen Procentverhältnisse zu berechnen, hätte keinen Wert, schon darum nicht, weil gerade die ohne Operation geheilten Milzwunden nur selten sicher zu diagnosticieren und deshalb in unserer Zusammenstellung zum grössten Teil nicht enthalten sind.

Soviel aber lässt sich aus dieser entnehmen: Ohne Operation gehen Verletzte mit Milzwunden meistens zu Grunde. Durch die Operation können sie, selbst wenn es sich um Gewehrschüsse handelt, bisweilen gerettet werden. Handelt es sich um Revolverschüsse, so sind ihre Chancen für die Wiederherstellung durch die Operation nicht allzu ungünstig, handelt es sich um Stichwunden, so sind sie günstig.

Jede Milzverletzung ist demnach eine strikte Indikation zur Operation.

In praxi werden wir aber zumeist vor die Aufgabe gestellt, uns über die Frage der Operation zu entscheiden, wenn nicht die Gewissheit sondern nur die Möglichkeit einer Milzverletzung vorliegt, und diese Entscheidung kann ausserordentlich schwierig sein. Kommt lediglich die Verletzung von Bauchorganen in Frage, dann werden wir nach den allgemeinen Regeln der Bauchchirurgie verfahren. Aber das ist die Ausnahme. Der grossen Mehrzahl nach gehören die Milzverletzungen nach dem obigen zu der Gruppe der Brustbauchhöhlenverletzungen, die, wie kaum eine andere geeignet ist, das Interesse des Chirurgen zu fesseln, die aber auch Anforderungen an sein diagnostisches und therapeutisches Können stellt, wie kaum eine zweite.

Die Verletzung der Brusthöhle kann sich hinter derjenigen der Bauchhöhle verbergen und umgekehrt. Die Lage der äusseren Wunde, der Mechanismus der Verletzung, begleitende Symptome, wie namentlich der sehr häufige Netzvorfall, können die Diagnose sichern oder wahrscheinlich machen. Aber es giebt Fälle, wo die Lage der äusseren Wunde nicht zu verwerten, wo Richtung und Länge des verletzenden Instruments nicht bekannt ist, wo der unberechenbare Zwerchfellstand im Momente der Verwundung allein ausschlaggebend ist u. s. w. Dann kann, wie Schlatter[1]) mit Recht hervorhebt, der Chirurg in eine höchst fatale Lage kommen.

Für die Therapie wären diese diagnostischen Zweifel bedeutungslos, wenn die Gesichtspunkte, nach denen wir in der Brust-

1) Münchn. med. Wochenschr. 1901. Nr. 34.

und in der Bauchhöhle operativ vorgehen, dieselben wären. Dem ist aber nicht so.

Die letzten Grundprinzipien, nach denen der Chirurg handelt, sind freilich überall und immer die nämlichen. Hier der Wunsch, zu helfen, dort die Furcht, zu schaden, das sind die Klippen, die seinen Weg bestimmen. Wenn er einseitig nur die eine ins Auge fasst, wird er an der andern scheitern. Zwischen beiden hindurchzusteuern, das ist seine Kunst.

Was uns bei Verletzungen der Bauchhöhle zu operativem Vorgehen drängt, ist neben der Blutung die Gefahr der Peritonitis durch austretenden Darminhalt, der Infektion von innen. Was uns den Entschluss zur Operation erschwert, ist die Furcht vor der Infektion von aussen, durch unsere eigene Hand. Je mehr wir lernten, der letzteren Gefahr zu begegnen, desto mehr musste unsere Therapie der Bauchverletzungen eine aktive werden. Heute steht in Deutschland wohl die grosse Mehrzahl der Chirurgen auf dem Standpunkte, den Madelung auf der Naturforscherversammlung des Jahres 1896 darlegte. Wenn ein Verwundeter mit einer penetrierenden Bauchverletzung frühzeitig in unsere Behandlung, d. h. unter Verhältnisse kommt, die die Vornahme einer aseptischen Operation gestatten, so ist es unsere Pflicht, die Bauchhöhle zu öffnen und ihre Organe zu untersuchen, selbst auf die Eventualität hin, sie unverletzt zu finden. Nicht anders in Frankreich. Reclus, der noch vor 10 Jahren[1]) die expectation armée scharfsinnig und geistvoll verteidigte, begiebt sich heute sogar der Mühe, bei Schussverletzungen des Abdomens den Schusskanal zu verfolgen — ein oft trügerisches Unternehmen —, und macht von vornherein die Laparotomie[2]).

In der Therapie der Brustverletzungen spielt die Infektionsgefahr nicht diese dominierende Rolle. Denn einmal pflegt in der grossen aber doch einfach gestalteten Pleurahöhle die Infektion nicht in dem Masse verhängnisvoll zu werden, wie in der Peritonealhöhle mit ihrem Labyrinth von Buchten und Nischen, und ausserdem fällt hier die Gefahr der Infektion von innen, durch den Inhalt, fort. Dafür tritt ein anderer Faktor in den Vordergrund, die Gefahr des akuten Pneumothorax. Sie vor allem hält uns ab, gegen Blutungen in der Brusthöhle mit derselben Energie aktiv vorzugehen, wie an anderen Körperstellen.

1) Vergl. Reclus et Noguès, Revue de Chir. 1890 X.

2) Bull. de la soc. de Chir. Paris J. 3. 1900.

Die Infektion durch den operativen Eingriff lernten wir zu verhüten, die Gefahren des Pneumothorax sind dieselben geblieben. So kam es, dass die Indikationen zur Operation bei den Verletzungen der Brust- und Bauchhöhle mehr und mehr auseinandergingen. Hier sind wir konservativ geblieben, doch radikal geworden.

„Wenn im Fechtsaal einer der Duellanten einen Floretstich in die Brust erhält, so wird ihm, während er umsinkt, eine Matraze untergeschoben. Auf dieser bleibt er liegen, ohne sich zu rühren, bis er geheilt ist. Er darf nicht sprechen, darf sich nicht aufrichten, womöglich auch nicht husten. Er wird nicht genauer untersucht, nicht transportiert. Der Fechtsaal wird sein Krankensaal". Das ist der Standpunkt von Terrier und Lucas Championière[1]), der Verfechter der expectation sagement dirigée, die alles Unheil in der Erschütterung des verwundeten Thorax, alles Heil in absoluter Ruhe sehen.

Dieser ultrakonservativen Richtung wird in Deutschland wohl nirgends gehuldigt. Aber allgemein befolgt man auch hier ein abwartendes Verfahren, und selbst stärkere Blutungen in den Pleuraraum bilden nicht ohne weiteres einen zwingenden Grund zur Operation, solange nicht die Indicatio vitalis vorliegt.

Sind Brust- und Bauchhöhle gleichzeitig verletzt und treten im Krankheitsbilde allein die Symptome der Brustverletzung hervor, dann laufen wir Gefahr, bei unserem konservativen Verfahren den richtigen Zeitpunkt für die lebensrettende Operation zu versäumen. Um so mehr ist es unsere Pflicht, bei jeder penetrierenden Brustverletzung die Frage zu ventilieren, ob gleichzeitig die Bauchhöhle verletzt sein kann. Unsere Erfahrungen, so führt Lexer[2]) aus, drängen zu dem Schluss, dass schon bei dem geringsten Verdachte einer Mitverletzung der Bauchhöhle ihre Eröffnung angezeigt ist. Noch in neuester Zeit sind Beobachtungen veröffentlicht, wo Netzvorfall aus der Thoraxwunde die gleichzeitige Bauchhöhlenverletzung offenbarte und der Operateur sich damit begnügte, nach Resektion des Netzes das Zwerchfell durch die erweiterte Thoraxwunde hindurch zu nähen. Wenn auch der Ausgang in diesen Fällen, soweit bekannt geworden, zumeist ein günstiger war, so haben die Operateure doch grundsätzlich falsch gehandelt. Bekennt man sich zu dem Princip, bei penetrierenden Bauchwunden die Ausdehnung der Verletzung in der Tiefe festzustellen, dann darf man davon auch

1) Huguet et Péraire. Revue de chir. 1895.

2) Berl. klin. Wochenschr. 1901. Nr. 48.

dann nicht abgehen, wenn das verletzende Instrument statt durch die vordere Bauchwand durch das Diaphragma eingedrungen ist.

Der Weg, den man dann einschlägt, um an die Bauchorgane zu gelangen, kann freilich verschieden sein. Zunächst ist seine Wahl von der Lage der äusseren Wunde abhängig, die im Bereiche des Abdomens oder am Thorax liegen kann. Das letztere ist die Regel, da ja die Bauchhöhle im Grenzgebiet von der Brusthöhle überlagert wird.

Liegt die äussere Wunde am Abdomen, so macht man die Laparotomie und lässt den Operationsbefund über das weitere Vorgehen entscheiden. Liegt die äussere Wunde am Thorax, so raten die einen zur Laparotomie von der vorderen Bauchwand aus, die anderen zur Laparotomie durch Pleura und Zwerchfell, der transpleuralen (transdiaphragmatischen) Laparotomie. Die dritten machen einen Unterschied, je nachdem die Diagnose der gleichzeitigen Bauchhöhlenverletzung sichergestellt oder nur durch Wahrscheinlichkeitsgründe gestützt ist. Dokumentiert sie sich durch Netzvorfall oder andere sichere Zeichen, oder ist es möglich, mit dem nach Postempsky's Rat in die nötigenfalls erweiterte Brustwunde eingeführten Finger eine Zwerchfellwunde abzutasten, so machen sie von vornherein die Laparotomie. Ist die Bauchhöhlenverletzung hingegen nicht ausser allem Zweifel, dann beginnen sie, um die Bauchhöhle nicht unnütz zu eröffnen, mit der Rippenresektion, überzeugen sich durch Augenschein von dem Charakter der Verletzung und schliessen dann eventuell die Laparotomie von vorn an.

Gegen das schematische Verfolgen des Wundkanals wendet sich Fritz König[1]). „Wir stehen, sagt er, nicht mehr unter dem Druck der Vorstellung, dass es notwendig sei, von der Stelle der Verletzung auszugehen, unter Resektion von Rippen, um so recht an Ort und Stelle zu kommen. „Was unseren Eingriff erfordern könnte, sind Bauchorgane, und der Zugang zu ihnen ist die Laparotomie".

Allein der Laparotomie haften gerade, wo es sich um Brustbauchhöhlenverletzungen handelt, gewisse Nachteile an. Der wichtigste ist der, dass Zwerchfellwunden, wie alte und oft bestätigte Erfahrungen lehren, von der Bauchhöhle aus oft schwer zu finden und so wenig zugänglich sind, dass ihre Naht nur unvollkommen oder gar nicht gelingt. So musste sich in einem von Repetto[2])

1) Berl. klin. Wochenschr. 1900. S. 39.
2) a. a. O.

berichteten Falle der Operateur nach vergeblichem Versuch, die Zwerchfellwunde von der Bauchhöhle aus zu nähen, dazu verstehen, die Laparotomiewunde wieder zu schliessen und von der Brusthöhle aus zu operieren. Fritz König[1]) hebt hervor, dass in seinem Falle, wie sich bei der Obduktion herausstellte, infolge einer Verwachsung der Pleura pulmonalis mit der Pleura diaphragmatica das — nicht verheilte — Zwerchfellloch unpassierbar geworden war. Das beweise, dass die Zwerfellnaht nicht immer nötig sei. Aber es wäre doch wohl zu unsicher, sich auf eine solche Naturheilung zu verlassen. Vielfache Beobachtungen haben gezeigt, und Repetto's Versuche haben es bestätigt, dass ungenähte Zwerchfellwunden wenig zur Verheilung neigen und dass auch die Ausfüllung und Verwachsung des Zwerchfellloches mit Netz einen schlechten Schutz gegen Organvorfall gewährt. Lehrreich sind in dieser Hinsicht die Schmidt'schen[2]) Zusammenstellungen. Lacher's 36 und Popp's 33 nicht operativ behandelte Fälle von Zwerchfellverletzung endeten sämtlich durch Zwerchfellhernien — z. T. erst nach Jahren — letal. Unter 33 Fällen Frey's wurden nur 4 geheilt = 12,2%, unter 48 operativ behandelten Fällen Schmidt's 42 = 88%. Diese Zahlen, sagt Schlatter[3]), sind nicht misszuverstehen. Ist die Zwerchfellwunde konstatiert, so muss sie genäht werden.

Aber nicht nur die Zwerchfellwunde selbst, sondern auch Wunden der Bauchorgane an ihrer dem Zwerchfell zugekehrten Seite haben sich nicht selten bei der Laparotomie von vorn schwer oder gar nicht auffinden und vereinigen lassen. Auvray[4]) machte in einem Falle von gleichzeitiger Verwundung der Brusthöhle, des Zwerchfells und Magens die Laparotomie. Es gelang ihm nicht, die hintere Magenperforation, die hoch an der Cardia sass, zu finden, und der Patient starb an Peritonitis[5]). In Zukunft will sich Auvray deshalb bei Verletzungen des Traube'schen Raumes durch Rippenknorpelresektion einen breiten Zugang schaffen.

Solche Beobachtungen haben dazu geführt, bei der Operation der Brustbauchhöhlenwunden vom Thorax aus vorzugehen, also auf

1) a. a. O.

2) Schmidt, Verletzungen des Zwerchfells. Strassb. In.-Diss. 1898.

3) Schlatter a. a. O.

4) Auvray, Revue de Chir. 1899 Nr. 11.

5) Aehnliche Fälle bei Manley, Med. record. 1891. Juli 18, Lamarchie a. a. O. u. A.

demselben Wege, den man bei Zwerchfellhernien eingeschlagen hatte, deren Reduktion wegen des in der Bauchhöhle herrschenden negativen Druckes von der Brusthöhle aus nicht immer gelingt. Besonders die italienischen Chirurgen, die ja über ein umfangreiches Material an Stichverletzungen verfügen, haben sich um die Ausbildung der Methode der transpleuralen Laparotomie verdient gemacht. Sie erlaubt es, die Tiefe und Ausdehnung der Verletzung auch in der Brusthöhle zu übersehen und die Zwerchfellwunde bequem zu nähen. Ihre Gegner erheben gegen die Methode hauptsächlich 3 Einwände: Erstens setze sie den Patienten der Gefahr des Pneumothorax aus, zweitens gewähre sie keine genügende Uebersicht über die Bauchorgane und drittens habe sie eine bedenkliche Schwächung der Brustwand zur Folge. Der Pneumothorax ist freilich unvermeidlich, wenn man durch den Thorax hindurch operiert. Allein man erinnere sich, dass ein Teil der Verwundeten schon mit Pneumothorax in die Behandlung tritt, und dass ferner die Laparotomie von der Bauchwand aus eine sichere Gewähr gegen das Zustandekommen des Pneumothorax nicht bietet. Die Entstehung desselben von der Bauchhöhle aus bei der Operation von Zwerchfellwunden ist garnicht so selten beobachtet worden [1]). Der Vorwurf der mangelhaften Uebersicht über die Bauchorgane wird der transpleuralen Laparotomie sicherlich mit Unrecht gemacht. Die Chirurgen, welche diese Operation ausgeführt haben, betonen im Gegenteil übereinstimmend, dass sie durch die bequeme Zugänglichkeit der Bauchhöhle auf diesem Wege überrascht worden seien. Unsere eigenen Erfahrungen stehen damit in Einklang. Die Schwächung der Brustwand möchte ich nach den bei den Empyemoperationen gemachten Erfahrungen nicht hoch veranschlagen. Die Schwächung der Bauchwand durch die Laparotomie kann unter Umständen noch schwerer ins Gewicht fallen, so in Fällen, wo die Bauchmuskulatur an sich schwach und Neigung zu Bauchhernien vorhanden ist. Die knöcherne Stütze für die Operationsnarbe, die man an der Bauchwand mitunter schmerzlich vermisst und die man sich schon durch Einpflanzung von Perioststreifen künstlich herzustellen gesucht hat, findet man an der Brustwand vor.

Ein endgültiges Urteil über den Wert der einzelnen Methoden zur Behandlung der Brustbauchhöhlenverletzungen wird erst gewonnen werden, wenn eine grössere Reihe von Beobachtungen vorliegt.

1) Vergl. Walther, Bull. de la soc. de chir. Paris 23. I. 02., Walker. Transactions of the Amer. surg. assoc. Vol. 18, 1900. Bernhard a. a. O. u. A.

als das bis jetzt der Fall ist. Unsere Kasuistik über offene Milzwunden kann aber einen Beitrag zu dieser Frage liefern. Unter 35 operativ behandelten Fällen konnte nur in 8 Fällen (6 Schuss-, 2 Stichwunden) die Mitverletzung der Pleurahöhle nicht, oder nicht mit Sicherheit nachgewiesen werden. Diese wurden nach den allgemeinen Regeln der Bauchchirurgie mit günstigem Erfolge — 6 Heilungen, 2 Todesfälle — behandelt. Die übrigen 27 Fälle sind Brustbauchhöhlenverletzungen. Wir gruppieren sie nach der Lage der äusseren Wunde:

a) In 20 Fällen — 13 Stich-, 7 Schusswunden — lag die äussere Wunde an der Brust.

b) In 3 Fällen — Schusswunden — lag sie am Bauch.

c) In 4 Fällen — Schusswunden — war je eine Schussöffnung an Brust und Bauch vorhanden.

In den 7 unter b und c aufgeführten Fällen ist durchweg die Laparotomie von der vorderen Bauchwand aus gemacht worden. Keiner der Patienten wurde gerettet. Diese schlechten Resultate sind in erster Linie darauf zurückzuführen, dass es sich fast durchweg um schwere Fälle mit vielfachen Organverletzungen handelte. In operativer Hinsicht sind drei dieser Fälle von besonderem Interesse. In Ziegler's Fall (A 11) wurde die Laparotomie entsprechend der Lage der Einschusswunde am äusseren Rande des rechten Rectus gemacht. Man fand eine Verletzung der Leber, die die Blutung in die Bauchhöhle erklärte, keine weiteren Organverletzungen, und begnügte sich mit der Naht der Leberwunde. Der Patient verblutete sich. Bei der Obduktion konstatierte man eine Perforation des Magens, der Milz, des Zwerchfells und der linken Lunge. In Ohage's Fall (A 19) fand man bei der Laparotomie Milz und Zwerchfell durchschossen und 2 Wunden am Magen. Man nähte alle diese Wunden. Der Obducent wies eine dritte Magenperforation nach. Im Falle Zimmer's (A 7) machte man die Laparotomie am linken Rippenbogen und nähte zwei Magenwunden. Die Naht der hinteren war äusserst schwierig, sodass man schon schwankte, ob man nicht den Rippenbogen resecieren sollte. Der Verletzte starb am 6. Tage an Verblutung aus der am oberen Pol getroffenen Milz in die Brusthöhle.

Diese Fälle schliessen sich an der oben erwähnten Auvray'schen an und lehren, dass man bei der Laparotomie, wenn sich der Schusskanal in der oberen Nische der Bauchhöhle verliert, nicht vor der Resektion der Rippen, sei es auch unter Eröffnung der Pleura-

höhle, zurückschrecken darf, um einen sicheren Ueberblick über die verletzten Organe zu gewinnen.

In den 20 Fällen, wo die äussere Wunde am Thorax lag, haben die einzelnen Operateure sehr verschiedene Wege eingeschlagen. In 3 Fällen wurde von vornherein die Laparotomie gemacht. Auch diese Fälle endeten tödlich. Der eine (A 3) war bei der Schwere der Verletzung von vornherein aussichtslos, in dem zweiten (A 12) blieb eine Magenperforation unentdeckt; in dem dritten (B 12) konnte der Operateur — Demons — von der Laparotomie aus die Milz- und Zwerchfellwunde nur schwer erreichen. Er verband deshalb den Laparotomieschnitt mit der am Thorax gelegenen äusseren Wunde unter Durchtrennung dreier Rippen. „Le grand jour se fit." Trotz günstigen Wundverlaufes starb der Operierte am 5. Tage an Delirium tremens.

In 7 Fällen — 3 Stich- und 4 Schusswunden — wurde, umgekehrt wie im letztgenannten Falle, zuerst die Rippenresektion bezw. Costotomie gemacht und dann, nach Feststellung der Zwerchfellperforation, die Laparotomie von vorn her angeschlossen. Die äussere Wunde lag hier zumeist vorn in der Nähe des Rippenbogens, sodass der zur Erweiterung der äusseren Wunde und zur Rippenresektion angelegte Schnitt behufs Eröffnung der Bauchhöhle nur nach unten verlängert zu werden brauchte. 3 von 7 Operierten wurden gerettet.

In den übrigen 10 Fällen drangen die Operateure durch die Brusthöhle und das Zwerchfell zu den Organen der Bauchhöhle vor. Die Art und Weise, wie sie dabei im einzelnen verfuhren, war verschieden. Delagénière (A 11) begnügte sich mit einer Erweiterung der Thoraxwunde. Nach Resektion des vorgefallenen Netzes erblickte er durch die gleichfalls erweiterte Zwerchfellwunde hindurch die verwundete Milz, die sich aber bei der Enge des Zugangs nicht in situ nähen liess. Es gelang ihm, sie in die äussere Wunde vorzuziehen. Dieses Verfahren wird wohl nur ausnahmsweise anwendbar sein und nur ausnahmsweise genügenden Einblick gewähren. Butz, Girard und Körte (B 6, 8 u. 7) verschafften sich Zugang durch Rippenresektion. Die beiden erstgenannten spalteten alsdann das Zwerchfell in grösserer Ausdehnung: im Körte'schen Falle lag die Milz im Wundspalt des Diaphragmas. Impallomeni (B 2) wandte Rydygier's Methode an, die darin besteht, durch einen Winkelschnitt, dessen vertikale Schenkel mehrere Rippen durchtrennt, einen Thoraxlappen zu bilden, der dann in den Knochenknorpelverbindungen nach vorn umgeschlagen wird.

Parlavecchio hat in seinem Falle (B 1) diese Methode modificiert, indem er den horizontalen Schnitt soweit verlängerte, dass auch die hinteren Partien des Zwerchfells aufgedeckt wurden. Der fast völlig ausgeblutete Patient überstand die Operation nicht. Madelung und nach ihm Zimmermann haben, wie Eingangs dieser Arbeit geschildert, Rippenresektion und Costotomie kombiniert. Durch die Kombination verschafft man sich einen besseren Einblick und ein bequemeres Arbeitsfeld, als das durch Costotomie und Resektion allein möglich ist. Das Umbiegen der Thoraxwand in den Knochenknorpelverbindungen ist bei dieser Methode nicht notwendig. Die Brustwandwunde lässt sich soweit auseinanderlegen, dass man mit Leichtigkeit in die Tiefe eindringen kann. Vor Madelung ist Ferraresi in 2 Fällen (B 3 u. 4) ähnlich vorgegangen. Leider stehen über diese nur kurze Angaben zur Verfügung.

Bis auf den Fall von Parlavecchio, der besonders ungünstig lag, sind sämtliche transpleural operierten Verletzten geheilt worden. Wenn diese günstigen Resultate auch nicht ausschliesslich auf die angewandte Methode zurückzuführen sind, so sprechen sie doch gewiss zu ihren Gunsten. Die Gefahr des Pneumothorax fällt, das beweisen sie, nicht so schwer ins Gewicht, dass sie von vornherein gegen diese Art des Vorgehens entscheiden könnte. Die grossen Vorzüge der transpleuralen Laparotomie liegen darin, dass sie über die vom Abdomen aus so schwer erreichbaren Organe des linken Hypochondriums eine freie Uebersicht von oben her gewährt und den Zugang zu ihnen ausserordentlich erleichtert. Durch die Spaltung des Zwerchfells wird gewissermassen der Vorhang fortgenommen, der über diesen Organen ausgebreitet liegt. Ein Uebersehen von Verletzungen, das so oft schon der Verwundete mit dem Leben hat bezahlen müssen, ist dabei ausgeschlossen und das bequeme Operationsterrain gewährleistet ein sicheres Arbeiten in der Tiefe.

Ueber die chirurgische Behandlung der Milzwunde selbst sind durch die Beobachtungen und Erfahrungen der letzten Jahre unsere Anschauungen wesentlich geklärt worden. Wir wissen, dass die Milz zwar kein zum Leben unentbehrliches Organ ist, dass aber ihre Herausnahme für den Organismus nicht gleichgültig ist, dass im Gefolge der Splenektomie Veränderungen in der Zusammensetzung des Blutes, Störungen im Lymphgefässsystem und andere Anomalien beobachtet worden sind. Wir opfern sie deshalb nicht ohne weiteres, sondern machen, wenn es angeht die Naht.

In den von uns zusammengestellten Fällen ist 11mal die Milznaht ausgeführt worden, bei 9 Stich- und 2 Schusswunden, darunter 9mal mit glücklichem Erfolge. Die Splenektomie wurde 10mal vorgenommen bei 4 Stich- und 6 Schussverletzungen. 7 von den Operierten sind gestorben. Daraus geht hervor, dass man sich zur Splenektomie in den schwereren Fällen entschlossen hat. Die Tamponade ist ein unsicheres Mittel zur Stillung einer Milzblutung, besonders wenn das Organ an der Eintrittsstelle der Gefässe oder wenn diese selbst verletzt sind [1]). Sie sollte deshalb auf diejenigen Fälle beschränkt bleiben, wo weder die Milznaht noch wegen bestehender Verwachsungen die Splenektomie möglich ist.

Die technische Ausführung der Milznaht ist oft nicht leicht. Mehrfach mussten die Operateure ihr Vorhaben aufgeben, weil die Fäden immer wieder durchschnitten und jede Minute kostbar war (A 15, B 10). Auch in unserem Falle J. S. schnitt der erste Faden durch. Wir nahmen dann feinere Seide und zogen die Kapselränder vorsichtig über dem Wundspalt zusammen. Krjnkow [2]) bemerkt, dass die Blutung mitunter erst nach der Milznaht allmählich mit dem Fortschreiten der Verheilung zum Stillstande komme. Darauf zu bauen, hiesse aber va banque spielen. Um eine raschere Verklebung der Milzwunde zu erzielen und sie zugleich vor den Berührungen des stetig auf und niederwogenden Zwerchfells zu schützen, hat Madelung die Nahtlinie mit Netz überdeckt. —

Ich fasse zum Schlusse die Hauptergebnisse dieser Arbeit wie folgt zusammen:

1) Die offenen Milzwunden sind fast ausnahmslos mit Verletzungen anderer Organe kompliciert. Am leichtesten ist die Milz schräg von unten aussen her ohne Verwundung anderer Organe zu erreichen.

2) Stiche und Schüsse, die von links oder hinten kommen und zuerst in die konvexe Fläche der Milz eintreten, verwunden fast regelmässig die Pleura und das Zwerchfell. Auch diejenigen Schüsse, die die Milz von vorn her durch die Bauchhöhle hindurch treffen, eröffnen meistens — Gewehrschüsse fast immer — noch nachträglich die Brusthöhle.

1) Vergl. die Fälle von Mauclaire, Gazette des hôpitaux 1901, S. 447, v. Haselberg, Schussverl. im Frieden, Dissert. Berlin 1893, u. A.

2) M. M. Krjnkow, Operative Behandlung von Milzverletzungen. Dissert. St. Petersburg 1901. (Russisch.)

Die überwiegende Mehrzahl der offenen Milzwunden gehört daher zu den Brustbauchhöhlenverletzungen.

4) Die Diagnose der Milzwunden ist zumeist nur vermutungsweise zu stellen, weil die physikalischen Zeichen der inneren Blutung von der sehr wechselnden Richtung und Stärke der Milzblutung abhängig sind und weil die Symptome der komplicierenden Verletzungen nicht selten das Krankheitsbild völlig beherrschen.

5) Die Prognose der nicht operierten Milzwunden ist äusserst trübe, da die Verwundeten, wenn sie selbst die Blutung überstehen, den Folgen der komplicierenden Organverletzungen zu erliegen pflegen. Bei rechtzeitiger Operation erlauben dagegen die Milzstiche eine günstige, die Revolver- und Pistolenschüsse der Milz eine nicht allzu ungünstige Prognose und selbst durch Gewehrschuss Verwundete können durch frühzeitige Operation mitunter noch gerettet werden.

Wenn daher auch nur der leiseste Verdacht einer Milzverletzung vorliegt — besonders bei Verwundungen des Thorax an den unteren Partien der linken Seite —, so ist so bald wie möglich zu operieren.

7) Liegt die äussere Wunde im Bereiche des Abdomens und kann man bei der Laparotomie die Milz- und Zwerchfellwunde schwer erreichen, so darf man sich, um gute Uebersicht und breiten Zugang zu gewinnen, von der Resektion des Rippenbogens durch die Gefahr des Pneumothorax nicht zurückhalten lassen.

8) Liegt die äussere Wunde am Thorax, so empfiehlt sich die transpleurale Laparotomie. Sie gewährt einen freien Ueberblick über die Organe des linken Hypochondriums von oben her und schützt vor dem verhängnisvollen Uebersehen von Organverletzungen. Sie verschafft ein bequemes Operationsfeld und garantiert die leichte und sichere Ausführung der Zwerchfellnaht.

Die bisher mit dieser Methode erzielten Resultate sind sehr günstig.

Kasuistik.

A. Schussverletzungen der Milz.

I. Operierte Fälle.

a) Gewehrschüsse.

1. Kalinowski. (Wratsch 1894 N. 5 ref. bei Schröter, Archiv f. klin. Chir. Bd. 51 S. 179.)

Einschuss vorn zwischen l. Parast.L. und Mam.L. 1½ Finger breit unter dem Rippenbogen. Ausschuss L. Ax.L., 7. Intercost.R. — Fast

ununterbrochenes Erbrechen. Entleerung von Speisebrei aus der Einschussöffnung. — 1½ St. p. tr. Laparotomie. Im Abdomen Blut und Speisebrei. Ein Teil des l. Leberlappens abgerissen, Magen durchbohrt. Schwanz des Pankreas abgerissen. Zwerchfell und Pleura durchbohrt. Milz gestreift. In der l. Pleurahöhle Blut. Der abgerissene Teil der Leber wird angenäht. Naht des Magens und des Zwerchfells. Blutung steht. Reinigung der Bauchhöhle. Naht der Bauchwunde. — Tod in 24 Stunden. Obduktion: Peritonitis. Schusskanal: Leber, Magen, Pankreas, Milz, Zwerchfell, Pleura.

2. Tiffany (Medical News. T. 65. 1894. S. 546).

Kleinkalibriges Gewehr. 20 Fuss Distanz, bei aufrechter (?) Haltung. Einschuss hinten, dicht unterhalb der 12. Rippe, 3 Zoll nach l. von der Wirbelsäule. Ausschuss fehlt. — Puls und Temperatur normal. Respiration beschleunigt. Im Urin Albumen. Abdomen weich und nicht druckempfindlich. — 5 St. p. tr. 1) Erweiterung der Einschusswunde. Wunde im oberen Teil der l. Niere. Tamponade. 2) Laparotomie vorn, entsprechend der l. Linea semilunaris. Im Abdomen nur wenig Blut. Milz 3 Zoll vom unteren Rande entfernt durchschossen, Ein- und Ausschusswunde bluten. Eine Umstechungsnadel wird central vom Schusskanal und parallel demselben durch die Substanz der Milz geführt und die Blutung durch Zusammenziehen des Fadens gestillt. — Heilung. Schusskanal: l. Niere, Milz.

3. Deutscher Armeesanitätsbericht 1899/1900 (Operation: Marburger Universitätsklinik).

Scharfschuss. Gewehr 88. Suicid. Einschuss vorn L. Mam.L. am unteren Rippenbogen, geschwärzt. Ausschuss zwischen l. hint. Ax.L. und Scap.L., Höhe der 9. Rippe. Ein- und Ausschuss je 8 mm im Dm. Schwere Anämie. Dyspnoë. Blutung aus den äusseren Wunden nur gering: Perkussion. Grosser Bluterguss im Abdomen und in der l. Pleurahöhle. — 3 St. p. tr. Laparotomie. Schnitt von der Einschussöffnung vertikal nach unten und oben, horizontaler Querschnitt nach medialwärts. Bauchhöhle mit flüssigem und geronnenem Blut gefüllt. Milz zertrümmert. Splenektomie. Ligg. gastrocolicum und gastrolienale z. T. von der grossen Kurvatur des Magens abgerissen, Magen nicht eröffnet. An der Flex. coli sin. Suggillationen. Perforation nicht gefunden. Zwerchfell: am Rippenansatz 10 cm langer Riss, zweite Perforation an der l. Kuppel. Pleurahöhle mit Blut gefüllt. Lunge collabiert, unverletzt. — Naht des Zwerchfells, Drainage der Pleurahöhle von der Ausschusswunde aus. Teilweise Schluss der Bauchwunde. — Dauer der Operation 1 Stunde. Gegen Ende derselben wird der Puls unfühlbar. Pat. stirbt ½ St. später. Obduktion. Ausser den bei der Operation gefundenen Verletzungen markstückgrosse Wunde am Colon. — Magen leer, Colon gefüllt. (Verletzung hatte früh morgens stattgefunden.) Schusskanal: Pleura, Zwerchfell, Colon, Milz, Zwerchfell, Pleura.

4. Deutscher Armee-Sanitätsbericht 1899/1900 (Potsdam Gefr. F.) Gewehr 88. Platzpatrone. Unvorsichtigkeit. 1—2 Schritt Entfernung. Einschuss vorn, 9. Interc.R. 9, vordere Ax.L. thalergross, zerrissen. Ausschuss fehlt. Blässe. Puls 100. Atmung nicht beschleunigt. Ueber den Lungen Rasseln. (Pat. hatte schon vorher Bronchialkatarrh). Leib weich, nicht aufgetrieben, in der l. Hälfte des Abdomens Dämpfung. — Spaltung des Schusskanals, der nach vorn und unten verläuft. 10. Rippe gebrochen. 3 cm breite Perforation der l. Pleura und des Zwerchfells am Ansatz der 10. Rippe. Vorfall von Netz. Spaltung der Bauchdecken vom ersten Schnitt ab in der Mam.L. senkrecht nach unten bis zum Poup. Bande. Bauchhöhle ohne Blut. Därme unverletzt. Dazwischen Tuchfetzen und Teile des Pfropfens. Quelle der Blutung: Milz. Tamponade der Milz. Im übrigen Schluss der Bauchdecken. Narkose sehr schlecht. Mehrfach Erbrechen. Wahrscheinlich Aspiration von Mageninhalt. — Anfängl. Wohlbefinden. Dann Pneumonie, erst links, dann rechts. Tod am 5. Tage. Obd. Doppelseitige Pneumonie, linksseit. Pleuritis. Alte Pericarditis. Wunde rein, keine Peritonitis. An der Konvexität der Milz markstückgrosse, sternförmige, zerrissene Wunde. Schusskanal: 10. Rippe, Pleura, Zwerchfell, Milz.

5. Max Cormac. (The Lancet 1900 I. S. 1157.)

Boerenkrieg. Einschuss vorn unter dem Rande des l. Rippenbogens. Ausschuss l. hintere Ax.L. 9. Interc.R. — Schwere innere Blutung. — Laparotomie. Abdominalhöhle voll Blut. Milz quer durchschossen. Tamponade der Milzwunde. — Tod nach 4 Stunden infolge des vorhergegangenen Blutverlustes. Obduktion nicht gemacht. Schusskanal: Milz, Zwerchfell (Pleura?).

6. Treves. (The British medical Journal 1900 Bd. I S. 599.)

Boerenkrieg. Mausergewehr. Einschuss links mittl. Ax.L., 10 Interc.R. Ausschuss fehlt. Kugel liegt an der Spitze der 12. r. Rippe. — Schwere innere Blutung. 2mal Erbrechen. Abdomen druckempfindlich, aber nicht kontrahiert. — 5 St. p. tr. Laparotomie in der Medianlinie. Abdominalhöhle voll Blut. 11. l. Rippe gebrochen. Zertrümmerungshöhle in der Milz. 4 (Ein- und Ausschuss-)Oeffnungen und eine Streifrinne im Jejunum (Anfangsteil). Loch im r. Leberlappen, unten. Naht der Darmwunden. Die Wunden der soliden Organe hatten aufgehört zu bluten und wurden nicht berührt. Auswaschung der Peritonealhöhle. Naht. — Tod unmittelbar nach der Operation, die sehr lange gedauert hatte. Schusskanal: 10. l. Rippe, Milz, Dünndarm, Leber.

b) Revolver- und Pistolenschüsse.

7. Zimmer. (Beitr. zur klin. Chir. VIII. 1892 S. 640.)

7 mm Pistole. 15 Schritt (Duell). Einschuss vorn im l. Hypochondr. 2 Finger breit vom Rippenbogen entfernt. Ausschuss 7. Interc.R., l. vordere Ax.L. — Blässe, Puls- und Respirationsbeschleunigung, aber

keine ausgesprochenen Zeichen starker Blutung. Bluterbrechen, Schmerzen in der linken Seite. Abdomen unten rauh, oben etwas gespannt. Keine Dämpfung am Abdomen oder Thorax. Kein Pneumothorax. — 7. St. p. tr. Laparotomie parallel dem linken Rippenbogen durch die Einschussöffnung. Nur wenig Blut in der Bauchhöhle. An der vorderen Magenwand zwei Oeffnungen, Ein- und Ausschussöffnung, letztere am Fundus. Naht der Magenwunden. Die der hinteren war sehr schwierig, sodass man schwankte, ob man nicht die Rippen resecieren sollte. Jodoformgazetamponade. Komprimierender Verband. — In den ersten Tagen günstiger Verlauf. Am 6. Tage unerwartet Tod. Obduktion: Milz am oberen Pol getroffen, Zwerchfell perforiert, unterer Lungenlappen am unteren Rande gestreift, Milz und Zwerchfellwunde korrespondieren, in der Brusthöhle $^5/_4$ l Blut, in der Bauchhöhle $^1/_4$ l Blut. Tod durch Verblutung aus der Milz in die Brusthöhle. Schusskanal: Magen, Milz, Zwerchfell, Pleura, Lunge.

8. G. Schulze. (Zur Kasuistik penetrierender Bauchschusswunden Inaug.-Diss. Greifswald 1895.)

6 mm Revolver. Suicid. 2 Schüsse: Einschuss vorn. a) 3 cm unter dem Rippenbogen, am Aussenrande des Rectus. b) 4 cm höher als a, etwas nach ausserhalb. Ausschuss fehlt. — Pat. ist noch 10 St. p. tr. umhergegangen; gutes Allgemeinbefinden. An Pulmones keine Dämpfung. 1 mal Bluterbrechen. Temp. 38,5° — 12 St. p. tr. Laparotomie in der Linea alba mit Querschnitt nach links. Bauchhöhle mit Blut gefüllt. 2 Wunden in der Milz nahe dem Hilus. Splenektomie. An der vorderen Magenwand 2, an der hinteren 1 Oeffnung. Naht der Magenwunden und Tamponade dorthin. Im übrigen Schluss der Bauchwunde. — Tod 12 St. p. op., Herzcollaps. Obduktion: Streifwunden am linken Leberlappen, wallnussgrosse Zertrümmerung im linken unteren Lungenlappen, kein Bluterguss in der Pleura, da linke Lunge total mit Zwerchfell verwachsen. Schusskanal: a) Leber, Magen, Milz, Zwerchfell, Pleura, linke Lunge, 10. Rippe. b) Leber, Magen — Kreuzung mit a — Milz.

9. Peyrot. (Bullet. de la soc. de Chir. de Paris XXI. 1895 S. 721.)

Revolver. Aus der Nähe. Einschuss links mittl. Ax.L., Mitte zwischen Rippenrand und Darmbeinkamm. Ausschuss fehlt. Ausserdem 4 andere Wunden. — Collaps, Anämie, kein Erbrechen, aber Uebelkeit, Leib aufgetrieben, nicht schmerzhaft. Dämpfung an der ganzen linken Bauchseite vom Rippenrand bis Darmbeinkamm. — 10 St. p. tr. Laparotomie am äusseren Rectusende. Querschnitt nach links. Abdomen mit Blut gefüllt. Starke Blutung aus der Milz, die von unten aussen nach oben innen durchschossen ist. Arterien und Venen am Hilus verletzt. Magen gestreift. Splenektomie. — Verlauf anfangs günstig. Am 3. Tag plötzlich Tod unter den Erscheinungen akuter Sepsis. Obduktion. Keine Erklärung der Todesursache. „Angaben nicht zuverlässig". Projektil frei im Abdomen. Schusskanal: Milz, Magen.

10. Sodo. (XI. Kongress der italien. chirurg. Gesellschaft. Ref.

Vauverts, Splenectomie, Thèse de Paris 1897.)

Revolver. Einschuss links, mittl. Ax.L., Höhe der 9. Rippe. Ausschuss fehlt. Kugel neben dem Dornfortsatz des 3. Lendenwirbels. — Innere Blutung. — 12 St. p. tr. Resektion der 9. Rippe, die gebrochen ist, mit Unterbindung der verletzten Intercostalarterie. Zwerchfell durchbohrt. Laparotomie. Milz und linke Niere verletzt. Splenektomie und — wegen starker retroperitonealer Blutung — Nephrektomie. Zwerchfellnaht. Naht der Bauchwunde. — Heilung in 20 Tagen. Am 32. Tage postoperative Darmokklusion. Laparotomie. Drei verwachsene Darmschlingen werden gelöst und eine Invagination zurückgebracht. Heilung. Schusskanal: 9. Rippe, Pleura, Zwerchfell, Milz, l. Niere.

11. P. Ziegler. (Münchner medic. Wochenschr. 1898 S. 292.)

Revolver. Suicid. Einschuss vorn rechts, 3 Querfinger rechts von der Mittellinie, 1 Querfinger oberhalb des Rippenbogens. Ausschuss fehlt. — Bauch stark gespannt. — Kurze Zeit p. tr. Laparotomie am äusseren Rande des rechten Rectus. Riss im linken Leberlappen. Naht desselben. Keine weiteren Organverletzungen gefunden. Viel Blut in der Bauchhöhle. — Tod in 24 Stunden. Obduktion: Verblutung. Schusskanal: Leber, Cardia des Magens, Milz, Zwerchfell, Pleura, l. Lunge. Kugel in der Rückenmuskulatur.

12. P. Ziegler. (Ibidem.)

Revolver. Suicid. 2 Schüsse. Einschuss vorn a) 6. l. Interc.R., 1 Finger breit einwärts von der l. Mam.L. b) dicht daneben. Ausschüsse fehlen. — Starker Meteorismus. — 4 St. p. tr. Laparotomie. Milz zertrümmert. — Tod nach 4 Stunden. Obduktion: Magenwunde am äusseren Fundusrande, bei der Operation nicht gefunden. Lungenverletzung. Schusskanal: Pleura, Lunge, Zwerchfell, Magen, Milz.

13. Morestin. (Bullet. de la soc. anatom. vom 12. X. 1898 S. 573.)

Revolver. Suicid. Einschuss vorn 7. Interc.R. Mam.L. Ausschuss fehlt. Am Rücken l. über der letzten Rippe Hämatom, darin Geschoss zu fühlen. — Schwerste Anämie „fast sterbend". Resp. schwach, Puls kaum zu fühlen. Bewusstlosigkeit. Kein Bluthusten, aber leichte Dämpfung über der linken Lunge, hinten unten. — 5/4 St. p. tr. Erweiterung der Einschusswunde im 7. Intern.R., Resektion des gestreiften Knorpels der 7. Rippe. Im Pleuraraum etwas Blut. Zwerchfellwunde mit Netzvorfall. Laparotomie parallel dem Rippenrande. Ausräumung grosser Blutgerinnsel. Milz in 2 Stücke zertrennt. Splenektomie. Tamponade. Schluss der Thoraxwunde. — Tod nach 3 Stunden. Obduktion: Pericard gestreift. Kugel in der Rückenmuskulatur. Schusskanal: Pericard, Pleura, Zwerchfell, Milz.

14. Hartmann. (Bullet. de la soc. de Chir. de Paris XXVI 1900 S. 277.)

Revolver. Einschuss vorn L. Hypochondrium. Ausschuss fehlt. — Innere Blutung Kontraktur der Bauchmuskeln. — Laparotomie. Milz von

einer zur anderen Seite durchschossen. (Naht? Splenektomie?) Verlauf anfangs gut. Dann Zeichen cirkumskripter Peritonitis. Spaltung eines Abscesses, der Magenflüssigkeit enthält. Heilung. Schusskanal: Magen, Milz.

15. Demoulin. (Ibidem S. 273.)

Revolver. Suicid. Einschuss vorn am äusseren Rand der l. Rectus dicht unter dem Rippenbogen. Ausschuss fehlt. — Anämie, Collaps, Blutbrechen. L. Seite des Abdomens druckempfindlich, Bauchmuskulatur kontrahiert. — 1½ St. p. tr. Mediane Laparotomie. Bauchhöhle mit flüssigem und geronnenem Blut gefüllt. Schräg von rechts nach links verlaufende Streifwunde an der vorderen Magenwand, z. T. mit Vorfall der Schleimhaut, z. Teil perforierend. Perforation der Milz vom vorderen Rand, 2 cm oberhalb des unteren Pols schräg nach oben zum hinteren Rande. Blutstillung der Milzwunde durch starke Seidennaht genügt nicht, daher Tamponade. Magennaht. Teilweiser Verschluss der Bauchwunde. Drainage. — Glatte Heilung. Schusskanal: Magen, Milz.

16. Weiss. (XIV. Congrès de Chirurgie. Paris 1901. S. 151.)

Grosskalibriger Revolver. Fernschuss. Einschuss links, mittl. Ax.L. am Rippenbogen. Ausschuss fehlt. Kugel unterhalb der Proc. xiph. unter der Haut zu fühlen. — Anfänglich Erbrechen. Dann völliges Wohlbefinden. Nach 10 Stunden Kontraktur der Bauchmuskeln, keine Dämpfung am Abdomen. Zunehmende Anämie. — 11 St. p. tr. Laparotomie in der Mittellinie, Querschnitt nach links. Haarseilschuss durch die Milz und den unteren Leberrand. Malariamilz mit Adhäsionen. Profuse Blutung. Zwischen den Därmen allenthalben Blutgerinnsel. Tamponade der Milzwunde. — Heilung per secundam nach langwieriger Eiterung. Schusskanal: Milz, Leber.

17. M. M. Krjnkow. (Operative Behandlung traumat. Milzverletzungen. Inaug.-Diss. Petersburg 1901. [Russisch]).

6 mm Revolver, nächste Nähe, nach dem Mittagessen. Einschuss vorn im 6. Interc.R. etwas nach einwärts von der Mam.L., geschwärzt. Ausschuss fehlt. — Anämie. Mühsame abgesetzte Respiration. Abdomen gespannt und etwas aufgetrieben, druckempfindlich. — 3 St. p. tr. Erweiterung der Wunde längs der 7. Rippe. Diese verletzt. Resektion der 7. Rippe. Zwerchfell ist perforiert, Netz in die Pleurahöhle vorgefallen. Resektion des Netzes. Naht der Zwerchfellwunde. Vernähung der Pleurawunde mit dem Muskelperiostlappen. Hautnaht. Mediane Laparotomie, Querschnitt nach links. Im Bauch viel Blut. Die etwas vergrösserte Milz ist durchschossen. Heisse Luft (Holländer's Apparat) stillt Blutung nicht. Tamponade der Milzwunde. Naht der Bauchwunde. — Nach 5 Tagen Punktion und Entleerung seröser Flüssigkeit aus der Pleurahöhle links. Nach 11 Tagen Resektion der l. 10. Rippe und Oeffnung eines subphrenischen Abscesses über der Milz. Im weiteren Verlaufe noch 3mal Punktion seröser Flüssigkeit. Nach 2½ Monaten Heilung. Schuss-

kanal: Pleura, Zwerchfell, Milz.

18. Strassburger Chirurgische Universitätsklinik 1902.

Revolver. 5 mm Entfernung. Einschuss hinten über dem Winkel der 10. l. Rippe. Ausschuss fehlt. Geschoss in der l. vorderen Ax.L. über der 9. Rippe unter der Haut zu fühlen. — 7 St. p. tr. Gutes Allgemeinbefinden, kräftiger Puls. Leib weich, nicht aufgetrieben, nicht druckempfindlich. Handbreite Dämpfung über der linken Beckenschaufel. An den Lungen nichts Besonderes. — 8 St. p. tr. Spaltung der Haut von der Einschussöffnung bis zu dem Geschoss, das entfernt wird. Pneumothorax tritt ein. Resektion der 9. Rippe (10 cm). Spaltung der Pleura von der Einschussöffnung aus. Im Zwerchfell Schussöffnung mit Vorfall von Mesenterium. Vom vorderen Ende des horizontalen Schnitts vertikaler Schnitt nach abwärts. Durchtrennung der 10. 11. und 12. Rippe. Spaltung des Zwerchfells (8 cm). Auf der konvexen Milzfläche Schussrinne. Naht. Uebernähung mit Netz. Fixierung der Milz am thorakoplastischen Lappen. Zwerchfellnaht. Drainage der Pleura. Im übrigen Schluss der äusseren Wunde. — Glatte Heilung per primam. Schusskanal: Pleura, Zwerchfell, Milz.

c) Waffe nicht näher bezeichnet.

19. Ohage. (Northwest Lancet 1. III. 89. S. 57. ref. Lühe, Deutsche militärärztl. Zeitschr. 1882 S. 167.)

Einschuss vorn l. Hypochondrium. Ausschuss fehlt. — Allgemeinbefinden gut. Blut und Ingesta werden erbrochen. — 7 St. p. tr. Laparotomie. Viel Blut im Abdomen. Grosser Hohlgang in der Milz. 2 Wunden des Magens. Wunde im Zwerchfell. Magennaht. Zwerchfellnaht. Kauterisation der Milzwunde. — Tod in einigen Stunden. Obduktion: Noch eine weitere Magenwunde. Schusskanal: Magen, Milz, Zwerchfell, Pleura.

20. Weir. (Med. Record. 18. III. 91. S. 383. Ref. Lühe, s. o. S. 266.)

Einschuss vorn unter der l. Brustwarze. Ausschuss: 2 cm unter der l. 12. Rippe. — Innere Blutung. — Mediane Laparotomie. Blutende Milzwunde. Splenektomie. 4 Wunden des Dünndarms. Die betreffende Schlinge wird in die Hautwunde eingenäht. — Tod unmittelbar p. op. Schusskanal: Dünndarm, Milz.

II. Nicht operierte Fälle.

a) Gewehrschüsse.

21. Otis. (Med. and Surg. History of the War. Part. I Vol. 2 S. 445. Case J. L. W.).

Gewehrschuss 1864. Einschuss: L. Brustseite über der 9 Rippe.

Ausschuss R. Brustseite über der 8. Rippe. — Grosse Schwäche, sonst keine grossen Beschwerden. Tod am 9. Tage, plötzlich unter den Erscheinungen innerer Blutung. — Obduktion: Todesursache Milzblutung, von neuem hervorgerufen durch mechanische Gewalteinwirkung. Schusskanal: 9. Rippe, Pleura, Diaphragma, Milz, Brustwirbelkörper, vorderer Leberlappen, Zwerchfell, Pleura.

22. Otis. (Ibidem S. 446 Case B.).

Karabinerschuss. Kleine Kugel 1863. Einschuss rechte Brustseite. 10. Interc.R. etwas einwärts von der Ax.L. Ausschuss links, 10. Interc.-R., etwas auswärts von der Ax.L. — Vorfall von Netz aus der Ausschusswunde. Tod am folgenden Tage. — Obduktion: Unteres Ende der Milz fortgerissen. Rechts Pneumothorax. Schusskanal: 11. Rippe, Pleura, Zwerchfell, Leber, r. Niere, 3. Lendenwirbelkörper, Milz, l. Niere.

23. Otis. (Ibid. S. 589. Case P.).

Gewehrschuss, konisches Geschoss. Einschuss: Vorn in 6. Interc.R. ein Zoll nach auswärts von der Mam.L. Ausschuss fehlt. Geschoss in der Rückenmuskulatur, Höhe des 4. Lendenwirbels. — Dyspnoe. Quälender Husten. Blutauswurf nur unmittelbar nach der Verletzung. Grosser Erguss in die l. Pleurahöhle. Tod am 7. Tage. — Schusskanal: 7. linke Rippe, Pleura, Diaphragma, Milz, l. Niere.

24. Otis. (Ibid. Part. II. Vol. 2 S. 105 Case 308.)

Miniégeschoss. 1864. Einschuss: Linke Lumbalgegend, zwischen Spina ant. sup. und Spitze der 12. Rippe. Ausschuss: Links neben dem 3. Lendenwirbel. — Aus der Einschusswunde fäkulenter Ausfluss. Rasche Abmagerung. Tod an Erschöpfung am 56. Tage. — Obduktion: Grosser Abscess in der Bauchhöhle. Schusskanal: Colon descendens, Milz.

25. Otis. (Ibid. Case 425 cf. Mayer, Wunden der Milz.)

Spitzkugel 1864. Einschuss: Rechts 5. Interc.R. unterhalb der Mamilla. Ausschuss fehlt. Kugel neben der l. Scapula, Höhe des 10. Interc.R. — Dyspnoe. Erbrechen. Allmählich steigender Erguss in l. Pleurahöhle, Fieber. Tod am 35. Tage. — Obduktion: Links Empyem. Um die Milz grosser in Adhäsionen abgekapselter Bluterguss. Schusskanal: Knorpel der 5. und 6. r. Rippe, r. Pleura, Zwerchfell, Leber — hinter dem Oesophagus — Milz, Zwerchfell, l. Pleura.

26. Otis. (Ibid. Case 485 cf. Mayer.)

Gewehrschuss 1862. Einschuss hinten unterhalb der l. Angul. scapulae. Ausschuss fehlt. — Allmählich Symptome von Pleuritis und Peritonitis. Tod am 18. Tage. — Schusskanal: 7. linke Rippe, Pleura, unterer Lungenrand, Daphragma, Milz, 1. Lendenwirbelkörper.

27. Otis. (Ibid. Case 498 cf. Mayer.)

Gewehrschuss 1864. Einschuss hinten. 8. Interc.R., nach vorn und unten vom l. Angul. scapulae. Ausschuss: Knochenknorpelgrenze der 9. l. Rippe. — Eiterung aus der Ausschussöffnung. Tod nach 5 Wochen. — Obduktion: Linkes Empyem. Hepatisation des unteren Lungenlappens

Schusskanal: L. Pleura, Lunge, Zwerchfell, Milz (gestreift), l. Leberlappen, Knorpel der 9. l. Rippe.

28. Otis. (Ibid. Case 499 cf. Mayer).

Gewehrschuss 1864. Einschuss vorn unter der l. 8. Rippe, etwas nach aussen von der Mam.L. Ausschuss fehlt. Kugel am Rücken, 9. Interc.R. unter der Haut. — Zeichen von Pleuritis. Tod nach 14 Tagen. — Obduktion: Bluterguss in die l. Pleura- und Abdominalhöhle. Schusskanal: l. Pleura, Zwerchfell, Milz, l. Niere, Zwerchfell, Pleura.

29. War departement. (Circular 3. Case 122).

Gewehrschuss. Einschuss hinten links über der Mitte des Darmbeinkamms. Ausschuss nahe der l. Brustwarze. — Tod nach 50 Stunden. — Schusskanal: Milz, Leber, Zwerchfell, Pleura, 6. l. Rippe. Von hinten unten nach vorn oben.

30. War departement. (Circular 3. Case 164).

Rundkugel 1868. Einschuss vorn linke Brustseite, 9. Rippe. Ausschuss fehlt, Kugel in der Rückenmuskulatur. — Tod in 3 Tagen. — Schusskanal: Pleura, Zwerchfell, Milz.

31. War departement. (Ibid. Case 165).

Gewehrschuss 1867. Einschuss hinten, 10. l. Interc.R. Ausschuss fehlt. Kugel rechts neben den Proc. xiph., Höhe der 9. Rippe. — Tod. — Schusskanal: Milz, Leber. Milz in 3 Teile zerrissen, linker Leberlappen vom rechten abgerissen.

32. War departement. (Ibid. Case 166).

Gewehrschuss 1868. Einschuss vorn 3—4 Zoll nach oben links vom Nabel. Ausschuss fehlt. — Tod an demselben Tage. — Schusskanal: Magen (von vorn nach links hinten), Milz, l. Niere.

33. Deutscher Kriegs-Sanitätsbericht für 1870/71. Bd. III. Sp. Th. A. S. 625 IV.

Gewehrschuss 18. XII. 70. Einschuss hinten, 8 cm nach l. von der Wirbelsäule, unter der letzten Rippe. Ausschuss: Magengrube, Mittellinie. — Kam fast pulslos in die Behandlung. Tod nach 3 Stunden. — Obduktion: Unterer Rand der Milz zerrissen, Magen doppelt — hinten an der grossen, vorn an der kleinen Kurvatur — durchbohrt, l. Leberlappen zerrissen. Schusskanal: Milz, Magen, Leber.

34. Deutscher Kriegs-Sanitätsbericht für 1870/71. (Ibid. S. 640 V).

Gewehrschuss 24. IX. 70. Einschuss linker Unterrippenraum, etwas hinter mittl. A. L. Ausschuss rechter Unterrippenraum 2 cm unterhalb des Rippenrands. — Schmerzen beim Atmen, Hustenreiz, Lähmung und Anästhesie der Beine, Lähmung von Mastdarm und Blase. Starke Wundeiterung. — Decubitus. — Zuletzt Peritonitis. Tod nach 14 Tagen. — Schusskanal: l. Pleura, Zwerchfell, Milz, l. Niere, Rückenmarkskanal.

35. Deutscher Kriegs-Sanitätsbericht für 1870/71. (Ibid. S. 645, VIII).

Gewehrschuss 15. I. 71. Einschuss hinten, links vom Körper des VIII. Brustwirbels. Ausschuss links vom Nabel. — Bluthusten. Am 20. I. grosse Schmerzen und Anämie. Dann Atembeschwerden, die allmählich nachlassen. Zunehmende Besserung. Plötzlich Tod 19. 2. am 35. Tage. — Obduktion: Milz bis auf wallnussgrossen Rest zerstört. Im unteren Abschnitt der l. Pleura bedeutende Schwartenbildung. Schusskanal: 8. Rippe, Pleura, Lunge, Zwerchfell, Milz, Schwanz des Pankreas.

36. Deutscher Kriegs-Sanitätsbericht für 1870/71. (Ibid. S. 648).

Gewehrschuss 3. IX. 70. Einschuss vorn l. 5. Interc.R., Mam.L. Ausschuss fehlt. Kugel links, neben Wirbelsäule, am 12. Rippenköpfchen. — Sehr beschleunigte Atmung. Blutauswurf. Dämpfung in der hinteren unteren Lungengegend. Am 3. Tage stärkerer Bluthusten. Am 6. Tage Tod. — Obduktion: Um die Milz eitriger Abscess. L. Lunge am unteren Rand getroffen, in der l. Pleura fauligeitriger Erguss. Milz am oberen Pol, Magen vorn unter der Cardia, hinten an der grossen Kurvatur getroffen. Schusskanal: Pleura, l. Lunge, Zwerchfell, Magen, Milz.

37. Socin. (Kriegschirurg. Erfahrungen 1872. S. 93 cf. Mayer Fall 85. S. auch Klebs, Schusswunden, 1872 S. 87.).

Gewehrschuss 1870. Einschuss links mittl. Ax.L. 10. Rippe. Ausschuss: Rechte mittl. Ax.L., 5. Rippe. Dieselbe Kugel hatte dann den rechten Humerus zerschmettert. — Objektiv am Thorax und Abdomen nichts nachzuweisen. Fieber (Eiterung der Armwunde). Am 17. Tage plötzlich Tod unter den Erscheinungen innerer Blutung. — Obduktion: Vernarbte Magenperforation. Oberes Ende der Milz zertrümmert. An hinterem Umfang des l. unteren Lungenlappens grosses, frisches, subpleurales Hämatom. Rechte Lunge unverletzt. Schusskanal: l. Pleura, l. Lunge, Zwerchfell, Milz, Magen, Leber, Zwerchfell, rechte Pleura, 5. rechte Rippe.

38. Socin. (Ibid. cf. Mayer Fall 86: Klebs a. a. O. S. 75.)

Gewehrschuss 1870. Einschuss links, 7. Interc.R., mittlere Ax.L. Ausschuss hinten rechts, 8. Interc.R., unter dem Angul. scapulae. — Anfangs mässige Dyspnoe. Dann Besserung. Am 16. Tage plötzlich starke Blutung aus der Ausschusswunde, die in einer Stunde zum Tode führt. — Obduktion: Tod an Nachblutung aus der vom Geschoss gestreiften Aorta. Milz am oberen Ende getroffen. Links Pyopneumothorax. Schusskanal: 8. l. Rippe, Pleura, Zwerchfell, Milz, Aorta (gestreift) Körper des 1. Lendenwirbels, r. Niere, Leber.

39. Armeesanitätsbericht 1888/89. (S. 166. Drag. M.).

Scharfer Karabinerschuss 88 auf dem Scheibenstand. Einschuss hinten, 9 Interc.R., unterhalb des linken Angul. scap. Ausschuss rechts, 7. Interc.R., 1 cm nach aussen von der Mam.L. — Innere Blutung. Rascher Verfall. Tod nach $^1/_2$ Stunde. — Obduktion: In der Bauchhöhle 1 l Blut. Schusskanal: Pleura, l. Lunge, Zwerchfell, Milz, Magen, Leber.

40. Armeesanitätsbericht 1889/90. (S. 198. Musk. K.)

Gewehr 88, scharf. Selbstmord. Einschuss vorn 2 cm l. vom Sternum, 7. Interc.R. Ausschuss hinten, Höhe der 11. Rippe, 10 cm nach links von der Wirbelsäule. — Sofortiger Tod. — Schusskanal: Pericard, Herz, Pleura, unterer Lungenrand, Zwerchfell, Leber, Magen, Milz. —

41. Armeesanitätsbericht 1889/90. (S. 198. Untffz. R.)

Gewehr 88, scharf. Selbstmord. Einschuss vorn, 5. l. Interc.R. Ausschuss hinten, Höhe des 12. Brustw. — Sofortiger Tod. — Schusskanal: Pericard, Herz, Zwerchfell, Magen, Milz, l. Niere und Nebenniere, Rückenmark.

42. Armeesanitätsbericht 1890/92. (S. 244. Ulan J.)

Karabiner 88, scharf. Selbstmord. Einschuss vorn, 5. l. Rippe. Ausschuss neben 12. Brustwirbelkörper. — Sofortiger Tod. — Obduktion: Brusthöhle mit Blut gefüllt, Lungen unverletzt. Herzspitze fortgerissen. Schusskanal: Pericard, Herz, Pleura, Zwerchfell, Milz, l. Niere.

43. Armeesanitätsbericht 1890/92. (S. 245. Ulan R.)

Karabiner 88, scharf. Selbstmord. Einschuss vorn rechts neben dem Proc. xiph. Ausschuss links neben der Wirbelsäule, Höhe der 11. Rippe. — Bewusstlosigkeit, innere Blutung, Tod in 1 Stunde. — Obduktion: In Brust und Pleurahöhle je 1 1/2 l Blut. Schusskanal: Leber, Magen, Milz, Zwerchfell, l. Lunge, Pleura.

44. Armeesanitätsbericht 1890/92. (S. 245. Untffz. K.)

Gewehr 88, scharf, aus 2—3 m Entfernung. Einschuss vorn rechts vom Nabel. Ausschuss links, mittlere Ax. L., dicht über Zwerchfellhöhle. — Geringe Blutung nach aussen. Tod nach 1 1/2 Stunden an innerer Verblutung. — Obduktion: In der Bauchhöhle 3 l Blut, Milz zertrümmert. Am obersten Teil des Dünndarms 5 cm lange Zerreissung. Schusskanal: Dünndarm, Milz, Zwerchfell, Pleura.

45. Armeesanitätsbericht 1892/94. (S. 221. Musk. B.)

Gewehr 88, scharf. Selbstmord. Einschuss vorn, dicht unterhalb des Brustbeins. Ausschuss hinten, 10 cm nach links vom Proc. spin. des 8. Brustwirbels. — Tod nach wenigen Minuten. — Schusskanal: Leber, Magen, Milz, Zwerchfell, Lunge, Pleura.

46. Armeesanitätsbericht 1892/94. (Musk. H.)

Gewehr 88, scharf. 3 m Entfernung. Unglücksfall. Einschuss links hinten, hintere Ax.L., 8. Interc.R. Ausschuss fehlt (!) — Tod nach 8 Stunden. — Schusskanal: Pleura, Zwerchfell, Milz, l. Niere. Geschoss nicht gefunden.

47. Armeesanitätsbericht 1896/97. (S. 141. Untffz. N.).

Gewehr 88, scharf. Selbstmord. Einschuss vorn 6. Interc.R., Knochenknorpelgrenze. Ausschuss hinten; 10. Interc.R. — Sofortiger Tod. — Obduktion: Oberer Rand der Milz abgerissen und zermalmt. In der Bauchhöhle 500, in der Brusthöhle 900 ccm Blut. Schusskanal: Pericard, Herz, Pleura, Lunge, Zwerchfell, Leber, Magen, Milz. Zwerchfell, Pleura.

48. Armeesanitätsbericht 1899/1900. (Musk. B.)

Gewehr 88, scharf. Selbstmord. Einschuss vorn, 5. l. Interc.R. Mam.L. Ausschuss 3 cm unterhalb des l. Angul. scap. — Emphysem um die Ausschussöffnung, das sich allmählich ausbreitet. Ausfluss von Speisebrei aus beiden Schussöffnungen. Bis zum Tode beim Bewusstsein. Tod in 5 Stunden. — Schusskanal: Pericard (gestreift), Zwerchfell, Magen Milz, Zwerchfell, Pleura, l. Lunge. — Das Geschoss durchschlug weiter eine Bettdecke, eine wollene Decke, einen Bettsack voll Holzwolle, ein Holzbrett von 2 cm und eine Eisenstange von 1½ cm Dicke und blieb im Fussboden in einer Tiefe von 4 cm in einem Holzbalken stecken.

49. Armeesanitätsbericht 1899/1900. (Musk. I. R. 66).

Gewehr 88. 400 m Entfernung. Unglücksfall. Einschuss links, vordere Axillarlinie am unteren Rippenbogen. Ausschuss rechte mittl. Axillarlinie, 4 cm unterhalb der Achselhöhle. — Pat. läuft 10 m weit, fällt um und stirbt in 10 Minuten. — Obduktion: Unterer Pol der Milz zertrümmert, in der Leber trichterförmiger Kanal mit radiären Rissen. Schusskanal: Pleura, Zwerchfell, Milz, Pankreas, Leber, 9. Rippe.

50. Med. Abt. des Kriegsmin. (Wirkung und kriegschirurg. Bedeutung der modernen Handfeuerwaffen. 1894. S. 101. Musk. H.)

Gewehr 88, scharf. 350 m Entfernung. Abirrendes Geschoss, Querschläger. Einschuss vorn. 2 Querfinger unterhalb des Proc. xiph., 2 cm rechts von der Mittellinie. Ausschuss am Rücken, 9. Interc.R. 4 Finger breit hinter der hint. l. Ax.L. — Blutiges Erbrechen. Höchste Erschöpfung. Tod nach 11 Stunden. — Obduktion: In der Bauchhöhle 1000, in der Brusthöhle 300 ccm Blut. Milz z. T. zertrümmert. Im Zwerchfell ein Loch von 3:4 cm Grösse. Schusskanel: Leber, Magen, Milz, Zwerchfell, Pleura, 10. Rippe.

51. Med. Abt. des Kriegsmin. (Ibid. S. 146. Musk. L.)

Gewehr 88. Platzpatrone mit aufgesetztem Nickelmantelgeschoss. Selbstmord. Einschuss vorn 5. l. Interc.R. 1 cm nach innen von der Mam.L. Ausschuss hinten, links, Höhe 9. Brustw., 10 cm von der Mittellinie. — Tod nach ¼ Stunde. — Obduktion: In Brusthöhle 150, in Bauchhöhle 250 ccm Blut. Schusskanal: Pleura, Zwerchfell, Leberrand, Magen, Milz, Zwerchfell, Lunge, Pleura.

52. Knaggs. (British Med. Journ. 1895 II S. 131).

Lee Metford Gewehr, 1894, aus 10 yards (Ellen) Entfernung. Einschuss vorn links 9. Interc.R., Knochenknorpelgrenze. Ausschuss: hinten rechts 1 Zoll von der Wirbelsäule. Höhe des 3. Lendenwirbels. — Shok. Innere Blutung. Abdomen flach. Keine Dämpfung, auch nicht bei Lagerung auf die linke Seite. Lähmung beider Beine. Tod nach ca. 7 Stunden. — Obduktion: Grosser Bluterguss in der Bauchhöhle. Milz am unteren Rande durchbohrt, Wunde sternförmig, Durchmesser 1½ Zoll. Schusskanal: Jejunum (an 2 Stellen) Milz, Körper des 3. Lendenwirbels mit Verletzung der Nervenwurzeln. Schusskanal schräg nach abwärts gerichtet.

53. Lohmeyer. (Die Schusswunden und ihre Behandlung 1855. cf. Mayer Fall 83.)

Flintenkugel 1850. Einschuss vorn links am Rande der falschen Rippenknorpel. Ausschuss hinten, etwas tiefer, 3 cm nach l. von der Mittellinie. — Symptome von Pleuritis und Peritonitis. Dann Besserung. Später Kotaustritt aus der Ausschusswunde. Abmagerung. Nach mehreren Wochen von neuem Pleuritis und Peritonitis und Tod. — Obduktion: Pleuritis und Peritonitis exsudativa. Im Dünndarm 2 vernarbte Löcher, im Colon transvers. ein vorderes vernarbtes, ein hinteres offenes Loch. Schusskanal: Dünndarm, Colon, Milz.

54. Niemann. (Henke's Zeitschr. f. Staatsarzneiheilkunde cf. Mayer Fall 84.)

Jagdgewehrschuss. Einschuss links, mittl. Ax.L. Ausschuss fehlt. — Tod an Verblutung. — Obduktion: Bluterguss in Brust- und Bauchhöhle. Schusskanal: Pleura, Lunge, Zwerchfell, Milz, Leber.

55. Armeesanitätsbericht für 1896/97. (S. 146, Dragoner Sch.)

Jagdgewehr. Schrotschuss. Nächste Nähe. Einschuss vorn Magengegend, unterhalb des l. Rippenbogens. — Ausschuss fehlt. — Tod an Verblutung unter heftigen Schmerzen in $1^1/_2$ Stunden. — Obduktion: In der Bauchhöhle 200 ccm Blut, 20 Schrotkörner, 1 verbogener Uniformknopf und ein Filzpfropfen. In der Brusthöhle 1300 ccm Blut. Milz zertrümmert. Im Zwerchfell 12 Schrotkornverletzungen, im Rand des unteren Lungenlappens eine Schrotkornverletzung. 10. Rippe gebrochen, Schrotkörner in der Zwischenrippenmuskulatur. Schusskanal: Milz, Zwerchfell, Lunge, Pleura.

c) Revolver- und Pistolenschüsse.

56. Otis. (Med. and. Surg. History of the war. Part. I. Vol. 2 Case 197 S. 50.)

Pistole. Rundkugel. Nähe. Einschuss vorn, zwischen 5. und 6. linken Rippenknorpel. Ausschuss fehlt. Kugel in der Rückenmuskulatur links. — Heftige Hämorrhagie und Ausfluss von Mageninhalt aus der Wunde. Tod erst nach 10 Tagen. — Schusskanal: Zwerchfellansatz, Magen (cardiales Ende), Milz.

57. Squirches. (Medical Times and Gazette. 1875. T. II. S. 623).

Pistole, Unfall. Nächste Nähe. Einschuss vorn, $1^1/_2$ Zoll unter dem Proc. xiph. und $1^1/_2$ nach l. von der Mittellinie. Ausschuss fehlt. Kugel hinten, im 7. Interc.R. $4^1/_2$ Zoll nach links von der Wirbelsäule. — Unmittelbar nach dem Schuss (Magen leer) Wohlbefinden. Nach Trinken von Wasser heftiges Blutbrechen. Erschöpfung. Anfänglich leidlicher Verlauf. Am 5. Tage Peritonitis. Tod am 6. Tage. — Obduktion: Jauchige Pleuritis mit Lungengangrän; aber Lunge nicht getroffen. Peritonitis. Schusskanal: Leber, Magen, Milz, Zwerchfell, Pleura, 10. Rippe. Von hier war die Kugel

aufwärts gewandert.

58. Heath. (Medical Times and Gazette. 1874. T. I. S. 1.)

Pistole. Selbstmord. Einschuss vorn, am l. Rande des Proc. xiph. Ausschuss fehlt. Kugel hinten im 11. l. Interc.R. unter der Haut. — Zuerst bei Leere des Magens relatives Wohlbefinden. Einmaliges Blutbrechen. Leib schlaff. Dämpfung um den Einschuss. Am 6. Tage Peritonitis. Tod am 7. Tage. — Obduktion: Allgemeine Peritonitis. Cirkumskripte Pleuritis. In der Milz Schussrinne. Zwerchfell nicht perforiert, aber gequetscht. Schusskanal; Leber, Magen, Milz, Zwerchfell, 10. Rippe.

59. Voss. (St. Petersburger medic. Wochenschrift 1886 S. 413.)

Revolver $1^1/_2$ Schritt Entfernung. Einschuss vorn an der Verbindungsstelle der 9. und 10. l. Rippe. Ausschuss fehlt. Kugel hinten, unter der Haut, auf der 10. Rippe, handbreit von der Wirbelsäule. — Anämisches Aussehen. Patient leidet an Malaria. Durch die Verletzung wird ein Anfall vorzeitig — 12 Stunden zu früh — ausgelöst. Am 3. Tage Peritonitis. Tod am 4. Tage. — Obduktion: Schuss durch den vorderen Rand der stark vergrösserten Milz. Darin ein Hemdfetzen. Stark blutiges peritonitisches Exsudat. Keine Darmverletzung. Ueber Lungen nichts gesagt. Schusskanal: Milz allein.

60. Wagner. (Schussverletzungen im Frieden. Deutsche Zeitschrift f. Chirurg. XXVIII 1888 S. 288 F. 34).

Revolver. Selbstmord. Einschuss vorn links 4. Interc.R. $^1/_2$ cm nach innen der Mamillarlinie. Ausschuss fehlt. — Hautemphysem an der Brust. Bluterguss in die linke Pleurahöhle. L. Hypochondrium druckempfindlich. Leib nicht aufgetrieben. Entwickelung eines jauchigen Empyems. Trotz Thorakotomie Tod in der 5. Woche. — Obduktion: Grosses linksseitiges Empyem. Keine Peritonitis. Schusskanal: Pleura, Zwerchfell, Magen (grosse Kurvatur gestreift), Milz (oberer Rand) 11. Rippe.

61. Bertram. (Penetrierende Bauchschusswunden. Inaug.-Dissert Würzburg 1893).

Revolver, 10 mm Nähe, Mordversuch. Einschuss vorn, 5. linker Interc.R. direkt neben Sternum. Ausschuss fehlt. Kugel hinten unter der Haut des Rückens. Ausserdem Schuss durch die l. Mamma und weiterer perforierender Brustschuss (durch l. Lunge). — Schwere Anämie. Hautemphysem und Pneumothorax links. Auftreibung des Leibes. Bauchmuskulatur bretthart. Tod am Tage nach der Verletzung. — Obduktion: In Brust- und Bauchhöhle je 150 ccm Blut und Speisebrei. Frische fibrinöse Peritonitis. Schusskanal: Pleura, Lunge, Zwerchfell, Leber, Magen. Milz.

62. Bertram. (Ibidem).

Revolver, 10 mm, Selbstmord. Einschuss vorn, 6. l. Interc.R., Mam.L. Ausschuss fehlt. Kugel in Rückenmuskul. Ausserdem 2. perforierender Bauchschuss. — Schwere Anämie. Auftreibung des Abdomens. Blutbrechen. Bluthusten, blutiger Urin. Tod nach 12 Stunden. — Schuss-

kanal: schräg nach hinten unten durch Pleura, Zwerchfell, Milz, l. Niere, 12. Rippe, Die zweite Kugel hatte Magen und Pankreas durchsetzt.

63. Bertram. (Ibidem).

Revolver, grosskalibrig, Nähe, Kind. Einschuss links mittlere Ax.L. 9. Interc.R. Ausschuss fehlt. — In der Einschussöffnung zertrümmertes Milzgewebe. Auskult. und Perkussion ergiebt nichts Besonderes. Erbrechen kaffeesatzartiger Massen. Exspektative Therapie. Ernährung per rectum. Heilung in 6 Wochen. Kugel nicht gefunden. — Schusskanal: Milz, Magen (?).

64. Swijasheniow. (Boltnischa Gazetta. Botkina 1895, 27—29.)

Revolver. Selbstmord. Einschuss vorn links 6. Interc.R. nahe dem Sternum. Ausschuss fehlt. Kugel unter der Haut am Rücken nahe der 11. Rippe. — Innere Blutung. Tod in 24 Stunden. — Schusskanal: Zwerchfell, Magen, Milz, 11. Rippe.

65. v. Mosetig-Morhof. (Wiener med. Presse 1896 S. 49.)

Revolver. Selbstmord. Einschuss vorn 5. l. Interc.R., 3 Querfinger breit vom Sternalrande. Ausschuss fehlt. Kugel in der Rückenmuskulatur, neben Wirbelsäule, 6. Interc. R. — Dyspnoe, Cyanose, Anämie, Bluthusten, Zeichen von Pneumothorax links und Pneumopericard. Pointierte Empfindlichkeit in der Magengrube. Sonst keine Zeichen einer Baucheingeweideverletzung. Kein Erbrechen. Am folgenden Tag Peritonitis. Tod am 3. Tage. — Obduktion: Pericarditis, Pleuritis und Peritonitis suppurativa. Lungeninfarkt. Schusskanal: Pleura, vorderer Rand der linken Lunge, Pericard (unterer Zwickel), Zwerchfell, Magen (fundus), Milz. Der Schusskanal beschreibt in cadavere eine Spirale, die sich aber streckt, wenn man sich die Organe in tiefster Exspiration vorstellt.

66. Fritz König. (Berl. klin. Wochenschr. 1900. S. 29).

Revolver mittleren Kalibers. Selbstmordversuch. Einschuss vorn 5. linke Interc.R., nach einwärts von der Mam.L. Ausschuss hinten, daumenbreit links neben dem Proc. spinos. des X. Brustwirbels. — Blässe, beschleunigte Respiration (40), langsamer Puls (64), Spitzenstoss des Herzens nicht fühlbar, Herztöne fehlen. Schallabschwächung links hinten über der Lunge. Abdomen etwas gespannt und empfindlich. Dämpfung in der l. Regio hypogastr. Kein Erbrechen. Leichtes Aufstossen. Am 3. Tage Herztöne wieder zu hören, mit Reibegeräuschen. Hustenreiz, blutige Sputa, Erguss in die l. Pleurahöhle, Oppression. Spannung des Abdomens zurückgegangen. Am 4. Tage Punktion. Entleerung von 700 ccm Blut der l. Pleura. Später Icterus, Fieber, Durchfälle mit Obstipation abwechselnd, Schüttelfröste, Zeichen eines subphren. Abscesses. Tod am 45. Tage. — Obduktion: Peritoneum und Darmserosa schiefrig, Verwachsungen der Därme (resorbierter Bluterguss in die Bauchhöhle). Milz gestreift, Kapsel eine Strecke weit abgehoben, um die Milz Höhle mit zerfallenem bröckeligem Milzgewebe, ohne Eiter. Leber durchsetzt von zahlreichen Eiterherden, hinter der Leber jauchiger Abscess. Schusskanal:

Herzbeutel (ohne Herz- und Pleuraverletzung), Zwerchfell, linker Leberlappen, Milz (ohne Magenverletzung), Zwerchfell, l. Lunge, Pleura.

67. Tantzscher. (Volkmann's Sammlung. Neue Folge. Nr. 319. Fall 63).

Revolver. 2 m Entfernung. Einschuss vorn. 3. Interc.R., vordere linke Ax.L. Ausschuss fehlt. — Puls und Respirationsbeschleunigung. Fieber. Vom 4. Tage ab Dämpfung über der l. Lunge. Später Punktion. Entleerung von 200 ccm blutiger Flüssigkeit. Delirien. Herzschwäche. Tod am 11. Tage. — Obduktion: Eitrige Pleuritis, im Abdomen 100 ccm flüssiges Blut, kein Exsudat. Im Magen 2 Löcher mit reaktionsloser Umgebung. Kugel im Bauchraum neben der Milz. Schusskanal: Pleura. Lunge, Zwerchfell, Milz, Magen.

68. Tantzscher. (Ibidem Fall 64).

Revolver. Einschuss vorn 6. Interc.R., etwas nach einwärts von der Mam.L. Ausschuss fehlt. — Anfangs Wohlbefinden, dann Erbrechen und Pulsverschlechterung. Tod nach 14 Stunden. — Obduktion: Im Abdomen viel flüssiges und geronnenes Blut. Schusskanal: Pleura, Zwerchfell, Milz, Zwerchfell, Pleura, 10. Rippe.

c) Schüsse aus nicht näher bezeichneter Waffe.

69. Kirschbaum. (Dissert. de hernia ventric. 1749 cit. bei Lacher. Arch. f. klin. Med. 1880 Bd. 27, S. 290.)

Einschuss links 5. Interc.R., mittl. Ax.L. Ausschuss fehlt. Heftige Brust und Bauchschmerzen. Brechreiz, enorme Schwäche, Herz nach rechts verdrängt. Tod am folgenden Tage. — Obduktion: Magen, Milz und Netz durch einen 3—4 Zoll langen Schliz im sehnigen Teile des Zwerchfells in die Brusthöhle vorgefallen. Schusskanal: Pleura, Zwerchfell, Milz.

70. Popp. (Deutsche Zeitschrift für Chirurgie 1872 Bd. I S. 64.)

Schuss aus der Nähe. Einschuss vorn, 5. Interc.R., Mam.L. Ausschuss hinten, am Rücken. — Singultus, Erbrechen, Anämie. Tod am folgenden Tage. — Obduktion: Vorfall von Netz, Magen und der z. T. zerrissenen Milz durch eine grosse Zwerchfellwunde in die Brusthöhle, die mit Blut völlig gefüllt ist. Bruch der 5.—9. l. Rippe. Schusskanal: Pleura, Zwerchfell, Milz.

71. Moty. (XIV. Congrès de Chirurgie. Paris 1901. S. 128.)

Schuss aus kurzer Entfernung. Einschuss hinten, 11. Interc.R., 10 cm nach aussen von den Dornfortsätzen. Ausschuss vorn, 6. Interc.R., vordere Ax.L. — Bildung eines linksseitigen Empyems. Tod am 23. Tage an Cholera. — Obduktion: Milz an der Grenze des mittleren und unteren Drittels vollkommen in 2 Teile getrennt. Wundflächen übernarbt. „Rate palustre indurée". Eitrige Pleuritis und Mediastinitis. Im Abdomen kein Eiter, keine Blutreste, aber an den Därmen „schwarze Flecken von zweifelhafter Bedeutung". Schusskanal: 10. Rippe, Pleura, l. Zwerchfell-

pfeiler, Milz, Raum zum Pankreasschwanz und Magen, Zwerchfell, Mediastin. ant.

B. Stichverletzungen der Milz.

a) Operierte Fälle.

1. Parlavecchio[1]). Contributo alla Chirurgia del diaframma. Napoli 1893. (Riforma medica. April 1893.)

2 Messerstichwunden im 8. und 9. linken Intercostalraum, mittlere Axillarlinie. Ausserdem Schnittwunde im rechten Hypochondrium, penetrierend in Leber und Magen. — Verfall von Dünndarm, Zeichen schwerer innerer Blutung mit rapider Verschlechterung. — Methode Rydygier, modificiert von Parlavecchio. Schnitt im 7. Interc.R. vom Rippenansatz bis zur hinteren Axillarlinie. Von hier Schnitt nach unten, Durchtrennung der 8., 9., 10. Rippe. Zurückschlagen des Thoraxlappens. Vereinigung und Erweiterung der Zwerchfellwunde, durch die auch Netz vorgefallen war. Reposition von Netz und Dünndarm. An der konvexen Fläche der Milz 2 breite Stichwunden. Naht derselben. Naht des Zwerchfelles und der äusseren Wunde. Operation der Wunde im rechten Hypochondrium wegen des Zustandes des Pat. unterlassen. — Der völlig ausgeblutete Pat. stirbt kurze Zeit nach der Operation. Obd. Tod an Verblutung aus der Milz. Der eine Stich hatte die Milz durchsetzt und war in die linke Niere eingedrungen. Stichkanal: Pleura, Zwerchfell, Milz, linke Niere.

2. Impallomeni. (Atti del XI Congresso medico internazionale. Roma 1894. Bd. IV S. 184.)

Stichwunde im 10. linken Interc.R., hintere Ax.L., $2^1/_2$ cm breit. — Bildung einer Thoraxbresche nach Rydygier. Zwerchfellwunde 2 cm gross. Vorfall von Netz in den Thoraxraum. Erweiterung der Zwerchfellwunde. 2 cm grosse Wunde am oberen Rande der Milz. Milznaht, Zwerchfellnaht. — Heilung per primam. Stichkanal: Pleura, Zwerchfell. Milz.

Ferraresi. (Ibid. S. 186.)

Stichwunde 10. linker Interc.R., mittlere Ax.L., 3 cm breit. — Schwere innere Blutung. — Bildung eines Thoraxlappens mit Resektion der 10. Rippe. Zwerchfellwunde. Erweiterung derselben. Milzwunde, 3 cm lang, 2 cm tief. Milznaht, Zwerchfellnaht. — Heilung per primam. Stichkanal: Pleura, Zwerchfell, Milz.

4. Ferraresi. (Ibid. S. 186.)

Stichwunde entsprechend der 8. linken Rippe, mittlere Ax.L., $2^1/_2$ cm breit. 8. Rippe durchstochen. — Schwere innere Blutung. — Bildung

1) Nähere Angaben über diesen Fall verdanke ich der freundlichen Vermittelung des Herrn Dr. Grieco, Maggiore medico im italienischen Kriegsministerium.

eines Thoraxlappens mit Resektion der 8. Rippe auf 8 cm. Lungenwunde. Zwerchfellwunde. Erweiterung der letzteren auf ca. 14 cm (!) behufs Untersuchung der Bauchorgane. 6 cm lange Milzwunde. Milznaht. Zwerchfellnaht. „Toilette der Pleurahöhle". — Heilung per primam. Stichkanal: 8. Rippe, Pleura, Lunge, Zwerchfell, Milz.

5. Sarinski. (Protokoll der Podolischen Aerztegesellschaft von 1895/96. Ref. von Krjnkow. Milzverletzungen. Dissert. St. Petersburg 1901.)

Messerstichwunde an der vorderen Bauchwand, 5 cm nach links von der Mittellinie, 1½ cm oberhalb des Nabels. — Vorfall von Netz, stark verschmutzt. Schwäche, Anämie. Auftreibung des Leibes. Starke Blutung aus der Wunde beim Husten. — 14 Stunden p. tr. Amputation des Netzzipfels. Erweiterung der Bauchwandwunde auf 12 cm. Milzwunde, die einen Finger 3 cm tief eindringen lässt. Tamponade derselben. Entfernung des Blutes aus der Bauchhöhle. Teilweise Bauchnaht. — Glatte Heilung in 3 Wochen. Stichkanal: Milz allein.

6. K. W. Butz. (Bolintschaja Gazetta Botkina. Nr. 39. 1897. Ref. Hildebrandt's Jahresbericht 1897 S. 754.)

Messerstich. 10. Interc.R., linke hintere Ax.L. — Innere Blutung. Pulslosigkeit. — 1½ St. p. tr. Resektion der 9. und 10. linken Rippe in 10 cm Ausdehnung. Spaltung des durchstochenen Zwerchfells in 7 cm Länge, Milz ganz durchstochen, 2 stark blutende Wunden von 4,5 und 6 cm Länge. Splenektomie. Tamponade. Am folgenden Tage Entfernung des Tampons und Zwerchfellnaht bis auf eine Lücke von 1½ cm. — Nach 11 Tagen wird eine Thorakotomie, nach weiteren 7 Tagen eine Gegenöffnung der Pleura notwendig. Schliesslich — in 3½ Monaten — Heilung. Stichkanal: Pleura, Zwerchfell, Milz.

7. Körte. (Verhandlungen der Freien Chirurgen-Vereinigung Berlins. 11. II. 1901.)

Stichwunde im 10. linken Interc.R., hintere Ax.L. — Unmittelbar post trauma: Anämie, oberflächliche Atmung. Pneumothorax, starke Spannung der Bauchmuskeln. Heftige Hustenstösse. Pat. stark kollabiert. Am folgenden Tage hat er sich erholt. Spannung der Bauchmuskeln, bes. links, unverändert. — Ca. 17 St. p. tr,: Resektion eines 8 cm langen Stückes der 10. Rippe. Lappen aus Pleura, Periost und Intercostalmuskeln wird nach oben umgeschlagen. In der Pleura seröse Flüssigkeit. Im unteren Rande der Lunge perforierende Wunde, desgl. im Zwerchfell. Im Wundspalt des Zwerchfells liegt die angestochene, blutende Milz. Naht der Milz. Naht der Pleurawunde. Auf letztere wird der Pleurazwischenrippenmuskellappen aufgenäht und dadurch die Pleurahöhle bis auf 2 kleine seitliche Lücken — für Jodoformtampon — geschlossen. — Ungestörte Heilung. Stichkanal: Pleura, Lunge, Zwerchfell, Milz.

8. Girard. (Bullet. et mém. de la société de Chir. Paris. Bd. 27. 1901 S. 107.)

Messerstichwunde im 7. linken Interc.R., zwischen Mam.L. und vorderer Ax.L., 4 cm lang. — Netzvorfall; linksseitiger Pneumothorax. Netz eingeklemmt. — Resektion eines 10 cm langen Stückes der 8. Rippe. Im Thorax wenig Blut. Wunde im Diaphragma. Erweiterung derselben. Resektion des Netzes. Vernähung des inneren Wundrands des Diaphragma mit dem oberen Wundrand der Brustwand zum Abschluss der Pleurahöhle. Untersuchung der Bauchorgane. Streifwunde der Milz an der Superficies gastrica. Die geringe Blutung steht von selbst. Vereinigung der Diaphragma- und Brustwandwunde durch U förmige Nähte. Hautnaht. — Heilung. Stichkanal: Pleura, Zwerchfell, Milz.

9. M. M. Krjnkow. (Operative Behandlung traumatischer Milzverletzungen. Inaug.-Diss. St. Petersburg 1901 [Russisch].)

2 Stichwunden mit finnischem Messer, im 7. und 8. linken Interc.R., vordere Ax.L., je 4—5 cm lang. Ausserdem Weichteilwunden am Rücken und Nacken. — Aus beiden Brustwunden Vorfall von Netz Anämie. Puls 90. Unruhe. Schmerzen im Leibe. Erschwerte Atmung. Lungenschall links abgeschwächt. Abdomen etwas aufgetrieben und empfindlich. — 3 St. p. tr.: Die Wunden werden durch Schnitt verbunden. 9. Rippe ist durchstochen. Resektion derselben. In der Pleurahöhle etwas Blut. Amputation der Netzzipfel. Im Zwerchfell 2 Wunden. Schnitt nach unten durch den 10. Rippenknorpel, entlang dem äusseren Rande des linken Rectus, 12 cm lang. Lunge unverletzt. Naht der Zwerchfellwunden. Zwischen den Därmen Blutgerinnsel. Am Colon transversum in der Nähe des Netzansatzes $^1/_2$ cm lange perforierende Stichwunde. Darmnaht. In der Milz an der Grenze zwischen mittlerem und unterem Drittel perforierende Stichwunde, an der konvexen Seite 2 cm lang, an der konkaven — vor dem Hilus — etwas kürzer. Blutung gering aber anhaltend. Naht der Milz mit durchgreifenden Knopfnähten. Tampon unter die Zwerchfellkuppel. Im übrigen Schluss der äusseren Wunde. — Pleuritis exsudativa links. Punktion. Geheilt 52 Tage p. op. Stichkanal: Pleura, Zwerchfell, Milz, Colon transversum.

10. M. M. Krjnkow. (Ibidem.)

Stichwunde mit Küchenmesser, 6. Interc.R., vordere Ax.L., 4 cm lang. Ausserdem perforierende Stichwunde rechts im 8. Interc.R. und Weichteilwunde am Rücken, — Pat. lief nach der Verletzung 3 Treppen hinab auf die Strasse und brach dort zusammen. Extreme Blässe, Pulz unfühlbar, Orthopnoe. Brust- und Leibschmerzen. Netzvorfall, doppelseitiger Pneumothorax. Leib gespannt. — $3^1/_2$ St. p. tr. Schnitt im 6. Interc.R. von der Wunde aus nach innen; und dann senkrecht herab am äusseren Rectusrande entlang. Durchtrennung des 7.—9. Rippenknorpels und des Zwerchfells von Ansatz bis zur Zwerchfellwunde. Resektion des Netzes. In der linken Pleurahöhle und in der Bauchhöhle viel Blut. Lunge unverletzt. Wunde der Milz. Naht versucht, aber aufgegeben wegen Schwierigkeit infolge von Verwachsungen der Milz mit dem Zwerchfell. Lösung

derselben und Exstirpation der Milz. Vernähung von Zwerchfell-, Pleura- und Brustwandwunde miteinander. Erweiterung, Untersuchung und Naht der Brustwunde rechts. — Zunehmende Schwäche. Tod 28 St. p. op. Obduktion: Tod an Verblutung. Blutgerinnsel zwischen den Därmen. Perforierende Milzwunde an der Grenze des oberen und mittleren Drittels. Durchtrennung der Hilusgefässe. Wunde der l. Niere zwischen oberem und mittlerem Drittel. Wunde rechts durchsetzt Zwerchfell und dringt in die Leber ein. Stichkanal: Pleura, Zwerchfell, Milz, l. Niere.

11. Delagénière. (XIV. Congrès de Chirurgie. Paris 1901. S. 172.)

Messerstichwunde hinten im 8. Interc.R., 6 cm nach hinten von der hinteren Ax.L., 4 cm breit, stark blutend. Ausserdem 3 Weichteilwunden. — Schwere Anämie, grosse Pulsschwäche, mühsame Respiration. Netzvorfall. — 1 St. p. tr. Erweiterung der Wunde: Wunde im Zwerchfell. Erweiterung derselben. Resektion des Netzes. An der konvexen Fläche der Milz eine Wunde, die den Finger aufnimmt. Bei der Enge des Zugangs durch den Interc.R. kann die Wunde nicht in situ genäht werden. Es gelingt, sie in die äussere Wunde vorzuziehen. Das Peritoneum parietale wird auf der Milz fest genäht, die Milzwunde durch 2 Catgutfäden, von denen der eine durchschneidet, geschlossen. Drainage des Peritoneums und der Pleura. — Anfangs grosse Schwäche. Links Pneumothorax. Volle Heilung. Stichkanal: Pleura, Zwerchfell, Milz.

12. Demons. (Ibid. S. 188.)

Messerstichwunde im 8. l. Interc.R., mittl. Ax.L. — Netzvorfall. In den ersten 12 Stunden sind die Zeichen der Blutung wenig ausgesprochen, aber Kontraktur der Bauchmuskeln, Schmerz im l. Hypochondrium und Dämpfung bis zur Fossa iliaca. — Laparotomie 12 St. p. tr. Schnitt am äusseren Rectusrande vom l. Rippenbogen ab. Bauchhöhle voll Blut. Unteres Ende der Milz abgetrennt. Durchziehen und Resektion des vorgefallenen Netzes. Milzwunde und noch mehr Zwerchfellwunde unter dem Rippenbogen schwer zu erreichen. Deshalb Verbindung des Laparotomieschnittes mit der Stichwunde durch queren Schnitt unter Durchtrennung der 3 im Wege liegenden Rippen. „Le grand jour se fit". Splenektomie, Naht der Zwerchfellwunde und Fixierung an der Pleura. — Verlauf anfangs günstig. Am 5. Tage stirbt Patient (alter Potator) an Delirium tremens. Stichkanal: Pleura, Zwerchfell, Milz

13. Strassburger Chirurgische Universitätsklinik 1898. (Unveröffentlicht.)

Stichwunde im 9. l. Interc.R., hintere Ax.L., $2^1/_2$ cm lang. — Unmittelbar p. tr. starke Blutung, Ohnmacht. Dann erholt sich Pat., macht eine Wagen- und Eisenbahnfahrt und kommt ca. 12 St. p. tr. zur Klinik. Guter Puls, Leib nicht druckempfindlich, Netzvorfall. — 12 St. p. tr. Erweiterung der Wunde. Resektion des Knorpels der 9. und 10. Rippe. Durchtrennung des Zwerchfellansatzes und der Umschlagstelle der Pleura.

Es bildet sich Pneumothorax. Am unteren Ende der Milz auf der konvexen Seite mässig blutende Wunde. Unterhalb derselben grosses Blutgerinnsel. Resektion des Netzes. Naht der Milzwunde. Naht des Zwerchfells und der Muskulatur. 2 Jodoformdochte; im übrigen Hautnaht. — Tod nach 3 Tagen. Obduktion: Eitrige Peritonitis. (Die Wunde war vor der Aufnahme in die Klinik von einem Laien mit Ausspülung behandelt worden.) Stichkanal: Pleura, Zwerchfell, Milz.

14. Strassburger Chirurgische Universitätsklinik 1901. (s. o.)

Stichwunde mit Dolchmesser, links 4. Interc.R., mittlere Ax.L. — Im Lauf der nächsten Stunden l. Hämothorax, Anämie, Leib weich, — 10 St. p. tr. Spaltung von der Wunde abwärts in der mittleren Ax.L. bis fast zum Hüftkamm. Resektion der 8. und 7. Rippe, Durchtrennung der 9. 10. und 11. Rippe. Netz durch 7. Interc.R. vorgefallen. Resektion desselben. Erweiterung der Zwerchfellwunde. Wunde am oberen Rande der Milz. Naht derselben. Uebernähung mit Netz. Zwerchfellnaht. Tampon an der Rippenresektionsstelle. Im übrigen Schluss der äusseren Wunde. — Ungestörer Wundverlauf. Heilung in 3 Monaten. Stichkanal: Pleura, Zwerchfell, Milz.

15. Bernhard. (Korrespondenzblatt für Schweizer Aerzte 1902. Nr. 16.)

Messerstichwunde vordere linke Ax.L. Höhe der 9.—10. Rippe. Ausserdem mehrere andere Stichwunden, u. a. rechts ein perforierender Brusttstich und ein Stich in die Leber. — Blässe, leichte Cyanose. Puls 90—100, nicht schlecht, oberflächliche, frequente Atmung. Leib aufgetrieben, keine Dämpfung. Netzvorfall. — 3 St. p. tr. Erweiterung der Wunde. 10. Rippenknorpel durchstochen. Resektion des vorgefallenen Netzes. Mediane Laparotomie. Blutung in der Bauchhöhle. Beim Aufsuchen des Netzstumpfes lautes inspiratorisches Zischen (Pneumothorax). Milz am unteren Pol durchstochen. Milznaht gelingt nicht. Fäden schneiden durch. Splenektomie. Keine weiteren Bauchorganverletzungen (abgesehen von Leberwunde). Tamponade des Milzstiels und der Leberwunde durch die äusseren Wunden. Schluss der Laparotomiewunde. — Langsame Erholung. Platzen der Laparotomiewunde. Heilung in 11 Wochen. Stichkanal: 10. Rippe, Milz. (Zwerchfell, Pleura?) [1])

b) Nicht operierte Fälle.

16. Chauvel. (Bullet. de la soc. de chir. Paris 1878, S. 629.) Stichwunde mit langem Messer. Links, 10. Interc.R., 2 Finger vor

1) Ueber 2 weitere operierte Fälle von Stichverletzungen der Milz — B. Deaver, cit. von Mac. Corman (Volkmann's Sammlung, N. F. Nr. 316) und L. J. Willier (Indiana med. 7. 1889 VIII S. 267) — fehlen nähere Angaben. Sie endeten beide tödlich.

der mittleren Ax.L. — Anfangs gutes Allgemeinbefinden. Leichte Auftreibung des Leibes, keine Dämpfung am Abdomen, Lähmung und Anästhesie beider Beine, Lähmung von Mastdarm und Blase. — Tod in 3 Tagen. Obduktion: Cirkumskripte Peritonitis. Milzwunde am hinteren Rande. Wenig Blut im Abdomen. Bluterguss in die rechte Pleura. Stichkanal: Zwerchfell, Netz, Milz, Zwerchfell, l. Pleura, Cart. intervertebr. zwischen 11. und 12. Brustwirbel, Rückenmark, Zwerchfell, r. Pleura.

17. Garnison-Lazaret Köln 1887. (Unveröffentlicht. [Erwähnt im Armeesanitätsbericht für 1884/88 S. 181].)

Stichwunde mit Küchenmesser. Linke hintere Ax.L., Höhe der 11. Rippe. 3 cm breit. — Innere Blutung. Dämpfung über den unteren Partien der linken Lunge, Abdomen etwas aufgetrieben. Dämpfung in der Ileocoecalgegend. — Tod in 44 Stunden. Alle Organe blutleer. Im Abdomen Blutgerinnsel und $^3/_4$ l flüssiges Blut. Oberes Drittel der Milz fast völlig abgetrennt. Milz von Blutgerinnsel umhüllt. 11. Rippe durchtrennt. Stichkanal: 11. Rippe, Pleura, Zwerchfell, Milz.

BEITRÄGE

ZUR

KLINISCHEN CHIRURGIE

Redigiert von

P. v. BRUNS

SECHSUNDDREISSIGSTER BAND

Supplement-Heft

Jahresbericht

der

Heidelberger chirurgischen Klinik

für das Jahr 1901

Mit einem Vorwort

herausgegeben von

Professor Dr. **V. Czerny**

Direktor der Klinik

Redigiert von

Privatdocent Dr. **Otto Simon**

I. klinischen Assistenten

TÜBINGEN

VERLAG DER H. LAUPP'SCHEN BUCHHANDLUNG

1903.

Alle Rechte vorbehalten.

DRUCK VON H. LAUPP JR IN TÜBINGEN.

INHALT.

Jahresbericht der Heidelberger chirurgischen Klinik für 1901.

	Seite
Vorwort von Prof. Czerny	V
A. Stationäre Klinik.	
I. Allgemeiner Teil	1
II. Spezieller Teil	36
I. Kopf und Ohr	36
II. Gesicht, Nasen- und Mundhöhle	44
III. Hals und Nacken (inkl. Speiseröhre)	57
IV. Wirbelsäule	73
V. Brust und Rücken	79
VI. Bauch	87
A. Verletzungen	87
B. Erkrankungen der Bauchdecken	88
C. Erkrankungen des Magens	89
D. Erkrankungen des Darms, Peritoneums u. retroperit. Drüsen	101
E. Entzündungen des Wurmfortsatzes	112
F. Hernien	117
G. Erkrankungen des Pankreas	132
H. Erkrankungen der Leber	133
I. Erkrankungen der Gallenwege	134
VII. Harnorgane	146
VIII. Männliche Geschlechtsorgane	158
IX. Weibliche Geschlechtsorgane	162
X. Becken und Rectum	185
XI. Obere Extremitäten	196
XII. Untere Extremitäten	211
XIII. Verschiedenes	231
B. Ambulatorische Klinik	233

Vorwort

von

Prof. Czerny.

Am 1. Dezember 1901 waren es dreissig Jahre, dass ich als ordentlicher Professor nach Freiburg i. B. berufen worden bin, und am 17. Mai d. J. machten mir meine früheren und gegenwärtigen Assistenten die grosse Freude, das Jubiläum meiner 25jährigen Thätigkeit in Heidelberg zu feiern und mir einen stattlichen Festband mit wertvollen Arbeiten in dieser Zeitschrift zu widmen. Solche Ereignisse laden zur Rückschau ein, und die stattliche Zahl tüchtiger Schüler und Mitarbeiter verleiht mir das erhebende Bewusstsein, nicht vergeblich gelebt zu haben.

Nachdem durch Josef Lister, welcher in diesem November seine 50jährige Doktorpromotion feiert, und hervorragende deutsche Chirurgen die Prinzipien der anti- und aseptischen Wundbehandlung festgesetzt und dadurch eine früher unerhörte Sicherheit des operativen Erfolges erzielt worden war, galt es durch tägliche Kleinarbeit in der Klinik und in den Krankenhäusern neue Gebiete menschlicher Leiden der Heilung durch die chirurgische Behandlung zugänglich zu machen und die guten Traditionen wissenschaftlicher Arbeit festzuhalten, welche durch B. v. Langenbeck und Billroth in so hervorragender Weise verkörpert waren und der deutschen Chirurgie eine dominierende Stellung verschafft haben. In den jährlichen Versammlungen der Deutschen Gesellschaft für Chirurgie ist besonders durch Gustav Simon's unermüdliche Thätigkeit und Anregung ein Areopag geschaffen worden, in welchem Alles, was die Geister und Hände bewegt, zur Sprache gebracht wird. Die Zahl der Mitglieder und die Grösse und Reichhaltigkeit der Verhandlungen schwillt mit jedem Jahre an, und wenn unsere Gesellschaft vielleicht nicht mehr so ausschliesslich tonangebend ist,

wie etwa vor 10 Jahren, so liegt das wahrlich nicht an einem geringeren Wert ihrer Arbeiten, sondern daran, dass fast alle civilisierten Nationen sich nach unserem Muster zu ähnlichen Kongressen vereinigt haben, in denen ebenfalls tüchtig gearbeitet wird, und dass die Aseptik und Bakteriologie, welche so lange Zeit unserer Kunst Anregung und neue wissenschaftliche Grundlagen verschafft haben, noch nicht durch neue ähnlich fruchtbringende Ideen verdrängt werden konnten. Voraussichtlich werden es auch für die nächsten Dezennien ätiologische Forschungen sein, welche der Chirurgie Ziel und Richtung vorschreiben werden, wenn daneben auch die Fortbildung der Technik unbeirrt ihre Wege gehen wird, um denselben den hohen Rang als heilende Kunst zu erhalten und noch mehr zu befestigen. Für den Unterricht wird die Einführung des praktischen Jahres neue Aufgaben stellen, aber nur dann den erwarteten Erfolg bringen, wenn Lernende und Lehrende dasselbe nicht als eine neue Erschwerung des ärztlichen Studiums ansehen werden, wenn dieselben im edlen Wetteifer dabei das Ziel anstreben, durch gegenseitige Befruchtung zu wissenschaftlicher und praktischer Arbeit das Niveau des ärztlichen Standes zu heben.

Wie sehr die Unfall- und Invaliditätsversicherung auch die Aufgaben der klinischen Anstalten vermehrt haben, geht aus dem knappen Zahlenberichte über die erstatteten Gutachten hervor. Ich halte es für eine weder leichte noch angenehme Pflicht der Kliniken, bei der Ausführung der socialen Gesetzgebung mitzuwirken. Für die Fälle, welche an der Klinik behandelt worden sind, versteht es sich von selbst. Private Gesuche um Begutachtung werden principiell abgewiesen, da sonst Missbrauch und eine Ueberflutung mit solchen Gesuchen eintreten würde. Principiell angenommen werden die Gutachten zweiter und höherer Instanz, weil die Stellung der Klinik als letzte Zufluchtsstätte die Uebernahme dieser Verpflichtung verlangt. Gutachten erster Instanz, welche meist von Berufsgenossenschaften zugewiesen werden, werden angenommen, soweit es der Platz für die zu beobachtenden Kranken und die Arbeitszeit zulassen. Die zu begutachtenden Fälle eignen sich nur ausnahmsweise für den klinischen Unterricht, dessen Aufgabe es nicht sein kann, den Studenten die Abfassung von Gutachten beizubringen. Wohl aber sind sie ein wertvolles Material zur Erziehung und Belehrung der Assistenten. In der Regel werden die Gutachten von einem Assistenten auf Grund der Untersuchung des Falles und nach Studium der Akten ausgefertigt und von dem Direktor oder einem

Stellvertreter durchgesehen, korrigiert und gegengezeichnet. Die ambulant eingewiesenen Fälle werden von dem Leiter der ambulatorischen Klinik mit Hilfe des 2. Ambulatoriums-Assistenten erledigt.

Die jährliche Zunahme der Gutachten und der ambulatorischen Kranken veranlassten mich, um die Anstellung eines 2. Assistenten für die Ambulanz zu bitten, was mir vom 1. Mai 1902 ab bewilligt worden ist.

Im ärztlichen Personale der Klinik traten mehrfache Veränderungen ein: Prof. Marwedel wurde nach fast 10jähriger aufopfernder und erfolgreicher Thätigkeit zum dirigierenden Arzte als Nachfolger von Prof. Müller, gegenwärtig in Rostock, an das Luisenkrankenhaus nach Aachen berufen. Seiner unermüdlichen Mitwirkung verdanke ich die Einführung dieses Jahresberichts, und unsere besten Wünsche begleiten ihn auf seinem ferneren Lebenswege. An die Stelle der Herren Dr. Hesse und von Eicken traten die Herren Matanowitch und Schöne ein. Den Jahresbericht hat Herr Dr. Otto Simon unter Mitwirkung der Herren Petersen, Nehrkorn, Kaposi, Völcker, v. Würthenau, Schöne, Matanowitch und Arnsberger redigiert, wofür ich den Herren verbindlich danke.

Heidelberg im Oktober 1902.

A. Stationäre Klinik.

I. Allgemeiner Teil.

(Bearbeitet von Dr. Simon.)

200 Krankenbetten, inklusive 33 Betten für Privatpatienten, standen wie früher zur Verfügung.

Die Zahlen der in der Klinik verpflegten Kranken sind folgende:

Zahl der männlichen Kranken	1516 (1566) [1])	
„ „ weiblichen	„ 1055 (956)	
	Sa. 2571 (2522)	

Von diesen stammten aus dem Jahre 1900 und wurden, weil noch in Behandlung, auf das Jahr 1901 übertragen:

Männer . . .	72
Weiber . . .	41
Sa.	113

Es blieben am Schlusse des Jahres als Uebertrag für 1902:

Männer . . .	93
Weiber . . .	53
Sa.	146

Es betrugen ferner:

Die Verpflegungstage der männlichen Kranken	36,838	
„ „ „ weiblichen	„ 25,681	
	Sa. 62,510	(56,864)

Es ist also eine Zunahme der Patienten, sowie der Verpflegungstage dem Vorjahre gegenüber zu konstatieren.

Ebenso hat die durchschnittliche Verpflegungsdauer der Kranken 24,3 (22,5) Tage, sowie die durchschnittliche Belegzahl der Klinik 171 (155) Betten zugenommen.

---

1) Die eingeklammerten Zahlen entsprechen denen des vorjährigen Berichtes für 1900.

Krankenbewegung in den einzelnen Monaten.

	Zahl der aufgenommenen Patienten			Zahl der Verpflegungstage.
	Männer	Weiber	Sa.	
Januar	134	87	221	5095
Februar	117	76	193	5378
März	116	67	183	5254
April	127	77	204	4814
Mai	152	100	252	5924
Juni	140	118	258	5904
Juli	140	93	233	5784
August	114	71	185	4887
September	102	69	171	4079
Oktober	104	77	181	4357
November	118	92	210	5466
Dezember	80	87	167	5397
Sa.	1444	1014	2458	62519

	2458
Dazu Uebertrag von 1900	113
	2571

Heimatangehörigkeit der Patienten.

A. Deutschland.

Baden	1543
Bayern	46
Bayern (Pfalz)	577
Hessen	145
Württemberg	88
Elsass-Lothringen	7
Preussen	115
Uebriges Deutschland	13

B. Ausland.

Italien	3	Luxemburg	2	Frankreich	1
Russland	5	England	1	Bulgarien	1
Oestr.-Ung.	4	Amerika	8	Indien	1
Schweiz	5	Holland	5	Afrika	1

Gesamtsumme 2571.

Auch in diesem Jahre hatten wir eine Zunahme der operativen Eingriffe zu verzeichnen. 1901: 1985 Operationen (1900: 1930).

Die Zahl der Laparotomien (exkl. Hernien) betrug 272 (238). Es ist also in diesem Jahre eine bedeutende Zunahme zu verzeichnen. Im übrigen hat sich die Zahl der grossen Operationen wenig verändert (cf. Tabelle). Die 1985 Operationen verteilen sich auf die einzelnen Operateure folgendermassen: Geh.-Rat Czerny 428, Dr. Marwedel 128, Dr. Petersen 174, Dr. Simon 229, Dr. Nehrkorn 96, Dr. Kaposi 156, Dr. v. Würthenau 217, Dr. Völcker 235, Dr. Schiller 146, Dr. Hesse 40, Dr. v. Eicken 67, Dr. Matanowitsch 21, Dr. Schöne 11, Praktikanten 37.

Operationen des Jahres 1901.

1. Trepanationen	16	2. Schädelplastik	1
a) bei Abscess	1	3. Tumorexstirpation am Kopf	9
b) bei Schädelfrakturen	8	4. Tumorexstirp. d. Schädelbasis	1
c) bei Otitis oder Cholesteatom	3	5. Operation d. Meningocele	1
d) bei Stirnhöhlenempyem	3		
e) bei Hemiplegie	1		
6. Tumorexstirp. d. Gesichts	23	b) Exstirp. Lymphangiom	1
8. Gesichtsplastiken	21	c) Exenteratio orbitae	4
a) Lidplastik	5	d) Enucleatio bulbi	2
(darunter 1 mal Paraffininjekt.)		12. Oberkieferresektion	2
b) Nasenplastik	3	(1 temporäre)	
c) Lippenplastik	4	13. Unterkieferresektion	3
d) Wangenplastik	4	(1 partielle)	
e) Varia	5	14. Gehörgangsplastik	1
8. Rhinophymaoperation	1	15. Epulisexstirpation	1
9. Exstirpat. septi narium	1	16. Exstirpation der Parotis	4
10. Exstirpat. sarcom. tonsill.	1	17. Eröffnung d. Highormshöhle	2
11. Operation in der Orbita	3	(Empyem)	
a) Sarkomexstirpation	2		
18. Zungenresektion	4	20. Staphylorrhaphie	6
19. Uranoplastik	9	21. Hasenschartenoperation	10
22. Exstirpation v. Halstumoren	9	a) Enucleation	30
(excl. tuberc. Lymphome s. a.)		b) Resektion	37
a) Carcinom und Sarkom	8	c) Gemischte Operationen	7
b) Aktinomykose	1	d) Struma aberrata	1
23. Operationen am Pharynx	3	26. Tracheotomien	15
(2 Carcinomexstirpat.)		a) bei Carcinoma linguae	1
24. Oper. bei Caput obstipum	8	b) bei Sarcoma pharyngis	2
25. Strumektomien	77	c) bei Strumen	3
(darunter 4 maligne)		d) bei Asphyxie	1
		e) Varia	8
27. Tumorenexstirp. am Rumpf	17	a) bei Caries	15
28. Rippenresektion	35	b) bei Empyem	19
		c) bei peripleurit. Abscess	1

29. Pericardiotomie 2
30. Punctio pericardii 1
31. Exstirp. v. Mammatumoren 41
    a) gutartige 8
    b) maligne 33
    (Recidivoperationen eingeschlossen)

32. Laparotomien bei inoper. Tumoren, tuberc. Peritonitis Adhäsionen etc. 32

33. Gastrostomien 6
34. Pylorektomie 6
    a) Magen Carcinom 5
    b) Magen Ulcus 1
35. Gastrektomie 2
36. Excis. ulc. typh. perforat. 1
37. Gastroenterostomie 45
    a) bei Carcinom 25
    b) bei Ulcus, Spasmus etc. 20
38. Gastroenteroplastik 1
39. Enteroplastik 1
40. Darmnaht 3
    a) bei Kotfistel 2
    b) bei Verletzung 1
41. Duodenostomie 1
42. Resectio papillae Vateri 2
43. Jejunostomie 1
44. Colostomie 14
45. Enteroanastomose 6
46. Darmresektion 21
    a) bei Tumor 10
    b) bei Tuberculose 1
    c) bei Verletzung 1
    d) bei Anus praeternatur. 1
    e) bei Invagination 1
    f) bei Fistel 1
    g) bei incarcer. Hernie 6
47. Lösung innerer Incarceration 1
48. Resectio proc. vermiformis 28
49. Incision bei Appendicitis 2
    a) abdominal 1
    b) vaginal 1

50. Oper. bei Pankreascyste 2
51. Exstirpat. von Mesenterialtumoren 3
    a) Carcinom 1
    b) Sarkom 1
    c) Lymphangiosarkom 1
52. Operat. bei Leberruptur 1
53. Incision bei Pericholecystitis 1
54. Cholecystostomie 36
55. Cholecystotomie 1
56. Cysticoenterostomie 1
57. Cysticotomie 2
58. Choledochotomie 8
59. Cholecystektomie 11
60. Cholecystenterostomie 2
61. Hepatopexie 1
62. Resectio hepatis 3
    a) wegen Tuberkulose 2
    b) wegen Carcinom 1

63. Rectumresection bei Carcinom 7
64. Rectumamputation b. Carcinom 15
65. Excochleat. recti b. Carcinom 3
66. Sonstige Rectumtumoren 3
    a) Embryom 1
    b) Polypen 2
67. Tumor. ad anum 2
    a) Carcinom 1
    b) Sarkom 1
68. Rectoplastik 1
69. Oper. bei Rectumprolaps 1
70. Mastdarmfisteloperation 11
71. Haemorrhoïdenoperation 14
    a) Excision 11
    b) Thermokauterisation 3
72. Operat. bei Atresia ani 1

73. Herniotomien b. Incarceration 22
    a) Inguinal — H. 11
    b) Crural — H. 10
    c) Bauch — H. 1
74. Radikaloperationen 121
    a) Inguinal — H. 104
    b) Crural — H. 5
    c) Bauch — H. 12

75. Uterusausschabungen, Portioamputationen etc. 45
76. Kolporrhaphien 17
77. Aufrichtungen d. retroflekt. Uterus 9
    a) ut. gravid. incarc. 1
    b) Vaginofixatio 3
    c) Ventrofixatio 1
    d) Alexander—Adams 4
79) Uterusexstirpationen 30
    a) vaginal 19
        1. bei Carcinom 2
        2. bei Metritis, Myom 17

b) abdominal 11
1. wegen Carcinom 3
2. wegen Sarkom 1
3. wegen Tuberkulose 1
4. wegen Kystom 1
5. wegen Myom 5

80. Myomotomie 4
81. Ovariotomie 34
a) abdominal 33
1. gutartige Tumoren 24
2. maligne Tumoren 9
b) vaginal 1
82. Salpingektomie 3
83. Operat. d. Tubengravidität 1
84. Castratio 12
85. Incision bei Parametritis 8
86. Incis. ein. Douglasabscesses per rectum 1
87. Exstirpat. v. Tumoren der Vagina 4

88. Nephropexie 15
89. Transfixatio renis 1
90. Nephrotomie 5
91. Nephrektomie 5
a) Sarkom (1 Hypernephrom) 2
b) Tuberkulose 2
c) Pyonephrose 1
92. Incision bei paranephrit. Abscess 10
93. Sectio alto 6
94. Sectio perinealis 1
95. Punctio vesicae urin. 4
96. Retrograder Katheterismus 1
97. Ureteren-Katheterismus 1
98. Curettement der Blase 1
99. Lithothripsie u. Lithopalaxie 2
100. Blasenektopieoperation 1
101. Urethrotomia externa 1
102. Discissio orific. extern. urethr. 1
103. Dilatatio stricturae 1
104. Urethradrehung b. Incontinenz 1
105. Paraffininjekt. b. Inkontinenz 3
106. Hypospadieoperation 5
107. Epispadieoperation 4
108. Phimosenoperation 8
109. Amputatio penis. carcin. 2
110. Hydrocelenoperation 24
111. Varicocelenoperation 3
112. Reposit. testis b. Kryptorchismus 1
113. Cauterisation der Prostata (Bottini) 3
114. Exstirpatio prostat. perineal. 3
115. Prostatotomia perineal. 1
116. Urethrafistelnaht 1
117. Castratio testis 19
a) Tuberkulose 13
b) Ektopie 1
c) Entzündung 3
d) Hydrocele 2

118. Amputation v. Extremitäten 42
a) Oberarm 3
b) Vorderarm 3
c) Oberschenkel 20
d) Unterschenkel 13
e) Fuss 3
1. Syme 2
2. Pirogoff 1
119. Exartikulationen 17
a) Schulter 2
b) Finger 5
c) Zehen 10

120. Exstirp. v. Tumoren am Becken 2
121. Gelenkresektionen 27
a) Ellenbogengelenk 9
b) Handgelenk 3
c) Hüftgelenk 3
d) Kniegelenk 6
e) Sprunggelenk 1
f) Resect. calcanei 1
g) Art. sacro-iliaca 1
h) Proc. coronoïdes 2
i) Sterno-clavicul. 1
122. Arthrotomie 5
123. Excis. menisc. gen. luxat. 1
124. Reposition v. Luxationen (darunter 12 congenitale)
125. Resektion v. Hand oder Fusswurzel 9
126. Narbenexcision bei Pseudarthrose 1

127. Knochentrepanationen 7
128. Sequestrotomien 50
129. Abmeisselung v. Exostosen 5
130. Osteotomien 8
131. Osteoklasen 11
132. Knochennaht 4
133. Redressement bei Klump- u. Plattfuss, Kontrakturen etc. 48

134. Streck- u. Gipsverbände in Narkose 44

135. Exstirpation v. Tumoren d. Extremit. 12
136. Plastik bei Syndaktylie 1
137. Sehnennaht 8
138. Tenotomie 4
139. Tendoplastik 1
140. Sehnentransplantation 5
141. Nervennaht 4
142. Nervenplastik 1
143. Neurektomie 3
144. Kontinuitätsligaturen v. Gefässen 5
a) Arterien 3
b) Venen 1
c) Ductus thoracicus 1
145. Varicenexstirpation u. Unterbindung d. Saphena 9

146. Fremdkörperextraktionen 10
a) aus Pyopneumothorax 1
b) aus Bauch 1
c) aus Extremitäten 8
147. Transplantation nach Thiersch 31
148. Chlorzinkätzung von Geschwülsten 11
149. Exstirpat. tuberkul. Drüsen 92
150. Kleinere Operat.(Excochleat., Thermocaut. etc., soweit in Narkose) 454
151. Untersuchungen in Narkose 12

Die Narkosenzahl betrug 1753
lokale Anästhesien 145
Operationen ohne Narkose 87
Sa. 1985

Die Zahl der Lokal-Anästhesien hat auch in diesem Jahre zugenommen 145 (140); davon 103mal Infiltration, 13mal Cocaïn, 2mal Eucaïn, nach Oberst 3, Chloräthyl 6, Kombinationen 18. Letztere verteilen sich auf solche Fälle, in denen zur Unterstützung der lokalen Anästhesie Morphium gegeben wurde (8), und solche, bei denen zu allgemeiner Narkose gegriffen werden musste.

Narkosen Tabelle.

Chloroform	1257
Morphium-Chloroform	260
Aether	157
Chloroform-Aether	55
Morphium-Chloroform-Aether	10
Bromäthyl	6
Morphium	8
Sa.	1753

Ein Todesfall ereignete sich zu Beginn der Narkose noch vor der Operation, doch handelte es sich hierbei um einen Patienten, dessen Herz hochgradig erkrankt war.

Nr. 2239. Mann, 30 J. Sollte wegen vereiterter linksseitiger Halslymphome operiert werden. Chloroformnarkose. Zu Beginn des sehr

starken Excitationsstadiums trat plötzlich Syncope ein. Trotz künstlicher Atmung etc. Exitus. Sektion: Hypertrophie und Dilatation des l. Herzens, Dilatation und Fettdurchwachsung des r. Herzens. (Näheres s. u.)

Gutachtenwesen.

Während noch vor wenigen Jahren die Gutachten von den einzelnen Abteilungsärzten meist selbständig abgegeben worden waren, musste in den letzten Jahren eine Centralisation des Gutachtenwesens eingeführt werden, da dieses einen erheblichen Umfang an der Klinik angenommen hat. Es werden nunmehr sämtliche eingeforderten und abgegebenen Gutachten in einem besonderen Buche registriert, und zwar von einem damit beauftragten Assistenzarzte. Im ganzen wurden in diesem Jahre 438 Gutachten eingefordert bezw. abgegeben; davon entfallen 16 auf ausdrückliche eingeforderte Obergutachten. Im allgemeinen sollen die Gutachten nach Möglichkeit von der Ambulanz erledigt werden. Obergutachten werden vom Direktor der Klinik, grössere Gutachten vom I. Assistenten der Klinik gegengezeichnet, während die Anfertigung dieser, nach gemeinsamer Untersuchung mit dem Gegenzeichnenden, sowie die kleinerer Gutachten dem jeweiligen zuständigen Assistenzarzte zukommt.

Die Einforderung der Gutachten erfolgte von unten stehenden Staatsbehörden, Berufsgenossenschaften und Versicherungen.

Baugewerk	53	Lebensversicherung	23
Brauerei und	4	Leder	8
Brennerei	5	Maschinenbau	2
Buchdruckerei	2	Müllerei	9
Chemie	9	Nahrungsindustrie	1
Diverse	12	Papier	1
Edel-Metall	1	Reichsversicherungsamt	8
Eisenbahnen	27	Schiedsgerichte	16
Eisen und Stahl	43	Schifffahrt	6
Feinmechanik	4	Seeberufs-G.	1
Fleischerei	8	Staatsbehörden	31
Fuhrwerk	9	Steinbruch-G.	46
Holz	10	Tabak	4
Invaliden	6	Textil	2
Kellerei	3	Tiefbau	22
Kleidung	1	Wasser und Gas	1
Knappschaft	1	Ziegelei	15
Landesversicherung Baden	17	Zucker	2
Land- und Forstwirtschaft	35		

Uebersicht über die Todesfälle des Jahres 1901.

(137 Fälle.)

(Zusammengestellt von Dr. Arnsperger.)

A. Verletzungen.

1. Nr. 272. Mann. Klin. Diagn.: Amputatio femoris dextri wegen schwerer komplicierter Komminutivfraktur. 20 Stunden nach der Verletzung. Delirium tremens. Septikämie. Fraktur 20. I. † 25./26. I. Nachts 12 Uhr. — A. D.: Amputatio femoris dextri. Eitrige Beschaffenheit der Wunde und des Knochenmarkes oberhalb der Amputationsstelle. Hämorrhagien in den Adduktoren. Starke Myodegeneratio cordis. Dilatation des linken Ventrikels. Gefensterte Aortenklappen, endokarditische Auflagerungen. Pneumonie im linken Unterlappen. Nephritis interstitialis et parenchym. Chron. Gastritis. Prostata hypertrophica und Balkenblase geringen Grades. Subkutane Fraktur beider Nasenbeine. Oedem der Pia mater. Mikroskop. D.: Miliare Tuberkel in Leber und Milz.

2. Nr. 654. Mann. Klin. Diagn.: Fractura bas. cranii. Intracranielle Blutung. Starke Aspiration. Lungenödem. Fraktur des Schädeldaches? 27. II. Trauma. Nach 2½ Stunden Aufnahme. Tracheotomie, Trepanation. † 27. II. Abends 10 Uhr. — A. D.: Mehrfache Komminutivfrakturen des Stirnbeins, Querfraktur der Schädelbasis durch die Sella turcica, beide grosse Keilbeinflügel und beide Schläfenbeinschuppen. Aussprengung eines markstückgrossen Knochenstücks, die Pars lateral. und basilar. des Occipitale und die Spitze der Felsenbeinpyramide in sich begreifend. Risswunde am linken Scheitelbein. Blutungen in der Galea, dem Periost und der Dura. Riss der Dura mater in der Gegend der rechten Centralwindungen. Mehrfache Blutungen und Zertrümmerung der grossen Hirnsubstanz in der Gegend der Centralwindungen beiderseits. Blutungen in der Pons. Aspiration von Blut in den Lungen. Lungenödem.

3. Nr. 738. Mann, 40 J. Klin. Diagn.: Leberruptur. Verblutung. Rippenfraktur. Hämatothorax rechts. 12. IV. vom eigenen Wagen überfahren; nach 3 Stunden Einlieferung. Laparotomie. Tamponade. † 13. IV. — A. D.: Verblutung durch Leberruptur infolge Trauma. Frakturen der 5.—11. Rippe. Hämatothorax rechts. Hämorrhagien im Mesenterium und der rechten Nebenniere.

4. Nr. 1129. Mädchen, 11 J. Klin. Diagn.: Verblutung nach Ueberfahren beider Beine durch einen Lastwagen. Amput. fem. sin. † 25. V. 1 Stunde nach der Aufnahme. — A. D.: Gerichtliche Sektion.

5. Nr. 1366. Mann. Klin. Diagn.: Schädelbasisfraktur. Fractura complic. des rechten Hüft- und Kreuzbeins. Komplicierte Fraktur des rechten Unterschenkels. † 22. VI. — A. D.: Schädelbasisfraktur. Fraktur der 3. und 4. linken Rippe. Pneumo- und Hämatothorax. Bruch

des 10. Brustwirbelkörpers. Komplicierte Fraktur des rechten Hüft- und Kreuzbeins und des rechten Unterschenkels. Fraktur des Schambeins.

6. Nr. 1535. Mann, 44 J. Klin. Diagn.: Schädeldach- und Basisfraktur. Fraktur der rechten Clavicula. Rippenfraktur? 14. VII. Sturz aus dem 1. Stock auf Steinpflaster. Primäre Trepanation, früher Epilepsie. † 15. VII. — A. D.: Schädelbasisfraktur. Fraktur des Schädeldaches. Trepanation. Quetschung beider Temporallappen, besonders rechts. Hämatom der Dura rechts. Fraktur der 3. und 5. Rippe. 3 Risse der Leber, 2 der hinteren rechten Nierenfläche. Riss eines Hilusgefässes der rechten Niere. Ausgedehnte Hämatome. Splitterbruch der Clavicula am akromialen Ende. Alte Pleuritis und Perisplenitis.

7. Nr. 1629. Knabe, 4 J. Klin. Diagn.: Prolapsus cerebri traumat. Abscessus cerebri, Encephalo-meningitis. Vor 4 Wochen komplicierte Fraktur der rechten Schläfe, nach 14 Tagen hohes Fieber, epileptische Anfälle. Hemiplegie. Trepanation. Eröffnung des Abscesses. † 14. VIII. — A. D.: Eitrig zerfallener Prolaps des Gehirns. Grosse encephalitische Abscesshöhle in der rechten Grosshirnhemisphäre. Meningitis purulenta cerebralis und spinalis, aus den Meningen: Reinkultur von Staphylococcus pyogenes aureus.

8. Nr. 1969. Mann, 23 J. Klin. Diagn.: Pneumothorax traumat. dexter. Hautemphysem der rechten Thoraxseite und des Halses. Rippenfraktur? Epilepsie. 22. IX. Sturz von der alten Brücke im Anfall. Milz- oder Magenverletzung? † 24. IX. — A. D.: Pneumothorax rechts, Hautemphysem der rechten Schultergegend. Frakturen der 2.—5. Rippe rechts. Verletzung der rechten Lunge durch die Bruchstücke der dritten Rippe. Rupturen der Milz, Leber und Nieren. Blutungen im Gehirn. Hydrocephalus intern. Geschwüre im Colon. Angina.

9. Nr. 2026. Mann. Klin. Diagn.: Schädelbasisfraktur, Contusio cerebri. Trauma am 8. X. † 9. X. — A. D.: Fraktur des Schädeldaches rechts bis in das Petrosum reichend. Hämatom der Galea und Dura mater beiderseits. Riss des hinteren Astes der Meningea media beiderseits. Hämorrhagien und Quetschungen der Hirnrinde. Tuberkulose und kolossale Schwellung der Lymphdrüsen der Körperhöhlen. Milztumor, Lebertumor. Blutaspiration in die Lungen.

10. Nr. 2091. Mann, 42 J. Klin. Diagn.: Commotio cerebri. Am 14. X. fiel Pat. eine Treppe herab. † 18. X. — A. D.: Schädelfraktur. Hochgradige Quetschung des ganzen Gehirns, besonders rechts in herdförmiger Anordnung; Hämorrhagien im weissen Marklager. Blutimbibition der Pia mater. Hypostatische Pneumonie beider Unterlappen, besonders rechts. Eitrige Bronchitis. Hämatom der Muscul. temporal. Sugillationen der linken Orbita. Stauung in den Organen.

11. Nr. 2200. Mann, 76 J. Klin. Diagn.: Beckenschaufel- und Oberschenkel- (Schenkelhals? eingekeilt?) Fraktur links durch direkte Gewalt. Bronchitis; hypostatische Pneumonie. Diabetes mellitus. Darmparalyse.

Epididymitis chron. 31. X. Unfall durch Umstürzen des Wagens. † 4. XI. — A. D.: Zertrümmerungsfraktur der ganzen linken Beckenhälfte mit Eindringen des Oberschenkelkopfes zwischen die Bruchstücke nach Zersprengung der Gelenkpfanne. Hämatom und Zerreissung der Weichteile. Hypertrophie und Myodegeneration des Herzens. 4 Pulmonalklappensegel. Alter tuberkul. Herd im linken Unterlappen. Oedem und Hypostase der Lungen. Bronchitis. Milztumor. Zuckergussmilz. Vernarbte Colongeschwüre. Gallensteine. Schrumpfnieren. Fettdurchwachsung des Pancreas. Chron. Epididymitis. Fettembolie der Lungen.

12. Nr. 2249. Mädchen, 26 J. Klin. Diagn.: Ausgedehnte Verbrennung am 5. XII. durch Petroleum. Fractura cruris sin., femor. dextr. Luxatio metatarsi dextr. durch Sturz vom 3. Stock. Drüseneiterung der rechten Halsseite. † 20. XII. — A. D.: Hochgradige Verbrennung am Abdomen und beiden Oberschenkeln. Komplicierte Splitterfraktur des rechten Femur; Fraktur beider linken Unterschenkelknochen; Luxatio metatarsi dextr. Parotitis purul. dextr. mit regionärer Drüsenschwellung. Pleuritis adhaesiva duplex. Trübung der Nieren.

13. Nr. . Mann, 25 J. † 31. XII. Kam zwischen die Puffer des rangierenden Zuges. Hautemphysem. — A. D.: Verblutung durch Rippenfraktur mit sekundärer Zerreissung von Lunge, Zwerchfell und Leber. Sugillationen des Herzbeutels, der Brust- und Rückenhaut. Pneumo- und Hämatothorax. 500 ccm Blut in der Bauchhöhle.

B. Akute eitrige Infektionen.

a) Septikopyämie.

1. Nr. 36. Mann, 53 J. Klin. Diagn.: Erysipel? am rechten Bein, woselbst geheilte subkutane Oberschenkelfraktur. Links komplicierte Luxation des Fusses. Pneumonie? Trauma bei dem Eisenbahnunglück am 7. X. 1900. Wegen Knochennekrose vor 10 Tagen Resektion des Malleolarendes des linken Unterschenkels, seit 15. I. Erysipel am rechten Bein, wo nie eine Hautverletzung bestanden hatte. † 20. I. — A. D.: Sepsis, linke offene, leicht missfarbige Operationswunde am Sprunggelenk, rechts Phlegmone. Schwellung der ganzen unteren Extremität. Callus an der Bruchstelle an der Grenze vom mittleren zum unteren Drittel des Femur mit Ueberlagerung des oberen Bruchendes auf das untere auf eine Strecke von 6—7 cm, an der lateralen Seite des Callus ein walnussgrosser Abscess. Gonitis purul. rechts, Milztumor. Leber- und Nierentrübung. Bronchopneumonien. Prostatahypertrophie, chron. Trübung der Pia mater, im Eiter des Kniegelenks Streptokokken.

2. Nr. 301. Frau, 34 J. Klin. Diagn.: Sepsis puerperalis. Thrombose der linken Vena femoralis. 21. I. Partus XI. ohne ärztlichen Eingriff. 27. I. Aufnahme. Hohes Fieber. † 28. I. — A. D.: Endometritis diphtheritica puerperalis. Feuchte Gangrän des linken Unterschenkels mit

hämorrhagischer Infarcierung der Muskulatur ohne nachweisbare Embolie oder Thrombose. Milztumor. Nephritis parenchymat. Trübung und Fettinfiltration der Leber. Fettige Degeneration des Herzens. Petechien auf dem Pericardium viscerale. Alter tuberkul. Herd im linken Oberlappen. Cholelithiasis.

3. Nr. 765. Mann, 16 J. Klin. Diagn.: Postpneumonisches Empyem. Anfang März Pneumonie links, dann Empyem. Resektion der linken Rippe. 1. V. Erweiterung und weitere Resektion. 4. V. Meningitis. † 10. V. — A. D.: Abgesacktes, verheilendes linksseitiges Empyem mit Pleuraschwielen. Atelektase der linken Lunge. Meningitis cerebrospinalis suppur. Milztumor. Parenchymatöse Trübung von Leber und Nieren. Myodegeneratio cordis. 2 Hirnabscesse. Empyem sämtlicher Hirnventrikel mit Dilatation. Leberabscess; im Eiter der Meningen kurze Stäbchen, Kultur auf Agar und Gelatine gelungen.

4. Nr. 1453. Mädchen, 8 Monate. Klin. Diagn.: Doppelseitige Hasenscharte 3. Grades, stark vorspringender Zwischenkiefer. 5. VII. Operation. Rhinitis. Wundphlegmone, Pneumonie. † 13. III. — A. D.: Wunddiphtherie nach Hasenschartenoperation; Sepsis. Konfluierende Aspirationspneumonien. Milztumor, Drüsenschwellungen; Trübung von Leber und Nieren. Myodegeneratio gravis. Breite Spaltung des Palatum durum und molle und der Uvula.

5. Nr. 2018. Knabe, 14 J. Klin. Diagn.: Osteomyelitis calcan. dextr. acuta operata. Pericarditis purulenta. Vorhofsverletzung. 3malige Pericardpunktion. Pericardiotomie. Verletzung des Herzens. † 11. X. an Verblutung. — A. D.: Pyämie. Osteomyelitis des rechten Calcaneus. Periostale Abscesse der 4., 7. und 8. Rippe. Doppelseitige Pleuritis exsudat. Pericarditis purulenta. Verletzung des rechten Ventrikels. Hämopericard. Kompressionsatelektase der Lungen. Abscesse an beiden Halsseiten. Hämatogene Nierenabscesse.

6. Nr. 2270. Mann, 43 J. Klin. Diagn.: Metapneumonisches Empyem links. Durchbruch nach hinten unter die Rückenmuskulatur, vor 14 Tagen croupöse Pneumonie und Pleuritis. Incision. Wundgangrän. † 16. XI. — A. D.: Metapneumonisches Empyem der linken Pleurahöhle mit beginnender Organisation. Lokale Gangrän des linken unteren Lungenrandes. Pneumonia desquamativa der rechten Lunge. Pericarditis fibrinosa totalis mit totaler Verklebung des Herzbeutels. Myodegeneratio. Nephritis parenchym. dupl. Milztumor. Doppelte Eröffnung und Drainage der linken Pleurahöhle.

b) Osteomyelitis.

7. Nr. 1841. Knabe, 9 J. Klin. Diagn.: Osteomyelitis ulnae dextr. und femor. sin. Meningitis cerebralis. Pneumonie rechts, seit 8 Tagen Osteomyelitis; Einlieferung 30. VIII.; sofortige Incisionen. † 31. VIII. — A. D.: Allgemeine Sepsis. Pleuritis purul. duplex. Pneumonien in

beiden Unterlappen. Disseminierte Infarkte der Lungen. Miliare Abscesse in Leber und Nieren. Subepikardiale Blutungen. Parench. Nephritis. Milztumor. Fettdegeneration der Leber. Gehirnödem. Osteomyelitis der rechten Ulna und des linken Oberschenkels.

8. Nr. 1803. Knabe, 12 J. Klin. Diagn.: Osteomyelitis acuta humeri dextr. traumat. Pneumonie crouposa lobi infer. sin. in Resolution. Pericarditis purul. (Staphylokokken). Endocarditis? Myocarditis? Septische Nephritis. 13. VIII. Fall auf den rechten Arm. 23. VIII. Osteomyelitis. 27. VIII. Incision cubiti. † 22. IX. — A. D.: Osteomyelitis des oberen und unteren Endes des rechten Humerus mit Epiphysenlockerung. Eitrige Ellbogenentzündung mit Arrosion der Gelenkknorpel. Pericarditis purul. operata. Blutig-seröse Pleuritis beiderseits. Pneumonie des linken Unterlappens in Resolution. Atelektase des rechten Unterlappens. Schwellung der Bronchialdrüsen. Myodegeneratio und Dilatatio cordis. Milztumor. Parench. Nephritis. Hämatogene Nierenabscesse. Lebertrübung. Pialödem.

c) Phlegmone und andere eitrige Entzündungen.

9. Nr. 29. Mann, 29 J. Klin. Diagn.: Paranephritischer Abscess mit Senkung nach der Ileocoecalgegend und dem Oberschenkel. Metastat. Abscess über der linken Scapula. Beginn Anfang Dezember 1900. Mehrfache Incisionen. † 3. II. 01. — A. D.: Paranephritischer Abscess links. Senkung retroperitoneal über der Leistengegend und zum Oberschenkel. Innenfläche des Nierenbeckens und Ureters frei. Kleine Abscesse in Mark und Rinde der linken Niere. Abscess zwischen linker Niere und Pancreas. Grosser metastatischer Abscess über der linken Scapula. Wirbelsäule frei. Tuberkulose des linken Oberlappens. Atrophie des Herzens.

10. Nr. 1986. Mann, 50 J. Klin. Diagn.: Gangränöse Phlegmone des rechten Unterschenkels. Mitte IX. 01. Kleine Verletzung; im Anschluss daran Phlegmone des rechten Unterschenkels. Lymphangitis, Diarrhöen. † 4. X. — A. D.: Phlegmonöse Gangrän des rechten Unterschenkels mit ausgedehnter, cirkulärer Ulceration. Myodegeneratio cordis. Doppelseitige hypostatische Pneumonie der Unterlappen. Lungenödem. Linkes hämorrhagisches Pleuraexsudat. Milztumor, parenchym. Nephritis. Trübung und Hyperämie der Leber. Peritonitis adhäsiva.

11. Nr. 2111. Frau, 79 J. Klin. Diagn.: Phlegmone pedis dextr. mit sekundärer Gangrän, Sepsis. Myocarditis chron. Hypostase, Lungenödem. 17. X. Aufnahme mit seit 7 Tagen bestehender nekrotisierender Phlegmone des rechten Fusses. Tiefe Incisionen. † 21. X. — A. D.: Gangränöse Phlegmone des rechten Unterschenkels und Fussrückens. Septische Trübung von Milz, Nieren, Herz und Leber. Hypostatische Pneumonie des rechten Unterlappens. Lungenödem.

12. Nr. 2236. Frau, 32 J. Klin. Diagn.: Angina Ludovici. Gangränescierende tiefe Phlegmone der Regio submentalis. Bronchopneumonie links

und rechts. Beginn 3. XI. Aufnahme am 6. XI.; tiefe Incisionen. † 7. XI. — A. D.: Hämorrhagische Phlegmone der hinteren Pharynxwand, des Halsbindegewebes und der oberflächlichen und tiefen Halsmuskulatur, fortgesetzt auf das Bindegewebe des vorderen Mediastinalraumes und den Herzbeutel. Pharyngitis follicularis. Aspirierte Speisereste in der Trachea und den grossen Bronchien. Pericarditis exsudativa haemorrhagica. Aspirationspneumonie im rechten Unterlappen. Fettinfiltration der Leber, Stauung in der Milz; Struma parenchymatosa.

d) Tetanus.

13. Nr. 421. Mann, 53 J. Klin. Diagn.: Tetanus traumaticus nach Fractura cruris complicata. 12. II. Fraktur des rechten Unterschenkels. Eintritt 21. II. Beginn der tetanischen Symptome. Narcotica, Antitoxininjektionen. † 23. II. — A. D.: Komplicierte Fraktur des rechten Unterschenkels. Spiralige Fraktur der Tibia, Trennung der Fibula vom Condylus. Verjauchung der Wunde. Atherom der Aorta, Coronararterien und Hirnarterien. Nephritis interstitialis et parenchym. Hypostase und Oedem der Lungen. Hämochromatose des Darms. Blutige Infarcierung des Muscul. psoas. Osteome der Pia des Rückenmarks.

14. Nr. 1162. Mann, 38 J. Klin. Diagn.: Tetanus. 19. V. Schlag auf den Hinterkopf; 8 Tage post trauma die ersten Symptome. † 2. VI. Gerichtliche Sektion.

15. Nr. 1675. Knabe, 9 J. Klin. Diagn.: Tetanus traumaticus nach offener Verletzung des rechten Knies durch Fall von einer Leiter. Tetanus nach 9 Tagen. Rapider Verlauf trotz Antitoxin. † 5. VIII. — A. D.: Erstickungstod. Wunde am rechten Knie. Subpericardiale Blutungen. Lungenblähung. Tiefstand des Zwerchfells. Vermehrung des Leberbindegewebes. Verlagerung der linken Niere. Atypischer Abgang der linken Arteria renalis. Meckel'sches Divertikel.

16. Nr. 1934. Mann, 24 J. Klin. Diagn.: Tetanus traumaticus, ausgehend von Schusswunde der linken Hand. 9. IX. Schussverletzung in der Nacht vom 14./15. IX. Trismus. 15. IX. Aufnahme. Antitoxininjektionen. Hohe Temperaturen. † 16. IX. — A. D.: Subpericardiale Blutungen. Gehirnödem. Hypostase der Lungen; Bronchitis. Stauung in Milz, Leber, Darm, Larynx und Nieren. Trübung der Nieren, grosse Blutung im linken Psoas. Schusswunde der linken Hand. Angina.

C. Tuberkulosen.

a) der Knochen.

1. Nr. 487. Mann, 34 J. Klin. Diagn.: Spondylitis lumbalis, Psoasabscess, Meningitis, Miliartuberkulose? März 1900 erste Punktion des Psoasabscesses; später mehrere Punktionen, Incision und Gegenincision; seit 27. III. meningitische Symptome. † 7. IV. 01. — A. D.: Tuberkulöse Caries des 2. und 3. Lendenwirbels. Perforation nach vorn und in

den Wirbelkanal. Eitrige Meningitis spinalis und cerebralis. Psoasabscess rechts unterhalb des Ligamentum Pouparti eröffnet; links oberhalb des Ligamentum Pouparti grosser Abscess. Tuberkulose beider Oberlappen, der linken Nebenniere und der Mesenterialdrüsen. Milztumor. Parenchym. Nephritis; Myodegener. cordis. Im Eiter der Psoasabscesse und der Meningen Streptokokken. Keine Tuberkelbacillen.

2. Nr. 767. Mann, 61 J. Klin. Diagn.: Phthisis pulmonum later. utriusque. Incidierte Gonitis tubercul. dextr. mit starker Flexionsstellung des Kniegelenks und Subluxation der Tibia nach hinten und eitrigem Exsudat. Decubitus. Alte tuberkulöse Narben in der rechten Achselhöhle und Ellenbogen. Otitis media? Schon vor 1870 Drüsen und Abscesse, seit August 1900 Gonitis; Wiedereintritt 10. IV. 01. Sehr heruntergekommen; Amputation verweigert; am 16. IV. Incision und Entleerung von Abscessen. † 26. IV. — A. D.: Tuberkulöse Gonitis; paraartikuläre Abscesse. Decubitus am rechten Trochanter major und Acromion. Tuberkulose der Lungen. Tuberkulöses Geschwür der Epiglottis. Struma. Milztumor. Stauung und beginnende Cirrhose der Leber. Schrumpfnieren. Arteriosklerose chron. Leptomeningitis. Peritonealexsudat. Otitis media purul. dextra.

3. Nr. 856. Frau, 36 J. Klin. Diagn.: Tuberkulöse Senkungsabscesse am linken Glutaeus. Miliartuberkulose. Nephritis. Endocarditis. Vor 11 Tagen Incision eines Abscesses; damals schon Zeichen von Sepsis. † 4. V. — A. D.: Parasacraler Abscess. Endocarditis ulcerosa valvul. mitralis. Mitralinsufficienz. Frische Myocarditis. Braune Atrophie des Herzens; braune Induration der Lungen. Milztumor, Nephritis interstitialis. Gallensteine. Endometritis purulenta.

4. Nr. 688. Mann, 36 J. Klin. Diagn.: Kalter Abscess des rechten Oberschenkels. (Beckencaries? Psoasabscess?) Nephritis acuta haemorrhagica. Urämie. Mai 1897 Pleuritis, seit Mitte Oktober 1900 Psoasabscess. † 13. V. — A. D.: Psoasabscess rechts, Tuberkulose beider Lungen; Pleuraadhäsionen beiderseits. Nephritis acuta parenchymatosa haemorrhagica. Caries des 4. und 5. Lendenwirbels. Milztumor, Lungenödem.

5. Nr. 735. Knabe, 2 J. Klin. Diagn.: Tuberkulöse Gonitis. Septische Infektion. Bronchitis, Brechdurchfall; seit 6 Monaten Gonitis. Incisionen. Tuberkulös belastet. † 14. V. — A. D.: Gonitis tubercul. sin. Bronchopneumonien beider Unterlappen; Pleuritis und Pericarditis adhaesiva. Milztumor. Follikuläre Darmgeschwüre.

6. Nr. 1087. Frau, 59 J. Klin. Diagn.: Caries des linken Ellenbogengelenks. Amputatio cruris dextri vor 3 Jahren. Nephritis chron. Urämie. † 31. V. — A. D.: Amputatio cruris dextri. Ellbogencaries links. Chronische interstitielle und parenchymatöse Nephritis. Amyloid in Niere und Darm. Thrombose der rechten Nierenvene. Embolischer Infarkt der linken Lunge. Hämorrhagisch-fibrinöse Pericarditis. Alte Pleuritis adhaesiva beiderseits mit hämorrhagischem Exsudat links. Tuber-

kulose beider Oberlappen, besonders rechts. Peritonitis adhaesiva. Endometritis tuberc. ?

7. Nr. 75. Mädchen, 23 J. Klin. Diagn.: Caries ilei et sacri. Ausgedehntes Amyloid. Allgemeine Hydrops. Darmtuberkulose. Mitte 1900 Abscessbildung an der linken Articulatio sacro-iliaca. Incision. Nekrotomie. März 1901 Resektion der linken Beckenschaufel und eines Teils des Sacrum. † 23. VI. — A. D.: Caries ilei sin. et sacri und des 5. Lendenwirbels. Amyloid der Milz, Nieren, Darmes und der Leber. Oedem der unteren Extremitäten. Völlige Thrombose der Vena saphena femoralis, iliaca communis dextr. fortgesetzt in der Vena cava inferior. Nephritis parenchym. chron. Gallengangscyste der Leber; Fettinfiltration der Leber; Transsudat in Pleura und Peritonealhöhle und in dem Pericard. Vereinzelte miliare Tuberkel in der Leber. Verkäste retromediastinale Lymphdrüse. Myodegeneratio cordis.

b) der inneren Organe.

8. Nr. 727. Mann, 32 J. Klin. Diagn.: Phthisis laryngis progressa, pulmonum incipiens. Diffuse eitrige Bronchitis. Bronchopneumonien. Vor 2 Monaten Aufnahme; vor 6 Wochen Tracheotomie. † 3. III. — A. D.: Tuberkulöse Geschwüre und Granulationen im Larynx. Schwellung der Epiglottis. Trachealkanülendecubitus. Lungentuberkulose, Drüsentuberkulose. Miliartuberkulose der rechten Niere. Meckel'sches Divertikel. Tracheotomie.

9. 531. Frau, 24 J. Klin. Diagn.: Miliartuberkulose. 1. III. Ausschabung tuberkul. Halsdrüsen, seitdem hohes Fieber, meningitische Symptome. † 17. III. — A. D.: Miliartuberkulose der Lungen, des Myocards, der Milz, Leber und Nieren. Grössere tuberkulöse Drüsenpackete beider Halsseiten, viele Narben. Tuberkulöse Geschwüre im Larynx und Pharynx. Nephritis parenchym. Subdurales Hämatom. Schwellung der Tonsillen; Fettinfiltration der Leber.

10. Nr. 477. Mann. Klin. Diagn.: Caries ped. sin. Phthisis pulmonum. Hernia inguinalis duplex sin. Mai 1900 Fussleiden. † 30. IV. — A. D.: Phthisis pulmonum later. utriusque mit Cavernenbildung und Pleuraadhäsionen. Atherom der Aorta und Mitralis. Myocarditis fibrosa. Tuberkulose des Kehlkopfs. Miliartuberkulose der Leber, Milz und Nieren. Chron. Nephritis. Gallencyste mit verkalktem Knötchen (Parasit.?) in der Leber. Darmtuberkulose. Caries pedis sin.

11. Nr. 1436. Mann, 21 J. Klin. Diagn.: Osteomyelitis acuta femoris dextr. mit Metastase im Jochbein, seit Frühjahr 1901; seit 1. VII. Hautemphysem, Schluckbeschwerden. Zuletzt Peritonitis, eitriger Auswurf. Verdacht auf Tuberkulose. † 19. VII. — A. D.: Peritonitis perforativa nach Durchbruch eines tuberkulösen Geschwürs im Processus vermiformis. Tuberkulose der Lungen, des Dickdarms. Miliartuberkulose der Leber, Milz und Nieren. Pericarditis adhaesiva. Stauungsleber, Trü-

bung der Nieren. Grosser retropleuraler Abscess an der Seite der Wirbelsäule, ausgehend von Caries der Knochen.

12. Nr. 1993. Frau, 38 J. Klin. Diagn.: Meningitis spinalis et basalis. Tuberkulose, ausgehend wahrscheinlich von Spondylitis des 7. Brustwirbels. Seit Mai Rückenschmerzen. Seit 8 Tagen deutliche Meningitis. † 8. X. — A. D.: Allgemeine disseminierte Miliartuberkulose der Lungen, Milz, Leber und Nieren. Tuberkul. Meningitis cerebralis et spinalis. Abscedierende tuberkul. Lymphdrüsen im vorderen Mediastinum mit Eindringen in die Vena anonyma dextr. Alter Käseherd im rechten Oberlappen. Beginnende Pneumonie des linken Unterlappens. Uterus myomatosus. Status menstrualis. Tuberkulöse Colongeschwüre.

13. Nr. 1284. Frau, 70 J. Klin. Diagn.: Tuberkulose des Kehlkopfs. Pneumonie. Vor 2 Jahren Exstirpation eines Epithelioms am Kinn und tuberkulöser Lymphomata colli, vor 6 Tagen Laryngofissur. Tracheotomie. † 21. X. — A. D.: Lungentuberkulose beider Oberlappen mit sekundärer anthrakotischer Induration. Hypostase und Oedem der Unterlappen. Diphtheritischer und croupöser Process im Kehlkopf (infolge Thermokauterisation?). Pharyngitis, Tracheitis und Bronchitis suppurat. Nephritis interst. et parenchym. Tuberkulöse Darmgeschwüre. Parovarialcyste. Laryngofissurnarbe. Tracheotomiewunde.

14. Nr. 843. Mann, 27 J. Klin. Diagn.: Phthisis pulmon. Pyopneumo-Thorax sin. mit Rippenresektion. Cholelithiasis. Anfang 1900 Beginn der Lungenaffektion. 7. XII. 00. Eintritt in medicin. Klinik. Seit 21. XII. Exsudat l. anfangs serös, dann eitrig. 22. IV. 01. Eintritt in chirurg. Klinik. Resektion der 10. Rippe. Ausspülungen. † 19. XI. — A. D.: Linksseitiger, operativ eröffneter Pyopneumothorax mit starker Kompression der linken Lunge. Rechtsseitiger Pneumothorax durch Perforation einer Caverne des Mittellappens. Lungentuberkulose mit Cavernenbildung. Miliartuberkulose der Nieren und Leber. Icterus und centroacinäre Degeneration der Leber. Trübung der Nieren, Gallensteine in Gallenblase und Ductus cysticus. Tuberkulose des Darmes und der Mesenterialdrüsen. Hydrocephalus internus.

15. Nr. 2229. Mann, 17 J. Klin. Diagn.: Miliartuberkulose der Nieren. Incontinentia urinae. Cystitis. Seit dem 13. Jahre Urinbeschwerden; seit einem Jahr Incontinentia. 25. XI. Niereninicision ergiebt Pyelitis und miliare Tuberkel. † 1. XII. — A. D.: Tuberkulose beider Nieren. Chronische, verkäsende Tuberk. der linken Niere, Hypertrophie parenchymat. Nephritis und miliare Tuberkel der rechten Niere. Starke Erweiterung des rechten Nierenbeckens und Ureters. Tuberkul. Cystitis und Nekrose der Blasenwand. Grosse Caverne der Prostata. Miliartuberkulose der Milz, des Netzes, der Leber und Lungen.

D. Tumoren.

1. Nr. 270. Frau, 55 J. Klin. Diagn.: Sarcoma tonsill. dextr.

Pneumonie. † 26. I. — A. D.: Sarkom, ausgehend vom weichen Gaumen, übergreifend auf Uvula, Nasenrachenraum und rechte Tonsille. Metastasen in den cervicalen Drüsen rechts. Tracheotomie. Hypostase und Atelektase der Unterlappen. Purulente Bronchitis und vesikulöse Pneumonie im linken Unterlappen. Petechien auf der Pleura. Akuter Milztumor. Alte Infarkte der Milz und der rechten Niere. Nephritis parenchym. Struma parenchym. Retroflexio uteri.

2. Nr. 329. Mann, 56 J. Klin. Diagn.: Rectumcarcinom. Peritonitis? Carcinom in der Höhe der Linea terminalis. 1. II. Versuch der Exstirpation aufgegeben. † 2. II. Sektion verweigert.

3. Nr. 334. Frau, 41 J. Klin. Diagn.: Sarkomrecidiv am Halse nach Resektion einer Struma sarcomatosa. Dezember 00. Strumektomie. 31. I. Aufnahme wegen Recidiv. Chlorzinkätzung. Nachblutung aus der arrodierten Carotis. † 14. II. — A. D.: Lungentuberkulose, Drüsentuberkulose, Darmtuberkulose. Geheilte Darmresektion. Sarkomatös zerfallene Struma, Metastasen in den Lungen. Resektion der rechten Carotis. Kehlkopfdivertikel? Mikrosk.: Grosszelliges Spindelzellensarkom mit Riesenzellen.

4. Nr. 403. Mann, 53 J. Klin. Diagn.: Carcinoma pharyngis. Doppelseitige Pleuropneumonie. Mitte Januar Probeincision auswärts; vor 8 Tagen Radikaloperation: Entfernung der rechten Seite des Pharynx, der hinteren Wand des Larynx und der halben Epiglottis. † 25. II. — A. D.: Tracheotomie, Laryngofissur und anschliessende seitliche Eröffnung und Ausräumung des rechten Pharynxraumes, in den oberes rechtes Horn des Schildknorpels und abgesägtes grosses Zungenbeinhorn frei hineinragen. Entfernung der rechten Epiglottishälfte. Verjauchung der Wundränder und der Wundhöhle; Senkungsabscess hinter dem rechten Sternocleidomastoideus zur Clavicula herab. Trachealdecubitus. Bronchopneumonien. Oedem des Pharynxrestes. Nephritis interstit. chron. Hypertrophie des linken Herzens. Lipomatosis.

5. Nr. 464. Frau, 54 J. Klin. Diagn.: Verjauchtes Uterusmyom. Anaemia permagna. Seit 4 Jahren Myom. Exstirpatio uteri myomatosi per vaginam. † 25. II. — A. D.: Uterusexstirpation. Cirkumskripte eitrige Peritonitis der Umgebung der Operationswunde. Vaginitis. Allgemeine Anämie. Pleuraadhäsionen und Narbe rechts.

6. Nr. 512. Mann, 68 J. Klin. Diagn.: Peritonitis nach Amputatio recti carcinomatosi. Myocarditis. Arteriosklerose. Am 28. II. Amputatio recti. † 3. III. — A. D.: Peritonitis purulenta diffusa (150 ccm Eiter in der Bauchhöhle). Resektion des Rectums und der Kreuzbeinspitze. Verjauchung der Wunde. Braune Atrophie des Herzens. Alte Spitzentuberkulose. Arteriosklerose. Lungenoedem.

7. Nr. 616. Frau. Klin. Diagn.: Primäres Unterschenkelsarkom r. Metastasen in den Leistendrüsen, am Sternum, am Schädel und an der Wirbelsäule. Durchbruch. 16. III. Akut einsetzende Paraplegie. † 19. III.

— A. D.: Grosszelliges Rundzellensarkom der rechten Wadenmuskulatur. Metastasen in den rechten Inguinaldrüsen, rechts im Beckeneingang, im Sternum mit Durchbruch nach aussen und innen, im hinteren Mediastinum, den Lungen, im linken Schädeldach mit Durchbruch und Impression der Gehirnsubstanz und im Körper des 8. Brustwirbels mit Durchbruch und Kompression des Rückenmarks. Interstitielle Nephritis. Milztumor.

8. Nr. 636. Frau, 57 J. Klin. Diagn.: Struma maligna. 18. III. Exstirpation mit Resektion der Vena jugularis, Carotis communis und Vagus. † 11. IV. an Inanition. — A. D.: Spindelzellensarkom, ausgehend vom linken Lappen der Thyreoidea; grosse Wundhöhle mit erweichter Wandung. Durchbruch in den Pharynx. Resektion der Gefässe und des Vagus. Anämischer Infarkt der rechten Niere. Metastasen im rechten Thalamus opticus, im Balken und in den Lungen. Decubitalgeschwüre der Trachea. Braune Atrophie des Herzens. Gallensteine.

9. Nr. 779. Mann, 54 J. Klin. Diagn.: Carcinoma ventriculi. Beginnende Perforation? Darmstenose? Peritonitis? Seit 3 Jahren Magenbeschwerden, seit 2 Tagen Ileus; von der medicin. Klinik verlegt, nicht operiert. † 14. IV. — A. D.: Blumenkohlcarcinom des Pylorus und des Duodenums und der kleinen Kurvatur. Frische, fibrinöse, gallige Peritonitis ohne Perforation. Drüsenmetastasen an der Porta hepatis. Dilatation des Magens und der Gallenwege. Leerer Inguinalbruchsack rechts, Venenstein der Milz. Chron. adhäsive Perityphlitis.

10. Nr. 979. Mann, 55 J. Klin. Diagn.: Strumarecidiv. Vor 28 Jahren an verkalkter Struma operiert. Seit 3 Jahren Recidiv. Resektion des Manubrium sterni. Incision der verkalkten cystischen Struma, Vernähung der Sackränder mit der äusseren Haut. Operationsdauer 2 Stunden. † 11. V. nach 3 Tagen. — A. D.: Struma endothoracica calculosa. Sinistrokonvexe Skoliose der obersten Brustwirbel Kompression der Trachea, Vena subclavia dextr., Vena jugul. int. und anonyma dextr. mit peripherer Dilatation der Venen. Trommelschlägelfinger. Hypostatische Pneumonie des linken Unterlappens. Pialoedem.

11. Nr. 1085. Mann, 71 J. Klin. Diagn.: Meningitis nach Exenteratio orbitae wegen Carcinom. Seit 4 Jahren Augenschmerzen, seit 2 Jahren Erblindung rechts. 21. V. Exstirpation eines Carcinoms, das in der rechten Nasenhöhle, Stirnhöhle und Highmorshöhle durchgebrochen war. † 25. V. — A. D.: Eitrige Meningitis. Perforation des Orbitaldaches. Abscesse im rechten Stirnlappen. Exenteratio orbitae. Atherom der Aorta. Kleine Fibrome und Hypostase der Lungen. Meckel'sches Divertikel. Mikrosk.: Retezellencarcinom.

12. Nr. 1093. Frau, 65 J. Klin. Diagn.: Resektion einer Struma cystica pendula. Myodegeneratio cordis. Seit der Operation protrahierter Collaps. † 23. V. — A. D.: Strumektomie. Geringe Deviation der Luftröhre. Braune Atrophie und Myodegeneration des Herzens. Pericarditis adhaesiva. Emphysem. Hypostase und Oedem der Lungen, Enteroptose.

Nephritis interstit. Gallensteine. Schnürlappen und Zwerchfellfurchen der Leber. Erweichungsherd im rechten Stirnhirn.

13. Nr. 1214. Mann, 52 J. Klin. Diagn.: Sepsis nach Resectio recti carcinomatosi. Hochsitzendes, fixiertes Carcinom. 8. VI. Resectio in Ausdehnung von ca. 12 cm. Starker Blutverlust. † 12. VI. — A. D.: Rectumnaht und Gangrän. Peritonitis. Eitrige Infiltration des Beckenbindegewebes und retroperitonealer Abscess. Metastasen in der Leber. Alter tuberkulöser Herd des rechten Oberlappens. Mikrosk.: Cubocelluläres Drüsencarcinom.

14. Nr. 1462. Mädchen, 10 J. Klin. Diagn.: Chondrosarcoma ossis pubis dextr. Resektion des Oss. pub. † 8. VII. im Shok. — A. D.: Resectio ossis pubis. Hautemphysem über der rechten Thoraxwand. Pneumothorax rechts mit Oeffnung im 2. ICR. und Stichverletzung der Lunge. Atelektase der rechten Lunge. Vicariierendes Emphysem der l. Lunge. Metastasen in den Lungen.

15. Nr. 1563. Mann, 57 J. Klin. Diagn.: Carcinomrecidiv am Halse, verjauchend. 21. VIII. 1900. Excision eines Carcinoma labii inferioris mit Halsdrüsen-Metastasen. Ende April Wiedereintritt mit inoperablem Recidiv. † 19. VII. — A. D.: Grosses Epitheliomrecidiv am Halse mit Lymphdrüsenpacketen, beide Seiten der Schädelbasis und des Halses einnehmend. Ulceration unterhalb des rechten Unterkiefers. Druck auf den Kehlkopf. Glottisoedem. Emphysem. Myocarditis fibrosa. Alte Tuberkulose der rechten Lunge. Interstitielle Nephritis. In der Haut über dem Carcinom Miliartuberkel und Riesenzellen.

16. Nr. 1607. Mann, 42 J. Klin. Diagn.: Cystitis purulenta; chronische Urethralstriktur. Coma uraemicum; ascendierende Ureteritis, Pyelitis. Vor 18 Jahren Gonorrhoe, seit 8 Wochen Cystitis. 3. VIII. Drainage der Harnröhre durch perinealen Schnitt. † 6. VIII. — A. D.: Primäres Prostatacarcinom mit Infiltration der Blasenwand, Cystitis purulenta, links ascendierende Ureteritis, Pyelitis und Pyelonephritis, rechts Hydropyelonephritis. Verschluss der Ureterenmündungen durch Tumor, Dilatation der Ureteren. Metastasen in den retroperitonealen Lymphdrüsen. Cysten der Milz, Emphysem. Fettleber.

17. Nr. 1769. Frau, 52 J. Klin. Diagn.: Struma parenchymatosa vasculosa. Doppelseitiges Pleuraexsudat oder alte Schwarten. Herzcollaps. 20. VIII. Resektion des rechten und mittleren Lappens. † 22. VIII. — A. D.: Embolie der linken Arteria foss. Sylvii. Myodegeneratio cordis. Klappenfensterung der Aorta. Schrumpfnieren. Lobäre Pneumonien in beiden Unterlappen. Milztumor. Struma substernalis. Aeussere linke Leistenhernie mit grossem Netzinhalt. Arteriosklerose.

18. Nr. 482. Frau, 18 J. Klin. Diagn.: Pyopneumothorax nach Recidivoperation eines Lymphosarcoma colli und Verletzung der Pleura. Februar 1901. Erste Operation: Verletzung des Ductus thoracicus, Unterbindung, dauernde Chylusfistel. † 28. VIII. — A. D.: (nur Brustsektion

gestattet) Lymphosarcoma colli mit Metastasen im vorderen Mediastinalraum. Doppelseitige Pleuritis exsudativa. Resektion der linken Clavicula, Ligatur der Carotis, Arteria und Vena subclavia.

19. Nr. 1559. Frau, 57 J. Klin. Diagn.: Struma maligna carcinomatosa. Beschwerden seit 6 Wochen. Dyspnoe. Tracheotomie. † 2. IX. — A. D.: Struma maligna (?), Strumitis purulenta (?). Hypostatische Pneumonie rechts. Myocarditis fibrosa. Tracheotomie. Trübung der Nieren.

20. Nr. 2209. Mann, 60 J. Klin. Diagn.: Ischuria paradoxa. Nephritis chron. interstit. Hypostatische Pneumonie. Vor 5 Monaten Urin- und Stuhlbeschwerden, seit 4 Wochen Harnträufeln. † 4. XI. — A. D.: Prostatahypertrophie, besonders des mittleren Lappens. Chron. Cystitis. Hydronephrose und Erweiterung der Ureteren. Chron. interstit. und parenchym. Nephritis. Dilatatio und Myodegeneratio cordis. Atherom der Aorta. Stauung in Lungen, Milz und Leber. Stauungskatarrh des Magens. Lungenoedem.

21. Nr. 2235. Mann, 56 J. Klin. Diagn.: Carcinoma oesophagi. Pneumonia dextr. Metastasen in den Lungen. Lebervergrösserung. 11. XI. Oesophagotomia externa zur Ermöglichung der Ernährung. † 17. XI. — A. D.: Stark verhornendes Epithelialcarcinom des Oesophagus in starker Verjauchung. Kleine Drüsenmetastasen. Bronchopneumonie des rechten Unterlappens. Parenchym. Nephritis. Nierencysten. Atherom der Mitralis und Aorta. Oesophagotomia externa.

22. Nr. 2216. Mädchen, 1/2 J. Klin. Diagn.: Angeborenes Lymphangiom des Rückens, ausgehend von der rechten Mamilla. 20. XI. Partielle Excision. Brechdurchfall, Bronchitis. † 1. XII. — A. D.: Lymphangiomata des Unterhautzellgewebes beider Rückenseiten mit cystischen Erweiterungen, rechts durch die Intercostalräume auf das subpleurale Bindegewebe fortgesetzt. Hypostase der Unterlappen.

23. Nr. 2509. Frau, 44 J. Klin. Diagn.: Carcinoma uteri mit Metastasen in den Parametrien, Kompression der Ureteren, in der Leber, Kompression der Vena cava; vielleicht Metastase in der Lendenwirbelsäule (in den letzten Tagen heftige Kreuzschmerzen). Urämie. † 31. XII. — A. D.: Urämie durch Verschluss der Ureteren durch Uteruscarcinom. Sekundäre Hydronephrose links, kompensatorische Hypertrophie und sekundäre Dilatation des Nierenbeckens rechts. Nephritis parenchym. beiderseits. Erweiterung der Ureteren. Primäres Cervixcarcinom mit Uebergreifen auf die Nachbarschaft; Metastasen im Corpus uteri, in den Lymphdrüsen, Milz, Leber, Mesenterium, Gehirn und im zweiten Lendenwirbel. Lungenemphysem, Myodegeneratio. Kompression der Vena cava. Mikroskop.: Retezellencarcinom.

E. Laparotomien.

(einschliesslich Herniotomien.)

a) bei Erkrankungen des Verdauungskanals.

1. Nr. 30. Mann, 22 J. Klin. Diagn.: Akute Peritonitis. Volvulus? Pankreasblutung? 28. XII. Plötzlich Schmerzen im Leib. 31. XII. Aufnahme. Laparotomie. Fettnekrosen im Netz. † 1. I. 4 Stunden nach der Operation. — A. D.: Pancreatitis haemorrhagica; Pankreasnekrosen, viele Fettgewebsnekrosen. Peritonitis. Follikulärer Darmkatarrh. Trübung von Leber und Nieren, Milztumor. Nekrosen in der Leber. Aspiration von Blut. 30 ccm lange drainierte Laparotomiewunde. Bakteriol. Diagnose: Aus Pankreas Reinkultur von Bacillen, wohl Bacterium coli commune.

2. Nr. 182. Mann, 65 J. Klin. Diagn.: Innere Darmeinklemmung mit Gangrän. Peritonitis. Pneumonie? 5. I. plötzlich erkrankt; 8. I. Laparotomie. Resektion einer 50 cm langen, gangränösen Darmschlinge. Murphyknopf. † 12. I. — A. D.: Gangrän des Darmes im unteren Drittel des Ileums. Murphyknopfvereinigung. Peritonitis mit jauchigem Exsudat. Hypostase und Pneumonie. Arteriosklerose. Geschwüre im Magen. Myodegeneratio cordis.

3. Nr. 333. Frau, 22 J. Klin. Diagn.: Peritonitis purulenta nach Perforation eines tuberkulösen Geschwürs. Pleuritis sin. Bronchitis. Sommer 1900 Laparotomie wegen tuberkulöser Peritonitis. Vom 29. I. plötzlich peritonit. Symptome. Laparotomie. † 2. II. — A. D.: Perforation einer Dünndarmschlinge von aussen nach innen. Hochgradigste Peritonitis tubercul. adhaesiva purulenta; Durchsetzung der vorderen Bauchwand mit tuberkulösem Material. Salpingitis tubercul. beiderseits. Milztumor. 30—50 ccm kotigen Eiter im kleinen Becken. Pleuritis duplex. Frische Thrombose der Arteria pulmon. dextr. Parenchymatöse Nephritis. Keine Darmgeschwüre. Drainage der Bauchhöhle.

4. Nr. 366. Mann, 35 J. Klin. Diagn.: Magencarcinom. Gastroenterostomie. Doppelseitige Pleuropneumonie. † 13. II. — A. D.: Pyloruscarcinom mit Metastasen im kleinen Netz. Gastroenterostomia antecolica posterior. Frische, doppelseitige, fibrinös-eitrige Pleuritis. Lungenoedem. Pneumonien. Tigerherz. Trübung der Nieren.

5. Nr. 373. Mann, 60 J. Klin. Diagn.: Resectio coeci carcinomatosi. Enteroanastomose End zu End mit Naht zwischen Ileum und Colon ascendens. Kotfistel nach 24 Stunden. Peritonitis. Hypostase. † 19. II. 8 Tage post operat. — A. D.: Darmnaht zwischen Dünndarm und Colon ascendens. Cirkumskripte eitrige Peritonitis der Operationsstelle infolge undichter Naht. (Wasserversuch.) Allgemeine Peritonitis. Bronchopneumonien. Lungenödem.

6. Nr. 486. Mann, 67 J. Klin. Diagn.; Magenulcus. Gallensteine.

Verwachsungen nach alter Perityphlitis. 1877 Perityphlitis; seit 1 Jahr Magenbeschwerden, Blutungen, Schmerzen. Gastroenterostomia posterior. Murphyknopf. † 28. II. an Herzschwäche. — A. D.: Ulcus rotundum duodeni dicht hinter dem Pylorus, bis auf den Pankreaskopf reichend. Kleines Myom des Magens. Dilatatio ventriculi. Alte Adhäsionen am Wurmfortsatz. Cholestearin-Pigmentstein. Hypostase und beginnende Pneumonie. Lungenödem.

7. Nr. 548. Mann, 30 J. Klin. Diagn.: Typhus abdominalis. Darmperforation. 2. III. sofort Darmnaht. † 2. III. nach 4 Stunden. — A. D.: Eitrig jauchige, diffuse Peritonitis nach Perforation eines Typhusgeschwürs. Cirkuläre, dicht schliessende Darmnaht. Typhus abdominalis in der 3. Woche. Nephritis, parenchymatosa acuta haemorrhagica. Cystitis purulenta, Lungenödem. Drainage der Bauchhöhle. Laparotomiewunde und 2 seitliche Gegenöffnungen.

8. Nr. 496. Mann, 43 J. Klin. Diagn.: Cholecystektomie. Choledochotomie wegen Stein. Drainage des Duct. choledochus und hepaticus. Seit 1894 Anfälle. Seit 25. VII. 00 Icterus. 25. II. Operation. Herzschwäche, Nachblutungen. † 8. III. — A. D.: Laparotomiewunde ohne Entzündung. Dilatation des Duct. choledochus, cysticus und hepaticus vom früheren Sitz des Steins. 1 cm vor der Papilla Vateri aufwärts. Icterus. Gallenstauung in der Leber. Myodegeneratio cordis. Arteriosklerose. Prostatahypertrophie, Balkenblase.

9. Nr. 83. Mann, 23 J. Klin. Diagn.: Carcinoma recti mit Peritonitis carcinomatosa. Multiple Dünndarmstenosen (durch Fixation im kleinen Becken? Lebermetastasen? Carcinom der Enteroanastomosestelle?) Mitte 00. Beginn der Stenoseerscheinungen. 28. XI. 00. Colostomie. 28. XII. 00 wegen Obturationsileus Enteroanastomose zwischen Ileum und Colon ascendens. † 11. III. — A. D.: Grosses Gallertcarcinom des Rectums. Carcinose des ganzen Peritoneums. Metastatische Tumoren am Colon ascendens, im Omentum majus. Colostomie 5 cm unterhalb des Murphyknopfs. Enteroanastomose in der Mitte des Colon ascendens. Trübung der Nieren und des Herzens. 800 ccm Exsudat in der Bauchhöhle.

10. Nr. 528. Mann, 40 J. Klin. Diagn.: Carcinoma ventriculi mit Drüsenmetastasen. Pneumonie rechts. 4. III. Gastroenterostomia posterior mit Knopf. Am 11. Tage Aufplatzen der Bauchnaht. Sekundärnaht und Tamponade. Unstillbare Diarrhöen. † 20. III. — A. D.: Infiltriertes Pyloruscarcinom. Gastroenterostomie. Hämorrhagisches Pericardialexsudat. Pneumonien, zum Teil eitrig, der ganzen rechten Lunge. Arteriosklerose. Alte Pleuraadhäsionen.

11. Nr. 539. Mann, 56 J. Klin. Diagn.: Cholecystenterostomie mit Murphyknopf am 6. III. wegen zunehmendem Icterus. Wegen Collaps am 18. III. Wiedereröffnung der Bauchhöhle. Keine Peritonitis, kein Ascites; seitdem blutige Diarrhöen. † 19. III. — A. D.: Icterus aller Organe. Carcinom der Papilla Vateri. Dilatation der Gallenwege. Chole-

cystenterostomie. Kleine Bilirubinsteine in der Gallenblase und den Gallengängen. Hämorrhagien im Darm. Myodegeneratio cordis. Trübung der Nieren. Cysten in der Niere. Pankreaskeime in der Magenwand. Mikroskop.: Scirrhöses Carcinom. Ausgangspunkt fraglich, Pankreas, Duodenum oder Ductus choledochus.

12. Nr. 606. Frau, 40 J. Klin. Diagn.: Gallengangcarcinom mit Uebergreifen auf die Gallenblase. Hämophilie. Seit 6 Wochen schwerer Icterus. 12. III. Cholecystostomie. Nachblutungen. † 23. III. — Sektion verweigert.

13. Nr. 655. Mann, 56 J. Klin. Diagn.: Resectio pylori und Gastroenterostomie am 21. III. Seit 28. III. Icterus. Eröffnung der Bauchwunde. Pneumonie rechts. † 31. III. — A. D.: Resectio pylori. Gastroenterostomie. Drainierter Abscess neben der Resektionsnaht des Magens. Druck auf Ductus choledochus. Icterus der Organe. Fettgewebsnekrosen in der Umgebung des Abscesses. Bronchopneumonie und Pleuraexsudat rechts.

14. Nr. 754. Frau, 61 J. Klin. Diagn.: Perforationsperitonitis nach Gallenblasenruptur. 1. IV. plötzlich Erbrechen, Leibschmerzen. 7. IV. Aufnahme. Laparotomie. Galliges Exsudat. Loch in der Gallenblase. Resektion und Naht der Gallenblase. Drainage der Bauchhöhle. † 13. IV. — A. D.: Diffuse eitrige Peritonitis mit galligem Exsudat. Drainage der Gallenblase und Bauchhöhle. Trübung von Leber und Nieren.

15. Nr. 940. Mann, 66 J. Klin. Diagn.: Icterus. Carcinoma papillae Vateri. Dilatation der Gallenwege. Cholangitis. Seit ½ Jahr Icterus; vorübergehende Glykosurie (Verlegung des Ductus pancreaticus?) 3. V. Cholecystostomie. in der Gallenblase Eiter. Transduodenale Excision eines carcinomatösen Ulcus der Papilla Vateri. Wiedereinpflanzung des Choledochus in die hintere Duodenalwand. † 9. V. — A. D.: Excision eines Adenocarcinoms der Papilla Vateri. Einpflanzung des Ductus choledochus in das Duodenum. Dehiscenz dieser Naht und der Duodenalnaht. Eitrige Infiltration des retroperitonealen Bindegewebes bis hinter das Coecum. Cholecystostomie. Ikterisches Exsudat in die Pleura- und Peritonealhöhlen. Ikterisch-eitrige Pericarditis. Metastasen in der Leber. Abscesse in der linken Niere und Milz. Milztumor. Icterus.

16. Nr. 928. Mann, 54 J. Klin. Diagn.: Peritonitis suppurativa nach Darmresektion. 7. V. Resectio proc. vermiform. und Resectio flexurae sigmoideae carcin. Knopfanastomose. † 10. V. — A. D.: Abgekapselte Peritonitis der Coecalgegend. Durchbruch und Abscessbildung um die Flexura sigmoidea. Knopfanastomose daselbst. Schwellung der Mesenterialdrüsen. Emphysem.

17. Nr. 999. Frau, 62 J. Klin. Diagn.: Carcinoma hepatis, wahrscheinlich ausgehend von Carcinoma vesicae felleae. Cholelithiasis; seit 12 Jahren Koliken; seit 3 Monaten Icterus. 8. V. Probelaparotomie. † 12. V. — A. D.: Primäres Lymphosarkom der retroperitonealen Drüsen. Cholecystitis. Cholelithiasis. Icterus. Leberdegeneration. Parenchyma-

töse Nephritis. Myomata uteri et Ligam. lat. dextr.

18. Nr. 1040. Frau, 50. J. Klin. Diagn.: Doppelseitige hypostatische Pneumonie nach Exstirpation beider carcinomatösen Ovarien am 18. V. Aethernarkose; zugleich Cholecystektomie. † 22. V. — A. D.: Ovariotomia duplex. Cholecystektomie. Primäres grosses, ringförmiges Cardiacarcinom (Gallertkrebs). Metastasen im Peritoneum, grossen Netz und Parametrium. Bronchopneumonien beiderseits. Mitralinsufficienz. Lipomatosis myocardii. Erweiterung des Ductus choledochus und hepat. mit Steinen. Pleuritis duplex.

19. Nr. 1073. Frau, 51 J. Klin. Diagn.: Doppelseitige Pneumonie und Pleuritis nach Resectio vesicae felleae und hepatis bei Carcinoma vesicae felleae. Trismus. Chron. Gallensteinbeschwerden. 20. V. Operation. Offene Wundbehandlung. † 25. V. — A. D.: Hypostatische Pneumonie und Lungenödem beiderseits. Alte Pleuraadhäsionen. Resectio vesicae felleae. Gangrän des abgeschnürten Leberlappens. Peritonitis der Operationsstelle mit Stichkanaleiterung. Doppelseitige Nephritis interstit. und parenchym.

20. Nr. 965. Mann, 64 J. Klin. Diagn.: Carcinomatosis universal. abdominis. Wahrscheinlich primäres Magencarcinom. 10. V. Colostomie ohne alle Hindernisse zu beseitigen, seit 2 Tagen Ileus. † 27. V. — A. D.: Carcinoma pylori (Gallertkrebs). Metastasen im Peritoneum und Lungen. Frische Peritonitis. Colostomie. Abknickung der Flexura lienalis durch Verwachsungen. Pneumonie beider Unterlappen. Geringe Nephritis. Alte Endocarditis. Thrombose der linken Vena iliaca und femor. 2500 ccm Ascites.

21. Nr. 1174. Mann, 52 J. Klin. Diagn.: Resectio flexurae sigmoid. carcinomat. Enteroanastomose mit Friedrich'schem Knopf. Verletzung des linken Ureters. Einnähung des proximalen Endes in die Bauchwunde, da das distale nicht gefunden wird. Operation 8. VI. Wiedereröffnung und Tamponade der Bauchwunde. † 9. VI. — A. D.: Darmanastomose mit Friedrich'schem Knopf (Dehiscenz?). Eitrige Peritonitis. Resektion eines Ureterstückchens. Fixation des centralen Endes in der Bauchwunde, leichte Abknickung desselben mit Erweiterung des Ureters und Nierenbeckens. Retraktion des dicht hinter dem Knopfe frei endigenden peripheren Endes. Myodegeneratio cordis. Septischer Milztumor. Alte Spitzennarbe und Adhäsion rechts. Fettleber.

22. Nr. 1249. Mann, 54 J. Klin. Diagn.: Pylorusstenose nach Ulcus, Gastroenterostomie, Pneumonie. Seit 16 Jahren Ulcusbeschwerden. 10. VI. Operation. Vom 3. Tage ab Pneumonie mit stark hämorrhagischem, nicht riechendem Auswurf. † 19. VI. — A. D.: Ulcus ventriculi an der kleinen Kurvatur, dicht vor dem Pylorus. Am Pylorus ältere Ulcusnarbe, geringgradige Stenose. Dilatation des Magens. Chronische Gastritis. Gastroenterostomie. Lobäre Pneumonien mit eitriger Einschmelzung beiderseits, frische doppelseitige Pleuritis. Diplo- und Strepto-

kokken in Schnitten der Lunge.

23. Nr. 1317. Mann, 62 J. Klin. Diagn.: Cholecystitis, Cholelithiasis, Carcinom vom Choledochus ausgehend, Choledochusverschluss. Eitrige Cholangitis. Sepsis. Nephritis. 20. VI. Probelaparotomie. † 22. VI. plötzlich, unter Atemkrämpfen. — A. D.: Carcinoma vesicae felleae; Metastasen in Leber und Lunge. Empyem der Gallenblase. Cholelithiasis. Verschluss der Hepatici durch Lymphdrüsen. Schrumpfnieren. Icterus. Mikroskop.: Drüsencarcinom.

24. Nr. 1309. Mann, 56 J. Klin. Diagn.: Adenocarcinom der Flexura sigmoidea. Resektion. Enteroanastomosis lateralis. Peritonitis. Pneumonie. † 24. VI. — Sektion verweigert.

25. Nr. 1334. Mann, 64 J. Klin. Diagn.: Peritonitis purulenta post resection. Flexur. sigmoid. carcinom. Anus praeternaturalis. Operation 22. VI. Seit 1 Jahr Stenoseerscheinungen, Blutungen. † 25. VI. — A. D.: Eitrige Peritonitis von dem distalen Stumpf ausgehend nach Resektion der Flexura sigmoid. Proximaler Darmteil als Anus praeternaturalis in die Bauchwand eingenäht. Metastasen in den retroperitonealen Lymphdrüsen an der Aorta und am Arcus aortae. Infiltrationen der Unterlappen. Beginnende Lebercirrhose. Mikroskop.: Gallertkrebs.

26. Nr. 1372. Frau, 41 J. Klin. Diagn.: Resektion des Colon transversum und eines Teiles des Duodenums wegen Lymphosarkom des Mesocolons. Vereinigung des Colon transvers. mit Friedrich'schem, des Duodenum mit gewöhnlichem Murphyknopf. Operationsdauer zwei Stunden. † 29. VI., 8 Stunden nach der Operation. — A. D.: Geringe Nachblutung in der Bauchhöhle nach Entfernung eines Lymphosarkoms im Mesocolon. Vereinigung des resecierten Colons mit Friedrich'schem, des Duodenums mit Murphyknopf. Resektion der Papilla Vateri und des untersten Endes des Ductus choledochus und pancreaticus. Gallige Imbibition der Umgebung. Lebermetastase (reines Spindelzellensarkom!) Parovarialcyste. Myome des Ligam. latum. Endometritis. Dilatatio cordis.

27. Nr. 1385. Mädchen, 16 J. Klin. Diagn.: Carcinoma vesicae felleae. Uebergreifen auf die Leber. Resektion der Gallenblase und der benachbarten Leberteile am 29. VI. Abbindung des Cysticus. Vor drei Wochen Beginn mit Magenkrämpfen. Seit 3 Tagen vor der Aufnahme Icterus; seit 2. VII. Peritonitis. † 3. VII. — A. D.: Eitrig-fibrinöse Peritonitis. Resektion der carcinomat. Gallenblase und des angrenzenden Lebergewebes. Gallige Imbibition der Wunde. Steine in den Hepatici, dem Cysticusstumpf, dem Choledochus bis an die Papilla Vateri. Multiple Lebernekrosen. Lebercarcinom. Septischer Milztumor. Trübung von Leber, Nieren und Herz. Endometritis haemorrhagica. Mikroskopisch: Epitheliom der Gallenblase.

28. Nr. 1479. Frau, 43 J. Klin. Diagn.: Carcinoma ventriculi. Gastroenterostomie, am 9. VII. Pneumonie dextr. † 13. VII. — A. D.: Drüsencarcinom des Pylorus, kontinuierlich fortgesetzt auf Leber und

Bauchdecken. Metastasen auf dem Peritoneum (Douglas und rechtem Zwerchfell), in der Leber, den rechten Inguinaldrüsen und Ovarien. Leukocytäre Pneumonie beider Lungen. Braune Atrophie des Herzens.

29. Nr. 1600. Mann, 33 J. Klin. Diagn.: Pancreascyste, vor drei Wochen Trauma der Oberbauchgegend. 26. VII. Punktion. 2000 ccm seröser Flüssigkeit. 3. VIII. Laparotomie und Einnähung der Cyste in die Bauchwand; durch Verdauungsproben: Pankreascyste festgestellt. Zunehmender Icterus. Verfall. † 7. VIII. — A. D.: Ruptur des Pankreas und Ductus pancreaticus. Cystenbildung in der retrogastrischen Peritonealtasche. Fettnekrose der Cystenwand. Chronische adhäsive Peritonitis. Verschluss des Foramen Winslowii. Icterus, parenchymat. Hepatitis, Nephritis, Myocarditis. Milztumor. Hypostase. Subepicardiale Blutungen. Blutiger Magendarminhalt.

30. Nr. 1739. Frau, 32 J. Klin. Diagn.: Herzschwäche, beginnende Peritonitis? Ulcusperforation? Vor 9 Wochen Puerperium. 14. VIII. Gastroenterostomie bei Narbenstenose des Pylorus. Gallenblasenempyem wird drainiert. Kein Stein. † 15. VIII. — A. D.: Perforation eines Ulcus ventriculi des Pylorus. Lokale Peritonitis. Drainage der verdickten Gallenblase. Perihepatitis fibrinosa purulenta an der Kuppel des rechten Leberlappens. Myodegeneratio cordis. Nephritis.

31. Nr. 1748. Mann, 15 J. Klin. Diagn.: Invaginatio colo-colica. Eintritt 14. VIII. Partielle Desinvagination und Resektion. † 15. VIII. — Sektion verweigert.

32. Nr. 1820. Frau, 52 J. Klin. Diagn.: Ileus infolge Dünndarmstenose. Seit 4 Tagen Ileus. Eintritt 28. VIII. Operation. Narbige Verengerung des Ileums, von altem Einschnürungsring herrührend; Enteroplastik. (Längsspaltung und quere Naht.) † 28. VIII. — A. D.: Peritonitis incipiens localis. Darmnaht. Myodegeneratio cordis. Struma maligna mit Uebergreifen auf die linke Spitze. Lungenödem. Trübung der Nieren.

33. Nr. 1472. Mann, 40 J. Klin. Diagn.: Metastasen nach Rectumcarcinomrecidiv. Pneumonie. Lungenödem. Vor ½ Jahr Amputatio recti carcinomat. Vor 2 Monaten inoperables Recidiv. Vor 14 Tagen Colostomie. † 11. IX. — A. D.: Rectumcarcinomrecidiv. Ausgedehnte Metastasen in den Magengefässen (Ulcera rotunda; 1½ Liter Blut im Darmkanal), in den Lungen, Pleuren, Milz, Leber, regionären Lymphdrüsen, Blase, Prostata, Ureteren, Gehirn und Darm. Myodegeneratio cordis. Milztumor. Lungenödem. Rechts ascendierende Pyelitis. Grosse weisse Nieren. Colostomie.

34. Nr. 1741. Mann, 62 J. Klin. Diagn.: Carcinoma coli transversi mit Drüsenmetastasen. Stenoseerscheinungen. Colostomie. 17. VIII. Enteroanastomose. † 13. IX. — A. D.: Alte Spitzenherde und Pleuraadhäsionen beider Lungen. Bronchopneumonien der Unterlappen. Tuberkulose des Peritoneums. Stenose der Flexura coli dextr. durch grosses

tuberkulöses Geschwür. Miliare Tuberkel in Leber und Nieren. Myocarditis fibrosa.

35. Nr. 1814. Mann, 29 J. Klin. Diagn.: Peritonitis subacuta purulenta abscedens und adhaesiva. 29. VIII. Resektion der 8. Rippe wegen metapneumonischen Empyem. Pyopneumothorax. 21. IX. Entleerung zweier Abscesse in der Ileocoecalgegend; Verletzung der Darmwand. Eröffnung eines prärectalen Abscesses per rectum. 30. IX. Kotiges Exsudat aus der Laparotomiewunde. Streptokokken. † 2. X. — A. D.: Peritonitis purulenta adhaesiva. Abscess mit kotigem Inhalt in der Ileocoecalgegend. Dehiscenz der Darmnaht. Retrocoecaler Abscess bis an die Rippenresektionsstelle reichend, hier Perforation durch das Zwerchfell in rechtsseitiges Empyem. Pyopneumothorax. Kompressionsatelektase der rechten Lunge. Pneumonie der linken Lunge. Perisplenitis und Perihepatitis purulenta adhaesiva. Grosser prärectaler Abscess vom Rectum aus eröffnet.

36. Nr. 1906. Mann. Klin. Diagn.: Carcinoma ventriculi. 18. IX. Gastrostomie. † 13. X. — A. D.: Scirrhus des Magens, fortgesetzt auf die Leber, Metastasen der rechten Nebenniere und Mesenterialdrüsen. Gastritis gangraenosa, Perforation der hinteren Magenwand. Diffuse Peritonitis. Pleuritis links. Hypostat. Pneumonie. Trübung der Nieren. Gastrostomie.

37. Nr. 2135. Mann, 54 J. Klin. Diagn.: Pylorusstenose durch Ulcus. 25. X. Gastroenterostomie. Plötzlicher Herzcollaps. † 3. XI. — A. D.: Myodegeneratio cordis. Anschoppung in beiden Unterlappen. Ulcera rotunda duodeni; Narbenstenose des Pylorus. Milztumor. Stauung in Nieren und Leber. Pancreatitis haemorrhagica? Dilatation und Hypertrophie des Magens. Gastroenterostomie.

38. Nr. 2224. Mädchen, 3 Tage. Klin. Diagn.: Komplete Atresia ani. Kongenitaler Plattfuss links. Keine Vorwölbung der Analgegend. Colostomie. † 5. XI. — A. D.: Persistente Cloake. Fehlende After- und Dammbildung. Uterus bicornis septus. Kolossale Ausdehnung des Rectums, der Flexura sigmoid. und des Colon descendens oberhalb der engen Einmündungsstelle in die Cloake. Mesenterium commune. Colostomie. Hydronephrose und Erweiterung der Ureteren beiderseits.

39. Nr. 2257. Mann, 56 J. Klin. Diagn.: Peritonitis nach Operation wegen Strangulationsileus. Pneumonien; Herzschwäche. 1. XI. akuter Beginn; innere Incarceration. 5. XI: Aufnahme in medicinische Klinik. Auf Einläufe dünne Stühle; 2mal Atropin. 9. XI. Aufnahme in chirurgische Klinik. Laparotomie. † 11. XI. — A. D.: Operationswunde in der Coecalgegend. Verklebung der Darmschlingen. Peritoneale Reizung. Lokale Nekrose an der Valvula B a u h i n i. Bronchopneumonien. Emphysem. Myodegeneratio.

40. Nr. 2266. Mann, 33 J. Klin. Diagn.: Gutartige Stenose des Pylorus mit Dilatation des Magens. Gastroenterostomie. Herzschwäche.

(Pericarditis?) früher Tetanie. † 17. XI. — A. D.: Sanduhrmagen. Pylorusstenose durch altes Ulcus. Gastroenterostomia posterior am oberen Magenabschnitt. Hochgradige Myodegeneratio cordis. Atheromatose. Spitzennarbe. Hautfibrome.

41. Nr. 2311. Mann, 33 J. Klin. Diagn.: Peritonitis purulenta nach Darmperforation durch Trauma. 16. XI. Stoss gegen die rechte Unterbauchgegend mit einer Wagendeichsel. Shok. Aufnahme. Nach 24 Stunden Erscheinungen von Peritonitis. Laparotomie. Darmnaht. † 18. XI. — A. D.: Perforativperitonitis. Vernähung der 2 cm langen Perforationsstelle einer Ileumschlinge. Mesenterialriss. Serosariss an einer anderen Stelle mit Schleimhautbruch. Hypertrophie und Dilatation des Herzens. Lungenemphysem. Trübung von Leber und Nieren. Bauchdrainage.

42. Nr. 459, 2049. Mann, 63 J. Klin. Diagn.: Icterus durch chron. Pancreatitis? (Maligner Tumor?) Cholecystostomie. Peritonitis. Ulcerationen am Gallenblasenhals. Prostatahypertrophie. Cystitis. Seit einem Jahr Urinbeschwerden; Blutung. Seit 6 Wochen Icterus. † 30. XI. — A. D.: Papillär diffuses Carcinom der Blase. Metastase im Pankreaskopf. Atresia ducti Wirsungiani. Ulceration des Pankreas gegen die Bursa retrogastrica. Icterus aller Organe. Blasendivertikel. Trübung von Leber und Nieren. Septischer Milztumor. Hypostase. Injektion der Därme. Cholecystostomie.

43. Nr. 2334. Mann, 36 J. Klin. Diagn.: Grosses Sarkom zwischen Blase und Mastdarm. Kompression des Rectums. Colostomie nach Versuch der Exstirpation. Multiple Fibromata mollusca der Haut. † 1. XII. — A. D.: Grosses Sarkom des kleinen Beckens zwischen Blase und Rectum. (Ausgangspunkt Mesocolon?) Metastasen im Duodenum. Diffuse Peritonitis. Partielle Obstruktion des unteren Ileums und Rectums durch die Geschwulst. Colostomie. Lordose und Skoliose der Wirbelsäule. Hypertrichosis der Sacralgegend. Fibromata mollusca der Haut. Mikroskopisch: Myxomatöses Spindelzellensarkom.

44. Nr. 2282 u. 2377. Mann, 44 J. Klin. Diagn.: Maligner Tumor in der Gegend des Ligamentum hepato-duodenale. (Ausgangspunkt: Duodenum?) Beginn 1898. 26. XI. 00 Gastroenterostomie. 27. XI. 01 Wiedereintritt. Tumor der rechten Oberbauchgegend. 29. XI. Operation. Resektion eines Tumors des Duodenums. Vereinigung des Duodenums mit dem Pylorus durch Naht. Dehiscenz der Naht. Ernährung per os unmöglich; tägliche Kochsalzinfusionen, im ganzen über 50 Liter. 8. XII. Einnähung eines Nélatonkatheters in eine vorliegende Darmschlinge. (Jejunum? Colon?) 10. XII. Einnähung eines Nélatonkatheters in die Magen-Duodenalfistel. 22. XII. Einlegen einer Magensonde in die Magen-Duodenalfistel. † 28. XII. — A. D.: Doppelseitige Pneumonie. Magen- und Duodenalfistel, abgesackte Peritonealfistel. Gastroenterostomie mit Verkümpfung des Lumens auf Federkieldicke. Verdickung der Gallen-

blasenwand. Resektion eines Duodenalstücks. Myodegeneratio cordis. In einer Lymphdrüse zweifellose Drüsencarcinommetastase.

b) aus anderen Gründen.

45. Nr. 222. Frau, 65 J. Klin. Diagn.: Exstirpatio uteri sarcomatosi per laparotomiam am 15. I. Peritoneum mit jauchigen Tumormassen beschmutzt. Peritonitis diffusa. (Ulcus ventriculi?) † 20. I. — Sektion verweigert.

46. Nr. 250. Frau, 56 J. Klin. Diagn.: Amputatio supravaginalis uteri myomatosi. Pneumonie. 23. I. Operation. 24. I. Neuerliche Laparotomie wegen Blutstillung nötig. Seit 29. I. Pneumonie. † 31. I. — A. D.: Amputatio uteri supravaginalis. Thrombose der Arteria und Vena spermatica sin. Thrombose der Vena hypogastr. sin. Stichkanaleiterung der Bauchwunde. Peritonitis diffusa. Pneumonie des rechten Unterlappens. Nephritis interstitialis. Atheromatosis.

47. Nr. 1031. Frau, 40 J. Klin. Diagn.: Amputatio supravaginalis uteri myomatosi. 17. V. Am 18. V. Wiederöffnung der Bauchhöhle wegen beginnender Peritonitis. Bronchitis. Hypostase. 27. V. † im Collaps. — A. D.: Pneumonie des rechten Unterlappens. Pleuraexsudat rechts (500 ccm). Lungenödem. Mitralinsufficienz. Hypertrophie des linken Ventrikels. Alte und frische Endocarditis Aortae und Mitralis. Dilatation des rechten Ventrikels. Parenchym. Nephritis. Amputatio uteri; im Stumpf wenig Eiter.

48. Nr. 1548. Frau, 48 J. Klin. Diagn.: Pneumonie nach Ovariotomie. 20. VII. Wegen doppelseitiger carcinomatös degenerierter Ovarialkystome. Ovariotomie; wegen Nachblutung sekundäre Tamponade und offene Behandlung. † 28. VII. — A. D.: Primäres Gallenblasencarcinom nach Cholelithiasis. Metastasen in der Leber und Peritoneum. Ovariectomia duplex. Lokale peritoneale Reizung im kleinen Becken. Myocarditis fibrosa. Thrombose im Gebiet beider Pulmonalarterien. Infarktbildung und Einschmelzung. Septischer Milztumor. Trübung der Nieren. Lungenödem.

49. Nr. 1587. Mädchen, 15 J. Klin. Diagn.: Pneumonie aller Lappen links, des Oberlappens rechts, Tuberkulose beider Spitzen. 24. VII. Exstirpation doppelseitiger Ovarialtumoren mit Salpingitis tuberculosa. † 30. VII. — A. D.: Exstirpation des Uterus und der Adnexe. Tuberkulose der l. Lunge. Pneumonie des linken Unterlappens. Tuberkulöse Peritonitis. Tuberkulöse Darmgeschwüre. Pleuraadhäsionen. Cystitis ulcerosa diphtherica. Trübung der Nieren.

50. Nr. 1756. Frau. 62 J. Klin. Diagn.: Castratio duplex. 16. VIII. Eintritt mit Ileuserscheinungen. 20. VIII. Laparotomie. Grosses Colloidkystom; collodiale Infiltration des Peritoneums. † 25. VIII. — A. D.: Pneumonie beiderseits. Eitrige Bronchitis. Nephritis interstitialis. Peritonitis fibrinosa. Alte Pleuritis. Amputatio beider Tuben und Ovarien.

51. Nr. 1924. Frau, 59 J. Klin. Diagn.: Carcinoma ovarii sin. mit

Dissemination auf dem Peritoneum. Hypostase. Oedeme. 16. IX. Probelaparotomie. † 23. IX. — A. D.: Carcinoma ovarii sin. Metastasen auf dem Peritoneum und im rechten Ovarium. Peritonitis sero-fibrinosa. Myodegeneratio cordis. Alte Pleuritis. Oedem und Hypostase der Lungen. Gallensteine. Mikroskop.: Kleinalveoläres Carcinom.

52. Nr. 2340. Frau, 39 J. Klin. Diagn.: Lungenembolie? 26. XI. Ovariotomie per laparotomiam bei rechtsseitigem Ovarialkystom. Am 12. Tage plötzlich Atemnot, Collaps. Thrombophlebitiden an beiden Unterschenkeln. † 7. XII. — A. D.: Embolie der Arteria pulmonalis und ihrer beiden Hauptäste, ausgehend von einer Thrombose der linken Vena saphena magna und Vena femoralis; hier Zerfall. Kleine Infarkte in beiden Unterlappen. Alter Spitzenherd. Myodegeneratio cordis. Stauung in Milz, Leber, Nieren. Phlebektasien des Plexus pampiniformis beiderseits ohne Thrombose. Thrombose eines Astes der Vena femoralis dextr.

53. Nr. 2482. Frau, 49 J. Klin. Diagn.: Diffuse Peritonealcarcinose bei primärem Ovarialcarcinom. 12. XII. Eintritt. Diagnose: Myoma uteri. 20. XII. Uterusexstirpation mit Schuchardt'schem Schnitt. Nachweis der Carcinose; im Uterus kein Tumor. † 25. XII. — A. D.: Carcinoma ventriculi. Diffuse Carcinose der Bauchhöhle. Peritonitis diffusa suppurativa acuta. Milztumor. Leber- und Nierentrübung. Erweiterung beider Ureter und Nierenbecken. Myodegeneratio cordis. Hämorrhagisches Pleuraexsudat rechts. Alte Spitzentuberkulose. Hypostase und Oedem des rechten Unterlappens. Drainage der Bauchhöhle per vaginam. Schuchardt'sche Operationswunde. Amputatio uteri. Struma. Mikroskopisch: Infiltriertes Drüsencarcinom.

c) Herniotomien.

54. Nr. 325. Mann, 56 J. Klin. Diagn.: Einklemmung einer Dünndarmschlinge im Halse eines in die Bauchhöhle reponierten Inguinalbruchsacks. (Reposition en masse.) Peritonitis. Kotaspiration. In der Nacht 25./26. I. plötzliche Erkrankung. 30. I. Aufnahme. Laparotomie. Darmschlinge erschien noch lebensfähig. † 31. I. — A. D.: Diffuse Peritonitis. Gangrän einer Ileumschlinge oberhalb eines eingeklemmt gewesenen 8 cm langen Darmabschnittes. Infarcierung des Mesenteriums an der Stelle der Einklemmung. Verschluss der linken Inguinalbruchpforte durch nabelförmige und wandfächerförmige Naht. Netzhernie des Nabels. Icterus. Myocarditis fibrosa. Lungenödem. Trübung der Nieren.

55. Nr. 543. Mann, 56 J. Klin. Diagn.: Incarcerierte Cruralhernie rechts. Herniotomie, Vorlagerung des Darmes; am nächsten Tag Eröffnung der Schlinge. Herzschwäche. † 3. III. — A. D.: Gangrän eines Ileumstücks von 40 cm. Vorlagerung dieser Partie in der rechten Leistengegend. Drainage des zuführenden Schenkels. Beginnende diffuse Peritonitis. Lungentuberkulose mit Cavernenbildung. Hypostase. Prostatahypertrophie, Balkenblase.

56. Nr. 1075. Frau, 55 J. Klin. Diagn.: Eitrige Peritonitis nach Darmresektion wegen incarcerierter linker Schenkelhernie. Enteroanastomose mit Knopf. 13. V. Einklemmung. 17. V. Aufnahme und Herniotomie. † 19. V. — A. D.: Murphyknopfanastomose im Ileum. Gangrän des Darms an der Stelle des Knopfes. Dilatation des abführenden Schenkels vor einer Stenose infolge Achsendrehung und Verklebung von Darmschlingen. Diffuse Peritonitis. Hypostase und Oedem der Lungen. Myomata uteri.

57. Nr. 1902. Frau, 82 J. Klin. Diagn.: Hypostatische Pneumonie nach Operation einer incarcerierten Cruralhernie. Subakute Peritonitis. Seit 7. IX. Incarceration. 9. IX. Aufnahme. Herniotomie. Perforation des Darmes bei der Operation. Resektion von 25 cm Darm. Murphyknopfanastomose. † 15. IX. — A. D.: Pneumonie der rechten Lunge. Kleiner Abscess zwischen Blase und Mastdarm dicht neben der Resektionsstelle. Achsendrehung einer Dünndarmschlinge um 180° und Adhäsion derselben an der Blase; unter ihrem Mesenterialstrange unvollständige Einklemmung einer Dünndarmschlinge. Alte Spitzentuberkulose l. Pleuraadhäsionen. Atheromatose.

58. Nr. 1948. Mann, 41 J. Klin. Diagn.: Sepsis. Diabetes. 19. IX. beiderseitige Radikaloperation wegen Hern. scrotal., rechts nach Bassini, links nach Czerny. † 24. IX. — A. D.: Hämatome und entzündliche Beschaffenheit der Operationswunden. Sepsis. Milztumor; parenchymatöse Hepatitis. Lungenatelektase, rechts Pleuritis adhaesiva. Tuberkulose der Bronchialdrüsen. Chronische Gastritis. Colitis.

59. Nr. 1972. Frau, 56 J. Klin. Diagn.: Hernia cruralis dextr. incarcerata. Darmgangrän. Einklemmung 8 Tage vor der Aufnahme. † 30. IX. — A. D.: Peritonitis diffusa. Gangrän einer Ileumschlinge. Alte und frische Endocarditis mitralis. Myodegeneratio cordis. Emphysem und Hypostase der Lungen. Alte Ulcusnarbe. Herniotomie.

60. Nr. 2384. Frau, 38 J. Klin. Diagn.: Pneumonie. Anus praeternaturalis nach Operation einer incarcerierten Cruralhernie. Vor 5 Tagen Einklemmung des rechten Schenkelbruchs. 27. XI. Eintritt. Herniotomie. Seit 11. XII. Wanderpneumonie, besonders rechts. † 22. XII. — A. D.: Anus praeternaturalis (ohne lokale Entzündung). Pneumonie des rechten Unterlappens mit Einschmelzung und Durchbruch in die rechte Pleura. Pleuritis purulenta. Myodegeneratio cordis. Milztumor. Parenchymat. Nephritis. Status gravidus. (Ende des 3. Monats.)

F. Varia.

1. Nr. 135. Frau, 82 J. Klin. Diagn.: Gangraena senilis des rechten Unterschenkels. Amputatio femoris supracondylica am 8. I. Seit zwei Jahren Ulcus cruris dextr. Kräfteverfall infolge Nahrungsverweigerung. † 14. I. — A. D.: Hochgradige Endarteritis petrificans der Aorta und ihrer Aeste. Verkalkung der Aorten- und Mitralklappen. Emphysem.

Atrophie der Nieren und Leber. Plattenförmiges Adenocarcinoma pylori. Apoplexia uteri. Cervixpolyp. Amput. femor.

2. Nr. 409. Mädchen, 2 J. Klin. Diagn.: Caries manus dextr. Diphtherie. Larynxstenose, Tracheotomie. 2 Mal 1000 J.E. Antitoxin. † 12. III. — A. D.: Tonsillitis diphtherica. Laryngitis, Tracheitis. Bronchitis crouposa. Bronchitis suppurativa. Tuberkulose der Bronchialdrüsen. Oedematöse Durchtränkung der Umgebung der Tracheotomiewunde. Fleckweise Anämien der Leber. Verheilte Wunde an der rechten Hand.

3. Nr. 72. Mädchen, 2 J. Klin. Diagn.: Rhachitis; Pädatrophie. Spontanfrakturen an Armen und Beinen. † 27. III. — A. D.: Doppelseitige Bronchopneumonien. Hochgradige Rhachitis.

4. Nr. 173. Frau, 23 J. Klin. Diagn.: Appendicitis actinomycotica. Seit Sommer 1900 appendicitische Abscesse; Senkungen am rechten Oberschenkel. Vor 14 Tagen Entleerung eines Kotabscesses am Trochanter. Fistel zwischen den Adduktoren. † 3. XI. — A. D.: Retroperitonealer Abscess nach Perforation des Coecums (Wurmfortsatz nicht mehr nachweisbar). Peritonitis adhaesiva localisata. Senkungsabscesse mit verschiedenen Fisteln nach aussen. Peritonitis adhaesiva am Colon descendens, Perforation des Darmes daselbst und Bildung eines grossen, uneröffneten retroperitonealen Abscesses. Adhäsionen des grossen Netzes. Perisplenitis und Perihepatitis. Decubitalgeschwüre und Katarrh im Colon. Trübung von Leber und Nieren. Kleine pneumonische Herde links. Chronische anchylosierende Coxitis dext. Thrombose der Vena cava inferior.

5. Nr. 849. Mädchen, 1 J. Klin. Diagn.: Fractura femoris sin. Larynxstenose, Tracheotomie. Pneumonie. 22. IV. Fraktur. Vor 5 Tagen fieberhafte Angina. † 26. V. — A. D.: Diphtherische Geschwüre an den Stimmbändern. Diphtherische Membranen in der Trachea. Bronchopneumonien. Trübung der Nieren. Stauungsleber. Fract. femor. sin. mit starker Callusbildung.

6. Nr. 1168. Knabe, 10 Wochen. Klin. Diagn.: Hasenscharte. Pneumonie. Vor 10 Tagen Hasenschartenoperation, die durch Husten wieder aufbrach. † 16. VI. — A. D.: Hasenscharte, Wolfsrachen. Bronchopneumonien in beiden Lungen. Offenes Foramen ovale. Mesenterium commune.

7. Nr. 1365. Knabe, 1 Woche. Klin. Diagn.: Spina bifida. Pes equinovarus congenitus, Genu contractum congenitum sin. † 27. VI. unter eklamptischen Erscheinungen. — A. D.: Spina bifida. Myelomeningocele mit ulcerierter, eiternder Oberfläche. Kyphose der unteren Brust- und oberen Lendenwirbelsäule. Entwicklungsstörung des ganzen Rückenmarks. (Fehlender Verschluss des Centralkanals? Geschwulstbildung der dorsalen Meningen?) Völliger Defekt des Kleinhirnwurms. Multiple circumskripte Atrophien des knöchernen Schädeldaches. Fraktur des linken

Femur mit eitriger Einschmelzung der Bruchstelle. Kontraktur des linken Kniegelenks. Doppelseitiger Pes equinovarus. Stenose der Ureterenmündungen. Dilatation des linken Nierenbeckens mit Atrophie des Nierenparenchyms.

8. Nr. 1777. Mann, 65 J. Klin. Diagn.: Gangraena spontanea cruris dextr. Amputatio femoris am 21. VIII. Arteriosklerose. † 25. VIII. — A. D.: Hochgradiges Atherom fast aller Körperarterien, besonders Art. femorales und Art. coron. cordis. Thrombose der Arteria femoralis dextr. Myocarditis fibrosa. Pneumonie des linken Unterlappens. Alte doppelseitige Spitzentuberkulose. Parenchymatöse Nephritis. Fettleber. Cystchen im Gehirn. Amputatio femoris.

9. Nr. 2239. Mann, 30 J. Klin. Diagn.: Lymphomata colli. Chloroformtod. Vor Eintritt des Excitationsstadiums Synkope. † 9. XI. — A. D.: Hypertrophie und Dilatation des linken Herzens, Dilatation und Fettdurchwachsung des rechten Herzens (Bierherz). Lymphomata colli tuberculosa sinistr. Schwartige Degeneration der Fascia colli profunda. Chronische Eiterung mit Abscess- und Fistelbildung im linken Halszellgewebe. Atelektase beider Unterlappen. Milztumor, Lebertumor. Hämochromatose des Darmes. Chronische Leptomeningitis; Oedem der Pia mater.

Vorstehende 136 Todesfälle ergeben auf die Gesamtmenge der 2571 Patienten eine Gesamtmortalität von 5,2% (gegenüber 5,34% 1900).

Bei 17 der verstorbenen Patienten war eine Operation nicht vorgenommen worden; die verbleibenden 120 Todesfälle ergeben auf 1985 Operationen eine Operationsmortalität von 6,04% (gegenüber 5,6% 1900).

Eine kritsche Durchsicht der einzelnen Abteilungen ergiebt ferner folgendes:

I. Von den 13 einer Verletzung Erlegenen starben 7, ohne dass noch der Versuch einer operativen Hilfe gemacht werden konnte; 2mal wurde noch eine Amputation, 3mal eine Trepanation, 1mal eine Laparotomie und 1mal eine Tracheotomie ausgeführt.

II. Von den 17 Fällen der akuten Infektionen starben 2 ohne operativen Eingriff; 6mal wurden Incisionen, Sequestrotomien etc., 1mal eine Amputation, 2mal Rippenresektionen, 2mal eine Pericardiotomie vorgenommen. Hervorzuheben ist der Fall (Nr. 5) von Verletzung des rechten Ventrikels bei der Pericardiotomie. In einem Falle (Nr. 4) hatte sich die Sepsis an eine doppelseitige Hasenschartenoperation angeschlossen. Bemerkenswert sind die 4 Fälle von Tetanus traumaticus, welche sämtlich zum Tode führten. Bei 3 Fällen war Antitoxin angewendet worden.

III. Von den 15 Todesfällen bei Tuberkulose erlagen 8 der fortschreitenden Phthise, bezw. dem Amyloid (darunter ein Fall Nr. 14 mit doppelseitigem Pneumothorax), 4 weitere starben an Miliartuberkulose an der Meningitis, 1 an Endocarditis ulcerosa, 1 an Pneumonie und 1 an diffuser Peritonitis nach Durchbruch eines tuberkulösen Darmgeschwürs. In einem Falle (Nr. 9) schloss sich eine allgemeine Miliartuberkulose an die Exstirpation tuberkulöser Halslymphdrüsen an.

IV. Von den 23 Todesfällen beiTumoren erfolgten 4 ohne vorausgegangene Operation an Kachexie (1 Recidiv). Phlegmone, bezw. septische Infektion trat ein 3mal nach Rectumamputationen, 1mal nach Radikaloperation bei Pharynxcarcinom, 1mal Meningitis nach Exenteratio orbitae. 5mal verursachte die Pneumonie den Tod, 3mal trat Urämie ein durch Kompression der Ureteren. 1mal erfolgte eine Nachblutung aus der Carotis nach Chlorzinkätzung eines Recidivs einer Struma sarcomatosa. Mehrfach war der Collaps die Folge der langen Operationsdauer oder der Blutung während der Operation. Der Todesfall (Nr. 14) nach Exstirpation eines Chondrosarcoma ossis pubis ist wohl auf die Verletzung der Lunge und Pleura bei der Kochsalzinfusion zu beziehen. Im Falle Nr. 18 war der Pyopneumothorax die Folge der Pleuraverletzung während der Operation.

V. Die 53 Todesfälle nach Laparotomien (exklusive Herniotomien) lassen sich in folgende Gruppen einteilen:

1) Collaps oder fortschreitende Kachexie bei Carcinomen: 6 Fälle (Nr. 9, 11, 17, 23, 33, 51).

2) Collaps oder Kachexie bei anderen chronischen Erkrankungen: 3 Fälle (Nr. 6, 37, 40).

3) Collaps oder Peritonitis bei akuten Erkrankungen, nicht infolge der Operation: 11 Fälle, darunter Peritonitis nach Ruptur der Gallenblase (Nr. 14), des Pankreas (Nr. 29), des Magens (Nr. 30), des Darmes (Nr. 3, 7, 41) nach innerer Einklemmung (Nr. 2, 39), nach Invagination (Nr. 31), Strangulationsileus (Nr. 32), Pancreatitis haemorrhagica (Nr. 1).

4) Fortschreitende Eiterung, bezw. Peritonitis bei eitrigen Processen: 1 Fall (Nr. 36). Perforation des Magens bei gangränösem Carcinom.

5) Pneumonie: 12 Fälle. Lungeninfarkt 1 Fall (Nr. 48). Embolie der Arteria pulmonalis (Nr. 52).

6) Technische Fehler, bezw. Unvollkommenheiten sind in 19 Fällen verantwortlich zu machen: 7mal Peritonitis nach Resektionen des Magens oder Darmes (Nr. 5, 15, 16, 21, 24, 25, 44), darunter war

4mal Dehiscenz der Naht die Ursache der Peritonitis (Nr. 5, 15, 21, 44). 2mal nach Operationen an der Gallenblase (Nr. 27, 42). 5mal traten Nachblutungen auf (Nr. 8, 12, 26, 46, 48), darunter war 1 Hämophilie (Nr. 12).

Die 7 Todesfälle nach Herniotomien (6 Incarcerationen) sind 5mal Folge der Peritonitis, 2mal der Pneumonie gewesen. In den meisten Fällen kamen die Patienten viel zu spät mit bereits beginnender Peritonitis oder ausgedehnter Darmgangrän zur Aufnahme. Hervorzuheben ist der Fall von Sepsis bei einem Diabetiker nach doppelseitiger Herniotomie ohne vorausgegangene Incarceration (Nr. 58). In 2 Fällen fand sich bei der Sektion noch eine Achsendrehung des Darmes (Nr. 56, 57).

VI. Die unter „Varia" zusammengefassten Todesfälle verteilen sich folgendermassen: 2mal Kräfteverfall bei hochgradiger Arteriosklerose und Amputationen bei Gangraena senilis (Nr. 1, 8), 2mal Diphtherie (Nr. 2, 5), 1mal Aktinomykose (Nr. 4), 1mal Pneumonie nach Hasenschartenoperation (Nr. 6). Besonders hervorzuheben ist der Fall von Missbildung (Nr. 7). 1mal erfolgte ein Chloroformtod bei starker Herzerkrankung (Nr. 9).

II. Spezieller Teil.

I. Kopf und Ohr.

(Bearbeitet von Dr. Völcker.)

(70 Fälle; 57 M., 13 W., 8 †.)

A. Verletzungen.

(46 Fälle; 43 M., 3 W., 8 †.)

1. Weichteilverletzungen (14 M., 1 W., 1 †).

a) Ohne Hirnerscheinungen.

Stichwunden, Schnittwunden und Rissquetschwunden der Schädeldecken. Durch Sturz vom Wagen, vom Eisenbahnzug, vom Gerüst, bei Schlägereien etc. entstanden. (242, 740, 777, 1616, 1875, 1890, 2046, 2188, 2494). Die Behandlung bestand je nach der Lage des Falles in primärer Naht oder Tamponade. In allen Fällen Heilung, bei Nr. 1430 Wundinfektion leichteren Grades.

In einem Falle Komplikation mit Tetanus.

Nr. 1162. 38j. Mann. Am 19. V. Hieb auf den Hinterkopf mit einem Hirschhorngriff. Die Wunde eiterte, in der Schläfengegend Abscessincision. Seit 28. V. Trismus. Aufnahme 30. V. Schwere Form des Tetanus mit allgemeinen Krämpfen und zunehmendem Fieber. Behandlung mit Opium und Chloral. Thermokauterisation der Wunde. 1. VI. Tracheotomie wegen Glottiskrampf. 2. VI. Exitus. Keine Gehirnerkrankung, keine Knochenverletzung. Ekchymosen auf Pleura und Pericard.

In einem Falle von traumatischer Osteophlebitis cranii wurde durch rasches Eingreifen ein über Erwarten günstiges Resultat erzielt.

Nr. 817. Der 5j. Knabe hatte sich vor 1/4 Jahr eine Kopfwunde zugezogen, die seitdem fistelte. Seit 3 Tagen Fieber bis 41°. Die Trepanation ergab Eiter in der Diploë; durch Entfernen des Eiterherdes Heilung.

Mit Erscheinungen von Commotio cerebri. (448, 990, 1412).

In allen Fällen Sturz auf den Kopf, leichtere Wunden der Weichteile, Bewusstlosigkeit, während längerer Zeit. Ohne zurückbleibende Störungen geheilt.

2. Komplicierte Schädelfrakturen (8 M., 1 W., 2 †).

a) Ohne Hirnverletzung.

Nr. 1126. 26j. Mann. Durch Beilhieb Wunde in der Scheitelgegend mit Fissur des Knochens. Keine cerebralen Symptome. Glatte Heilung.

Nr. 2005. 30j. Mann. Durch Steinwurf vor 6 Tagen Quetschwunde am Hinterkopf mit Depression des Knochens. Kopfschmerzen und Erbrechen nur vorübergehend. Heilung.

Nr. 2069. 21j. Mann. Im linken Scheitelbein steckt eine abgebrochene Messerklinge von 9 mm Länge, welche nach Abmeisseln einiger Knochenspäne extrahiert wird. Glatte Heilung.

Nr. 2168. 9j. Mädchen. Durch Fall entstand eine Splitterfraktur des rechten Scheitelbeins mit grosser Lappenwunde. Entfernung der Splitter, Dura nicht verletzt. Heilung.

b) Mit Hirnverletzung.

Nr. 1487. 21j. Mann, s. 1899 Nr. 766/1728. Damals Trepanation wegen traumatischen Hirnabscesses. Jetzt Stockhieb in die frühere Knochenlücke (linke untere Scheitelbeingegend). Im Bereich der Lücke ist das Gehirn zertrümmert. Die Knochenränder deprimiert. Rechter Arm, Bein und Facialis gelähmt, Aphasie. Nach Behebung der Splitter und Tamponade der gequetschten Hirnpartie ist der Verlauf günstig, die Hemiplegie verschwindet ganz, partielle Aphasie, Agraphie und Alexie bleibt bestehen. 14. XI. Deckung des Defektes durch Plastik nach Müller-König, Heilung per primam.

Nr. 1535. 44j. Mann. Sturz auf das Pflaster. Vollständig bewusstlos, teilweise in hochgradigem Erregungszustand. In der rechten Schläfengegend 6 cm lange Quetschwunde; in ihrem unteren Teile eine deutliche Depression im Knochen, nach vorn und hinten davon zackige Fissuren. Puls 50. Blutsuffusion der Lider. Behebung der Depression, Dura nicht verletzt; kein Hämatom. Exitus nach 21 h. Sektionsbefund: Schädeldach- und Schädelbasisfraktur, Quetschung des rechten Temporallappens, kleines Hämatom in der rechten mittleren Schädelgrube, Rippenfraktur, Claviculafraktur, Leberruptur, Nierenruptur, retroperitoneales Hämatom.

Nr. 1629. 4j. Knabe. 14 Tage vor der Aufnahme komplicierte Fraktur des rechten Schläfenbeins, Eiterung, Abstossung von Knochensplittern. Linksseitige Hemiparese. Hohes Fieber, epileptiforme Anfälle. Unter den eitrig infiltrierten Hauträndern kommt man auf einen wallnussgrossen, teilweise gangränösen Hirnprolaps, der zum Teil abgetragen wird. Ungünstiger Verlauf, stets hohes Fieber, Erbrechen, Krämpfe,

Nackensteifigkeit. Exitus nach 17 Tagen. Ausgedehnter encephalitischer Herd in der rechten Hemisphäre; eitrige Meningitis (Staphylococcus albus).

Nr. 445. 32j. Mann. Conamen suicidii. Schuss in die linke Schläfe mit einer 6 mm Büchse, 2fingerbreit nach aussen vom äusseren linken Augenwinkel. Geringe Ptosis, Protrusio bulbi, Bewegungsbehinderung des Bulbus. Sehvermögen verschwunden, Bewusstsein erhalten.

Nr. 1977. 18j. Mann. Conamen suicidii. Revolverschuss oberhalb der rechten Augenbraue. Keine motorischen oder sensibeln Störungen, keine schweren Hirnerscheinungen. Sitz der Kugel unbekannt. Mit geheilter Wunde entlassen.

3. Schädelfrakturen ohne äussere Wunden (14 M., 1 W., 5 †). Während wir bei komplicierten Schädelfrakturen, die frisch in die Klinik kommen, gerne die Wunde erweitern, um Schmutz, Haare u. dgl. zu entfernen und eventuelle Depressionen zu beheben suchen, sind wir geschlossenen Frakturen der Schädelkonvexität gegenüber natürlich konservativ, sehen aber in den Erscheinungen des Hirndruckes, auch wenn sie nur gering sind, oder in den Zeichen der Rindenreizung, oder in tiefen Depressionen an und für sich Indikationen für die Trepanation. Bei Frakturen der Schädelbasis beschränkt sich die Therapie meist auf absolute Ruhe, Eisblase und dgl. Nur in einigen Fällen zwangen die Verhältnisse zu sofortigem Eingriff.

a) Frakturen der Konvexität.

Nr. 240. 10j. Mädchen, verletzt bei der Kollision eines Lastfuhrwerks mit einem Eisenbahnzug. Depressionsfraktur am linken Tuber frontale mit Hämatom. Unter konservativer Behandlung völlige Heilung.

Nr. 918. Sturz aus 3 m Höhe mit dem Kopf auf eine eiserne Schiene. Oberflächliche Hautabschürfung, Hämatom unter der Galea. Soporöser Zustand, nach 24 h Aufregungszustände und Sinken der Pulsfrequenz. Am 3. Tage Incision, Behebung der Depression im linken Os parietale. Gute Rekonvalescenz.

Nr. 969. 3j. Knabe. Depressionsfraktur des rechten Os parietale durch Ueberfahren vor 36 h. Seitdem Bewusstlosigkeit und Erbrechen. Behebung der Depression nach Ablösen eines Hautperiostlappens. Dura nicht verletzt. Die Splitter werden zum Teil wieder eingelegt. Prima intentio.

Nr. 1118. 12j. Knabe. Vor 1 Stunde Sturz auf den Kopf aus 2 m Höhe. Geschlossene Depressionsfraktur des linken Tuber parietale mit schwappendem hämatom. Sopor. Rechtsseitige epileptiforme Zuckungen, anfallsweise auftretend. Zungenförmiger Lappen. Behebung eines thalergrossen, deprimierten ganz gelösten Splitters. Incision der Dura zur Prüfung auf subdurales Hämatom, was sich aber

nicht findet. Wiedereinlegen des Splitters, Hautnaht; glatte Heilung. Keine Anfälle mehr.

Nr. 1944. 46j. Mann. Sturz aus dem Wagen. Hämatom der linken Schläfe, geringe Depression. Die Benommenheit schwindet rasch. Keine Operation. Heilung.

b) Schädelbasisfrakturen.

Nr. 521. 32j. Mann. Durch fallende Steine im Steinbruch getroffen, sofort bewusstlos. Trachealrasseln durch aspiriertes Blut. Tracheotomie. Exitus nach wenigen Stunden. Sektion: Komminutivfraktur des Stirnbeins, Querfraktur der Schädelbasis, herausgesprengtes Knochenstück aus dem Rand des Foramen magnum. Ausgedehnte Zerquetschung des Gehirns.

Nr. 1025. 26j. Mann. Hufschlag gegen den Kopf vor 3 Tagen. Kurzdauernde Bewusstlosigkeit. Blut aus dem rechten Ohr. Beim Aufstehen Schwindel und Kopfschmerzen. Keine äussere Wunde. Perforation des Trommelfells im hinteren unteren Quadranten. Behandlung mit Bettruhe, Eisblase, Tamponade des äusseren Gehörganges. Nach 3 Wochen beschwerdefrei entlassen.

Nr. 1122. 46j. Mann. Kurz vor der Aufnahme Sturz auf den Kopf aus 4 m Höhe. Bewusstlosigkeit nur kurz, sofort in die Klinik. Blutung aus dem rechten Ohr, Bluterguss ins linke Mittelohr. Linksseitige Facialislähmung. Beiderseitige Taubheit. Nach 5 Tagen Delirium tremens; deshalb 3 Wochen in der Irrenklinik untergebracht. Darnach ist Pat. wieder bei klarem Bewusstsein, die Facialislähmung im Rückgehen begriffen, aber komplete Taubheit auf beiden Ohren. Auch Knochenleitung aufgehoben. Wahrscheinlich Verletzung der beiden N. acustici.

Nr. 1366. 30j. Weichensteller, von einem Eisenbahnzug zur Seite geschleudert. Sofort in die Klinik. Komplicierte Fraktur des rechten Unterschenkels. Grosse Wunde über der rechten Articulatio sacro-iliaca mit Splitterung des Os ilei. Während diese Wunden gereinigt und verbunden wurden, zunehmender Collaps, Exitus nach 2 Stunden. Sektion: Fraktur beider Felsenbeine durch das Foramen magnum verlaufend. Fraktur des 10. Brustwirbels.

Nr. 1434. 28j. Zimmermann. Sturz 4 m hoch vom Gerüst, bewusstlos in die Klinik gebracht. Schädelbasisfraktur, Fraktur des Sternum, der Wirbelsäule, Tracheotomie wegen Blutaspiration, Exitus nach 1 Stunde.

Nr. 1659. 21j. Student. Vor 3 Tagen Sturz vom Rade. Sofortige Bewusstlosigkeit. Vom 2. Tage ab Somnolenz. Blutsuffusion des rechten Augenlides und der rechten Regio mastoidea. Oculomotoriuslähmung rechts. Pulsverlangsamung. Clavicularfraktur rechts. Bettruhe. Eisblase. Hei-

lung der Hirnsymptome. Die Oculomotoriuslähmung blieb bestehen.

Nr. 1958. 38j. Mann. Vor 8 Tagen brach Pat. auf einem Marsche zusammen und schlug mit dem Schädel auf den Boden. Seitdem Blutung aus dem linken Ohr und Schwindelgefühl. Klin. Diagn.: Fraktur baseos cranii. Haematotympanon dextrum. Ruptura membran. tympan. sinistri. In der Ohrenklinik weiterbehandelt.

Nr. 2010. 25j. Mann. Unfall durch Kompression des Schädels zwischen Erdboden und einem von einem Bau herabgelassenen schweren Balken. Zuerst Bewusstlosigkeit und Erbrechen. Blut aus Nase und linkem Ohr. Lähmung im Gebiet des linken N. facialis ohne Gaumensegellähmung und Geschmacksstörung. Lähmung des linken Abducens. Heilung mit zurückbleibender Abducenslähmung. Schwindelgefühl und Facialislähmung erheblich gebessert.

Nr. 2056. 30j. Maurer. Von einem fallenden Balken aus 3 m Höhe auf den Kopf getroffen. Vollkommene Bewusstlosigkeit. Linksseitige Hemiparese. Motorische Unruhe der rechten Körperhälfte. Pupillenstarre beiderseits. Blutung aus der Nase. Puls 46. Exitus nach 18 h. Sektion: Querverlaufende doppelseitige Schädelbasisfraktur. Zerreissung des hintern Astes der Art. meningea media auf beiden Seiten. Grosse subdurale Hämatome. Quetschung und Hämorrhagien der Gehirnrinde.

Nr. 2091. 42j. Mann. Sturz von einer Treppe. Seitdem Bewusstlosigkeit. Protrusio bulbi sinistri. Hamorrhagie in der Conjunctiva bulbi. Pupillenträgheit. Atmung stertorös, oft vom Cheyne-Stokes'schen Typus. Doppelseitige Pneumonie. Exitus am 4. Tage nach der Verletzung.

4. Commotio cerebri (4 M.).

Nr. 1997. 22j. Mann. Sturz von einer Leiter aus ca. 6 m Höhe. 5stündige Bewusstlosigkeit, Erbrechen. Keine sicheren Zeichen von Schädelbasisfraktur. Spasmen der Beine, Störung der Urin- und Stuhlentleerung. Diagnose: Commotio cerebri, Contusio medullae spinalis. Nach der Lumbalpunktion, die blutige Flüssigkeit ergiebt, Besserung.

Nr. 2070. 21jähr. Bremser. Sturz vom Wagen. Leichte Commotionserscheinungen. Nach 1 Tag entlassen.

Nr. 2293. 57j. Mann. Sturz aus dem Wagen in angetrunkenem Zustande. Bewusstlosigkeit, Erbrechen. Commotio cerebri. Fractura costae VII dextrae. Excoriationen im Gesicht und am Thorax. Rasche Besserung und Heilung.

Nr. 2531. 29j. Mann, seit seiner Jugend an Epilepsie leidend, aus der Nervenheilanstalt entwichen und bei dem Fluchtversuche einen 30 m hohen Steinbruch heruntergerutscht. Keine Blutung aus Nase oder Ohr, rasche Wiederkehr des Bewusstseins. Nach 3 Tagen Commotionserscheinungen verschwunden.

5. Folgezustände von Schädeltraumen (3 M.).

Nr. 1052. 18j. Mann. 4 Wochen vor der Aufnahme Schlag auf den Schädel, worauf eine bestehende linksseitige Abducenslähmung zurückgeführt wird. Bei dem Mangel sonstiger Symptome Verlegung auf die Augenklinik.

Nr. 1124. 16j. Mann. Vor 2 Jahren Sturz auf den Kopf. In den letzten 4 Wochen 3 epileptische Anfälle. An der linken Stirnseite die Narbe des Unfalles, nicht fixiert, nicht schmerzhaft, keine Schädeldepression. Anfall nicht beobachtet. Zunächst wieder entlassen auf die innere Klinik.

Nr. 2090. 42j. Mann. Vor 6 Jahren Trauma des Schädels. Seit 5 Jahren angeblich sehr heftige Kopfschmerzen. Klage wegen Unfallrente. Zahlreiche Begutachter. Definitiv vom Reichsversicherungsamt abgewiesen. Objektiv nichts nachweisbar als eine kleine verschiebliche Narbe. Letztere wird in Chloroformnarkose excidiert. Pat. fühlt sich durch die Operation sehr erleichtert.

B. Entzündungen.

(5 M., 6 W.)

1. akute.

Nr. 214. L. T. 16jähr. Mann. Vor 14 Tagen kleine Kopfverletzung. Primäre Naht. Aufnahme wegen beginnender Phlegmone. Incision. Heilung.

Nr. 599. L. R. 20jähr. Mann. 8 Tage vor der Aufnahme Schussverletzung der rechten Stirngegend. Auswärts Fremdkörperextraktion. Seit 2 Tagen hohes Fieber. Trepanation an der Verletzungsstelle ergiebt keinen Weichteilabscess, keine Osteomyelitis cranii, keinen Gehirnabscess (Punktion). Fieber erklärt durch Erysipelas capitis. Nach 9 Tagen kritischer Abfall. Genesung.

Nr. 727. S. K. 1¾jähr. Knabe. Seit mehreren Tagen Schmerz im linken Ohr, Anschwellung des Proc. mastoideus, Fieber. Ausräumen der vereiterten Zellen des Warzenfortsatzes. Fieberabfall. Mit Fistel vorläufig entlassen.

2. chronische.

a) des Schädels.

Nr. 389. 29jähr. Frau. Zweifelhafter Fall von Malum suboccipitale. Incision eines Abscesses im hinteren Halsdreieck, der von der Schädelbasis herunterkam. Gravida im letzten Monat. Nach der Entbindung Exkochleation der Fistel, Halskrawatte.

Nr. 44 und 1966 (2 W.). Malum suboccipitale, Glisson'sche Schlinge und Extension. Mit Krawatte entlassen.

Nr. 1573. C. S. 57jähr. Frau (s. 1899 Nr. 172). Pat. leidet seit

3 Jahren an Geschwüren und Abscessen des Kopfes, die oft operativ behandelt wurden. Ausräumen käsiger Abscesse des Schädeldaches. Diagnose: Periostitis gummosa. Durch Jodkali rasche, dauernde Heilung.

Nr. 2275. 42jähr. Frau. Lues gummosa des Schädels und der rechten Clavicula. Incision. Exkochleation. Innerlich Jodkali. Heilung.

b) des Ohres.

Bei zwei Fällen von chronischer Mittelohreiterung (1442. 1991). (1 W., 1 M.) wurde die Radikaloperation gemacht. In dem einen Falle Verletzung des N. facialis mit konsekutiver Lähmung.

In einem anderen Falle (Nr. 1833. 36jähr. Mann), wo in der hiesigen Ohrenklinik im Jahre 1901 die Radikaloperation ausgeführt war, und der über Schmerzen im Hinterhaupte klagte, konnte der Verdacht auf Hirnabscess nicht bestätigt werden.

C. Tumoren.

(8 Fälle; 7 M., 1 W.)

1. Carcinome der Ohrmuschel.

Nr. 275. Ph. G. 47jähr. Mann. Vor einem Jahr in scharfem Wind Erfrieren der linken Ohrmuschel. Seitdem Ekzem und Geschwürsbildung, jetzt vom freien Rande her die Hälfte der Ohrmuschel zerstört. Excision des Geschwürs. Gründliche Ausräumung der tiefen Halsdrüsen.

Nr. 360. 67jähr. Frau (s. 1900 Nr. 1994). Resektion der carcinomatösen Ohrmuschel. Recidiv in loco, gründlich excidiert.

Nr. 915. J. S. 74jähr. Mann. Seit zwei Jahren zunehmendes Geschwür, das die Ohrmuschel grossenteils zerstört und als hühnereigrosser, ulcerierter Tumor auf die Nachbarschaft übergegriffen hat. Exstirpation. Transplantation. Anatom. Diagnose: Retezellencarcinom.

Nr. 1419. B. M. 70jähr. Mann. Seit einem Jahr Geschwür der Ohrmuschel, jetzt grosser, jauchender Tumor, mit Drüsenschwellung. Exstirpation von Tumor und Drüsen. Verhornendes Epithelialcarcinom.

Nr. 1941. P. W. 59jähr. Mann. Seit 3/4 Jahr entstandener, jetzt apfelgrosser Tumor von der Rückfläche der Ohrmuschel ausgegangen. Exstirpation, Transplantation, Drüsenexstirpation. Heilung. Verhornendes Epithelialcarcinom.

2. Tumoren der Schädeldecken.

Nr. 1956. G. M. 56jähr. Mann. Seit vielen Jahren bestehendes, langsam gewachsenes Carcinom der Schläfengegend. Excision, Transplantation. (Epithelialcarcinom mit geringer Verhornung.)

Nr. 1013/1689. J. M. S. 33jähr. Mann. Im Jahr 1896 entstandene Geschwulst am Hinterkopf, ohne bekannte Ursache. Auswärts schon 4 Mal operiert. Wegen abermaligen Recidivs Aufnahme in die Klinik (9. Mai). Am Hinterhaupte finden sich zwei harte, dem Knochen fest aufsitzende, wallnussgrosse Tumoren, zur Seite der alten Narbe.

Exstirpation mit dem Periost, Transplantation. Exstirpation von Drüsen am Halse. Glatte Heilung. Mikrosk.: Fibrosarkom.

Wiedereintritt 5. August. Recidivknoten abwärts von der letzten Operationsstelle, am Ansatz der Nackenmuskeln. Möglichst radikale Exstirpation, Thermokauterisation der Wunde. Heilung per granulationem. - - Wiedereintritt Ende des Jahres. Recidiv in der Nackenmuskulatur. Coley'sches Serum. Kein Erfolg. Durchbruch des Tumors in den Wirbelkanal. Zuerst ziemlich deutliches Bild der Brown-Séquard'schen Lähmung, das sich bald verwischt. Rasch zunehmende Lähmung aller 4 Extremitäten; Exitus im Städtischen Krankenhaus in Mannheim.

3. Hirntumor.

Nr. 1244. H. W. 33jähr. Mann. Nie schwer krank. Keine Tuberkulose, keine Lues. Ende April ziemlich plötzlich mit Kopfschmerzen, Schwindelgefühl, Erbrechen, Pulsverlangsamung. Später kam Doppelsehen und Sprachstörung hinzu. Ende Mai Abducensparese rechts, Facialisparese rechts, Taubheitsgefühl der rechten Hand, beginnende Stauungspapille, zunehmende rechtsseitige Hemiplegie. Hg-Kur und Jodkali ohne Erfolg. Aufnahme 8. VI. 1901. Sopor, viel Kopfschmerzen, viel Erbrechen, Stauungspapille links stärker als rechts. Sensorische Aphasie und die obigen Symptome. Diagnose: Tumor? Abscess? — 11. VI. Operation: Zahlreiche Schmisse in der linken Stirnbein-Scheitelbeingegend. Wagner'scher Lappen über der linken motorischen Region von 11 cm Länge, 10 cm Breite, 7 cm Basisbreite. Dura rauh, hyperämisch. Incision der Dura. Gehirnoberfläche anscheinend normal, ganz vorne gegen das Frontalhirn zu gelbe Erweichung. Probepunktion hier ohne Ergebnis. Excision eines kleinen Stückchens der erweichten Partie zur Untersuchung (ergab nichts Besonderes). Tamponade durch eine Lücke des Lappens. Zurückklappen des letzteren. Naht. — Verlauf fieberfrei. Anfangs Besserung, sowohl der Aphasie als der Hemiplegie. Sehstörung und Abducenslähmung ziemlich unverändert. Erbrechen und Kopfschmerz fast ganz beseitigt. Diagnose unsicher. — Ende Juli fing Pat. wieder an zu gehen und wurde im August in ein Sanatorium zu Sprechübungen und Massage entlassen. Der Lappen war nicht knöchern eingeheilt, sondern abgehoben. Von September ab neuerdings Verschlechterung, Druckerscheinungen, Kopfschmerz, Erbrechen, Coma. Exitus 24. XII. 1901. - - Die Sektion ergab einen apfelgrossen, corticalen Tumor (Endotheliom der Pia und Arachnoidea), der im linken Frontalhirn, also etwas weiter vorne als der Wagner'sche Lappen, lag und deshalb nicht gefunden worden war. Die gelbe Erweichung hatte seiner Peripherie angehört. Er wäre exstirpabel gewesen. Kleine Metastasen in der Konvexität beider Grosshirnhemisphären. Nussgrosse Metastasen in den Payer'schen Plaques des Ileum. Wallnussgrosser Gallenstein.

D. Angeborene Krankheiten.

(1 M., 2 W.)

Nr. 937. 3/4j. Mädchen. Hydrocephalus (Schädelumfang 64 cm). Spina bifida sacralis mit nussgrosser Meningocele. Rectalprolaps. Operation abgelehnt.

Nr. 976. 26j. Mann. Seit der Kindheit bemerkte Geschwulst, in der letzten Zeit gewachsen, jetzt apfelgross, weich fluktuierend, in der Medianlinie in der Gegend der grossen Fontanelle sitzend. Dermoidcyste mit dem Periost verwachsen, keine Knochenlücke, Exstirpation, Heilung.

Nr. 1446. 1/2j. Mädchen. Kleines Angioma capillare über dem Occiput, median gelegen. Excision, primäre Naht.

E. Varia.

(1 M., 1 W.)

Nr. 1151. A. St. 42j. Fran. Seit 4 Jahren nach dem Puerperium aufgetretene, anfangs anfallsweise, später konstante neuralgiforme Occipitalschmerzen. Sonst gesunde Frau. Nervenstatus negativ. Der Schädel ist namentlich in der Gegend des rechten Hinterhauptbeins stark druckempfindlich. Occipitalnerven scheinbar intakt. Auf Drängen der Patientin und weil man eine Pachymeningitis externa vermutete, Operation. Osteoplastischer Lappen der rechten Occipitalgegend, von 6—7 cm Seitenlänge. Knochen sehr hart und auffallend dick. Dura nicht verdickt wird incidiert. Gehirnoberfläche ohne Besonderheit. Punktion und Incision des Gehirns ohne Ergebnis. Diagnose: Postpuerperale Sklerose des Schädels. Heilung per primam. Schmerzen durch die Operation beseitigt, recidivieren nach 1/2 Jahr.

Nr. 2287. 11j. Knabe, seit der Geburt an Epilepsie leidend, seit dem 4. Jahre Lähmung der Arme und Beine, in letzter Zeit Spasmen und zunehmende Verblödung. Diagnose: Chronische Encephalitis? Operation abgelehnt.

II. Gesicht, Nasen- und Mundhöhle.

(Bearbeitet von Dr. Völcker.)

(165 Fälle; 105 M., 60 W., 4 †.)

A. Verletzungen.

(9 M., 1 W.)

Verbrennungen (2 M., 1 W.).

Brandwunden 1. und 2. Grades, wesentlich im Gesicht und auf der

Brust und den Vorderarmen, mit Kalkwasser-Leinölliniment behandelt. Im Fall 1125 durch eine Flamme am Ziegelofen, im Fall 1521 durch Spiritusexplosion, im Fall 2099 durch heisses Wasser entstanden. In allen guter Erfolg.

Schusswunde.

Nr. 836. 41j. Mann. Tuberculosis pulmonum. Conamen suicidii durch Schläfenschuss. Cirkulärruptur des Bulbus, Enukleation, Heilung. Kugel nicht gefunden, wahrscheinlich in einer Nebenhöhle der Nase.

Rissquetschwunden.

Nr. 206. 46j. Mann und 2263, 2j. Knabe. Risswunde der Wange durch Hufschlag. Naht, Heilung.

Nr. 1531. 28j. Mann. Sturz aus dem Wagen. Rissquetschwunde am unteren Augenhöhlenrand mit teilweisem Verlust des Lides. Nach Heilung der Wunde plastische Deckung.

Unterkieferfraktur.

Nr. 741. 42j. Mann. Durch Hufschlag Verlust der oberen und unteren Schneidezähne. Fraktur des Unterkiefers in der Höhe der rechten Prämolaren. Keine starke Dislokation. Silberdrahtumschlingung der Zähne. Guter Erfolg.

Nasenbeinfraktur (2 M.)

Nr. 1802, Sturz in der Trunkenheit und 2487 Faustschlag. Jodoformgazetamponade.

Fremdkörper.

Nr. 763. 19j. Mann J. B. Weihnacht 1900 Stich am oberen rechten Lid mit einem Messer, das noch in der Lederscheide stack. Die Metallhülse, welche das Ende der Lederscheide bildet, blieb zurück (ca. $2^1/_2$ cm lang). Auf der Röntgenphotographie von der Seite her deutlich zu sehen. In sagittaler Richtung Lage nicht zu bestimmen. Auswärts schon zweimal gesucht. Lage des Fremdkörpers in der Orbita oder Fossa retromaxillaris vermutet. Osteoplastische Zurückklappung der äusseren Orbitalwand nach Krönlein. Fremdkörper nicht gefunden. Wundheilung. Wahrscheinlich im Sinus ethmoidalis. Ab und zu Kopfschmerzen.

B. Entzündungen.

(78 Fälle; 47 M., 31 W.)

1. Akute (16 M., 11 W.).

Furunkel.

Nr. 2073. 17j. Mädchen. Furunkel am linken Nasenloch. Wegen Oedem des Gesichts Aufnahme. Breite Spaltung. Heilung.

Nr. 882. 17j. Mann. Grosser Furunkel am Kinn. Fieber. Breite Incision. Heilung.

Nr. 2100 W. und 2157 M. Phlegmonöse Entzündung der Oberlippe nach Furunkel. Breite Spaltung. Heilung.

Parulis. (13 Fälle; 8 M., 5 W. Nr. 411, 420, 466, 631, 660, 732, 865, 954, 1216, 1558, 1687, 1839, 1850). Leichtere Fälle von Parulis, 12mal am Unterkiefer, 1mal am Oberkiefer. 11mal durch kariöse Zähne, 2mal durch den durchbrechenden Weisheitszahn verursacht. In 10 Fällen Incision. 3mal Spontandurchbruch nach dem Munde, 4mal sofortige Extraktion der schuldigen Zähne, in den anderen wurden dieselben sekundär extrahiert. Die beiden Weisheitszähne mussten nicht extrahiert werden.

Peritonsillarer Abscess (1 M., 1 W.).

Nr. 1917 und 2570. Incision, Heilung.

Angina Ludovici (2 M.).

Nr, 840 und 1296. Starke Schwellung des Mundbodens und der Zunge. Incision vom Munde aus, Heilung.

Osteomyelitis (2 W.).

Nr. 2137. Subakute Osteomyelitis des aufsteigenden Unterkieferastes links, von Zahnwurzelperiostitis ausgehend. Incision, später Sequesterextraktion. Heilung.

Nr. 2193. B. R. 18j. Mädchen. Ohne bekannte Veranlassung am 24. X. Anschwellung der rechten Augenlider und Fieber. 27. X. Aufnahme in die Augenklinik. Incision am oberen Augenhöhlenrand. Wenig Eiter. Keine Besserung. 28. X. Aufnahme. Starkes Oedem der rechten Gesichtshälfte. Incision am Nasenrücken, und der Wange entleert ziemlich Eiter. Processus frontalis des Oberkiefers und Os nasale vom Periost entblösst. Eiter enthält Staphylococcus albus. Allmählicher Fieberabfall. Rückgang der Schwellung und Eiterung. Heilung ohne Fistel. Nasengerüst sinkt etwas ein. Metastatische Anschwellungen über dem Kreuzbein und in der rechten Leistenbeuge gehen ohne Eiterung zurück.

Erysipel (3 M., 1 W.).

Nr. 10. 19j. Mann. 3tägiges Erysipel. Ausgang unbekannt.

Nr. 383. 2tägiges Erysipel, von einer alten Fistel des Proc. mastoid. ausgehend, mit Resorcinsalbe behandelt.

Nr. 209. 3tägiges vesikulöses Erysipel von einer Thränensackfistel ausgehend.

Nr. 585. 5tägiges Erysipel, wahrscheinlich vom Nasenloch ausgehend. Ichthyolglycerinpinselung.

Heilung in allen Fällen ohne Komplikation.

2. Chronische Entzündungen (51 Fälle, 31 M., 20 W.).

a) Lues (6 M., 2 W.).

Nr. 513. 34j. Mann. Gumma am Nasenrücken. Exkochleation. Jod-

kali. Rasche Heilung.

Nr. 2258. 30j. Frau. Periostitis gummosa ossis zygomatici dextri mit Abscessbildung. Incision, Exkochleation, innerlich Jodkali. Heilung.

Nr. 2387. 64j. Mann. 1898 (s. Jahresbericht Seite 45 Nr. 1962) Excision eines carcinomverdächtigen Ulcus der Zunge. Jetzt ähnliches Ulcus der Unterlippe. Probeexcision ergiebt kein Carcinom. Durch Jodkali und Mundpflege Heilung.

Nr. 1838/2882. 38j. Mann. Luetische Sattelnase. Durch Paraffininjektionen gebessert.

Nr. 1940. 43j. Mann. Kolossaler Defekt der Nase, der Oberlippe und des Gaumens. In der Zahnklinik Prothese.

Nr. 2497. H. N. 25j. Mann. Sattelnase und Zerstörung des linken Nasenflügels durch Lues. Gute Korrektur durch ein Hautknochenlappen auf der Stirn, der in die gespaltene Nase eingenäht wird. Später Korrektur (Excision der Umschlagstelle). Gaumendefekt durch Prothese gedeckt.

Nr. 899/2288. A. R. 17j. Mann (s. 1900 Jahresbericht S. 57 Nr. 1335). Verlust der knorpligen und knöchernen Nase. Die Reste der häutigen Nase werden bei der Rhinoplastik wie folgt, benutzt: Die Nasenflügel gelöst und nach unten geschlagen, der Rest in 3 Zipfeln zur Unterfütterung des Stirnlappens benutzt. Letzterer enthält 2 Knochenspangen auf jeder Seite der Nase und eine feine Knochenspange im Septum, er wird mit den Nasenflügeln und den Anfrischungsrändern vernäht. Später Korrektur der Umschlagsstelle und des etwas zu dicken Nasenrückens. Befriedigendes Resultat. Ziemlich gute Prominenz der Spitze.

Nr. 2243. E. Kr., 25j. Mädchen. Seit 1895 Entzündung und Eiterung der Nase. Einsinken des Gerüstes. Ulcerationen am Gaumen. 26. V. 97 Hautknochenlappen aus der Stirn in die median gespaltene Nase eingepflanzt. Wegen unbefriedigenden Resultates am 26. XI. 97 Einpflanzen von 2 Knochenleisten der Tibia; dieselben heilten grossenteils ein. Seit 1900 von neuem Naseneiterung. Wiedereinsinken der Nase. Wiederaufnahme 7. XI. 01. Grosser Defekt der Oberlippe und der Nase. Oberkieferzähne grossenteils verloren. 30. XI. Bildung der Oberlippe mit 2 seitlichen Wangenlappen nach der Methode von v. Bruns. 12. I. 01 Erweitern des Mundes (Stomatoplastik nach Dieffenbach.) Im Jahr 1902 Rhinoplastik aus dem Arm.

b) Tuberkulose (10 M., 9 W.).

Der Knochen (5 W.).

Nr. 862. Caries des Stirnbeins, Nr. 504, Nr. 892 und Nr. 2031 des Jochbeins, Nr. 2322 des Stirn- und Jochbeins. Exkochleation, ambulante Behandlung. In Fall 892 ausserdem Hydrops genu tuberculosus (Punktion, Gipsverbände, im Jahre 1902 Amputatio femoris.)

Der Weichteile.

Nr. 462. 50j. Mann. Tuberculosis pulmonum. Seit 4 Wochen Anschwellung der Zunge in der rechten Hälfte. Excision mit dem Thermokauter. Intramusculärer Abscess. Im Eiter Tuberkelbacillen.

Nr. 1651. 61j. Mann. Pfennigstückgrosses Geschwür des Mundbodens, carcinomverdächtig. Excision. Tuberkulöses Geschwür.

Nr. 425. 54j. Frau. Tuberkulöses Geschwür der Nasenscheidewand. Excision mit temporärer Aufklappung der Nase nach v. Bruns. Nr. 172. 267, 533, 559, 570, 716, 891, 2401, 2554 (7 Weiber, 2 Männer, von 19 bis 36 Jahren) betrafen Fälle von Lupus vulgaris und Lupus exulcerans an Nase, Wange und Ohr, welche durch Exkochleation und Thermokauterisation günstig beeinflusst wurden. 5 von den Fällen waren Recidive nach früheren Operationen.

In 2 weiteren Fällen (820, 25j. Mann, und 1904 19j. Frau) wurde mit gutem Erfolge eine 5 % Pyrogallolsalbe gebraucht. Nr. 1904 recidivierte später wieder und wurde an Dr. Sack zur Finsenbehandlung überwiesen.

c) Zahncaries und Folgezustände (2 M., 1 W.)

Nr. 2003. 18j. Mann. Kleine Oberkiefernekrose nach Wurzelperiostitis. Entfernen des Sequesters.

Nr. 1001. 4½j. Kind. Kleine Unterkiefernekrose. Sequesterextraktion.

Nr. 798. (s. 1900 Nr. 275 Jahresbericht Seite 58). Unterkieferhöhle fast ganz geschlossen. Wegen neurasthenischer Erscheinungen auf die medicinische Klinik verlegt.

d) Entzündungen verschiedener Art (1 M., 2 W.)

Nr. 705. 56j. Frau. Fistel in der Wange, wahrscheinlich von einer vereiterten Wangendrüse herrührend. Keine Beziehung zum Speichelgang. Exkochleation. Heilung.

Nr. 1518. 5j. Knabe. Tränensackfistel. Sondierung der Thränenkanälchen nach Schlitzung. Sonde in die Nase vorgeführt. Durch regelmässiges Sondieren Heilung.

Nr. 1674. 3j. Mädchen. Gangrän der Nasenspitze durch einen Fremdkörper (Knopf), der erst zu spät als Ursache entdeckt wurde. Nach Ueberhäutung Prothese. Später Plastik beabsichtigt.

Tonsillarhypertrophie.

Nr. 1542. 6j. Kind. Wegen Verdacht auf Neubildung aufgenommen. Diagnose: Heftige Rhinitis und Laryngitis bei Tonsillarhypertrophie. An die Kehlkopfklinik.

Nr. 479. 20j. Mann. Aufnahme wegen starker Blutung nach Entfernung der Rachenmandel in der Kehlkopfklinik. Tamponade des Rachenraumes mit Bellocque'schem Röhrchen.

Nasenpolypen.

Nr. 1636. 73j. Mann. Ausreissen der Polypen (ausserdem Hydrocelenoperation nach Winckelmann).

Nr. 378 (M.) und 1486 (W.). Aufnahme wegen Verdacht auf Nasenpolypen. Diagnose: Hypertrophische Rhinitis. An die Kehlkopfpoliklinik.

Nebenhöhlen.

Nr. 234. J. F., 41j. Mann. Chronisches Stirnhöhlenempyem rechts, auswärts von der Nase aus drainiert. Osteoplastische Aufklappung mit hakenförmigem Schnitt, dessen vertikaler Schenkel in der Medianlinie der Glabella, dessen horizontaler in der Augenbraue lief. Ausräumen der fungösen Schleimhaut. Drainage nach der Nase und durch eine Lücke des Knochenlappens nach aussen. Sehr guter Erfolg.

Nr. 1846/2105. F. E., 27jähr. Mann. Im August 1901 Abscess im oberen Augenlid incidiert. Seitdem Fistel. Eröffnung der Stirnhöhle durch Schnitt in der Augenbraue. Ausräumen der Schleimhaut. Drainage nach der Nase.

Nr. 2479. F. Z., 36j. Mann. Nach Zahnwurzelentzündung jauchiges Empyem der linken Highmorshöhle, nach der Wange schon durchgebrochen. Aufbrechen der vorderen Wand von der Wunde aus, Drainage nach dem Munde. Heilung.

Nr. 245. 24j. Frau. Chronisches Empyem beider Highmorshöhlen und der rechten Stirnhöhle. Wegen schweren Diabetes keine Operation.

Neuralgien.

Infraorbitalneuralgie.

Nr. 166. 64j. Mann. Im Jahre 1900 (s. Jahresbericht Seite 60, Nr. 486), Neurektomie. Nach 6 Monaten Recidiv. Resektion des Nerven am Foramen rotundum nach Lücke, Lossen, Braun. Schmerzen in der Oberlippe nicht ganz beseitigt.

Nr. 2036. E. E., 66j. Mann. Seit 13 Jahren Schmerzen in der linken Gesichtshälfte. Extraktion sämtlicher Oberkieferzähne. 1889 auswärts Nervendehnung und Eröffnung des Antrum Highmori (noch bestehende Fistel). Schmerzanfälle sehr häufig, auf den linken Oberkiefer beschränkt. Neurektomie des N. infraorbitalis beim Eintritt in den Kanal. Herausdrehen des Pes anserinus minor. Zunächst guter Erfolg.

Nr. 1187. 20j. Mädchen leidet an Eiterfluss aus der Nase und Schmerzen im rechten Oberkiefer. Trepanation der Stirnhöhle und Highmorshöhle schon auswärts ausgeführt. Letztere fistelt noch nach dem Munde. Erweitern der Fistel, Fremdkörper (Spritzennadel) entfernt. Schmerzen dauern weiter. 7 Wochen später Neurektomie des N. infraorbitalis mit gutem Erfolg.

Nr. 1364. 52j. Mann. Seit 5 Jahren Schmerzanfälle auf der rechten Unterkieferhälfte. Extraktion der Zähne hatte keinen Erfolg. Druckschmerz am Foramen mentale. Durch äussere Applikationen und Abführ-

mittel fühlt sich Pat. erleichtert und wünscht keine Operation.

Plastische Operationen wegen entstellender Narben.

Nr. 164. 21jähr. Mann. Ectropium nach Caries des unteren Orbitalrandes. Fricke'scher Lappen. Guten Erfolg.

Nr. 346. 23jähr. Mädchen. Vor 2 Jahren Osteomyelitis ossis zygomatici sin. Ectropium des unteren Lides, breite, narbige Verwachsung und Einsenkung der Haut über dem Jochbein. Ablösung des Lids durch einen Bogenschnitt am unteren Orbitalrand, zugleich Mobilisierung der Narbe. Hebung des Lids durch einen Wangenlappen mit oberer Basis. Ausgezeichneter Erfolg.

Nr. 1606. 21jähr. Student. 5mal von Specialisten wegen beiderseitigem Stirnhöhlenempyem operiert. Tief eingesunkene, hässliche, breite Narbe (beide Vorderwände der Stirnhöhle waren ausgedehnt entfernt worden). Fisteln an der Nasenwurzel. Durch die einfache Umschneidung der Narbe und Mobilisierung der Ränder gelang es in ebenso einfacher als unerwartet vollkommener Weise einen sehr guten kosmetischen Effekt zu erzielen.

Rhinophyma.

Nr. 766. 64jähr. Mann. Hühnereigrosse, grobknollige Schwellung der Nasenspitze. Sehr erhebliche Besserung durch Excision zweier Keile.

C. Geschwülste.

(46 Fälle; 31 M., 15 W., 2 †.)

Augenhöhle.

Nr. 279. E. H. 61jähr. Frau. 1898, 1899 und 1901 Operationen von recidivierendem Tumor der Conjunctiva, auswärts ausgeführt. Proturio bulbi sinistri, Chemosis, Bewegungsbeschränkung. Visus † 2 D 5/7. Unter Erhaltung des Bulbus wird von einem Bogenschnitt am äusseren Orbitalrand aus dem Orbitalfett ein wallnussgrosses, gefässreiches Sarkom exstirpiert. Verlauf ohne besondere Störung.

Nr. 352. H. P. 62jähr. Mann. Epitheliom der Stirn, 1896 und 1898 operiert (1898 Nr. 2192). Recidivknoten, der unter Wegnahme des oberen Orbitaldaches entfernt wird. Bulbus und Lider geschont. Mit Stirnlappen gedeckt. Glatter Verlauf.

Nr. 751. E. R. 54jähr. Frau. Vor 5 Jahren schwarzes Knötchen an der linken Sclera. 5mal durch Aetzung entfernt. April 1900 Enucleatio bulbi. Juli 1900 Recidiv der Orbita thermokauterisiert. Aufnahme 9. IV. 01. Linke Orbita durch eine faustgrosse, ulcerierte Geschwulst ausgefüllt. Umschneidung der Geschwulst mit dem Thermokauter, gründliches Ausräumen des Orbitaperiostes, unter Wegnahme eines Teiles des Siebbeins. Wundverlauf günstiger. 1902 abermaliges, lokales Recidiv entfernt (s. dort).

Nr. 897. K. Sch. 47jähr. Frau. Seit einem Jahr bemerkt. Protrusio bulbi sinistri. Bewegungsbeschränkung. Visus fast normal. Augen-

hintergrund: Venen etwas erweitert. Schnitt am unteren Orbitalrand. Enukleation eines mandelgrossen Tumors. Glatter Verlauf. Mikrosk.: Fibrosarkom.

Nr. 1085. K. A. 71jähr. Mann. Seit 4 Jahren Sehstörung, seit 2 Jahren Blindheit. Rechts Exophthalmus. Oberes Lid gespannt, deckt den Bulbus. Unteres Lid wülstig geschrumpft. Totale Blindheit. Carcinoma orbitae vom unteren Lid ausgehend. Exenteratio orbitae et antri Highmori et cellularum ethmoid. Dura freigelegt, scheinbar nicht verletzt. Exitus am 4. Tage an eitriger Meningitis. Das Carcinom hatte schon auf die Hirnsubstanz übergegriffen.

Nr. 1316. J. R. 70jähr. Mann. Carcinoma palpebrae inferioris. 1897 in der Augenklinik excidiert. Kirschgrosser Recidivknoten in der Narbe, auf die Conjunctiva palpebrae et bulbi übergreifend. Bulbus unbeweglich. Sehschärfe sehr gering. Exenteratio orbitae. Oberes Lid erhalten. Heilung per granulationem. Mikrosk.: Retezellencarcinom.

Nr. 1649. V. E. 74jähr. Mann. Epithelialcarcinom des linken unteren Augenlids. Seit 15 Jahren mehrmals operiert. Bei der Aufnahme unteres Lid ganz zerstört, Conjunctiva infiltriert. Cornea pannös, Bulbus unbeweglich. Exenteratio orbitae mit Entfernung der Lider. Heilung per granulationem. Am Halse Exstirpation von 2 verdächtigen Lymphdrüsen. Juli 1902 noch recidivfrei.

Nase.

Nr. 127 (s. 1900 Nr. 2277). 68j. Frau. Ulcus rodens der Nase. Excidiert, durch Lappen aus der Wange gedeckt.

Nr. 1096. 64j. Frau. Seit einigen Wochen bemerktes einmarkstückgrosses Geschwür. Excision. Thermokauterisation. Carcinom mit Riesenzellen.

Nr. 2146. 70j. Mann. 1899 zu Hause schon operiert. Jetzt kleines Recidiv am rechten Nasenflügel. Excision. Naht. Epithelialcarcinom.

Nr. 2198. L. K. 63j. Mann. Seit 5 Jahren bestehendes Ulcus rodens des rechten Nasenflügels, das allmählich auf den Nasenrücken und die Nasenwurzel übergegriffen hat. Excision. Nach 4 Wochen Deckung des Defektes mit Stirnlappen.

Nr. 2123/2529. K. K. $4^1/_2$j. Mädchen. Sehr leicht blutender Polyp der linken Nasenhöhle. Exstirpation mit Aufklappung der Nase. Im Jahre 1902 weitere Operationen wegen Recidiv. (Die Erkrankung wird als primärer Tumor des Siebbeins erkannt.)

Nr. 2538. J. F. 15j. Mann, aufgenommen als Nasenpolyp. Das linke Nasenloch war durch einen leicht blutenden Tumor ausgefüllt, der auch die Choane verstopfte. Exstirpation mit temporärer Aufklappung der Nase nach Bruns. Starke Blutung, schwerer Collaps. Erholung durch Analeptica. Der Tumor (Rundzellensarkom) ging von der Schädelbasis aus. (Im Jahre 1902 Recidiv mit Spaltung des Gaumens vom Munde aus operiert. S. dort.)

Gesichtshaut.

Nr. 1806. L. H. 65j. Einmarkstückgrosses carcinomatöses Geschwür der Wange. Excision. Deckung durch Halslappen. Heilung. (1902 Excision eines kleinen Recidivs.)

Nr. 79 (s. 1000 Nr. 2426). E. H. 51j. Mann. Kleines Carcinom der Wange. Excision.

Parotis.

Nr. 368. B. U. 63j. Frau. Seit 1 Jahr bemerkte hühnereigrosse Geschwulst. Exstirpation mit Schonung der grösseren Facialiszweige. Angiosarkom der Parotis.

Nr. 607. M. K. 67j. Frau. Im Jahre 1900 zuerst wegen Sarkoms der linken, dann der rechten Glandula submaxillaris operiert. Jetzt besteht seit 2 Monaten eine hühnereigrosse Geschwulst in der linken Parotis. Exstirpation möglichst im Gesunden. Chlorzinkätzung (15%).

Nr. 649. P. M. 3j. Knabe. Im Jahre 1900 Operation eines Parotistumors und Recidivoperation. Apfelgrosse Geschwulst in der rechten Parotisgegend, auf Unterkiefer, Jochbogen und Kaumuskeln übergreifend. Auf Wunsch der Eltern Versuch der Exstirpation mit Resektion der erkrankten Knochen. Wundverlauf ohne Störung.

Nr. 1623. 47j. Mann. Seit 6 Jahren kleine Geschwulst vor dem linken Ohre, im letzten halben Jahre rasch gewachsen. Ganseigrosser Tumor der linken Parotis von prall-elastischer Konsistenz, Schwäche des N. facialis. Exstirpation des Tumors, wobei die unteren Facialiszweige geopfert werden müssen. Ein Teil des Masseteransatzes muss mitgenommen werden. Wundheilung ohne Störung (1902 Recidiv). (Mischtumor mit vorwiegend lymphangiosarkomatösem Bau.)

Nr. 2170. B. L. 57j. Frau, taubstumm. Hühnereigrosser Tumor des unteren Parotisabschnittes. Exstirpation. Facialis grossenteils geopfert. Mikroskopisch: Lymphangioendotheliom. Wundverlauf glatt.

Nr. 2517. J. W. 60j. Mann. Vor 15 Jahren in der Klinik Operation eines Carcinoma auriculae. Seit zwei Jahren Geschwulst der linken Wange, vor 1/2 Jahr auswärts operiert. Gut wallnussgrosses Recidiv in der Parotis. Exstirpation der Geschwulst zugleich mit den Lymphdrüsen. Mikrosk.: Epithelialcarcinom.

Nr. 2328. A. F. 42j. Mann. Seit Sommer 1899 entstand unter und hinter dem linken Ohre ein kleiner bräuner Fleck, der allmählich grösser wurde. Vor 3 Wochen auswärts Incision in Narkose. Seitdem rasche Wucherung und Exulceration. Faustgrosser jauchiger Tumor. Exkochleation. Chlorzinkätzung. Unglaublich rasches Fortwachsen in die Umgebung. Einspritzungen von Coley'schem Serum ohne Erfolg. In trostlosem Zustande nach 6wöchiger Behandlung entlassen. Zu Hause bald Exitus.

Oberkiefer.

Nr. 289/1192. L. W. 45j. Frau. Im Jahre 1900 partielle Oberkiefer-

resektion rechts wegen Hämangiosarkom. Januar 1900 Exstirpation eines kleinhühnereigrossen Tumors, der in der Narbe recidivierte. Deckung des Wangendefektes durch einen Schläfenlappen, des Gaumendefektes nach Art der Langenbeck'schen Uranoplastik. Juni 1901 abermaliges lokales Recidiv ohne nachweisbare innere oder regionäre Metastasen. Exstirpation, Thermokauterisation; Heilung per granulationem. Sehr grosser Defekt.

Nr. 402. J. G. 66j. Mann. Seit 1/4 Jahr kleine Schwellung unterhalb des linken Auges. In der Augenklinik Probeincision, ergiebt Sarkom, von der Highmorshöhle ausgehend. Exstirpation durch partielle Oberkieferresektion. Glatte Wundheilung.

Nr. 527. K. S. 46j. Mann. Oktober 1900 bis Januar 1901 auswärts Behandlung wegen Schleimpolypen der Nase und Highmorshöhlenempyem. Nachdem einer der abgetragenen Polypen als Sarkom erkannt war, erfolgte Einweisung in die Klinik. Rechte Oberkiefergegend aufgetrieben und schmerzhaft. Nasenloch durch Tumormassen verlegt. Osteoplastische Oberkieferresektion nach v. Langenbeck, Exstirpation des Tumors (Angiosarkom), der von der Hinterwand der Highmorshöhle ausging.

Nr. 1135. A. J. 14j. Knabe. Seit 1 Jahr mangelhafte Luftpassage durch die linke Nase, öfters Nasenbluten. Nasenloch und Choane durch Tumormassen verlegt, die leicht bluten. Exstirpation eines retromaxillären Fibrosarkoms mittelst temporärer Aufklappung des Oberkiefers.

Nr. 1191. E. K. 62j. Frau. Seit 1/4 Jahr Verstopfung der linken Nase. Retronasaler Tumor, in die Orbita durchgewuchert, Protrusio bulbi, starke Chemosis. Exenteratio orbitae, Oberkieferresektion mit Weber'schem Schnitt. Glatter Verlauf. Mikroskopisch: Angiosarkom. Ausgangspunkt: wahrscheinlich die Highmorshöhle.

Nr: 2034. M. Sch. 59j. Frau. Ende 1900 partielle Resektion des linken Oberkiefers wegen eines von der Highmorshöhle ausgehenden Carcinoms. Im August 1901 ausgedehnte Recidivoperation mit Enukleation des Bulbus und Thermokauterisation der grossen Wundhöhle. Gegen Ende des Jahres in trostlosem Zustande wieder in die Klinik eingeliefert.

Nr. 2430. E. W. 32j. Frau. Exstirpation einer kleinen Epulis.

Unterkiefer.

Nr. 2283. F. N. 73j. Mann. Seit 3 Monaten rasch gewachsene Geschwulst in der rechten Submaxillargegend, dem Unterkiefer aufsitzend, wallnussgross. Kontinuitätsresektion des Unterkiefers. Heilung mit Pseudarthrose. Mikroskopisch: Epitheliom (branchiogen?).

Lippen.

Nr. 595, 1582, 2009, 3 Männer mit Unterlippencarcinom. Keilexcision, Drüsenausräumung, Heilung.

Nr. 213. 39j. Mann. 1897 primäres Unterlippencarcinom exstirpiert. Sommer 1900 Drüsenrecidiv operiert. Aufnahme wegen abermaligen Drüsentumor der Submaxillargegend. Exstirpation mit Resektion der Vena jugul. int. Sekundäre plastische Deckung mit Halslappen.

Nr. 863 (1900 Nr. 1770). 1900 Keilexcision eines Carcinoma labii inferioris. Aufnahme April 1901 wegen grosser, carcinomatöser Drüsentumoren. Wegen Diabetes Operation nicht gewagt. Exitus August 1901.

Mundschleimhaut.

Nr. 122. J. Sch. 67j. Mann. Ausgedehntes Carcinom von der linken Wangenschleimhaut ausgehend, das nach aussen durchbrochen ist. Excision. Halslappen mit der Epidermisseite nach dem Munde in den Defekt eingenäht (Israel). Spitze des Lappens wird gangränös. Bei der später versuchten Durchtrennung der Brücke wird noch ein weiterer Teil des Lappens gangränös, so dass später der Defekt mit einem Wangenlappen gedeckt werden musste.

Nr. 138. Seit 1/4 Jahr. Wallnussgrosser ulcerierter Tumor an der Innenseite der rechten Wange. In erster Sitzung Excision der Geschwulst. Thermokauterisation. In zweiter Sitzung Exstirpation der regionären Drüsen. Rasches Recidiv, inoperabel entlassen.

Nr. 1157/2425. W. B. 27j. Mann. Wallnussgrosser, exulcerierter Tumor der rechten Wangenschleimhaut, mit dem Unterkiefer und der Tonsille verwachsen. Exstirpation mit temporärer Resektion des aufsteigenden Unterkieferastes, Tonsille und Glandula submaxillaris mitentfernt. Mikroskopisch: Gemischtzelliges Sarkom. Gute Wundheilung. Nach 6 Monaten Recidivoperation. Resektion des Jochbeins; Entfernen des infiltrierten Musculus temporalis. Wegen Hineinwucherns in die Fossa sphenomaxillaris ist eine radikale Exstirpation nicht mehr möglich. Thermokauterisation, offene Behandlung, Coley's Serum. Wunde granuliert gut. Ambulante Behandlung. Juli 1902 Bericht des Arztes, dass sich Pat. in trostlosem Zustande befindet.

Nr. 1248. J. M., 54j. Mann. Vor 3 Jahren zuerst kleines Ulcus am Arcus palato-glossus sinister bemerkt. In den letzten Wochen rasche, flächenhafte Ausdehnung. Probe-Excision: Epithelialcarcinom. Temporäre Unterkieferresektion. Exstirpation des Geschwürs mit dem Thermokauter. Am 4. Tage Nachblutung aus dem Stumpf der Arteria lingualis, durch Unterbindung gestillt. Exitus am 5. Tage an Pneumonie und Sepsis.

Tonsille.

Nr. 270. 55j. Frau. Seit ca. 1 Jahr beschränkte Nasenatmung. Auswärts Incision in die Tonsille. Walnussgrosse Geschwulst der rechten Tonsille, auf den weichen Gaumen und Gaumenbogen übergreifend. Hochgradige Dyspnoe. Tracheotomie. Exitus nach 3 Tagen an Pneu-

monie. Mikroskopisch: Rundzellensarkom.

Nr. 857. M. B., 38j. Mann. S. 1900 Nr. 1855 (Jahresbericht S. 66). Die Besserung hielt nicht lange Stand. Es hat sich ein walnussgrosser Tumor (Sarkom) der linken Tonsille gebildet, der mit Injektion von Streptokokken-Prodigiosus-Sterilisat behandelt wird. Ohne guten Erfolg. Später Exitus.

Nr. 1574. B. L. Seit ca. 1 Jahr Anschwellung der rechten Tonsille, auswärts 2mal abgeklappt, zu einem walnussgrossen Tumor angewachsen. Exstirpation mit querer Spaltung der Wange. (Rundzellensarkom.) Heilung.

Nr. 1669. 71j. Mann. Seit 2 Monaten beobachtet, ulceriertes Carcinom der Tonsille auf Zunge und Pharynx übergreifend. Inoperabel.

Zunge.

Nr. 1100. H. L., 55j. Mann. Ende 1900 auswärts Exstirpation eines linksseitigen Zungencarcinoms mit Ausräumung der beiderseitigen Halsdrüsen. Seit einigen Wochen beginnendes Recidiv am linken Unterkiefer von über Walnussgrösse, erweicht. Spaltung, Chlorzinkätzung. Vorübergehende Besserung der Schmerzen. Dann wieder Verschlechterung.

Nr. 1360. H. H., 58j. Mann. Seit 1 Jahr entwickeltes carcinomatöses Ulcus der Zungenbasis, wesentlich links gelegen, auf den Gaumenbogen übergreifend. Temporäre Unterkieferresektion. Exstirpation mit dem Thermokauter. Exstirpation der Drüsen. Verlauf günstig. Anfangs Ernährung durch Schlundrohr.

Nr. 2180. W. E., 37j. Mann. Erbsengrosser Tumor der linken Zungenhälfte. Keilexcision. Proliferierendes Lymphangiom.

Nr. 2336. F. B., 55j. Mann. Seit mehreren Wochen bemerktes, pfennigstückgrosses Geschwür. Exstirpation vom Munde aus. Exstirpation der Lymphdrüsen. Epithelialcarcinom. Glatter Verlauf.

D. Missbildungen.

(31 Fälle; 19 M., 12 W., 2 †.)

Hasenscharten.

12 Fälle, 7 Knaben, 5 Mädchen, zwischen $2^1/_2$ und 8 Monaten alt. In 7 Fällen war die Lippenspalte linksseitig, in den übrigen 5 Fällen doppelseitig, 2mal war die Spalte nur 2. Grades. In 6 Fällen war ausserdem eine Gaumenspalte vorhanden, die zunächst nicht behandelt wurde.

Die Operation geschah bei den einseitigen Hasenscharten 4mal nach Mirault-Langenbeck, 2mal nach Malgaigne, 1mal nach Hagedorn, bei den doppelseitigen Hasenscharten wurde 4mal der Dieffenbach'sche Wellenschnitt, 1mal die direkte Naht der angefrischten Spaltränder ausgeführt. Zurücklagerung des Zwischenkiefers wurde in keinem Falle für notwendig befunden. In 6 Fällen geschah die Heilung per

primam. In 3 Fällen platzte die Naht zum Teil wieder auf, in 1 Falle entstand eine kleine Nekrose, in 2 Fällen hatten wir einen tödlichen Ausgang zu beklagen, in dem einen (Nr. 1168) durch Pneumonie, in dem anderen (Nr. 1453) durch Wunddiphtherie. (Nr. 349, 761, 1105, 1168, 1352, 1376, 1395, 1453, 2140, 2217, 2238, 2296.)

Gaumenspalten.

Nr. 156, 722, 810, 1045, 1047, 1048, 1211, 1212, 1322, 1323. 1497, 2098. 8 Knaben, 4 Mädchen im Alter von $3^1/_2$—13 Jahren. In 6 Fällen war früher die Hasenscharte operiert worden, in einem der Fälle war schon früher von einem auswärtigen Chirurgen der Verschluss des Defekts versucht worden.

Die Methode der Operation war dieselbe wie im vorigen Jahresberichte angegeben. In 4 Fällen war der Erfolg tadellos, in 8 Fällen blieben kleinere oder grössere Lücken in der Naht, in 3 von diesen letzteren wurde noch eine sekundäre Naht mit teilweisem Erfolge gemacht, in 1 Falle war nach der Operation der Defekt so gross, dass eine Gaumenplatte gegeben wurde, (Lappennekrose).

Angiom (2 M., 1 W.).

Nr. 303 Wange, 964 Oberlippe, Excision, Naht.

Nr. 2204. Lymphadenitis cervicalis nach ambulanter Thermokauterisation eines Angioms der Stirne. Heilung durch feuchte Verbände.

Lymphangiome.

Nrr. 686. 21j. Mann. Hühnereigrosse, teigige Anschwellung in der rechten Wange, vor 8 Jahren und vor 1 Jahr auswärts operiert. Gründliche Exstirpation des Tumors durch Spaltung der Wange. Mikroskop.: Stark fibröses Lymphangiom.

Nr. 921. 18j. Mädchen. Sehr entstellende, wulstige Schwellung der Oberlippe, vor 12 Jahren ohne dauernden Erfolg excidiert. Jetzt in erster Sitzung keilförmige Excision der Schwellung, in zweiter Sitzung Korrektur des Mundwinkels. Guter, kosmetischer Erfolg. Mikroskop.: Lymphangiom.

Nr. 2008. 17j. Mann. Schon bald nach der Geburt bemerkt, allmählich gewachsen. Lymphangiom der rechten Orbita mit Protrusio bulbi und Entstehung des oberen Augenlids. Enukleation des ziemlich abgegrenzten Tumors.

Hypognathie.

Siehe 1900 Nr. 1259, Jahresbericht Seite 68[1]). 15j. Mädchen. Die durch die erste Operation erzielte Besserung war nicht von Dauer. Wiederaufnahme 22. XI. 01 wegen nahezu völliger Unmöglichkeit, den Mund zu öffnen. Bei dem Versuch, in Narkose den Mund gewaltsam zu öffnen, begegnete man einem derartig starren Widerstand, dass man sich

1) Vgl. Völcker das Caput obstipum Bd. XXXIII S. 65.

zur Resektion der beiden Processus coronoidei entschloss (nach dem Vorgange v. Langenbeck's, sein Archiv-Band 1). Auf der linken Seite wurde diese Operation mittelst querer Wangenspaltung, auf der rechten Seite mit der von Langenbeck angegebenen Schnittführung ausgeführt. Nach der Durchtrennung der Processus coronoidei, die sich hinter dem Jochbein angestemmt hatten, konnte der Unterkiefer in grosser Breite bewegt werden; die Wunden heilten glatt, die aktive Beweglichkeit des Kiefers wurde eine durchaus befriedigende, unvergleichlich besser als nach der ersten Operation.

E. Varia.

Nr. 1824. 44j. Frau. Wegen Glaukom des linken Auges sollte die Resektion des Sympathicus gemacht werden. Am 7. Tage der Operation Suicidversuch durch Erhängen, deshalb unoperiert entlassen.

III. Hals und Nacken (inkl. Speiseröhre).

(Bearbeitet von Dr. Matanowitsch.)

(245 Fälle; 104 M., 141 W., 11 †.)

A. Akute Entzündungen.

(13 Fälle; 9 M., 4 W., 1 †.)

Phlegmonen und Abscesse.

Nr. 263. Mann. Seit 14 Tagen Anschwellung an der linken Halsseite. Seit gestern Schmerzen und Rötung. Fieber 38,5. Tiefe Halsphlegmone, wahrscheinlich ausgehend von der Glandul. submaxil. Durch ziemlich tiefe Incision fand sich subfascial eine nussgrosse Eiterhöhle. Heilung.

Nr. 365. Mann. Rechtsseitige Halsphlegmone, ausgehend von Lymphadenitis nach Furunkel hinter dem Ohr. Fluktuation in der Tiefe. Incision, feuchte Verbände, Heilung.

Nr. 516. Weib. Seit einigen Tagen zunehmende Drüsenschwellung. Ganze linke Halsgegend, Parotis und Ohrdrüsen stark geschwollen. Fieber 38,8. Incision: Das Gewebe stark infiltriert, missfarbig, wenig Eiter. Anat. Diagnose: Halsphlegmone. Feuchte Verbände, Heilung.

Nr. 1713. Mann. Seit 2½ Jahren Atembeschwerden wegen Struma, seit drei Wochen Magenbeschwerden, seit 8 Tagen rasch zunehmende Schwellung am Halse mit Fieber und Schmerzen, Halsphlegmone. Incision, Streptokokkeneiter. Heilung.

Nr. 1891. Weib. Akuter Abscess in der Gland. submaxillaris sin., ausgehend von Zahncaries. Incision, Heilung.

Nr. 2078. Mann. Seit 14 Tagen allmähliche Schwellung an der linken Halsseite, sich bis zum Jugulum erstreckend. Haut verdünnt und

gerötet. Incision, Entleerung eines übelriechenden Eiters, der Streptokokken enthält. Anatom. Diagnose: Paralaryngealer Abscess, ausgehend von der Schilddrüse. Drainage, Heilung.

Nr. 2120. Mann. Subakuter Drüsenabscess, wahrscheinlich von einer paratonsillären Phlegmone ausgehend. Kieferklemme. Incision, f. V. Heilung.

Nr. 2150. Mann. Seit 2 Tagen Schmerzen im zweiten Molarzahn, seit vorgestern Schwellung und Rötung der linken Halsseite; die ganze linke Hals- und Gesichtshälfte ad maximum geschwollen, im Bereich der Schwellung deutliches Knistern und tympanitischer Schall. Gasphlegmone, ausgehend von Periostitis des Unterkiefers. Incision, im Eiter Streptococcus pyogenes. Der Fall durch gleichzeitige Nephritis kompliciert. Drainage, f. V. Heilung.

Nr. 2236. 32 J. Frau. Seit 3 Tagen rasch zunehmende Schluckbeschwerden und Atemnot. Seit gestern Schlucken unmöglich. Cyanose. Rechte Gesichtshälfte stark geschwollen, Submentalgegend vorgewölbt, derb, keine Fluktuation. Die Schwellung erstreckt sich an der Vorderseite des Halses. Incision, Gegenincision, wenig Eiter, vorwiegend jauchig erweichtes Gewebe, gashaltig. Collaps, Exitus. Klin. Diagnose: Angina ludovici. Sektion: Ref. conf. Sektionen.

Nr. 2491. 29 J. Mann. Seit 10 Tagen unter Fieber zunehmende Anschwellung der rechten Halsseite, reflektorischer Torticollis. Lymphadenitis cervicalis dextra abscedens. Incision, Drainage, Heilung.

Nr. 335. 24 J. Weib. Halsdrüsenabscess, ausgehend von Parulis. Beginn vor 14 Tagen. Linke Wangen und obere Halsgegend bretthart infiltriert, geschwollen und schmerzhaft. Incision, Drainage, Heilung.

Nr. 519. 19 J. Mann. Drüsenabscess am Halse, ausgehend von Angina parenchymatosa. Incision, Heilung. Streptokokken im Eiter.

Nr. 2162. Mann. Nackenkarbunkel. Incision. Feuchter Verband. Heilung.

B. Chronische Entzündungen.

(116 Fälle; 58 M., 58 W., 2 †.)

Caput obstipum (3 M., 3 W.).

Nr. 1971. 13 J. Mädchen. Steissgeburt, seit dem dritten Lebensjahre linksseitiger Schiefhals bemerkt, seitdem allmählich zunehmende Schiefheit des Gesichtes. Im 6. Lebensjahre Gonitis sinistra. Offene Durchschneidung des Sternocleidomastoideus. Gipsverband. Besserung.

Nr. 2016/2102/2323. 14 J. Knabe. Geburtsmechanismus unbekannt. Seit vielen Jahren Schiefhals rechts bemerkt. Offene Durchschneidung. Gipsverband. Wegen des partiellen Erfolges nochmalige Operation. Gipsverband. Halskrawatte. Besserung.

Nr. 2026/2001. 13 J. Mädchen. Geburtsmechanismus unbekannt.

Seit Kindheit Schiefhals links. Offene Durchschneidung. Stärkebinden-Aluminium-Schienenverband. Besserung.

Nr. 2158. 6 J. Knabe. Schiefhals rechts, leichte Asymmetrie des Gesichtes. Geburtsmechanismus unbekannt. Offene Durchschneidung, Gipsverband. Heilung.

Nr. 2248. 7 J. Knabe. Schiefhals rechts, gleich nach der Geburt bemerkt. Rechte Gesichtshälfte leicht atrophisch. Steisslage. Offene Tenotomie, Gipsverband, Krawatte, Besserung.

Nr. 2409. 4½ J. Mädchen. Schiefhals rechts, nach der Geburt bemerkt. Geburtsmechanismus unbekannt. Offene Tenotomie. Gipsverband. Krawatte. Heilung.

Aktinomykose (1 M.).

Nr. 233. 37 J. Seit 6 Wochen cirkumskripte Schwellung über der linken Clavicula, über dem Sternalende der linken Clavicula eine derbe, handtellergrosse Infiltration mit centraler Erweichung. Incision. Im entleerten Eiter keine Körnchen, wohl aber Aktinomykosepilz. Tamponade mit Jodoformgaze. Jodkali innerlich; in ambulatorische Behandlung entlassen.

Lupus (s. W.).

Nr. 1403. 16 J. Seit längerer Zeit wegen Lupusgeschwüren unterhalb des Kinns mit ätzenden Salben erfolglos behandelt, innere Organe gesund. Excision, Naht, Heilung.

Nr. 2350. 21 J. Seit 12 Jahren im Anschluss an Fisteln von verkästen Lymphdrüsen aus entwickelter Lupus squamosus disseminatus am Hals, Kinn und Brust. Pyrogallolsalbe. Heilung.

Nr. 1771. 16 J. Als Kind mehrmals wegen Drüsentuberkulose operiert. Im Anschluss daran Lupus der rechten Wange und der rechten Halsseite. Exkochleation. Thermokauterisation. Heilung.

Tuberkulöse Lymphome 105 Fälle (54 M., 51 W., 2 †).

Bei der Behandlung der tuberkulösen Lymphome wurde nach den in den vorigen Jahresberichten angeführten Principien verfahren. Bei vereiterten Drüsen wurde nach Exkochleation die Aetzung mit koncentrierter Karbolsäure mit gutem Erfolge angewandt.

Die operativ behandelten Fälle gliedern sich kurz in folgenden Gruppen:

1. Mit Exkochleation fistelnder Drüsen, bezw. Incision und Exkochleation stark vereiterter Drüsen und mit nachfolgender Karbolsäureätzung wurden 44 Fälle (17 W. 27 M.) behandelt, davon wurden 4 ohne Narkose, 34 mit Narkose, 6 mit Infiltrationsanästhesie operiert. 2 Todesfälle, 1 wegen Syncope in der Narkose, 1 an Miliartuberkulose.

Nr. 2239. Kräftiger Mann leidet seit März 1900 an vereiterten Halsdrüsen. Auswärts in Narkose operiert. Multiple Fisteln am Halse. Die Narkose verlief bis zum Excitationsstadium, welches nach ca. 5 Minuten eintrat, ruhig. Mit Eintritt des Exc.-Stadiums richtete sich Pat. auf, das Gesicht wurde intensiv rot, die Atmung blieb dabei ungestört. Pat. strampelte heftig mit Händen und Füssen, ohne dass eine Erschlaffung eintrat, wurden bei freier Atmung die Augenlider weit geöffnet, die Pupillen erweiterten sich ad maximum. Der Puls war nicht mehr zu fühlen, während die Atmung noch zeitlang fortging. Trotz 1 stündiger künstlicher Atmung, subkutaner und intravenöser ClNa-Infusion, Campher-Aether, Faradisation der Phrenici etc. Exitus. Obduktion: Hypertrophie und Dilatation des linken Ventrikels, Dilatation und Fettdurchwachsung des rechten Ventrikels. Chronische Eiterung mit Abscess und Fistelbildung im linken Halszellgewebe. Schwartige Verbackung der Gefässe und des Vagus. Milztumor, Lebertumor, chronische Leptomeningitis, Oedem in der Pia. Tuberkulose einiger Mesenterialdrüsen.

Nr. 831. 20 J. Mädchen. Lymphomata colli tubercul. Exitus an Miliartuberkulose. (cf. Dr. Wittmer, diese Beiträge 1902.)

2. Mit Exstirpation 60 Fälle (27 M. 33 W.), davon 56 in Narkose und mit Lokalanästhesie. Zweimal Durchschneidung des Kopfnickers (Nr. 1975 und 1063) wegen starker Verwachsungen, Accessorius und Vena jugularis int. geschont.

3. 7 Fälle von Recidivoperationen wurden teils exstirpiert, teils exkochleiert.

4. 7 Fälle mit Komplikationen verknüpft.

Nr. 47. Weib. Axillardrüsen.
Nr. 1138. Weib. Axillardrüsen, Armneuralgien.
Nr. 580. Mann. Hydrocele testis, Hern. ing. sinist.
Nr. 867. Mann. Lupus des Ohrläppchens.
Nr. 1110. Weib. Fisteln am Thorax.
Nr. 1218. Mann. Phthisis pulmonum.

Nr. 1148. 43 J. Frau, die seit einem Jahr über Störungen in der Zunge klagte, hatte in der Regio submaxill. sinistr. einen derben, höckerigen, verschieblichen, nicht schmerzhaften Tumor, der genau die Stelle der submaxillaren Lymphdrüse einnimmt. Der linke Hypoglossus war gelähmt. Klin. Diagnose: Chronisch schrumpfende Lymphadenitis submaxillaris. Mit Jodkalisalbe entlassen.

Tertiäre Lues.

Nr. 125/2275. 39 J. Frau. Seit 1/4 Jahr geschwollene Drüsen am Halse, seit mehreren Wochen spontan aufgebrochen, die Geschwüre werden immer grösser und haben keine Tendenz zur Ausheilung. Geschwollene Pektoral-, Cubital- und Inguinaldrüsen. Schädelgummata. Narbe an der

Clitoris. Exkochleation der Halsdrüsen. Verlegt auf die innere Station für Haut- und Geschlechtskrankheiten zu einer Hg-Kur. Wiedereintritt wegen Schädelgummata. Exkochleation derselben. Sublimatumschläge, Jodkali innerlich. Heilung.

C. Tumoren.

(97 Fälle; 23 M., 74 W., 7 †.)

1. Strumen.

a) Akut entzündliche Strumen (4 Fälle 1 M. 3 W.).

Nr. 195. 16 J. Mädchen. Seit 4 Wochen langsam entstandene Schwellung der Schilddrüsengegend. Vordere Halsgegend geschwollen, an einer Stelle Fluktuation nachweisbar. Kein Fieber. Incision entleert nekrotische Schilddrüsenfetzen und etwas hämorrhagischen Eiter. Thyreoiditis abscendens tuberculosa? Heilung.

Nr. 1234. 41 J. Weib. Seit 8 Jahren Struma, vor 6 Wochen Panaritium am rechten Daumen. Seit 8 Tagen Schmerzen beim Schlucken und Anschwellung des Halses. Strumitis metastatica nach Panaritium. Incision. Heilung.

Nr. 1596. 39 J. Mann. Seit 4 Wochen Verdauungsstörungen, seit 3 Wochen Schluckbeschwerden und Schwellung des Halses. Strumitis. Incision, im Eiter Bacterium coli. Drainage. Heilung.

Nr. 1003. 25 J. Weib. Seit 3 Wochen anhaltendes Erbrechen. Seit Kindheit Struma, seit 4 Tagen Schluckbeschwerden. Starke Schmerzen bei Druck auf die Schilddrüse. Strumitis. Umschläge mit Liqu. alumin. acet. Heilung.

b) Sonstige Strumen (80 Fälle) 14 M. 66 W. 6 †).

Die Strumen, die zur Aufnahme in die Klinik kommen, waren zum grossen Teil mit Salben, Thyreoidintabletten schon zu Hause behandelt worden. 2 Fälle wurden unoperiert entlassen (1 wegen parenchymatöser Nephritis, der zweite wegen senilem Marasmus), 35 zumeist cystische Kröpfe liessen sich enukleieren, 27 andere mussten reseciert werden, bei 9 Fällen wurde ein kombiniertes Verfahren (Enukleation Resektion) ausgeführt. 7 Fälle von malignen Strumen waren zum Teil schon über die Grenze der Operabilität hinaus, und man musste bei den meisten mit der symptomatischen Behandlung sich begnügen, 2 derselben wurden mit Erfolg operiert. Nach Möglichkeit wurde in der Infiltrationsanästhesie operiert, nur bei schweren und malignen Strumen und bei sehr ängstlichen Patienten musste von Morph.-Chloroformnarkose Gebrauch gemacht werden. Störungen des aseptischen Wundverlaufes werden in 4 Fällen beobachtet, trotzdem nur bei grossen Strumen mit komplicierter Ope-

ration drainiert wurde. Bei einem Falle entwickelte sich im Anschluss an die Operation Tetanie, auf Darreichung von Thyreoidintabletten erfolgte Besserung. Zwei Patienten boten Zeichen von Basedow'scher Krankheit. Von 6 Todesfällen betrifft einer einen Fall von schwerer substernaler und intrathorocalen Struma, der zweite starb an Embolie der Art. fossae Sylvii nach Enukleation einer grossen Struma, bei dem dritten Falle handelte es sich um eine mannskopfgrosse, verjauchte Struma, der Pat. ging an Herzschwäche zu Grunde. Die drei übrigen Todesfälle entfallen auf maligne Strumen.

a) Resektionen. (27 Fälle, 5 M., 22 W., 1 †.)

Nr. 338. 20 J. Mädchen. Seit 4 Jahren Struma. Konservative Behandlung erfolglos. Hühnereigrosse rechte Struma, teils substernal liegend. Resektion. Heilung. Am 7. I. p. op. entlassen.

Nr. 522. 18 J. Mädchen. Struma parenchymatosa beider Seitenlappen, rechts etwas substernal liegend, seit 1/2 Jahr bestehend. Resektion der rechten Hälfte. Am 14. Tage p. op. geheilt entlassen.

Nr. 743. 25 J. Mann. Struma parenchymat. cyst. sinistr. Seit 6 Jahren bestehend. Vor einigen Tagen auswärts Einspritzung von Jodvasogen. Hohes Fieber, Dyspnoe. Resektion des linken Lappens, an demselben Eiterherde, die Streptokokken enthalten. Drainage. Am 13. Tage p. op. Heilung.

Nr. 968. 38 J. Mann. Im Jahre 1873 wegen Struma calculosa operiert, seit einigen Jahren wieder Atem- und Schluckbeschwerden. Struma substernalis et intrathoracica, Skoliose, Arteriosklerose. Operation: Einnähung der Cystenwand nach Resektion des Manubrium sterni. Exitus. Cf. Dr. Simon, Festschrift für Czerny. Diese Beiträge.

Nr. 979. 55 J. Weib. Struma parenchymat. coll. dextra. seit acht Jahren bestehend, in letzter Zeit Atembeschwerden. Resektion. Am 11. Tage p. op. geheilt entlassen.

Nr. 1173. 48 J. Weib. Struma parenchymat. lobi medii, seit mehreren Jahren bestehend, gänseeigross. Resektion. Am 9. Tage p. op. geheilt entlassen.

Nr. 1189. 27 J. Weib. Struma parenchymat. Colloid aller drei Lappen, seit 10 Jahren bestehend, seit 5 Jahren stark gewachsen. Resektion des rechten und mittleren Lappens. Am 12. Tage p. op. geheilt entlassen.

Nr. 1276. 17 J. Weib. Eigrosse Struma parenchymat. des mittleren und linken Lappens, seit 1 Jahr bestehend, mit zunehmenden Atembeschwerden, Resektion des mittleren Lappens. Am 8. Tage p. op. geheilt entlassen.

Nr. 1389. 16 J. Weib. Struma parenchymat. beider Seitenlappen, rechts grösser, unter das Sternum reichend, Atembeschwerden. Resektion

des rechten Lappens. Recurrens verletzt. Am 9. Tage p. op. mit geheilter Wunde entlassen.

Nr. 1570. 38 J. Weib. Struma parenchymat. aller 3 Lappen, seit dem 23. Lebensjahr bestehend, in letzter Zeit Atembeschwerden. Resektion des mittleren und rechten Lappens. Beschwerdefrei am 11. Tage p. op. entlassen.

Nr. 1665. 13 J. Mädchen. Struma parenchymat. dextra, seit 1/2 Jahr geringe Atembeschwerden, kinderfaustgross. Resektion. Am 6. Tage p. op. geheilt entlassen.

Nr. 1762. 10 J. Mädchen. Seit 1/2 Jahr Struma, seit 1/4 Jahr Atemnot. Gleichmässige Hyperplasie aller Lappen. Resektion des rechten Lappens. Am 10. Tage p. op. geheilt entlassen.

Nr. 1805. 24 J. Weib. Seit 4 Jahren Struma vasculosa lobi dextri mit Herzklopfen, Müdigkeitsgefühl, Zittern, Exophthalmus mittleren Grades. Möbius, Stellwag, Gräfe fehlen. Resektion des rechten Lappens. Am 12. Tage p. op. geheilt entlassen.

Nr. 1810. 22 J. Weib. Struma parenchymat: colloid. aller drei Lappen, seit dem 17. Lebensjahre allmählich gewachsen und Atembeschwerden verursachte. Salbenbehandlung erfolglos. Resektion des rechten und mittleren Lappens. Am 9. Tage p. op. geheilt entlassen.

Nr. 1895. 16 J. Mädchen. Eingeliefert wegen hochgradiger, durch grossen Kropf bewirkter Trachealstenose. Der Kropf seit 10 Jahren bestehend, seit 1 Jahr anfallsweise auftretender Atemnot. Cretinähnlicher Habitus, Skoliose, Struma aller Lappen. Wegen zunehmender Cyanose temporäre Tracheotomie, dann Resektion des rechten und mittleren Lappens. Drainage. Am 22. Tage p. op. geheilt entlassen. Heilung durch Bronchitis verzögert.

Nr. 1869. 23 J. Weib. Struma parenchym. cyst. des rechten Lappens, seit 3 Jahren bestehend, geringe Dyspnoe. Resektion. Am 10 Tage p. op. geheilt entlassen.

Nr. 1901. 40 J. Weib. Strausseneigrosse Struma parenchymat. dextra pendula, seit 15 Jahren bestehend, während jeder Gravidität gewachsen. Resektion. Am 6. Tage p. op. geheilt entlassen.

Nr. 1912. 29 J. Weib. Struma parenchymat. coll. des rechten Lappens, apfelgross. Resektion. Am 14. Tage p. op. geheilt entlassen.

Nr. 2052. 36 J. Weib. Struma parenchymat. cyst. lobi medii, apfelgross. Resektion. Am 12. Tage p. op. geheilt entlassen.

Nr. 2084. 21 J. Mann. Struma cystica des Mittellappens, seit 2 Jahren entstanden. Resektion. Leichter Grad von Hämophilie? Hämatombildung. Am 14. Tage p. op. geheilt entlassen.

Nr. 2144. 32 J. Weib. Struma parenchymat. cystica dextra, seit mehreren Jahren bestehend, zeitweise Beschwerden verursacht, wallnussgross. Resektion. Am 4. Tage p. op. entlassen.

Nr. 2183. 15 J. Mädchen. Seit 1 Jahr im Anschluss an Parotitis

rechts entstandene Struma parenchymat. colloid. mit Recurrensparese. Resektion. Recurrensparese verschwunden. Am 8. Tage p. op. geheilt entlassen.

Nr. 2273. 49 J. Weib. Zweifaustgrosse Struma cystic. lobi medii et dextri, vor 20 Jahren während des 2. Partus zuerst bemerkt. Resektion beider Lappen. Am 5. Tage p. op. geheilt entlassen.

Nr. 2280. Seit Eintritt der Periode (16. Lebensjahr) dicker Hals, im Verlauf von 5 Graviditäten jedesmal dicker geworden. Faustgrosse Struma parenchymat. des rechten Lappens. Resektion. Am 8. Tage p. op. geheilt entlassen.

Nr. 2885. 25. J. Weib. Faustgrosse rechtsseitige, gänseeigrosse linksseitige Struma parenchymat., keine Beschwerden. Resektion des rechten Lappens. Am 5. p. op. Tage geheilt entlassen.

Nr. 2391. 33 J. Weib. Seit der 6. Entbindung dicker Hals und Atembeschwerden. Jetzt gravid im 6. Monat, zunehmende Atemnot, gestern Nacht Erstickungsanfall. Retrosternal Struma parenchymat. des rechten Lappens. Resektion. Am 5. Tage p. op. geheilt entlassen.

b) Enukleationen (35 Fälle; 6 M., 29 W., 1 †.)

Nr. 48. 16 J. Mädchen. Struma cystica des rechten Lappens. Enukleation. Am 4. Tage p. op. geheilt entlassen.

Nr. 501. 39 J. Weib. Struma parenchymat. cyst. dextra, kindskopfgross, seit 10 Jahren bestehend. Enukleation. Am 8. Tage p. op. geheilt entlassen.

Nr. 568. 18 J. Weib. Struma cystica sinistra, seit 2 Jahren bestehend. Enukleation. Am 6. Tage p. op. entlassen.

Nr. 611. 25 J. Weib. Struma cystica vor der Trachea gelegen, seit 1/2 Jahr bestehend, apfelgross, Atemnot. Enukleation. Länger dauernde Bronchitis. Wundheilung glatt. Am 13. Tage p. op. geheilt entlassen.

Nr. 893. 21 J. Weib. Struma parenchymat. mit starker Zellproliferation, seit dem 11. Lebensjahre bestehend, seit 1 Jahr Atembeschwerden bei Arbeit, faustgross. Enukleation. Am 12. Tage p. op. geheilt entlassen.

Nr. 1015. 26 J. Weib. Wallnussgrosser cystischer Strumaknoten rechts. Enukleation. Am 3. Tage p. op. geheilt entlassen.

Nr. 1037. 18 J. Weib. Haselnussgrosse Struma cystica des rechten Lappens mit Atembeschwerden. Enukleation. Heilung.

Nr. 1041. 13 J. Knabe. Gänseeigrosse Struma des linken Lappens, seit der Geburt bestehend, keine Atembeschwerden. Enukleation. Am 6. Tage p. op. geheilt entlassen.

Nr. 1190. 16 J. Weib. Rechts und links wallnussgrosse Struma zum Teil substernal entwickelt, Atembeschwerden, Stridor. Enukleation. Heilung.

Nr. 1254. 33 J. Weib. Struma parenchymat. cystica dextra. Enuk-

leation. Am 8. Tage p. op. geheilt entlassen.

Nr. 1273. 18 J. Weib. Seit 5 Jahren faustgrosse Struma cyst. dextra. Enukleation. Am 7. Tage p. op. geheilt entlassen.

Nr. 1278. 22 J. Weib. Hühnereigrosse Struma cyst. dextra, seit 1 Jahr bestehend. Enukleation. Heilung.

Nr. 1714/1283. 32 J. Weib. Rechtsseitige Struma parenchymat., vor 7 Jahren bemerkt. Enukleation. Am 7. Tage p. op. geheilt entlassen.

Nr. 1292. 28 J. Mann. Als achtjähriges Kind Kropf mit Jod behandelt, ging zurück. Seit 3 Wochen haselnussgrosser Tumor oberhalb des Thyreoid, Lymphdrüse? Aberrierter Kropfknoten? Excision. Strumagewebe. Heilung.

Nr. 1338/1435. Weib. Struma parenchymat. cyst. dextra, hühnereigross. Enukleation. Bei der Entlassung Wundgegend geschwollen. Wegen leichter Infiltration der Wunde Wiedereintritt. Unter feuchten Verbänden und Tamponade Heilung.

Nr. 1335. 23 J. Weib. Struma parenchymat. cyst. des linken Lappens. Enukleation. Am 4. Tage p. op. geheilt entlassen.

Nr. 1441. 45 J. Weib. Seit 12 Jahren Struma cyst. colloides des rechten Lappens. Enukleation. Heilung.

Nr. 1485. 25 J. Weib. Seit 3 Jahren Atembeschwerden durch Struma, mitunter Herzklopfen, Exophthalmus angedeutet. Struma cystica des rechten und mittleren Lappens mit geringen Basedow'schen Symptomen. Enukleation des Mittellappens. Am 8. Tage p. op. geheilt entlassen.

Nr. 1504. 40 J. Weib. Seit 5 Jahren orangegrosse Struma parenchymat. cyst. colloid. des Mittellappens. Enukleation. Glatte Heilung.

Nr. 1577. 12 J. Mädchen. Struma cystica des rechten Lappens, apfelgross, seit 1/2 Jahr gewachsen. Enukleation. Glatte Heilung.

Nr. 1632. 41 J. Weib. Struma parenchymat. colloid. der beiden Seitenlappen über apfelgross, seit 1 Jahr Atembeschwerden. Trachea säbelscheidenartig verengt. Enukleation des rechten Lappens. Am 11. Tage p. op. geheilt entlassen.

Nr. 1718. 24 J. Weib. Struma parenchymat. colloid. des rechten Lappens. Enukleation. Glatte Heilung.

Nr. 1769. 52 J. Weib. Seit dem 1. Wochenbett Kropf, der im Laufe der einzelnen Wochenbetten zu enormer Grösse anwuchs, starke Dyspnoe, Schluckbeschwerden. Sämtliche Schilddrüsenlappen vergrössert, jeder seitliche Lappen kindskopfgross, der mittlere mannsfaustgross. Stark erweiterte Venen. Oedem des Larynx. Enukleation, Resektion des rechten und mittleren Lappens. Exitus letalis am 3. Tag p. op. an Herzschlag. Obduktion: Embolie der Art. fossae Sylvii.

Nr. 1703. 58 J. Mann. Struma cystica dextra bei Hypoplasia glandul. thyreoid. Kretinistischer Habitus. Gute Intelligenz. Enukleation. Heilung.

Nr. 1708. 53 J. Mann. Struma cyst. colloid. lobi medii. Enukleation. Glatte Heilung.

Nr. 1834. 23 J. Mann. Im Jahre 1898 Resektion des linken Lappens auswärts. Rechter Schilddrüsenlappen vergrössert, vor der Trachea ein nussgrosser Knoten. Enukleation. Glatte Heilung.

Nr. 1853. 45 J. Mann. Seit 10 Jahren Struma cyst. lobi medii et sinistri, apfelgross. Enukleation. Am 7. I. p. op. geheilt entlassen.

Nr. 2033. 28 J. Weib. Faustgrosse Struma cystica des linken Lappens, seit mehreren Jahren bestehend, in letzter Zeit erheblich gewachsen. Atembeschwerden. Enukleation. Am 5. T. p. op. geheilt entlassen.

Nr. 2035. 19 J. Mädchen. Struma parenchymat. colloid. des linken Lappens, faustgross, seit dem 14. Lebensjahre gewachsen. Enukleation. Glatte Heilung.

Nr. 1996. 20 J. Mädchen. Seit 5 Jahren Kropf, in der letzten Zeit Atembeschwerden. Struma parenchymatosa der beiden Seitenlappen. Enukleation. Am 9. Tage p. op. geheilt entlassen.

Nr. 2094. 53 J. Weib. Struma cystica lobi mediani, wallnussgross. Enukleation. Glatte Heilung.

Nr. 2126. 39 J. Weib. Struma cyst. colloid. lobi medii, faustgross. seit einem Jahr bestehend. Enukleation. Glatte Heilung.

Nr. 2197. 15 J. Mädchen. Seit 5 Jahren entstandene Struma parenchymat. sinistra. Enukleation. Glatte Heilung.

Nr. 2439. 13 J. Mädchen. Seit 8 Tagen bestehende, besonders nächtliche, exspiratorische, nasale Dyspnoe, wahrscheinlich durch prämenstruelle, reflektorische Schwellung der Nasenschleimhaut bedingt. Struma cystica minima. Enukleation. Heilung.

Nr. 2518. 18 J. Mädchen. Struma cystica colloid. des linken Lappens, seit mehreren Jahren bestehend. Enukleation. Heilung durch Ligaturabstossung etwas verzögert. Am 20. Tage p. op. geheilt entlassen.

c) Resektion und Enukleation (9 Fälle, 1 M., 8 W., 1 †).

Nr. 251. 41 J. Weib. Struma cystica colloides lobi medii et sinistri mit Kompression und Verdrängung der Trachea nach rechts, Stridor, seit 8 Jahren bestehend. Resektion und Enukleation. Am 7. Tage p. op. geheilt entlassen.

Nr. 621. 27 J. Weib. Parenchymatöser Tauchkropf des rechten Lappens, seit 4 Jahren bestehend. Resektion und Enukleation. Kleiner Nahtabscess. Am 10. Tage p. op. geheilt entlassen.

Nr. 931. 30 J. Mann. Struma parenchymat. colloid. lobi medii et dextri, aberrierter Strumaknoten unter dem rechten Unterkieferaste. Resektion und Enukleation. Glatte Heilung.

Nr. 1055. 19 J. Mädchen. Struma parenchymat. des rechten und mittleren Lappens, seit Kindheit bestehend, faustgross. Vor einem Jahr Thyreoidintabletten erfolglos. Resektion und Enukleation beider Lappen.

Glatte Heilung.

Nr. 1542. 32 J. Weib. Struma parenchymat. permagna beider Seitenlappen. Resektion und Enukleation. Am 10. Tage p. op. geheilt entlassen.

Nr. 1556. 21 J. Weib. Seit 3 Jahren entstandene Struma parenchymat. colloides des rechten Lappens, orangegross. Resektion und Enukleation. Am 9. Tage p. op. geheilt entlassen.

Nr. 1985. 22 J. Weib. Im Jahre 1896 Exstirpation der linksseitigen Struma. Seitdem Anschwellung des rechten Lappens zweifaustgrosse Struma parenchymat. colloides. Resektion und Enukleation. Heilung durch Eiterung und Tetanie gestört. Durch Darreichung von Thyreoidintabletten Besserung.

Nr. 2369. 41 J. Weib. Linksseitige im Wesentlichen retroclaviculare Struma mit Druck auf Trachea, vor 15 Jahren bemerkt. Resektion und Enukleation. Geheilt am 6. Tage p. op. entlassen.

Nr. 1093. 65 J. Weib. Seit 32 Jahren bestehende Struma cystica pendula des rechten Lappens, vor 8 Tagen spontan durchgebrochen, seitdem hat sich der Zustand der Pat. verschlechtert. Aus der Durchbruchsöffnung kommt reichlich unangenehm riechende Sekretion, Struma von Mannskopfgrösse. Resektion und Enukleation. Am 2. Tage nach der Operation Exitus an Herzschwäche. cf. Sektionen.

d) Nicht operierte Strumen (2 W.).

Nr. 1387. 14 J. Mädchen. Die Anschwellung des Halses begann vor einem Jahr, ging auf Einreibungen zurück. Seit 1/2 Jahr Atembeschwerden. Im Mittellappen ein kirschgrosser, im linken Lappen ein nussgrosser Knoten. Wegen starker parenchymatöser Nephritis Operation abgeraten.

Nr. 2096. 65 J. Weib. Faustgrosser Kropf des rechten Lappens, seit mehreren Jahren bestehend. Operation allgemeiner Körperschwäche wegen abgeraten.

e) Maligne Strumen (7 Fälle, 5 W., 2 M., 3 †).

Nr. 334. 41 J. Frau. cf. Jahresbericht 1900, pag. 79, Nr. 2442. †.

Nr. 636. Weib. Wegen Imbecillität keine anamnestische Daten zu verwenden. Innere Organe gesund. An der linken Halsseite gänseeigrosser, höckeriger Tumor, wenig verschieblich. Operation: Partielle Exstirpation der Geschwulst mit Resektion der Carotis communis, Vena jugularis int. und N. vagus. Totale Exstirpation unmöglich. Zunehmende Kachexie und Inanition durch Verweigerung der Nahrungsaufnahme. Exitus 3 Wochen nach der Operation. Obduktionsbefund: Tumormetastasen in den Lungen, im Thalamus opticus. Infarkte der Niere. Mikroskop. Diagnose: Struma sarcomatosa.

Nr. 807. 62 J. Weib. Seit 10 Wochen Atembeschwerden, seit drei Wochen Schluckbeschwerden, Beschwerden beim Sprechen. Kachektisch aussehende Frau. An der Vorderseite des Halses ein abgeflachter, dif-

fuser Tumor, der beim Schlucken in die Höhe steigt. Mit dem Finger fühlt man im Halse einen Tumor, der von der hinteren Pharynxwand oder vom Oesophagus ausgeht und eine Striktur bildet; der Tumor ist ulceriert. Struma maligna inoperabilis, ulcerierter Tumor der hinteren Pharynxwand. Arsen-Jodkalimedikation anempfohlen.

Nr. 1193. 79 J. Weib. Vor 8 Jahren zum ersten Male wegen Struma sarcomatosa operiert, später wurde sie mehrmals wegen Recidiven operiert, einmal wurde ein metastatischer Knoten aus der linken Mamma entfernt. Oberhalb des Manubrium sterni sitzt ein apfelgrosser, harter Tumor, kleine Drüsenknoten in der linken Supraclaviculargrube. Exstirpation des Tumors und der Drüsen. Heilung.

Nr. 1420. 60 J. Mann. Seit 17 Jahren Struma, seit 1/2 Jahr um das Doppelte gewachsen. Keine Beschwerden. Kindskopfgrosse Struma parenchymatosa lobi sinistri, Verdacht auf Malignität, Trachea nach rechts verdrängt. Exstirpation. Heilung. Mikroskop. Befund: Struma sarcomatosa alveolaris.

Nr. 1559. 57 J. Weib. Seit 6 Wochen Schluckbeschwerden, besonders rechts. Heisere Sprache. Bei Anstrengung hochgradige Dyspnoe. Hals kurz, konisch mit undeutlichen Konturen. Bei Palpation, die sehr schmerzhaft ist, fühlt man rechts eine höckerige Resistenz, die sich in der Tiefe nicht umgreifen lässt. Laryngoskopisch: Rechtsseitige Rekurrenslähmung, Struma maligna abscedens. Wegen eines dyspnoeischen Anfalles sollte die Tracheotomie ausgeführt werden. Nach dem Hautschnitt für Tracheotomie entleerte sich eine Masse Eiters und zerfallener Gewebsbröckeln, wonach deutliche Erleichterung eintrat, und von Tracheotomie Abstand genommen wurde. 6 Tage später Tracheotomie wegen Dyspnoe. Nach zunehmender Verjauchung des Tumors Exitus durch akute Herzlähmung verursacht. Obduktionsbefund: Struma maligna (Strumitis purulenta) Hypostatische Pneumonie. Myocarditis fibrosa.

Nr. 2132. 69 J. Mann. Seit Sommer 1901 zunehmende grosse Geschwulst an der rechten Halsseite. In letzter Zeit Atemnot und Schluckbeschwerden. Diffuser, grosser, entzündlicher Tumor auf der rechten Halsseite, der als Strumitis angesehen wird. Auf feuchte Umschläge erhebliche Abnahme der entzündlichen Erscheinungen; dann als Struma maligna diagnosticiert. Radikale Exstirpation wegen starker Umwachsung der Gefässe und wegen starker Verwachsungen mit der Umgebung unmöglich. Mikroskop.: Untersuchung des excidierten Stückes ergab sarkomatöse Struma. Ungeheilt entlassen. Zwei Monate nach der Entlassung Exitus zu Hause.

2. Sarkome 9 Fälle (5 M., 4 W., 1 †).

a) Lymphosarkome.

Nr. 1240. 14 J. Mädchen. Cf. Jahresbericht von 1900 (Pag. 205. Nr. 1646). Im August 1900 wegen Lymphosarcoma axillae operiert.

Seit Januar 1900 entstand eine Geschwulst auf der linken Halsseite, die keine Schmerzen verursachte. Derber, faustgrosser Tumor. Exstirpation Mikroskop. Befund: Mischzelliges Sarkom mit vielen Mitosen. Geheilt entlassen.

Nr. 482, 1465, 1645. 18. J. Weib. Lymphosarkom der linken Halsseite. Vor 4 Wochen wurde auf der linken Halsseite eine Geschwulst bemerkt, die trotz Salbenbehandlung grösser wurde. Innere Organe gesund. Ueber dem linken Schlüsselbein ein faustgrosser, harter, unbeweglicher Tumor, von der Clavicula nicht sicher abgrenzbar. Exstirpation der Geschwulst, die aus mehreren nussgrossen Drüsen zusammengesetzt war. Beim ersten Verbandwechsel war der Verband durch eine milchige Flüssigkeit durchtränkt. Verletzung des Ductus thoracicus. Wegen starker Chylussekretion wurde die verletzte Stelle aufgesucht und der Ductus proximal von derselben unterbunden. Zunächst Nachlassen und dann vollständiges Sistieren der Chylusabsonderung. Pat. entlassen. 3 Monate später Wiedereintritt wegen Recidivs. Da die vorgenommenen Arsenikinjektionen erfolglos blieben, wurde Versuch gemacht, die Geschwulst zu exstirpieren. Die A. carotis konnte ohne Verletzung herauspräpariert werden, die Vena jugularis int. musste am Bulbus unterbunden und reseciert werden. Vor der Beendigung der Operation Collaps, der durch ClNa-Infusion und Campheröl behoben wurde. Beim Ablösen des unteren Tumorpoles wurde die Pleura eröffnet, der Riss gleich mit Tamponade geschlossen. Der Plexus liess sich nicht vollkommen aus der Geschwulstmasse herauspräparieren. Am 6. Tage p. op. Exitus. Sektions-Befund: Lymphosarcoma colli mit Metastasen im vorderen Mediastinum. Pleuritis exsudativa dextra et sinistra.

b) Metastatisches Melanosarkom. der Submaxillardrüsen (1 Fall).

Nr. 1301/1967. 34 J. Weib. Im Februar 1900 Exstirpation einer kirschgrossen Geschwulst der rechten Wange. Seit 3 Monaten entstand eine Geschwulst in der rechten Submaxillargegend; dieselbe hühnereigross, verschieblich. Exstirpation. Anat. Diagnose: Melanosarkom. 3 Monate später kommt sie wegen Recidivs in der Halsnarbe. Exstirpation. Heilung.

c) Maligne Lymphome 6 Fälle (5 M., 1 W.).

Nr. 150. 17 J. Mann. Im Anschluss an Influenza Entwickelung multipler Drüsentumoren am Halse und Körper. Schon seit vielen Jahren Atemnot. Lymphomata maligna colli, axillarum, inguinis sinistri. Infantilismus, Zwergwuchs. Thymushyperplasie? Thymustabletten. Sol. arsen. Fowleri. Besserung.

Nr. 896. 65 J. Weib. Angeblich immer gesund. Die Drüsen sollen erst seit einigen Wochen bestehen. Beiderseits am Halse grosse Lymphdrüsenpackete, Achseldrüsen fühlbar, Inguinaldrüsen vergrössert. Blut nicht verändert. Milztumor fehlt. Mit Sol. Fowleri nach Hause entlassen.

Nr. 1624. 13 J. Knabe. Seit 2 Jahren Drüsenschwellungen am Hals und in der Axilla. Grosser Milztumor. Keine Blutveränderung. Auf die medicinische Klinik verlegt.

Nr. 1749. 39 J. Mann. Im November 1900 wegen Lymphomata maligna der linken Axilla operiert. Seit Mai 1901 Wiederauftreten von Drüsenschwellung in der linken Infraclaviculargegend. Kindskopfgrosser, aus nussgrossen Drüsen zusammengesetzter Tumor. Lymphomata maligna supraclavicularia. Caries sterni, catarrhus utriusque apicis. Exstirpation des Tumors. Mikroskop. Diagnose: Keine typische Tuberkulose, enorme Zellwucherung, keine Verkäsung, Verdacht auf Malignität. Heilung.

Nr. 2231. 26 J. Mann. Im Februar 1901 langsames Entstehen einer Geschwulst in der Fossa supraclavicularis dextra, die auf Salbenbehandlung etwas zurückging. Seit 6 Wochen rasches Wachstum einer Geschwulst in der Regio submaxill. sinistra. Arsenik subkutan und innerlich. Besserung.

Nr. 2375. 57 J. Mann. Seit 1/2 Jahr allmähliges Dickerwerden des Halses, seit 1/2 Jahr Kurzatmigkeit. Grosse Lymphdrüsengeschwülste zu beiden Halsseiten, die den Kehlkopf nach links verdrängt haben, Lymphome der linken Achselhöhle. Blutbefund normal. Mit Sol. Fowleri nach Hause entlassen.

3. Carcinome (2 M., 1 †.).

Nr. 2399. 29 J. Mann. Seit Jugend Lupus an der rechten Halsseite, ausgehend von langdauernder Eiterung der Halslymphdrüsen. Seit 2 Monaten wächst an der lupösen Stelle eine Geschwulst. Gänseeigrosses Carcinoma colli. Exstirpation. Mikroskop. Befund: Wahrscheinlich Papillom auf Lupus des Halses, die Möglichkeit, dass die Neubildung carcinomatöser Natur ist, ist nicht mit Sicherheit auszuschliessen.

Nr. 1829. 33 J. Mann. Vor 3/4 Jahren Exstirpation der rechtsseitigen Halsdrüsen auswärts, die sich als carcinomatös erwiesen haben sollen. Primärer Tumor nicht konstatiert. 1/2 Jahr später entwickelte sich in der Narbengegend wieder ein Tumor. Faustgrosser Tumor in der rechten Submaxillargegend, von dem aus Drüsenstränge bis zur Supraclaviculargrube fühlbar sind. Kl. D.: Lymphomata colli carcinomatosa. Keine operative Behandlung mit Arsenik, Coley'schem Serum. Tumorwachstum blieb unbeeinflusst. Unter fortschreitender Kachexie Exitus.

D. Bildungsanomalien.

(2 W.)

Nr. 605. 17 J. Mädchen. Vereiterte Cyste im vorderen linken Halsdreieck, wahrscheinlich Kiemengangscyste, seit längerer Zeit schmerzlos entstanden. Spaltung und Entleerung von ca. 5 ccm serös-eitrigem Inhalt. Heilung.

Nr. 2182. 22 J. Weib. Seit 20 Jahren allmählig entwickelter cysti-

scher Tumor unter dem M. mylohyoideus median in der Submentalgegend. Submentales Dermoid, ausgehend vom Ductus thyreoglossus? Enukleation. Heilung.

E. Oesophagus.

(17 Fälle; 12 M., 5 W., 1 †.)

Bei den folgenden Fällen handelte es sich dreimal um traumatische Strikturen, die durch Einnahme von verschiedenen Säuren entstanden waren. 11 Fälle betrafen carcinomatöse Strikturen, von diesen wurden 6 mit Sonden behandelt, vier mit Gastrostomie, in allen vier Fällen wurde die Magenfistel nach Marwedel mit gutem Erfolge angelegt. Bei einem Falle wurde Oesophagotomia externa wegen eines hochsitzenden verjauchten Oesophaguscarcinoms ausgeführt. Pat. starb bald nach der Operation an Pneumonie. Zwei Fälle litten an Oesophagusdivertikel. Der letzte Fall litt an Larynx und Oesophaguskrisen bei beginnender Tabes dorsalis, derselbe wurde auf die innere Klinik verlegt.

a) Traumatische Oesophagusstrikturen (2 M., 1 W.)

Nr. 1262. 32 J. Mann. Striktur nach Natronlaugeverätzung, ziemlich hoch sitzend. Dilatation mit Sonde. Heilung.

Nr. 1464. 26 J. Weib. Suicidversuch durch Einnahme von Schwefelsäure. Zuerst Behandlung in der medicinischen Klinik. Dort allmählich Entwicklung einer Oesophagusstriktur, die 20 cm weit von der Zahnreihe sitzt und kaum mit den dünnsten Sonden passierbar ist. Gastrostomie nach Marwedel, Sondierung. In ambulatorische Behandlung entlassen.

Nr. 1790/2002. 1½ J. Knabe. Vor 10 Tagen Verschlucken eines Stücks Soda. Anfangs geringe Beschwerden. Seit einigen Tagen wird nur Flüssiges geschluckt. In der Gegend der Cardia eine Striktur, anfangs nur für ganz dünne Sonden durchgängig. Bougierung. Schluckfähigkeit gehoben. 4 Wochen später Wiedereintritt. Bougierung. Heilung.

b) Oesophagusdivertikel (1 M., 1 W.)

Nr. 109/2381. Cf. Jahresbericht 1900, pag. 82. Kurze Zeit nach der im Jahre 1900 ausgeführten plastischen Erweiterung der Striktur und Einstülpung des Divertikels kam Pat. wieder wegen Schluckbeschwerden in die Klinik. Untersuchung mit Oesophagoskop ergiebt folgenden Befund: Bei einer Tiefe von 18—19 cm trifft das 9 mm weite Oesophagoskop in der Medianlinie auf kein Lumen. Führt man das untere Ende etwas nach links, so wird ein mindestens ¾ cm langer, sich horizontal nach links ziehender Schlitz sichtbar. Das linke Ende ist nicht einzustellen. Das Oesophagoskop kann etwa ½ cm weit in den Schlitz hereingedrückt werden, Dilatation durch dünnste Bougie blieb erfolglos, daher zunächst Gastrotomie und dann Resektion des Divertikels. Pat.

befindet sich noch in Behandlung.

Nr. 176. 38 J. Weib. Vor 2 Jahren plötzlich Erschwerung des Schluckens, sie musste öfters das Genossene unter Würgen erbrechen. 48 cm weit von der Zahnreihe entfernt stösst man auf ein weiches Hindernis, das sich leicht überwinden lässt. Oberhalb der Cardia findet sich viel Schleim und Speisereste, die sich leicht ausspülen lassen. Man kann hier 120—140 ccm Flüssigkeit einlaufen lassen. An der Cardia wie auch oberhalb der Erweiterung befindet sich ein fester Abschluss. Dilatatio oesophagi oberhalb der Cardia (Ulcus?) Sondenbehandlung.

c) Carcinome 10 Fälle (7 M. 3 W., 1 †).

1. Durch Bougieren 6 Fälle behandelt, 50—66 Jahre alte Patienten.

Nr. 226, 651, 773, 1611, 2467, 2501. Die Patienten wurden nach Hause entlassen, nachdem sie das Selbstbougieren erlernt hat.

2. Gastrostomien 4 Fälle (3 M., 1 W.).

Nr. 876/1533. 74 J. Mann. Seit dem 10. Lebensjahre nach einem Sturz Schluckbeschwerden, nie Regurgitation grosser Massen. Hindernis im Oesophagus bei 37 cm Entfernung von der Zahnreihe. Aufnahme flüssiger Nahrung möglich. Gastrostomie nach Marwedel. Glatte Wundheilung. Gute Funktion der Fistel. Wiedereintritt zur Sondierung der Striktur. Trotz Durchgängigkeit der Striktur Unmöglichkeit zu schlucken. 3 Monate nach der Entlassung zu Hause gestorben.

Nr. 1492. 51 J. Mann. Seit 1/2 Jahr Schluckbeschwerden. Undurchgängige Stenose 43 cm weit von der Zahnreihe. Da jede Nahrungsaufnahme per os unmöglich, wird Gastrostomie nach Marwedel angelegt. Mit gut funktionierender Fistel entlassen.

Nr. 1701. 62 J. Mann. Seit ca. 3 Monaten beginnende, immer enger werdende Stenose des Oesophagus. Sitz derselben hinter dem Kehlkopf. für dünnste Sonden undurchgängig. Gastrostomie nach Marwedel. Mit gut funktionierender Fistel entlassen.

Nr. 2373. 56 J. Weib. Seit 3/4 Jahr Schluckbeschwerden, Sondierung auswärts erfolglos versucht. Carcinoma oesophagi partis supremae mit Uebergreifen auf den Larynx. Gastrostomie nach Marwedel. Mit gut funktionierender Fistel entlassen.

d) Oesophagotomia externa.

Nr. 2235. 56 J. Mann. Seit Juni 1901 Appetitlosigkeit, Schluckbeschwerden verbunden mit starker Schleimsekretion. Seit 1/4 Jahr kann Pat. nur flüssige Speise schlucken. Verjauchtes hochsitzendes Carcinoma oesophagi. Oesophagotomia externa, Dilatation der Striktur und Einführung einer dicken Sonde. Exitus an Pneumonie.

Varia.

(3 Fälle; 3 M.)

Nr. 2240. 20 J. Mann. Aneurysma arteriovenosum der

Art. carotis communis und Vena jugularis interna sinistra, nach Stichverletzung in der linken Schlüsselbeingrube. Am 25. VIII. Stichverletzung, darauf starke Blutung und Bewusstlosigkeit, die bis am andern Morgen anhielt. Am 28. Eintritt in die Klinik. Status: 5 cm lange Stichwunde am Hinterrand des M. sterno-cleido 3querfingerbreit oberhalb der linken Clavicula. Diffuse Schwellung und geringe Suggillation dieser Gegend. Deutlich fühlbares Schwirren. Lautes Geräusch am deutlichsten im unteren Halsdreieck und über Brust und Rücken hörbar. Analgesie des linken N. supraclavicularis, glatte Wundheilung, danach täglich ausgeführte Kompression. Entlassung.

Wiedereintritt. Das Sausen des Aneurysma stört ihn beim Schlafen, und zwar nur, wenn er auf der linken Seite liegt. Sonst keine Beschwerden. Status wie bei der Entlassung, jetzt befindet sich eine kleine Vorwölbung an der Narbenstelle, die bei der Entlassung bestand und nicht gewachsen ist. Das Schwirren und das Geräusch hör- und fühlbar. Von einer Operation wird Abstand genommen, da die Beschwerden gering sind, und die Geschwulst keine Neigung zur Vergrösserung zeigt.

Nr. 2525. Persistierender Thymus? 3 J. Knabe, seit der Geburt Anfälle von Atemnot, die in letzter Zeit heftiger wurden. Bronchitis, Rhinitis catarrhalis. Ueber dem Sternum keine Dämpfung. Jodnatrium innerlich. Kein Anfall in der Klinik beobachtet. Besserung.

Nr. 1348. 42 J. Mann. Schluck und Atembeschwerden bei Tabes. Auf die medicinische Klinik verlegt.

IV. Wirbelsäule.

(Bearbeitet von Dr. Matanowitsch.)

(65 Fälle; 35 M., 30 W., 4 †.)

A. Verletzungen.

(7 Fälle; 6 M., 1 W.)

1. Leichtere Fälle Nr. 128, 678, 2342, 1614. 4 Männer, von denen drei frische Kontusionen der Lendengegend erlitten hatten, die Beschwerden gingen auf Bettruhe und Priessnitzumschläge bald zurück.

Nr. 1614. 41. J. Mann. Zur Begutachtung. Im Juni 1892 Sturz aus einer Höhe von 15 Meter, 1 Jahr bettlägerig gewesen wegen Unfähigkeit zu gehen, angeblich Beckenbruch. Jetzt Schmerzen beim Gehen, Bücken unmöglich, zu 60% begutachtet.

2. Schwerere Fälle (2 M., 1 W.).

Nr. 662. 10. J. Knabe. Cf. Jahresbericht 1899 Seite 80 Nr. 58. Alte Wirbelsäulefraktur. Laminektomie ohne Erfolg vor 2 Jahren. Wegen

ausgedehnter Decubitalgeschwüren aufgenommen. Status unverändert. Wasserbett, Umschlägen und Salbenbehandlung. Pat. befindet sich noch in Behandlung.

Nr. 944. 18. J. Mann. Fractura? pelvis, Fractura calcanei dextri. Sprung aus dem II. Stock des Amtsgerichtsgebäudes (Suicidiumversuch). Bettruhe, feuchter Verband. Heilung.

Nr. 1467. 22 J. Weib. Wirbelsäulefraktur in der Höhe des 12. Brustwirbels (im epileptischen Anfall Sturz aus dem Fenster). Vollkommene Paraplegie der unteren Extremitäten, Blasen und Mastdarmlähmung. Extension, dann Suspensionsbehandlung. Geringe Beweglichkeit der Beine eingetreten. Wegen heftiger epileptischer Anfälle in die Anstalt Emmendingen überführt.

B. Chronische Entzündungen.

(45 Fälle; 22 M., 23 W., 3 †.)

a) Spondylitis tuberculosa (42 Fälle; 19 M., 23 W., 2 †).

Die Behandlung bestand im allgemeinen in passender Lagerung (Maas'sches Kissen, Rauchfuss'sche Schwebe), Extension mit Glisson'scher Schlinge, Reklinationsgipsbett etc. Das gewaltsame Redressement nach Calot wurde vermieden.

Nr. 11. 36 J. Frau. Cf. Jahresbericht 1900 S. 88 Nr. 651. Motorische Paraplegie und sensible Parese der unteren Extremitäten, Blasen-Mastdarmbeschwerden infolge Spondylitis dorsalis. Massage, Elektrizität, Bäder brachten leichte Besserung. In ein Siechenhaus verbracht.

Nr. 78. 38. J. Weib. Im Jahresbericht 1900 Seite 87, Nr. 2401 referiert.

Nr. 217. 25 J. Weib. Seit mehreren Wochen Schmerzen in der Lumbalgegend. Periodisch wiederkehrender Meteorismus verbunden mit Verstopfung und Anurie. Spondylitis lumbalis. Extension, Gipskorsett. Gebessert entlassen.

Nr. 345. 13. J. Knabe. Cf. Jahresbericht 1900, S. 86, Nr. 1641/1926. Seit 2 Monaten Anschwellung in der rechten Inguinalgegend. Der Gibbus ist gegen früher stärker hervorgetreten. Allgemeinbefinden gut. Wirbelcaries, Iliacalabscess. Entleerung des Eiters durch Punktion. Jodoformölinjektion (40 ccm einer 10% Emulsion).

Nr. 487. 34 J. Mann. Cf. Jahresbericht 1900, Seite 85, Nr. 645. Psoasabscess, ausgehend von Spondylitis lumbalis des 3. Wirbels. Punktion, Spaltung, Drainage. Exitus an Miliartuberkulose und Meningitis cerebrospinalis.

Nr. 481. 23 J. Weib. Vor 5 Jahren Abscessincision am Rücken, seitdem Fistelbildung. Seit 3 Monaten Entwickelung eines grossen Abscesses in der linken Inguinalgegend. Caries des 2. und 3. Lumbalwirbels, Iliacalabscess links. Spaltung des Abscesses. Nach lang dauern-

der Eiterung auf Wunsch nach Hause entlassen.

Nr. 537. 10 Monate. Knabe. Gibbus in der Mitte der Lendenwirbelsäule, seit 6 Monaten bemerkt. Mit Gipsbett entlassen.

Nr. 610. 33 J. Weib. Nach Typhus 1900 angeblich unter zunehmender Gibbusbildung Entwickelung einer Parese beider Beine. Kyphose des 9.—12. Brustwirbels, Schwäche der Beine, keine Sensibilitätsstörung. Fussclonus. Spondylitis dorsalis posttyphosa? tuberculosa? Extension, Stützapparat. Mit Korsett gebessert entlassen.

Nr. 742. 37 J. Mann. Vor 3 Jahren Pleuritis. Seit Herbst Kreuzschmerzen. Psoasstellung des linken Beines. Lungenphthise, Psoasabscess, ausgehend von Caries sacro-iliaca. Punktion, Jodoformölinjektion. Dann Incision und Drainage. Mit noch secernierender Wunde entlassen.

Nr. 815/1605. Mann. Seit ca. 20 Jahren eine Fistel über der rechten Clavicula, schon mehrfach incidiert und exkochleiert. Caries des Processus transversus des 5. Halswirbels. Spaltung der Fistel und Exkochleation mehrerer cariöser Knochenstückchen. Wiedereintritt. Nochmals Auskratzung der Fistel. Heilung.

Nr. 853. 9 J. Knabe. Mehrmals wegen Halslymphomen operiert. Seit 3 Wochen Schmerzen im Nacken. Anschwellung der linken Halsseite. Mehrfache Incision. Drainage. Abscess, vom Nacken ausgehend, von Spondylitis cervicalis. Heilung.

Nr. 996. 24 J. Weib. Seit einigen Wochen Anschwellung am Rücken. Kalter Abscess am Rücken, ausgehend von Dornfortsätzen des untersten Brustwirbels. Incision, Auslöffelung des Knochenherdes. Heilung.

Nr. 1049. 8½ J. Knabe. Seit 2 Jahren entstandene Deformität der Wirbelsäule. Dornfortsatz des 5. Halswirbels stark vorspringend. Spondylitis cervicalis. Extension. Gipsbett.

Nr. 1062. 54 J. Weib. Mehrmals Pneumonie, Hämoptoe, Husten. Seit Oktober 1900 Schmerzen im Nacken. Spondylitis cervicalis. Extension. Mit Halskravatte entlassen.

Nr. 1080. 26. J. Weib. Seit August 1900 Schmerzen im Rücken, seit März Gefühl von Völle und Druck im Leib. Spondylitis dorsalis mit rechtsseitigem Psoasabscess. Caries metatarsi sinistri. Incision des Psoasabscesses. Orthokresolinjektion in l. Fuss. Nach Kreuznach geschickt.

Nr. 1153. 12 J. Mädchen. Vor 1 Jahr Sturz auf den Rücken. Prominenz des 2. Lendenwirbels mit kaltem Abscess en bissac zu beiden Seiten der Lendenwirbelsäule. Spondylitis lumbalis tbc. Incision, Exkochleation des cariösen Bogens. Gebessert entlassen.

Nr. 1154. 8 J. Knabe. Seit mehreren Monaten krank. Der Kopf nach hinten geneigt gehalten. Spondylitis cervicalis VII. Extension, mit Gipsbett entlassen.

Nr. 1163. 14 Monate. Mädchen. Gibbus der Brustwirbelsäule. Spondylitis dorsalis VI. Gipsbett, mit demselben in ambulatorische Behandlung entlassen.

Nr. 1175. 22 J. Weib. Wegen Spondylitis cervicalis in Behandlung der Ambulanz. Anfnahme wegen Anfertigung einer Kravatte.

Nr. 1236. 20 J. Mann. Rechts alte gut geheilte Kniegelenksresektion, links Gonitis. Seit Weihnachten 1900 Schwellung zu beiden Seiten der Wirbelsäule. Caries vertebrae lumbalis (III) mit Abscessbildung. Incision, Drainage. Ins Soolbad geschickt.

Nr. 1239. 26 J. Weib. Spondylitis vertebrae dorsalis (XII) mit doppelseitigem Senkungsabscess. Incision, Schmierseifeeinreibungen, Bäder. Besserung.

Nr. 1291. 5 J. Mädchen. Spondylitis cervicodorsalis (VII und I). Gibbus. Extension. Mit Gipsbett entlassen.

Nr. 1378. 41 J. Mann. Vor 1 Jahr grosser Abscess in der Lendengegend, auswärts incidiert. Seit 2 Monaten zunehmende Schwellung am l. Oberschenkel. Senkungsabscesse am l. Oberschenkel und in der linken Leistengegend ausgehend von Caries lumbalis (V), Incision, Entleerung ca. $1^3/_4$ Liter tbc. Eiters. Auf dringenden Wunsch entlassen.

Nr. 1454. 15 Wochen altes Mädchen. Spondylitis dorsalis, Gibbus. Gipsbett.

Nr. 1455. 17. J. Weib. Spondylitis dorsalis (XI XII). Gibbus. Mit Gipsbett entlassen.

Nr. 1463. 2 J. Knabe. Vor $^1/_4$ Jahr Sturz vom Tisch. Angeblich im Anschluss daran eine Deformität der Wirbelsäule bemerkt. Spondylitis lumbo-dorsalis (XII, I). Gibbus. Mit Gipsbett entlassen.

Nr. 1456. 53 J. Weib. Seit 10 Wochen Husten, Halsschmerzen. Schluckbeschwerden, Halssteifigkeit. Spondylitis cervicalis, Retropharyngealer Abscess. Incision. Halskravatte.

Nr. 1510. 3 J. Mädchen. Vor 6 Monaten Masern, vor 2 Monaten Pneumonie. In der Rekonvalescenz-Entwickelung eine Deformität der Wirbelsäule. Spondylitis lumbo-dorsalis (XII, I). Mit Gipsbett entlassen.

Nr. 1551. 3 J. Knabe. Spondylitis cervicalis (VI VII). Kopf nach rechts hinten gebeugt, nach links gedreht. Gibbus. Extension, mit Gipsbett entlassen.

Nr. 1610. 33 J. Caries der Articulatio sacro-iliaca sinistra mit Abscessbildung. Incision Excochleation. Besserung.

Nr. 1654. 14 J. Mädchen. Seit 1 Jahr Fisteleiterung an der linken Rückenseite, auswärts mehrmals operiert. 2 auseinanderlaufende nach der Dorsalwirbelsäule führende Fistel. Caries der Vertebra dorsalis. Amyloid der Leber und Milz. Exkochleation der Fistel. Ins Soolbad geschickt.

Nr. 1773. 55 J. Weib. Im Jahre 1900 Amputation des Vorderarmes wegen Caries manus (cf. J. B. 1900 Nr. 806/1123). Seit $^1/_2$ Jahr steifer Hals, Kopfschmerzen. Spondylitis cervicalis tbc. (III). Oedem des Gaumensegels und der hinteren Pharynxwand. Extension. Mit Halskravatte gebessert entlassen.

Nr. 1888. 13 J. Knabe. Spondylitis lumbalis (I) mit Abscessbildung. Punktion, Jodoformölinjektion, in ambulatorische Behandlung entlassen.

Nr. 1982. 15 J. Knabe. Im 13. Lebensjahr Lymphom. colli. Im Jahre 1900 Resektion des linken Kniegelenks wegen Gonitis tbc. Seit einigen Wochen Vorwölbung in der linken Leistengegend. Psoasstellung des linken Beines. Phthisis pulmonum. Caries vertebrae lumbalis (V). Doppelseitiger Senkungsabscess. Incision. Jodoformölinjektion. Langdauernde Eiterung. Später Senkungsabscesse nach dem Oberschenkel. Tod durch Meningitis cerebro-spinalis.

Nr. 1993. 38 J. Weib. Seit 4 Monaten zunehmende Rückenschmerzen. Lungentuberkulose. Starke Druckempfindlichkeit des 8. Brustwirbels. Kopfschmerzen, Erbrechen. Spondylitis dorsalis (VIII). Exitus an Miliartuberkulose, die, wie sich bei der Sektion herausstellte, von Mediastinaldrüsen ausgegangen war. An der Wirbelsäule liess sich bei der Sektion nichts finden.

Nr. 2264. 5 J. Knabe. Nach Kontusion des Rückens Entwicklung eines linksseitigen Psoasabscesses. Spondylitis lumbo-dorsalis (XII, I) mit Abscessenkung auf dem linken Psoas. Incision, Drainage. Geheilt entlassen.

Nr. 2270. 48 J. Weib. Kalter Abscess auf der linken Beckenhälfte ausgehend von Lendenwirbelcaries (V). Incision. Heilung.

Nr. 2400. 24 J. Weib. Seit 6 Wochen entwickelte Caries vertebrae dorsalis mit lumbalem Senkungsabscess. Punktion, Jodoformölinjektion. Resektion des Querfortsatzes des 1. Lumbalwirbels. Heilung.

Nr. 2489. 55 J. Mann. Seit 1/2 Jahr neuralgische Schmerzen im Hinterkopf, seit 8 Wochen Atem-, Sprach- und Schluckbeschwerden. Malum suboccipitale, retropharyngealer Abscess. Paralyse des rechten und Parese des linken Hypoglossus. Incision des retropharyngealen Abscesses. Extension. Mit Halskrawatte auf Wunsch entlassen. Vier Wochen nach der Entlassung Exitus im Pfründnerhaus. Die Sektion ergab: Caries des Atlas, Epistropheus und der Gelenkflächen des Os occipitale.

Nr. 14. 23 J. Weib. Beckencaries mit Abscessbildung. Mehrfache Incision. Ins Soolbad geschickt.

Nr. 58. 20 J. Weib. Im Jahresbericht 1900 S. 84 Nr. 90 referiert.

Nr. 99. 27 J. Mann (cf. Jahresbericht 1900 S. 86 Nr. 1637). Ohne Beschwerden entwickelte sich langsam in der linken Bauchseite eine Geschwulst, die anfangs als paranephritischer Abscess gedeutet wurde. Doppelseitiger Senkungsabscess ausgehend von Spondylitis lumbo-dorsalis. Incision beiderseits, Extension. Gebessert entlassen.

Senkungsabscesse unbekannten Ursprungs (3 M., 1 †).

Nr. 688. 36 J. Mann. Seit November 1900 Kreuzschmerzen und Auftreten einer Schwellung unter dem rechten Leistenband. Psoasabscess.

Caries pelvis? Verkäste Drüsen unter dem rechten Leistenbande. Exstirpation der Drüsen, Abscessspaltung. Auftreten einer akuten hämorrhagischen Nephritis. Exitus im urämischen Anfall. Sektion: Psoasabscess, Lungentuberkulose, akute Nephritis; Ausgang der Eiterung nicht ermittelt.

Nr. 1103. 55 J. Mann. Seit 4 Monaten dumpfes Schmerzgefühl in der linken Unterbauchgegend. Allmähliche Entwicklung eines faustgrossen Tumors in der linken Inguinalgegend. Tuberkulöser Senkungsabscess in der linken Leistengegend. Ursprung? Punktion, Jodoformölinjektion, Besserung.

Nr. 2196. 34 J. Mann. Früher öfters wegen Lymphom. colli operiert. Seit 2 Monaten Schwellung in der linken Leistengegend, unterhalb des Ligam. Poupartii. Psoasstellung des linken Beines. Wirbelsäule auf Druck nicht empfindlich. Incision. Drainage. Heilung.

C. Deformitäten.

(6 Fälle; 3 M., 3 W., Nr. 132, 203, 292, 408, 1543, 2410.)

Es handelte sich in 5 Fällen um habituelle Scoliose, in einem Falle (Nr. 290) entstand die Scoliose nach einer Rippenfraktur. Die Behandlung bestand in Hebung des Allgemeinzustandes, durch Ernährung, Hydrotherapie, Liegen auf flacher Matratze, regelmässige Massage, Redressement mit Händekraft, Suspension, Freiübungen. Die Patienten wurden alle mit Stützapparaten, Gyps-, bezw. Lederkorsetts entlassen. Ausübung der Gymnastik weiter empfohlen.

D. Missbildungen.

(3 Fälle; 2 M., 1 W., 1 †.)

Nr. 680. 11 Wochen alter Knabe. Gleich nach der Geburt bemerkten die Eltern eine bohnengrosse Geschwulst in der Gegend der Lendenwirbelsäule. In der Linie der Dornfortsätze der Lendenwirbelsäule eine wallnussgrosse, fluktuierende Geschwulst, die auf Druck kleiner wird. Meningocele vertebralis cystica. Resektion der Cyste. Heilung.

Nr. 1365. 24 Stunden altes Mädchen. In der Gegend der Lenden- und Kreuzwirbel eine kindsfaustgrosse, fluktuierende Geschwulst, livid verfärbt, exulceriert. Beiderseits Pes equino-varus. Kniekontrakturen. Meningomyelocele, Pes equino-varus congenitus beiderseits. Keine Therapie. Exitus letalis erfolgte plötzlich unter starken Schmerzen. Sektion: Meningomyelocele, Nephritis.

Nr. 1498. 5 Tage altes männliches Kind. Angeborene Geschwulst der Lendengegend, apfelgross, fluktuierend. Meningomyelocele. Schutzverband. In ambulatorische Behandlung entlassen.

V. Brust und Rücken (inkl. Larynx).

(Bearbeitet von Dr. Matanowitsch.)

(97 Fälle; 73 M., 24 W., 9 †.)

A. Verletzungen.

(22 Fälle; 18 M., 4 W., 1 †.)

1. Stichverletzungen (3 M.)

Nr. 1597. 24 J. Mann. Stichwunde nach einwärts und oben von der rechten Brustwarze, nicht penetrierend. Desinfektion, trockener Verband, Heilung.

Nr. 1968. 25 J. Mann. Vor 8 Tagen Stichwunde mit einem Taschenmesser über dem linken Schulterblatt. Ueber der linken Fossa supraspinata eine phlegmonös aussehende Stichwunde mit derb infiltrierten Rändern. Breite Incision, Drainage, Heilung.

Nr. 2281. 26 J. Mann. Multiple kleine Stichwunden am Rücken und rechten Arm, Pleura nicht verletzt, Phthisis pulmonum. Behandlung mit feuchten Verbänden, Heilung.

2. Schussverletzungen (3 M., 1 W.).

Nr. 375. 40 J. Mann. 16 Tage vor dem Eintritt in die Klinik Selbstmordversuch durch einen Schuss in die linke Brustseite. Die Kugel auswärts entfernt. Einschuss in dem 5. linken Intercostalraum 3 querfingerbreit nach innen von der Mamillarlinie. Ausschussöffnung unterhalb des unteren Scapularwinkels. Pyothorax, starke Verdrängung des Herzens nach rechts. Punktion, Rippenresektion, Drainage. Entwicklung einer hämorrhagischen Nephritis und Delirien. Heilung des Pyothorax, Rückgang der Delirien. Mit noch bluthaltigem Urin entlassen.

Nr. 1266. 21 J. Mann. Suicidiumversuch. Zwei Einschussöffnungen neben der linken Mamilla, keine Ausschussöffnung. Geringer Hämatothorax. Bettruhe, Morphium, Priessnitz-Umschläge, trockene Wundbehandlung. Heilung.

Nr. 1767. 24 J. Mann. Im Streit Revolverschuss gegen die linke Brustseite. Einschuss in der linken Mamillarlinie über der 9. Rippe. Die Kugel ist einige Centimeter nach aussen von der Einschussöffnung fühlbar. Contourschuss. Kugelextraktion. Heilung.

Nr. 2561. 20 J. Mädchen. Aus Eifersucht von ihrem Liebhaber gegen die Brust geschossen. Einschuss auf der rechten Brustseite in der Mamillarlinie am Ansatz der Mamma. Kein Ausschuss. Keine Erscheinungen schwerer Verletzung. Aseptischer Verband. Heilung.

3. Kontusion (12 Fälle; 10 M., 2 W., 1 †).

a) der Weichteile: 5 Fälle (4 M., 1 W., Nr. 717, 1768, 1911, 1942, 2544), die unter Bettruhe und Umschlägen heilten.

b) Rippenfrakturen (4 Fälle), die ohne Komplikation unter Bettruhe und Priessnitz'schen Umschlägen zur Heilung kommen (Nr. 93 cf. J. B. 1900 Nr. 2494, 315, 633, 669). Ein grosser Teil der Rippenbrüche wird ambulatorisch behandelt.

Rippenbrüche mit Komplikationen (3 Fälle. 1 †).

Nr. 1969. 23 J. Mann. Angeblich im epileptischen Anfall Sturz von der alten Brücke. Mit kaum fühlbarem Puls in die Klinik gebracht. Multiple Rippenbrüche, Hautemphysem, Pneumothorax, innere Blutungen. Behandlung: Bettruhe, Kochsalzinfusion, Strophantus. Exitus. Sektionsbefund: Multiple Rippenbrüche rechts, Pleura, Lungenverletzung, Pneumothorax, Rupturen in der Milz, Leber und Nieren, Blutungen in der Gehirnrinde.

Nr. 2122. 24 J. Mann. Sturz von einer Schiffsschaukel. Enormes Hautemphysem über den ganzen linken Körper bis in die Jugulargegend. Hämoptoe, multiple Rippenfrakturen (5., 6., 7., 8. Rippe rechts), Hämatopneumothorax. Wegen Atemnot Tracheotomie, Entwicklung einer Pneumonie mit stinkendem Auswurf. Mehrfache Punktion des Hämatothorax. Nach 2monatlicher Behandlung geheilt entlassen.

Nr. 2347. 39 J. Mann. Von einer Lokomotive überfahren. Komplicierte Fraktur der 5. linken Rippe, Pneumothorax. Luxatio cubiti sinistri, Luxatio humeri dextri, Fractura complicata ulnae sinistrae. Desinfektion der Wunden, trockene Wundbehandlung, Einrichtung der Fraktur und Luxationen. Nach ca. 4wöchentlicher Behandlung geheilt entlassen.

4. Verbrennungen. (2 Fälle; 1 M., 1 W.).

Nr. 1251. 18. J. Mann. Alte Verbrennung III. Grades an Armen und Brust. Umschlägebehandlung bis zur Reinigung der Wunden, Transplantation nach Thiersch. Heilung.

Nr. 1751. 36 J. Weib. Petroleumverbrennung der gesamten Brust und grossen Teiles der Bauchhaut I., II. und III. Grades. Prolongierte Bäder, feuchte Verbände, Naphtalansalbe. Transplantation. Heilung.

B. Entzündungen.

(52 Fälle; 38 M., 14 W., 4 †.)

a) Akute Entzündungen (1 M.).

Nr. 514. 50 J. Mann. Vor 4 Wochen kleines Geschwür am rechten 4. Finger, dann Schwellung und Schmerzhaftigkeit. Nach einigen Tagen multiple Furunkel über der Brust. Furunculosis thoracis, abscedierende Sehnenscheidenentzündung des rechten 4. Fingers. Incision, Tamponade. Heilung mit geringer Steifigkeit des Fingers.

b) Chronische Entzündungen (51 Fälle; 37 M., 14 W.).

1. Tuberkulose. (34 Fälle; 21 M., 13 W.).

α) Caries sterni (4 Fälle; 3 M., 1 W.).

Nr. 391. Incision und Exkochleation multipler Fisteln. Heilung.

Nr. 228. Resektion des Manubrium sterni wegen ausgedehnter Caries. Heilung.

Nr. 1980. Incision, Exkochleation multipler Fisteln. Heilung.

Nr. 1807. Caries des linken Sternoclaviculargelenkes. Resektion der Rippe, Exkochleation der Gelenkfläche des Sternum. Heilung.

β) Rippencaries (21 Fälle; 11 M., 10 W.).

Nr. 2030/2129, 997, 1488, 1852, 1887, 2089, 2207, 7 Fälle, die mit Incision und Exkochleation behandelt wurden; Nr. 2030 musste wiederholt incidiert und exkochleiert werden, gelangte aber schliesslich zur Heilung.

Nr. 426, 494/782, 821, 1179, 1250, 1340, 1701, 1705, 1807, 2107 2208, 2455, 687 wurden mit einfacher Rippenresektion behandelt und geheilt entlassen, der Fall 687 musste nachreseciert werden.

Nr. 184/1021. 27 J. Mann. Caries costae, kompliciert mit Caries ossis pubis. Rippenresektion, Extraktion eines Sequesters aus dem Schambein. Heilung.

γ) 4 Fälle von Rippen- und Sternalcaries (4 M.)

Nr. 813. 40 J. Mann. Sternal- und Rippencaries, Exkochleation, Heilung. Pat. befindet sich seit März 1902 in Behandlung wegen Gonitis tuberculosa. Die Sternalcaries ist gut ausgeheilt.

Nr. 582. 41 J. Mann. Caries des 2. Sternocostalgelenkes links, seit 4 Monaten bestehend. Partielle Resektion der 2. Rippe und des Manubrium sterni. Heilung.

Nr. 1998. 42 J. Mann. (Cf. Jahresbericht 1900, S. 92, Nr. 679.) Kalter Abscess, ausgehend von stern-ocostal. Caries. Incision, Exkochleation. Gebessert in ambulatorische Behandlung entlassen.

Nr. 1183. 20 J. Mädchen. Im Jahre 1893 wegen Caries sterni behandelt, seitdem bis vor 3 Wochen immer gesund. Seit 3 Wochen Schmerzen und Entstehung multipler Fisteln am Sternum und Rippen. Incision, Exkochleation. Heilung.

δ) Weichteilprocesse ohne nachweisbaren Knochenherd (5 Fälle; 3 M., 2 W.).

Nr. 131. 23 J. Mädchen. Faustgrosser Glutaealabscess. 2mal Punktion mit Jodoformölinjektion ohne Erfolg. Incision, Drainage. Heilung.

Nr. 201. 64 J. Weib. Tuberk.: Abscess im Fettgewebe der rechten Mamma, kein Knochenherd. Incision, Exkochleation. Heilung.

Nr. 851. 12 J. Mädchen. Kalter Abscess am Rücken und Hals. Incision, Ausschabung, in hausärztliche Behandlung entlassen.

Nr. 1491. 36 J. Mann. Seit mehreren Monaten Anschwellung rechts vom Kreuzbein, vor 2 Wochen spontaner Aufbruch mit Eiterung. Vereitertes Lipom? Gumma? der Regio lumbalis. Exkochleation, mikrosko-

pisch wahrscheinlich Gumma. Heilung.

Nr. 1980. 27 J. Mann. In der Jugend öfters Bluthusten. Seit 6 Wochen allmähliche Entwickelung einer Schwellung über der 2. linken Rippe. Incision, Exkochleation. Die Rekonvalescenz durch Pleuritis und Bronchopneumonie gestört. Gebessert entlassen.

2. Empyeme der Pleurahöhle (17 Fälle; 16 M., 1 W., 4 †).

a) Metapneumonisches Empyem (13 Fälle, 3 †).

Nr. 666. 6 J. Knabe. Vor 3 Monaten Pneumonie, im Anschluss daran rechtsseitiges Empyem, Resektion der 9. Rippe, Drainage. Heilung.

Nr. 714. 37 J. Mann. Vor 3 Wochen linksseitige Pneumonie und Pleuritis. Punktion ergiebt Staphylokokkeneiter. Resektion der 8. Rippe. Drainage. Heilung.

Nr. 720. 54 J. Mann. Vor 2 Monaten linksseitige Pleuropneumonie mit Atemnot und hohes Fieber. Probepunktion ergiebt Staphylokokkeneiter. Rippenresektion, Drainage. Mit noch offener Fistel in hausärztliche Behandlung entlassen.

Nr. 765. 16 J. Knabe. Vor 6 Wochen Pneumonie. Seit 14 Tagen Erscheinungen von Pleuritis. Probepunktion ergiebt Eiter. Linksseitiges Empyem. Resektion der 10. Rippe. Wegen andauernd hohen Fiebers Erweiterung der Fistel, keine Retention zu konstatieren. Unter Erscheinungen von Meningitis cerebrospinalis Exitus. Sektion: Eitrige Cerebrospinalmeningitis, Milztumor. Linke Lunge atelektatisch; an der Wunde nichts Besonderes.

Nr. 912. 21 J. Mann. Vor 5 Wochen Pneumonie mit Schüttelfrösten und andauernd hohem Fieber. Rechtsseitiges Thoraxempyem. Rippenresektion, Drainage. Diplokokken im Eiter. Heilung.

Nr. 914. 54 J. Mann. Exstirpation eines Melanosarkoms der Bauchhaut. Im Anschluss an die Operation entstand eine Pleuropneumonie, das pleuritische Exsudat ging in Eiterung über. Rippenresektion, in hausärztliche Behandlung entlassen.

Nr. 1082. 36 J. Mann. Vor 4 Wochen Pneumonie, 10 Tage später Pleuritis purulenta dextra. Rippenresektion, Drainage, Heilung.

Nr. 2047. 43 J. Mann. Vor einigen Wochen Pleuritis, die auswärts incidiert wurde. Zuerst Erweiterung der Fistel durch Laminaria, dann Resektion der 5. Rippe vorne und der 8. Rippe hinten als Gegenincision. Mit noch secernierender vorderer Fistel entlassen.

Nr. 2170. 25 J. Mann. Vor 5 Monaten Pneumonie, seitdem andauernd hohes Fieber. Linksseitiges Empyem. Rippenresektion, Drainage, Heilung.

Nr. 2270. 43 J. Mann. Vor 14 Tagen Pleuropneumonie. Vor 3 Tagen auswärts Incision. Jauchiges linksseitiges Pleuraempyem. Rippenresektion mit Gegenöffnung. Exitus an Septikämie. Sektionsbefund: Metapneumonisches Empyem, Gangrän des linken unteren Lungen-

randes. Pericarditis fibrinosa totalis, Myodegeneratio, Milztumor, Nephritis parenchymatosa.

Nr. 1427. 23 J. Mann. Vor 2 Monaten Bronchitis (Influenza), 4 Tage später Gelenkrheumatismus, Peri- und Endocarditis, rechtsseitige Pleuritis purulenta. Rippenresektion, Drainage. Heilung.

Nr. 1814. 29 J. Mann. Beginn der Krankheit vor drei Monaten. Bis zum Eintritt in die Klinik wegen Pneumonie und dann wegen eitriger Pleuritis behandelt. Klin. Diagnose: Metapneumonisches, rechtsseitiges Pleuraempyem. Rippenresektion mit sehr viel Eiterentleerung. 5 Tage nach der Operation Abdominalerscheinungen: Erbrechen, Meteorismus, Erscheinungen einer inkompleten Darmstenose, dann Auftreten eines Tumors in der Ileocoecalgegend. 21. IX. Laparotomie: Ausgedehnte Darmadhäsionen, besonders nach dem kleinen Becken zu; Eröffnung zweier nussgrosser Abscesse in der Coecalgegend, Processus vermiformis wegen starker Adhäsionen nicht freigelegt. Eröffnung eines pararectalen Abscesses per rectum (800 ccm Eiter, im Eiter nur Streptokokken, kein Bact. coli). 2. X. plötzlicher Collaps und Exitus. Sektion: Peritonitis purulenta adhaes., Abscess mit kotigem Inhalt in der Ileocoecalgegend. Grosser retrocoecaler Abscess (Process. vermiformis intakt), sich retro- und intraperitoneal bis an die Rippenresektionsstelle längs der Hinterfläche der Leber erstreckend. Von hier Perforationsöffnung durch das Zwerchfell in die rechtsseitige Empyemhöhle.

Nr. 662. 28 J. Weib. Grosses, rechtsseitiges Pleuraempyem im Puerperium entstanden. Rippenresektion, im Eiter Streptokokken. Nachbehandlung mit dauernder Aspiration. Geheilt.

b) Tuberkulöses Empyem (3 M., 1 †).

Nr. 659. 43 J. Mann. Empyema thoracis tubercul. chronic. sinistrum. Seit 2 Jahren besteht links eine eiternde Fistel, faustgrosse Empyemhöhle. Operation abgelehnt. Auf dringenden Wunsch entlassen.

Nr. 843. 27 J. Mann. Seit J. 1900 Lungentuberkulose. Seit Dezember 1900 Pleuritis exsudat. sinistra, seit 6 Tagen Pyopneumothorax der linken Seite. Resektion der 10. Rippe, starke Sekretion, zunehmende Abmagerung, sehr langdauerndes Bettlager. Plötzlicher Exitus durch Entwicklung eines rechtsseitigen Pneumothorax. Sektionsbefund: Links operativ eröffneter Pyopneumothorax, rechtsseitiger Pneumothorax durch Perforation einer Caverne entstanden. Cavernen in beiden Lungen.

Nr. 927. 31 J. Mann. Seit 12 Jahren Phthisis pulmonum. Vor 3 Jahren rechtsseitiges Empyem auswärts operiert. Die entstandene Fistel schloss sich zeitweise spontan, seit 3 Wochen ist die Fistel offen und secerniert stark. Rechtsseitige Empyemfistel, Dilatation derselben mit Laminaria.

c) Peripleuritischer Abscess (1 M.)

Nr. 1231. 56 J. Mann. Vor Weihnachten 1900 mit pneumonischen

Erscheinungen erkrankt, später starke Expektoration brandig stinkendes Sputum, Rötung, Schwellung, Oedem der rechten Brustwand. Die Punktion ergiebt Eiter, aus dem Strepto- und Staphylokokken wuchsen. Incision. Entleerung eines peripleuritischen Abscesses, der weder mit dem Pleuraraum noch mit der Lunge kommunicierte. Heilung.

C. Tumoren.

(9 Fälle; 7 M., 2 W., 1 †.)

a) Angiome (1 M., 1 W.).

Nr. 134. 11 J. Knabe. Angeborene, gänseeigrosse, teigige, der Haut adhärente, lappig in der Umgebung ausstrahlende Geschwulst über der 10.—11. Rippe links. Exstirpation, Heilung. Anatomische Diagnose: Angio-Lipom.

Nr. 2216. 1/2 J. Mädchen. Fast den ganzen Rücken einnehmende, diffuse, fluktuierende Anschwellung, angeboren. Partielle Exstirpation. Anatom. Diagnose: Lymphangioma cavernosum, zum Teil mit Hämangiom kombiniert. Exitus an Pneumonie.

b) Carcinome (1 M.).

Nr. 1540. 62 J. Mann. Seit 4 Wochen Atembeschwerden. Derber Tumor in dem Winkel zwischen Kopfnickeransatz, Trachea und Sternum. Laryngoskopisch: Die rechte Trachealwand ganz ins Lumen vorgewölbt. Klin. Diagnose: Maligne, rechtsseitige Struma. Exkochleation. Mikroskop. Untersuchung: Carcinom im Mediastinum, von Drüsen oder Thymus ausgehend. Wegen hochgradiger Atemnot Tracheotomie. Prognose durchaus schlecht, Pat. wird von den Angehörigen nach Hause genommen.

c) Sarkome (4 M.).

Nr. 232. 60 J. Mann. Seit dem Jahre 1868 viermal wegen einer Geschwulst der rechten Thorax- und Schultergegend operiert. Klinische Diagnose: Fibrosarcoma pendulum. Excision mit Thermokauter, sekundäre Transplantation. Anatom. Diagnose: Spindelzellensarkom. Heilung.

Nr. 476. 37 J. Mann. Im September 1900 mehrfache Operation eines zweimal lokal recidivierenden Hautsarkoms an der Hinterseite des linken Oberschenkels. Seit Dezember 1900 heftige Schmerzen mit Atembeklemmung in der linken Brustseite. Klin. Diagnose: Metastatischer Tumor der linken 8. Rippe mit Beteiligung der Pleura. Ausräumung. Aetzung mit Chlorzink. 3 Wochen später Recidiv in der Wunde, Metastase im zweiten Lendenwirbel. Auf dringenden Wunsch nach Hause entlassen.

Nr. 1349. 67 J. Mann. Seit 10 Jahren Hodentumor, in den letzten Monaten sehr stark gewachsen. Seit 3 Monaten Schmerzen auf der linken Brustseite, über der linken 7. und 8. Rippe eine hühnereigrosse Schwellung, die alle Eigenschaften eines tuberkulösen Rippenabscesses bietet. Der linke Hoden ist kindskopfgross. Incision ergab einen ne-

krotisierenden Tumor. Mikroskop. Diagnose: Sarkom? Tuberkulose? Die Castration verweigert. Auf dringenden Wunsch entlassen.

Nr. 2067. 79 J. Mann. Im Jahre 1895 wegen Rückensarkom operiert. Neben der alten Narbe seit 1/2 Jahr starke Schwellung. Recidivierendes Rückensarkom. Exstirpation. Anat. Diagn.: Spindelzellensarkom. Mit granulierender Wunde nach Hause entlassen.

d) Retrosternal. Tumoren (1 M., 1 W.).

Nr. 2519. 62 J. Mann. Seit 2 Jahren Heiserkeit und Husten, seit 10 Wochen Atem- und Schluckbeschwerden. Kachektischer Mann, vollkommen heiser, Stimmbänder schmierig belegt, hochgradige Atemnot. Klin. Diagn.: Retrosternaler, Trachea und Oesophagus komprimierender Tumor. Tracheotomie. Mit Kanüle nach Hause entlassen.

Nr. 2540. 66 J. Weib. Seit einigen Wochen zunehmende Atembeschwerden. Auf der linken Thoraxhälfte geschlängelte, erweiterte Venen. Beim Druck auf die Fossa supraclavicularis sinistra fühlt man eine in die Tiefe verlaufende Geschwulst. Klin. Diagn.: Maligner, retrosternaler Tumor, der die Trachea komprimiert. Lungenmetastasen? Tracheotomie, mit Kanüle nach Hause entlassen. 5 Tage nach der Entlassung Exitus.

D. Larynx.

(14 Fälle; 10 M., 4 W., 3 †.)

1. Tuberculosis Laryngis (4 Fälle; 2 †.).

Nr. 227. 32 J., Mann. Seit einem Jahr bis zur Aphonie zunehmende Heiserkeit und Atembeschwerden. Phthisis laryngis et pulmonum, Fistula ani. Wegen hochgradiger Dyspnoe Tracheotomia superior. Exitus. † an Lungentuberkulose.

Nr. 1440. 25 J. Weib. Seit 2 Jahren Heiserkeit. Anämische Frau. Lunge gesund. Subkutane Geschwulst vor dem rechten Kopfnicker. Laryngoskopisch: Die Giessbeckknorpelgegend stark geschwollen und gerötet, ebenso das linke Stimmband, keine Ulceration. Klin. Diagn.: Kalter Abscess im subkutanen Halsgewebe, ausgehend von einer chronischen Laryngitis (tuberculosa?) Spaltung des Abscesses, im Eiter Tuberkelbacillen. Heilung.

Nr. 1035. 39 J. Mann. Seit 1/2 Jahr Husten und zunehmende Atemnot. Hochgradig abgemagerter Mann. Tumor unter dem rechten Stimmband. (Tuberkulose? Lues?) Phthisis pulmonum. Tracheotomie. In sehr elendem Zustande von den Verwandten nach Hause genommen, wo 5 Tage später Exitus erfolgte.

Nr. 2082. 40 J. Weib. Im Jahre 1899 Exstirpation eines Epithelialcarcinoms am Kinn. Seit ca. 1/2 Jahr zunehmende Heiserkeit, Tumor laryngis, Phthisis pulmonum. Tracheotomie, Laryngofissur, Exstirpation des Tumors, der sich mikroskopisch als Tuberkulose erwies. Exitus

durch eitrige Bronchitis.

2. Lues (1 W.).

Nr. 1017/2242. 38 J. Weib. Seit 5 Jahren Heiserkeit, seit 1 Jahr Atembeschwerden, Luesinfektion wird negiert. Laryngoskopisch: Epiglottis durch vernarbte Ulcera deformiert, auf der rechten Seite des Epiglottis ausgedehntes, vernarbtes Geschwür. Stark infiltrierte Ligam. aryepiglottica, Infiltration der Taschenbänder und der hinteren Larynxwand, auf ihr ein kleiner, weisser Tumor sitzend. Starke Larynxstenose. Tracheotomia superior. In hausärztliche Behandlung mit Verordnung von Jodkali entlassen. Wiedereintritt: Der Zustand wesentlich gebessert, da aber der Process im Kehlkopfe noch nicht vollkommen ausgeheilt ist, wird die Pat. mit Kanüle wieder nach Hause entlassen.

3. Carcinome (3 M.; 1 †.).

Nr. 316. Mann. Vor 4 Jahren Nasenepitheliom exstirpiert, seit 2 Jahren Schluckbeschwerden und Sprachstörungen, seit Frühjahr 1900 linksseitiger Halsdrüsentumor mit Schmerzen. Carcinoma epiglottitis mit Drüsenmetastasen. Exstirpation der Drüsen mit Resektion der Carotis externa, Vena jugularis interna und externa. Am 17. Tage Nachblutung, daher sofortige Unterbindung der Carotis communis. Mit granulierender Wunde entlassen. Eine Woche später Exitus zu Hause.

Nr. 403. 53 J. Mann. Seit 1/4 Jahr Schluckbeschwerden. Die hintere Hälfte des rechten Stimm- und Taschenbandes ist von einem leicht ulcerierten Tumor bedeckt. Die Tumormasse greift auf die Pharynxwand über. Probeexcision ergiebt Carcinom. Tracheotomie unter Schleich'scher Anästhesie. 8 Tage später nach Einlegung einer Trendelenburg'schen Kanüle Exstirpation des Pharynx und der hinteren Larynxwand. Exitus. Sektionsbefund: Pneumonie beider Unterlappen. Unter dem rechten Schilddrüsenlappen befindet sich ein Abscess, der von einem Decubitalgeschwür der Trachea ausgegangen war.

Nr. 1899. 48 J. Mann. Seit ungefähr einem Jahr Heiserkeit. Innere Organe gesund. Dem linken Stimmband sitzt ein pfenniggrosser, papillomatöser Tumor auf. In der laryngologischen Klinik wurde endolaryngeal ein Stück des Tumors entfernt. Mikroskop. Diagnose: Papillom. Pat. wiederbestellt. Am 18. IV. 02 (1/2 Jahr später) wurde er wegen bestehender Atemnot der Klinik überwiesen, wo sofortige Tracheotomie ausgeführt wurde. Laryngoskopisch: Kehlkopf mit weisslich glänzenden Geschwulstmassen ausgefüllt, nur ein kleiner Teil des linken Stimmbandes beim Phonieren sichtbar. Operation: Einlegung einer Trendelenburg'schen Kanüle, Laryngofissur, Exkochleation und Thermokauterisation der Geschwulst, die sich mikroskopisch als Epitheliom erwies. Pat. mit granulierender Wunde und Trachealkanüle in ambulatorische Behandlung entlassen.

4. Sarkom (1 M.).

Nr. 1800. 55 J. Mann. Seit 1½ Jahr heiser. Wiederholt specialistische Behandlung und endolaryngeale Stückchenexcision. Laryngoskopisch: Am rechten Stimmband ein grosser Tumor, am linken ein kleinerer, keine Ulceration, Tumor malignus laryngis. Tracheotomie. 10 Tage später Laryngofissur und Exstirpation der beiden Tumoren, die sich mikroskopisch als Rundzellensarkom erwies. Geheilt entlassen.

Fremdkörperaspiration. 3 Fälle.

Nr. 1044. 4 J. Mädchen. Ein Tag vor dem Eintritt in die Klinik aspirierte das Kind eine Bohne. Exspiratorische Dyspnoe. Rechte Thoraxhälfte bleibt bei der Atmung zurück. Tracheotomie, Extraktion einer Bohne aus dem rechten Bronchus mit Roser's Drahtschlinge. Pneumonie. Heilung.

Nr. 2464. 46 J. Mann Durch Unvorsichtigkeit in der Larynx aspirierte Nadel. Respiration frei, Stimme heiser. Die Röntgenphotographie: Der Fremdkörper steckt im Larynx, genauere Lokalisation unmöglich. Durch heftige Hustenstösse wurde die Nadel herausbefördert.

Nr. 1182. Mann. Kragenknopf im rechten Bronchus, eitrige Bronchitis, Fremdkörper wurde von Kilian (Freiburg) unter Leitung des Bronchoskops extrahiert (cf. v. Eicken, Diese Beitr. Bd. 34).

Varia.

Nr. 453. 7 J. Knabe. Erschwertes Decanulement. Am 23. I. Tracheotomie wegen Diphtherie. Beim Versuch, die Kanüle nach Abheilen der Diphtherie zu entfernen, traten Erstickungserscheinungen auf. Entwöhnungsversuche erfolglos, daher Erweiterung der Tracheotomiewunde in Narkose und Entfernung geringer Granulationen. Entwöhnungskanüle wird jetzt gut vertragen. Nach 4 Wochen Heilung.

Nr. 1348. 42 J. Mann. Larynxkrisen bei beginnender Tabes dorsalis. Auf die innere Klinik verlegt.

VI. Bauch.

(Bearbeitet von Dr. Simon, v. Würthenau und Kaposi.)

A. Verletzungen.

(7 M., 1 †.)

I. Kontusionen (5 Fälle; 5 M., 1 †).

Nr. 136. Heinrich K., 34. J. Hat angeblich seit 2 Jahren Schmerzen in der rechten Leibseite nach Ueberfahren. Objektiv nichts nachweisbar. Begutachtung abgewiesen.

Nr. 497. Heinrich M., 21 J. Erlitt am 23. II. eine Quetschung des Bauches. Starke Schmerzen. Kein Meteorismus. Stuhl spontan, ebenso Urin. Kein Blut. Nach Bettruhe und Umschlägen am 24. II. beschwerdefrei entlassen.

Nr. 1801. August G., 32 J. Fall auf die linke Seite. Objektiv nichts Bestimmtes nachweisbar. Innere Organe nicht erkrankt. Ohne Beschwerden nach 2 Tagen entlassen.

Nr. 2311. Karl M., 33 J. Stoss durch Wagendeichsel in die rechte Bauchseite, Zerreissung des Ileums. Tod an Peritonitis. Pat. wurde 1½ Stunden vor seinem Eintritt durch eine Wagendeichsel an eine Wand gedrückt. Er fühlte heftige Schmerzen in der Ileocoecalgegend, konnte aber noch gehen. Leib nicht aufgetrieben. Leberdämpfung erhalten. Schmerz nur lokal. Temp. 36,3, Puls 80. Urin und Stuhl spontan. Am Nachmittag leichte Temperaturerhöhung. Am folgenden Tage Temp. 38,8, Puls 84. Leichte Dämpfung in der Ileocoecalgegend, starke Schmerzen. Diagnose: Peritonitis perforat. Operation: Diffuse Peritonitis, Kot in der Bauchhöhle. Pfennigstückgrosses Loch einer Ileumschlinge wird vernäht. Offene Wundbehandlung. Auch links wurde incidiert und kotige Flüssigkeit entleert. Exitus im Collaps nach 24 Stunden. Sektion: Eitrige Perforationsperitonitis.

Nr. 2411. Adolf B., 10 J. Erlitt vor 3 Stunden Hufschlag gegen den Leib, der starke Schmerzen in der rechten Bauchseite verursachte. Objektiv nichts Abnormes nachweisbar. Unter Bettruhe und Diät erfolgt vollständige Heilung.

II. Schussverletzungen (2 M.).

Nr. 161. Jakob K., 19 J. Erhielt vor 3 Stunden einen Revolverschuss in die linke Seite des Leibes. Kurz nachher Erbrechen, Schmerzen im Leib, keine Dämpfung. Kein Ausschuss. 7. I. Operation: 6 Löcher im Dünndarm und 2 im Dickdarm finden sich. Resektion von 30 cm Dünndarm. Knopf-Anastomose. Naht der Dickdarmlöcher. Glatter Verlauf. Knopfabgang am 26. Tage. Nach 7 Wochen geheilt entlassen. Bandage.

Nr. 2567. Wilhelm H., 24 J. Hat sich vor 1 Stunde 2 Schüsse in die linke Unterbauchgegend beigebracht. Es fanden sich 2 Einschussöffnungen. Peritoneum nicht verletzt. Eine Kugel wurde an der zehnten Rippe entfernt, zweite nicht entfernt. Heilung.

B. Erkrankungen der Bauchdecken.

(6 Fälle; 3 M., 3 W.)

I. Entzündungen (1 M., 1 W.).

Nr. 597. Martin B., 54 J. Hat seit einigen Wochen eine Abscess- und Fistelbildung am Nabel. 15. III. Incision und Entleerung eines nach der Wirbelsäule zu führenden Abscesses. Cholestearin-Krystalle gefunden. Glatte Heilung.

Nr. 795. (Cf. 1900 Nr. 1117) Eva D., 17 J. Wurde wegen Peritonitis tbc. kastriert. Nach halbjährigem guten Befinden bildete sich

ein Abscess in der alten Narbe. Leib weich. Nach Incision erfolgte Heilung.

II. Tumoren (4 Fälle; 2 M., 2 W.).

1. Fibrosarkome.

Nr. 879. Magdalene L., 27 J. Bemerkt seit 3/4 Jahren rechts vom Nabel eine langsam wachsende, harte Stelle. Oberfläche glatt. 29. V. Exstirpation des den Musc. rectus z. Tl. durchsetzenden Tumors. Etagennaht (Catgut). Mikrosk. Diagn.: Fibrosarkom des Rectus. Heilung p. p.

Nr. 958. Cf. 2117. Richard N., 41 J. Seit 3/4 Jahren entwickelte sich von der rechten Spin. ant. sup. eine wenig verschiebliche derbe Geschwulst. 6. V. Excision. Tumor ging vom Obliquus descend. aus. Dreifache Etagen-Catgutnaht. Glatter Verlauf. 18. X. Wiedereintritt. Metastasen in den Iliacaldrüsen, Lunge und Milz. Arsen-Behandlung.

Nr. 2174. Emma O., 31 J. Hat seit 8 Monaten eine kleine Geschwulst oberhalb der linken Spin. ant. sup., das sich intra graviditatem entwickelte. Partus vor 4 Monaten. 30. X. Exstirpation. Heilung.

III. Bauch-Narbenbruch (2 Fälle; 2 W.).

Nr. 881. Marie E., 51 J. Cf. 1900 Nr. 1875. Nach einer Appendicitisoperation hatte sich durch Stichkanaleiterung eine Ektasie des pararectalen Schnittes gebildet. Hernie faustgross. Rectus atrophisch. Starke nervöse Beschwerden. Behandlung mit Bandage.

Nr. 898. Bertha M., 24 J. Wurde vor 2 Jahren wegen Appendicitis operiert. Narbe empfindlich und ektatisch. Rechte Adnexe erkrankt. 15. V. Narbe excidiert. Beide cystisch entarteten Ovarien werden thermokauterisiert. Tiefgreifende Bauchnaht. Glatte Heilung.

C. Erkrankungen des Magens.

(82 Fälle; 52 M., 30 W., 12 †.)

I. Chronische Entzündungen des Magens.

Ulcus ventriculi mit Stenoseerscheinungen etc. (35 Fälle; 22 M., 13 W., 5 †).

Von obigen 35 Fällen wurden 23 operiert, 12 unoperiert entlassen. Der grösste Teil der letzteren Patienten litt an chronischer Gastritis und wurde diätetisch behandelt. In 4 Fällen waren nach früherer Gastroenterostomie mit Knopf wieder Beschwerden aufgetreten. In einem derselben waren die krankhaften Symptome durch Tabes dorsalis bedingt, bei den andern trat auf Magenspülung und Diät Besserung ein.

Zur Gastroenterostomie wurde nur die Methode von v. Hacker in Kombination mit dem Murphyknopfe in 21 Fällen verwendet; 3mal wurde in Verbindung mit derselben der vom Ulcus eingenommene Teil des Magens reseciert. Operiert wurde 18mal wegen

Ulcusstenose des Pförtners, 2mal wegen Pylorusstenose, die durch Adhäsionen bedingt war, 1mal wegen Pylorospasmus. In einem Falle wurde Gastro-Enteroplastik bei einem Patienten ausgeführt, bei welchem vor 1 Jahre Gastroenterostomie wegen Ulcusstenose gemacht worden war und die Anastomosenöffnung sich stark verengt hatte. Bei einer Patientin, die nach auswärts angelegter Gastroenterostomie und Braun'scher Anastomose an unstillbarem Gallenbrechen litt, wurde der Pylorus durchschnitten. 4 Todesfälle ereigneten sich, 2mal war Pneumonie (1mal Gastroenterostomie und Resektion), 2mal starke Myodegeneratio cordis die Ursache. Peritonitis war nie aufgetreten. Bei 45 Gastroenterostomien (inkl. Carcinome), von welchen aber nur 38 zur Berechnung gezogen werden können, weil bei den übrigen der Tod so früh eintrat, dass Knopfabgang unmöglich gewesen wäre. kam 13mal der alte Knopf (abgegangen 10mal = 76,9%), 25mal der modificierte Hildebrandt'sche Knopf (Abgang 15mal = 60%) zur Anwendung. Eine grössere Sicherheit bezüglich des Abgangs scheint also der modificierte Knopf nicht zu bieten. 2mal fand er sich bei späteren Operationen im Magen.

1. Unoperierte Fälle 12 (7 M., 5 W.).

Nr. 241. Heinrich D., 35 J. Cf. 1900 Nr. 2260. Wegen Ulcusstenose war im Dezember 1900 die Gastroenterostomie mit Knopf ausgeführt worden. Seit 14 Tagen nach gröberen Diätfehlern fühlt Pat. wieder Magendruck und Aufstossen. Besserung durch Magenspülung und Abführen.

Nr. 456. Elise M., 18. J. Hatte nie Ulcussymptome. Magen tief stehend, wenig ektatisch, motorisch und chemisch sufficient. Diagnose: Chlorose, Gastroptose. Ad internos.

Nr. 676. Emilie V., 32 J. Leidet seit 3 Jahren an Anfällen von Magenschmerzen und Uebelkeit, kein Erbrechen. Magengegend druckempfindlich. Geringe chem. Insufficienz. Medikamentöse Behandlung.

Nr. 711. Karl Sch., 52 J. Hat seit 1/4 Jahr Magenbeschwerden. Angeblich starke Abmagerung. Magen dilatiert. Keinerlei Insufficienz. Tumor nicht palpabel. Zur häuslichen Behandlung entlassen.

Nr. 890. Amalie B., 56. J. Hat seit 3 Jahren Magenbeschwerden und Stuhlverstopfung, mässige Schmerzen. Es besteht Gastroptose und Gastrektasie. Keine freie HCl, keine motorische Insufficienz. Diätetische Behandlung.

Nr. 1030. Jakob D. Ist seit 8 Jahren viel mit Sublimat beschäftigt und leidet in letzter Zeit an Magen-Darmkatarrh von wechselnder Intensität. Chronische Sublimatvergiftung. Badekur.

Nr. 1734. Adam B., 41 J. Hat häufig Magenschmerzen, Erbrechen. Abmagerung. Unter dem l. Rippenbogen undeutliche Resistenz fühlbar. Keine freie HCl. Keine motorische Insufficienz. Diätetische Kur.

Nr. 1810. Jakob W., 48 J. Hatte 3mal Schmerzanfälle in der Magengegend ohne Erbrechen. Keine chemische aber geringe motorische Insufficienz. Tumor nicht fühlbar. Operation verweigert.

Nr. 1876. Eva B. Leidet an heftigen Magenschmerzen und stand in Behandlung der medicinischen Klinik. Plötzlich Nachts Collaps, Puls frequent, starke Druckempfindlichkeit in der Magengegend, Leib aufgetrieben. Verdacht auf Ulcusperforation. Rasche Besserung auf Eisumschläge. Zur med. Klinik zurück.

Nr. 2398. Cf. 1900. Nr. 566. Karl L., 18. J. 6. III. 1900. Gastroenterostomie bei Ulcusstenose. In letzter Zeit saures Aufstossen. Narbe fest. Leichte Druckempfindlichkeit in der Pylorusgegend. Hyperacidität. Besserung durch diätet. Behandlung.

Nr. 723. Maria Sch., 42 J. Vor 2 Jahren Gastroenterostomie wegen heftigen Erbrechens. Nach der Operation kurze Besserung. Jetzt wieder starkes Erbrechen. Magen motorisch und chemisch sufficient. Unter diätetischer Behandlung Besserung.

Nr. 1639. Cf. 1900 Nr. 1059. Johann L., 41 J. Gastroenterostomie wegen Stenose. Anfangs Besserung jetzt öfters Durchfälle und Erbrechen, häufig Schmerzen. Tiefstand des Magens. Tabes dorsalis nachgewiesen. Medikamentöse Behandlung.

2. Operierte Fälle 23 (15 M., 8 W., 5 †).

a) Gastroenterostomie bei Pförtnerstenose durch Adhäsionen (2 W., 1 †).

Nr. 1739. Eva R., 32 J. Hat seit 3 Monaten post partum viel Erbrechen. Starke Abmagerung. HCl positiv. Magen dilatiert. 14. VIII. Starke Verwachsungen von Pylorus und Gallenblase. An ersterem Narben sichtbar. Gastroenterostomie nach Hacker-Murphy. Loslösung der Gallenblase, wobei 2 Perforationsöffnungen in dem Magen sichtbar wurden. Naht derselben. Drainage und Suspension, der Gallenblase. Steine nicht gefunden. Am 2. Tage Exitus im Collaps. Sektion: Perforation eines Ulcus Pylori mit lokaler Peritonitis, Perihepatitis, Nephritis.

Nr. 2206. Mathilde K. 52. J, Hat seit Jahren Magenbeschwerden. Vor 1½ Jahren erbrach sie 2 Gallensteine. Seit 6 Wochen Gallenbrechen. Magen druckempfindlich dilatiert. HCl positiv. Tetanie beim Ausspülen. 8. XI. Fixation des Pylorus an die Leber. Gallenblase derb, Stein nicht fühlbar. Gastroenterostomie nach Hacker-Murphy (modif.) Glatte Wundheilung. Knopf am 28. Tage abgegangen. Geheilt entlassen.

b) Gastroenterostomie bei Pylorospasmus (1 M.).

Nr. 1652. Ludwig S., 29 J. Hat seit 6 Jahren häufig Anfälle von Pylorospasmus. Keine motorische Insufficienz. 31. VII. Magen nicht dilatiert. Keine Narbe fühlbar. Gastroenterostomie nach Hacker-Murphy (modific.). Primäre Wundheilung. Knopf am 13. Tage ab.

c) Gastroenterostomie bei Ulcus ventriculi (15 Fälle; 11 M., 4 W., 3 †).

Nr. 167. Anselm Sch., 54 J. Nach Pyloroplastik bei Ulcusstenose bestehen jetzt seit 1/4 Jahr wieder Beschwerden. Erbrechen und Schmerzen. Freie HCl vorhanden, mässige motorische Insufficienz. Dilatation (2 1/2 l). — 10. I. Verwachsungen am derben Pylorus. Gastroenterostomie nach Hacker-Murphy (modificiert). Glatte Wundheilung. Bei gutem Befinden entlassen. Knopfabgang nicht bemerkt.

Nr. 186. August K., 31 J., hat seit 10 Jahren Magenbeschwerden. Muss seit 2 Jahren regelmässig Ausspülungen machen. Heftiges Erbrechen. Motorische Insufficienz. HCl positiv. — 11. I. Gastroenterostomie nach Hacker-Murphy (modificiert). Heilung p. p. Knopf am 9. Tage ab. Ohne Beschwerden entlassen.

Nr. 224. Franz J., 33 J., hat seit 15 Jahren Magenbeschwerden. Heftiges Erbrechen. Starke Dilatation. Motorische Insufficienz. — 18. I. Pylorus narbig. Gastroenterostomie nach Hacker-Murphy (modificiert). Primäre Heilung. Knopf am 14. Tage ab. Starke Gewichtszunahme.

Nr. 1249. Ferdinand Sch., 54 J., hat seit 16 Jahren Magenbeschwerden. Oefters Blutungen. Starke Dilatation (2 1/2 l). Hyperacidität, motorische Insufficienz. — 13. VI. Pförtner stark narbig stenosiert. Gastroenterostomie nach Hacker-Murphy (modificiert). Pneumonie. Exitus am 19. VI. Sektion: Ulcus ventriculi an kleiner Kurvatur und Pylorus. Knopf noch festsitzend. Keine peritoneale Reizung. Doppelseitige Pneumonie.

Nr. 1313. Romanus L., 25 J. Seit 1/2 Jahr Erbrechen. Starke Abmagerung. Motorische und chemische Insufficienz. Dilatation (3 l). — 20. VI. Gastroenterostomie nach Hacker-Murphy (modificiert). Pylorus derb, kein Tumor. Glatte Heilung. Knopf am 12. Tage ab. Nach 2 Monaten ausgezeichnetes Befinden konstatiert.

Nr. 1354. Elisabeth O., 45 J., hat seit 2 Jahren Magenbeschwerden, heftige Schmerzen und Erbrechen manchmal Blut. Hyperacidität geringe motorische Insufficienz. Kleiner Tumor in der Pylorusgegend fühlbar. 25. VI. Gastroenterostomie nach Hacker-Murphy (modificiert). Glattes hypertrophisches Ulcus am Pylorus. Knopf am 15. Tage ab. Reaktionslose Wundheilung. Nach 2 Monaten gutes Befinden konstatiert.

Nr. 1418. Joseph S., 54 J., hatte 3mal Blutbrechen und Magenschmerzen. Keine chemische, wohl aber motorische Insufficienz. — 1. VII. Gastroenterostomie nach Hacker-Murphy (modificiert). Glatte Wundheilung. Knopfabgang nicht bemerkt. Nach 2 Monaten gutes Befinden konstatiert. Januar 1902 keine Magenbeschwerden aber leichte Schmerzen in der festgeheilten Narbe.

Nr. 1482. Karl B., 42 J., hat seit 89 Magenbeschwerden, einmal Blutung. Starke Gewichtsabnahme. Dilatation. Hyperacidität. Starke mo-

torische Insufficienz. — 9. VII. Gastroenterostomie nach Hacker-Murphy (modificiert). Knopfabgang nicht bemerkt. Glatte Wundheilung. Nach 4 Monaten gutes Befinden.

Nr. 1927. Georg Z., 62 J., hat seit 96 Erbrechen, oft blutig. Starke motorische und chemische Insufficienz. Tumor nicht fühlbar. — 18. IX. Gastroenterostomie nach Hacker-Murphy. Strahlige Narbe am Pylorus. Wunde heilt p. p. Starke Diarrhöen. Patient verfällt. Bronchitis. 13. X. Auf Wunsch entlassen. Knopfabgang nicht bemerkt.

Nr. 1935. Katharina H., 38 J., leidet seit 14 Jahren an Magenkrämpfen und Erbrechen. Magen ektatisch. HCl positiv. — 20. IX. Gastroenterostomie nach Hacker-Murphy. Narbe am Pylorus. Glatte Heilung. Knopf am 12. Tage ab. Beschwerdefrei entlassen.

Nr. 1978. Michael K., 43 J., hatte vor 4 Jahren Magenblutungen. Seither häufig Erbrechen und Schmerzen. Starke Abmagerung. HCl positiv. Motorische Insufficienz. 27. IX. Gastroenterostomie nach Hacker-Murphy. Schleich'sche Infiltration. Starke Verwachsungen nach Leber und Gallenblase, die eitrig infiltriert sind. Knopfabgang am 11. Tage. Glatte Heilung. Bei Vorstellung nach 2 Monaten vollständig beschwerdefrei.

Nr. 2108. Margarethe K., 48 J., hatte vor 7 Jahren Magenblutung. Seither leidet sie an Erbrechen. Bei Ausspülung starke Blutung. — 14. X. Gastroenterostomie nach Hacker-Murphy. Frisches Ulcus am Pförtner. Knopf am 15. Tage ab. Nach 3 Wochen beschwerdefrei entlassen.

Nr. 2135. Heinrich B., 54 J., leidet seit vielen Jahren an öfteren Anfällen von Magenschmerzen und Erbrechen. Dilatation (2 l). Hyperacidität, motorische Insufficienz. — 25. X. Gastroenterostomie nach Hacker-Murphy. Am Pylorus besteht alte Narbe. Starke Verwachsungen nach der Leber hin. Glatter Verlauf bis zum 9. Tage. Dann plötzlicher Exitus. Sektion: Hypostase, Myodegeneratio cordis. Gastroenterostomie reaktionslos.

Nr. 2266. Friedrich v. H., 33 J., hat seit 8 Jahren Ulcusbeschwerden. Dilatation (3 l). Starke motorische Insufficienz. HCl in Spuren vorhanden. — 13. XI. Gastroenterostomie nach Hacker-Murphy (modificiert). Anfangs glatter Verlauf. 17. XI. Exitus an Herzschwäche. Sektion: Sanduhrmagen, Ulcusstenose. Atheromatose der Aorta, Myodegeneratio cordis. Gastroenterostomie reaktionslos.

Nr. 2445. Elisabeth Z., 20 J., hat seit 1 Jahr viel Erbrechen. Oefters Blutung. Starke Abmagerung. Motorische Insufficienz, keine freie HCl. Kein Tumor. 7. XII. Gastroenterostomie nach Hacker-Murphy (modificiert). Glatte Wundheilung. Knopfabgang nicht bemerkt. Die Magenfunktion bessert sich nur langsam. (Cf. 1902. Knopf liegt im Magen).

d) Gastroenteroplastik nach Gastroenterosto-

mie bei Ulcusstenose (1 M.),

Nr. 105 cf. 1900 Nr. 2435. Ludwig M., 41 J. Im Dezember 1900 war wegen Ulcusstenose Gastroenterostomie nach Hacker-Murphy (modificiert) gemacht worden. Seit April fühlt Pat. wieder Leibschmerzen. Erbrechen. Abmagerung. HCl positiv. Motorische Insufficienz. Dilatation. 17. VII. Mässige Adhäsionen gelöst. Magenöffnung bohnengross. Zur Erweiterung Spaltung derselben und quere Vereinigung durch Naht. Heilung p. p. Bei gutem Befinden entlassen.

e) Resectio ventriculi bei Ulcus benignum 3 (1 M., 2 W., 1 †).

Nr. 655. Ludwig M., 50 J. Hat seit 1½ Jahren oft Magenschmerzen und Blutbrechen. Abmagerung. Dilatation (3 Ltr.). HCl positiv, starke motorische Insufficienz. Tumor nicht deutlich palpabel. 19. III. An der Vorderfläche des Pylorus findet sich eine markstückgrosse, narbige Stelle von tumorartiger Beschaffenheit. Im Netz und Mesenterium zahlreiche Drüsen. Gastroenterostomie nach H.-M. (modific.), hierauf Resectio pylori. Doppelreihige Naht des Magens und Duodenums. Anfangs glatter Verlauf. Am vierten Tage Bronchitis, dann Icterus. Eröffnung der Wunde und Entleerung eines kleinen Abscesses am Pankreas. Pneumonie. 31. III. Exitus. Sektion: Kleiner Abscess am Pankreas. Keine Peritonitis. Pleuro-Pneumonie, rechts jauchig. Mikroskop. nichts Malignes nachweisbar.

Nr. 889. Genoveva K., 54 J. Ist seit 20 Jahren magenleidend. In letzter Zeit stärkere Beschwerden und Abmagerung. Motorische Insufficienz. Freie HCl vermindert. 3. IV. Derber, narbig eingezogener Tumor am Pylorus mit Drüsen an grosser und kleiner Kurvatur. Gastroenterostomie nach H.-M. (modific.), hierauf Resektion des Tumors, der sich an der kleinen Kurvatur bis fast zur Cardia erstreckte. Glatte Heilung. Knopf am 13. Tage ab. Nach 4 Wochen geheilt entlassen. Mikroskop. Diagnose: Gutartiges Magengeschwür.

Nr. 1275. Katharina H., 37 J. Hat seit vielen Jahren Leibschmerzen. Im Epigastrium ist ein apfelgrosser, beweglicher Tumor zu fühlen. Chem. und motorische Insufficienz. 2. VI. Am Pylorus lag ein 5—6 cm breiter Tumor. Einzelne Drüsen im grossen und kleinen Netz fühlbar. Da sich auch in der rechten Mamma ein Tumor fand, wird zunächst nur Gastroenterostomie nach H.-M. (modific.) ausgeführt. Enukleation des Mammatumors, der aus einer Milchcyste bestand. Gute Rekonvalescenz. Im Juli zweite Operation: Resektion des Tumors. Der Knopf lag frei im Magen. Extraktion. Dreireihige Naht des Magens, zweireihige des Duodenalendes. Das exstirpierte Stück ist 15 : 12 cm lang. Mikroskop. Diagnose: Gutartiges Magengeschwür. Glatte Wundheilung. Ohne Beschwerden entlassen. 19. I. 02. Heilung konstatiert.

f) Durchschneidung des Pylorus wegen Gal-

lenbrechens nach Gastroenterostomie (1 W.).

Nr. 371. Marie S., 23 J. Wegen Ulcusstenose wurde bei der Pat. im Dezember 1899 auswärts die hintere Gastroenterostomie ausgeführt und später eine Enteroanastomose zwischen zu- und abführendem Schenkel hinzugefügt. Zugleich Verengerung des Pylorus durch Naht. Trotzdem fortgesetztes Gallenbrechen. Auf verschiedene Kuren keine Besserung. 6. I. 01. Eintritt. Starke Abmagerung. Undeutliche Resistenz am Pylorus. Massenhaft galliges Erbrechen. Erste Operation am 8. I.: Allseitige Verwachsungen. Pylorus narbig, wird abgeklemmt und durchschnitten. Abnähung der Enden. Plica duodeno-jejun. liegt weit nach rechts. Zuführender Schenkel durch abführenden etwas komprimiert. Cardia normal. 8 Tage lang kein Erbrechen. Bald tritt dies aber wieder auf. Schlechte Ernährung, da Nährklyst. nicht vertragen werden. 22. II. Zweite Operation: Anlegung einer Jejunalfistel unterhalb der Enteroanastomose. Ernährung durch die Fistel. Hierauf reichliches Gallenbrechen. Stuhl dabei reichlich, in der Farbe wechselnd. Da keine Besserung dritte Operation 8. V.: Im oberen Abschnitt des Bauches Verwachsungen. Durchtrennung des Jejunums an der Enteroanastomose und Einpflanzung des zuführenden Schenkels in eine tiefere Ileumschlinge mit Murphyknopf. Nahtverschluss des anderen Endes an der Anastomose. Schluss der alten Jejunumfistel und Anlegung einer neuen unterhalb der neuen Knopfanastomose. Glatte Wundheilung. Häufig Erbrechen. Keine Galle. Schmerzen. Am 27. Tage geht Knopf ab. Wechselndes Befinden. Jejunalfistel im Oktober spontan geschlossen. Im November in Aethernarkose gynäkologische Untersuchung. Normale Verhältnisse festgestellt. (Fortsetzung s. 1902.)

II. Carcinome des Magens (47 Fälle; 30 M., 17 M., 7 †).

Von 47 Patienten wurden 12 nicht operiert, teils war der Tumor zu weit vorgeschritten und machte nur wenig Beschwerden, teils verweigerten die Patienten die Operation.

6 Probelaparotomien verliefen glatt. 1mal wurde Colostomie wegen Rectumstenose ausgeführt. Es erfolgte Exitus an Kachexie und erwies sich der Rectumtumor als Metastase eines Magencarcinoms. 1mal wurde eine Magenfistel wegen Cardiacarcinom angelegt. Auch dieser Patient kam nach 3 Wochen durch Kachexie zum Exitus. Bei 21 Patienten wurde die Gastroenterostomie nach Hacker-Murphy ausgeführt. In 4 Fällen erfolgte Exitus, 3mal an Pneumonie, 1mal 8 Monate p. operat. an Peritonitis durch Durchbruch des Carcinoms. 5mal wurde die carcinomatöse Partie des Magens reseciert, 4mal in Verbindung mit Gastroenterostomie nach Hacker-Murphy, 1mal mit Hacker'scher Nahtanastomose. In einem Fall konnte wegen zu

weiter Ausdehnung des Carcinoms die begonnene Resektion nicht vollendet werden und kam nur Gastroenterostomie zur Ausführung.

1. Unoperierte Fälle 12 (7 M., 5 W., 1 †).

Nr. 309. Elisabeth K., 62 J. Seit 14 Jahren Beschwerden. Faustgrosser Magentumor fühlbar. Geringe motor. Insufficienz. Symptomatische Behandlung.

Nr. 355. Georg L., 57 J. Leidet an einem grossen, diffusen Magencarcinom ohne motor. Insufficienz. Condurango.

Nr. 457. Katharina P., 69 J. Hat seit 1 Jahr Magenbeschwerden. Derber, fixierter Tumor mit Metastasen fühlbar. Nach der medicinischen Klinik verlegt, dort Exitus.

Nr. 769. Katharina F., 55 J. Grosser Pylorustumor fühlbar. Keine Stenoseerscheinungen. Condurango.

Nr. 779. Michael Oe., 54 J. Hat seit 1/2 Jahr Blutbrechen. Keine HCl. Exitus nach 1 Tag. Sektion: Grosses Carcinom am Pylorus und Duodenum.

Nr. 1145. Karl B., 52 J. Seit 1/2 Jahr Magenbeschwerden, in letzter Zeit Icterus. Blutbrechen, fixierter Tumor mit Metastasen fühlbar. Condurango.

Nr. 1315. Jakob S., 63 J. Hat seit 8 Tagen Erbrechen. Starke Abmagerung. Grosser, inoperabler Magentumor fühlbar. Geringe motor. Insufficienz. Mit Condurango entlassen.

Nr. 1457. Maria Z., 60 J. Leidet häufig an Erbrechen. Magendilatation mit motor. Insufficienz. Grosser Pylorustumor. Operation verweigert.

Nr. 1692. Martin F., 35 J. Seit 1 Jahr Magenbeschwerden. Dilatation, motorische und chem. Insufficienz. Grosser Tumor fühlbar. Operation verweigert.

Nr. 1919. Nikolaus S., 60 J. Ist seit 1/4 Jahr Magenleidend. Kachexie. Tumor fühlbar. Operation verweigert.

Nr. 2331. Anna W., 53 J. Grosser, verschiebbarer Pylorustumor fühlbar. Dilatation. Motor. und chem. Insufficienz. Operation verweigert.

Nr. 2495. Johann R., 46 J. Hat seit 10 Jahren Magenbeschwerden. oft Erbrechen, keine HCl. Grosser Tumor fühlbar. Operation verweigert.

2. Probelaparotomieen 6 (4 M., 2 W.).

Nr. 178. Marie P., 55 J. Seit Mai 1900 Erbrechen, Mattigkeit und Abmagerung. In der Pylorusgegend Tumor fühlbar. Mässige motorische, komplete chem. Insufficienz. 11. I. Probelaparotomie. Miliare Carcinose des Netzes und Peritoneums. Primärer Pylorustumor. Glatte Wundheilung. Entlassen.

Nr. 546. Peter K., 35 J. Hat Magenschmerzen, Pylorustumor fühlbar. Chem. Insufficienz. 7. III. Probelaparotomie. Tumor an kleiner Kurvatur und Pylorus mit multiplen Metastasen. Glatte Wund-

heilung. Mit Condurango entlassen.

Nr. 755. Jakob M., 38 J. Grosser Magentumor fühlbar. Blutige Stühle. 10. IV. Probelaparotomie. Ascites entleert. Pylorus-carcinom mit diffusen Metastasen. Auf Wunsch entlassen.

Nr. 1526. Jakobine E., 44 J. Hatte öfters Magenblutung. Grosser Tumor in der Magengegend. Totale chem. Insufficienz. 15. VII. Probelaparotomie. Hämorrh. Ascites entleert. Infiltriertes Magencarcinom mit miliar. Netzmetastasen. Glatte Wundheilung. Mit Condurango entlassen.

Nr. 1721. Andreas A., 40 J. Hat seit 1/2 Jahr Magenbeschwerden. Vor 5 Wochen Bildung eines Abscesses in der Magengegend, der incidiert wurde. Seither Fistelbildung. Motorische und chem. Insufficienz. 15. VIII. Spaltung der Fistel-Exkochleation der erweichten Geschwulstmassen. Mikroskopisch: Carcinom. Schluss der Fistel spontan.

Nr. 2427. Daniel K., 50 J. Seit Juli 1901 Erbrechen und Magenschmerzen. Grosser Tumor fühlbar. Motorische Insufficienz. 6. XII. Probelaparotomie. Diffuses Magencarcinom mit Metastasen. Glatte Wundheilung. Medikamentöse Behandlung.

3. Colostomie (1 M., 1 †).

Nr. 965. Adam Sch., 64 J. Ist seit 20 Jahren magenleidend. Abmagerung. Keine freie HCl. Stuhlgang sehr erschwert. Meteorismus. Pararectaler Tumor palpabel, sonst nichts fühlbar. 10. V. Iliacale Colostomie. Starker Ascites. Miliare Carcinose. Zunehmende Kachexie. 27. V. Exitus. Sektion: Carc. Pylori mit diffusen Metastasen.

4. Gastrostomie (1 M., 1 †).

Nr. 1906 und 1943. Gottlieb K., 51 J. Hat seit 2 Monaten Erbrechen. Magentumor an der Cardia und nach dem Pylorus fühlbar. 13. IX. Operation verweigert. 17. IX. stärkere Beschwerden. Die Incision ergiebt ein Magencarcinom, das von Cardia bis Pylorus reicht. Anlegung einer Magenfistel an einer carcinomfreien Stelle. Zunehmende Kachexie. Nach 24 Tagen Exitus. Sektion: Magencarcinom mit diffusen Metastasen und Perforation der linken Magenwand.

5. Gastroenterostomieen 21 (14 M., 7 W., 4 †).

Nr. 165. Johann K., 39 J. Hat seit Okt. 1900 Magenbeschwerden, Erbrechen. Chemische Insufficienz, Tumor in der Pylorusgegend. 10. I. Gastroenterostomie nach Hacker-Murphy (modif.). Fixierter Pylorustumor mit Drüsenmetastasen. Wundheilung p. p. Knopf am 12. Tage ab. Beschwerdefrei entlassen.

Nr. 318. Philipp J., 35 J. Seit 5 Jahren Magenchmerzen und Erbrechen. Resistenz am Pylorus. HCl. positiv, geringe motorische Insufficienz. 31. I. Diffuses Magencarcinom mit Metastasen. Gastroenterostomie nach Hacker-Murphy (modif.). Glatte Heilung. Knopfabgang nicht bemerkt.

Nr. 366. Georg B., 35 J., hat seit 1 Jahr Magenbeschwerden und häufig Erbrechen. Derber, faustgrosser Pylorustumor. Chemische und motorische Insufficienz. 7. VI. Gastroenterostomie nach Hacker-Murphy (modif.). Carcinoma pylori mit Metastasen. Wunde reaktionslos. Vom 2. Tage an Pneumonie. 13. II. Exitus. Sektion. Infolge von Schlingenbildung und Verwachsung des Colons war die Gastroenterostomie zwar an der Hinterwand des Magens, aber vor dem Colon angelegt worden. Peritoneum reaktionslos. Doppelseitige Pneumonie.

Nr. 450. Oskar V., 34 J., hat seit 1/2 Jahren Magenschmerzen und Erbrechen. Resistenz im linken Epigastrium. Motorische und chemische Insufficienz. 21. II. Cirkuläres Pyloruscarcinom mit multiplen Metastasen. Gastroenterostomie nach Hacker-Murphy (modif.). Primäre Wundheilung. Knopfabgang am 12. Tage. Nach 4 Wochen beschwerdefrei entlassen. Nach 8 Wochen wieder starke Beschwerden, symptomatische Behandlung.

Nr. 528. Georg B., 40 J., häufiges Erbrechen seit 1/4 Jahr. Derber, fixierter Tumor fühlbar. Motorische und chemische Insufficienz. 4. III. Gastroenterostomie nach Hacker-Murphy (modif.). 12 cm langer Pylorustumor mit vielen Metastasen. Durchgreifende Bauchnaht. Am 14. III. Aufplatzen der Bauchnarbe. Sekundärnaht, keine Peritonitis. Durchfälle. Zunehmende Kachexie. 20. III. Exitus. Sektion: Pleuro-Pneumonie, keine Peritonitis.

Nr. 811 und 2452. Joseph R., 37 J., ist seit 2 Jahren magenleidend. Häufig Blutbrechen. Chemische und motorische Insufficienz. Tumor im Epigastrium palpabel. 19. IV. Faustgrosser Tumor am Pylorus mit Metastasen. Gastroenterostomie nach Hacker-Murphy. Glatte Wundheilung. Knopf am 16. Tage ab. Pat. erholt sich nur langsam. Im August wieder stärkere Beschwerden. 7. XII. Wiedereintritt mit heftigen Beschwerden. Zunehmende Kachexie. Abscess in der Narbe wird incidiert. 20. II. 02 Exitus. Sektion. Peritonitis, Multiple Carcinose der Unterleibsorgane.

Nr. 819 und 1113. Philipp K., 45 J., hat seit 1/4 Jahr Erbrechen und Schmerzen. Motorische und chemische Insufficienz. Derber Pylorustumor fühlbar. 24. V. Gastroenterostomie nach Hacker-Murphy (modif.) Fixierter Tumor mit miliaren Metastasen. Glatte Wundheilung. Patient erholt sich rasch. Knopf am 12. Tage ab.

Nr. 873. Luise W., 44 J., seit 1/2 Jahr Magenschmerzen und Erbrechen. Tumor, leicht verschieblich, oberhalb des Nabels fühlbar. Motorische und chemische Insufficienz. 1. V. Gastroenterostomie nach Hacker-Murphy (modif.). Pylorustumor mit Pankreas- und Netzmetastasen. Glatte Wundheilung, am 14. Tage Hematemesis. Knopfabgang nicht bemerkt. Langsame Rekonvalescenz. Nach 1/4 Jahr Knopf ab.

Nr. 1064. Michael A., 36 J., leidet an Diarrhoe, Erbrechen und starker Kachexie. Tumor undeutlich palpabel. Motorische und chemische Insufficienz. 18. V. Im grossen Netz mehrere Drüsen. Derber Pylorustumor. Pankreasmetastasen. Gastroenterostomie nach Hacker-Mur-

phy (modif.). Knopfabgang am 20. Tage. Glatte Heilung. Pat. erholt sich rasch.

Nr. 1367. Karl M., 40 J., hat seit 3 Monaten Erbrechen und Magenschmerzen. Apfelgrosser Tumor im rechten Epigastrium fühlbar. Chemische Insufficienz. Starke Dilatation. 25. VI. Gastroenterostomie nach Hacker-Murphy (modif.). Pylorustumor mit diffusen Metastasen. Heilung p. p. Knopfabgang nicht bemerkt. Gute Erholung.

Nr. 1383. Katharina B., 47 J., fühlt Druck in der Magengegend, kein Erbrechen. Pylorustumor fühlbar. Motorische und chemische Insufficienz. 28. VI. Gastroenterostomie nach H.-M. (mod.). Metastasierendes Magencarcinom. Glatte Wundheilung. Am 14. Tage Knopf ab.

Nr. 1479. Katharina G., 43 J., hat seit 1/2 Jahr Erbrechen. Starke Gewichtsabnahme. Fixierter Magentumor fühlbar. Motorische und chemische Insufficienz. 19. VIII. Magencarcinom mit Metastasen. Gastroenterostomie nach Hacker-Murphy (modif.). Pneumonie vom 2. Tage an. 13. VII. Exitus. Sektion: Diffuse peritoneale Carcinose. Pneumonie.

Nr. 1562. Martin M., 74 J., hat seit 4 Wochen Magenschmerzen. Am Nabel derber Tumor fühlbar. Chemische Insufficienz. 22. VII. Gastroenterostomie nach Hacker-Murphy (modif.). Carcinom der kleinen Kurvatur bis zum Pylorus reichend. Zahlreiche Metastasen. Am 11. Tage partielles Aufplatzen der Bauchwunde, Sekundärnaht. Knopf am 13. Tage ab. Gutes Allgemeinbefinden. 28. VIII. Mit geheilter Wunde entlassen.

Nr. 1706. Elisabeth S., 59 J., hat seit März Magenschmerzen und Erbrechen. Faustgrosser, beweglicher Tumor im linken Epigastrium. Chemische und motorische Insufficienz. 10. VIII. Gastroenterostomie nach Hacker-Murphy (modif.). Diffuses Magencarcinom mit Metastasen. Heilung p. p. Knopf am 26. Tage ab. Gutes Allgemeinbefinden.

Nr. 1742. Hieronymus F., 57 J., hat seit 8 Wochen Magenschmerzen. Starke Abmagerung. Derber Pylorustumor fühlbar. Motorische und chemische Insufficienz. 16. VIII. Gastroenterostomie nach Hacker-Murphy (modif.). Pyloruscarcinom mit diffusen Metastasen. Glatte Wundheilung. Knopfabgang nicht bemerkt. Gutes Befinden.

Nr. 1797. Wilhelm Sch., 64 J., leidet an Erbrechen und Abmagerung. Deutlicher Pylorustumor fühlbar. Motorische und chemische Insufficienz. 16. VIII. Gastroenterostomie nach Hacker-Murphy. Carcinom der kleinen Kurvatur und des Pylorus mit Metastasen. Glatte Heilung. Knopf am 11. Tage ab. Beschwerdefrei entlassen.

Nr. 1922. Eva N., 60 J. Hat fast täglich Erbrechen. Derber Tumor in der Magengegend. Motorische und chem. Insufficienz. 14. IX. Gastroenterostomie nach H.-M. Carcinoma pylori mit multiplen Metastasen. Heilung p. p. Knopf am 14. Tage ab. Gute Erholung.

Nr. 2055. Johann Sch., 43 J. Ist seit August magenleidend. Grosser Pylorustumor. Motorische und chem. Insufficienz. 11. X. Gastroenterostomie nach H.-M. Tumor am Pylorus und kleiner Kurvatur. Zahlreiche Metastasen. Heilung p. p. Gute Rekonvalescenz. Knopf abgegangen.

Nr. 2057. Johann U., 27. J. Hat seit 3/4 Jahr Erbrechen. Starke Kachexie. Pylorustumor fühlbar. Motorische und chem. Insufficienz. 11. X. Gastroenterostomie nach Hacker-Murphy. Fest verwachsener Pylorustumor mit Metastasen. Stichkanaleiterung. Mässige Rekonvalescenz. Starkes Wachstum des Tumors. Knopfabgang nicht bemerkt.

Nr. 2351. Marie W., 54 J. Hat seit 1/2 Jahr Erbrechen und Schmerzen. Tumor nicht deutlich palpabel. Motorische und chemische Insufficienz. 25. XI. Carcinom der Hinterwand des Magens. Diffuse Carcinose. Gastroenterostomie nach Hacker-Murphy (modific.). Heilung p. p. Knopf am 14. Tage ab.

Nr. 2379. Karl K., 57 J. Leidet an Erbrechen. Starke Abmagerung. Tumor in der Lebergegend fühlbar. Chemische Insufficienz. 1. XII. Diffuses, fixiertes Magencarcinom. Gastroenterostomie nach Hacker-Murphy. Glatte Wundheilung. Knopf am 15. Tage ab. Beschwerdefrei entlassen.

6. Magenresektionen 5 (3 M., 2 W.).

Nr. 219. Eva K., 33 J. Hat seit 5/4 Jahr Erbrechen und Aufstossen. Deutlich verschieblicher Tumor im linken Epigastrium fühlbar. Motorische Insufficienz. HCl negativ. 18. I. Am Pylorus sitzt ein hühnereigrosses Carcinom, das auf die kleine Kurvatur übergriff. Wenig Drüsenmetastasen. Resektion des Tumors. Dreireihige Naht des Magens und zweireihige des Duodenums, wobei das Pankreas über den Stumpf gezogen wurde. Gastroenterostomie nach Hacker-Murphy. In der Gallenblase Steine. Incision und Entleerung derselben. Zweireihige Naht. Das exstirpierte Stück ist 13 : 7 1/2 cm lang. Mikroskop. Diagnose: Gallertcarcinom. Knopfabgang am 11. Tage. Reaktionslose Wundheilung. In der vierten Woche plötzlich Pleuro-Pneumonie rechts. Wegen eitrigem Exsudats am 8. II. Thoracotomie. Bacterium coli gefunden. Langsame Heilung. 27. III. Entlassung, sehr gutes Allgemeinbefinden. Kleine Thoraxfistel noch vorhanden.

Nr. 809. Luise K., 50 J. Hat seit 3 Jahren Magenbeschwerden, die sich in letzter Zeit steigerten. Motorische und chemische Insufficienz. Derber, druckempfindlicher Tumor in der Pylorusgegend. 23. IV. Resektion des Pylorus. Dreireihige Naht des Magens und Duodenums. Hierauf wird zwischen Duodenum und hinterer Magenwand eine Naht-Anastomose hergestellt. Das exstirpierte Stück ist 16 : 11 cm lang. Mikroskop. Diagnose: Kleinzelliges Carcinom. Heilung p. p. Bei vorzüglichem Befinden nach 4 Wochen entlassen.

Nr. 1286. Lazarus B., 54 J. Hat seit 3/4 Jahr häufig Erbrechen. Starke Ahmagerung. Magen dilatiert. Derbe, bewegliche Geschwulst am Nabel palpabel. Motorische und chemische Insufficienz. 14. VI. Resektion des beweglichen Pylorustumors nach vorausgehender Gastroenterostomie nach Hacker-Murphy (modif.). Das exstirpierte Stück ist 13 : 7 cm lang. Mikroskop.: Gallert-Carcinom. Glatte Heilung. Knopf nicht abge-

gangen. Mai 1902: Heilung konstatiert. Sept. 1902 Recidiv.

Nr. 2064. August B., 52 J. Hat seit 1/4 Jahr viel Erbrechen. Starke Dilatation. Flacher Tumor in der Pylorusgegend fühlbar. HCl positiv. 12. X. Gastroenterostomie nach Hacker-Murphy, darauf Resektion des derben Tumors mit den Drüsen. Grösse 12 : 6 cm. Mikroskop. Diagnose: Kleinzelliges Carcinom. Glatte Heilung. Knopfabgang am dreizehnten Tage. Geheilt entlassen.

Nr. 2413. (cf. 1902 Nr. 16.) Nikolaus M., 46 J. Leidet seit 1/2 Jahr an Magendrücken, Aufstossen und Erbrechen. In der Pylorusgegend ist ein beweglicher Tumor fühlbar. 7. XII. Apfelgrosser Pylorustumor mit Drüsenmetastasen lässt sich vorziehen. Resektion eines 12 : 10 cm grossen Magenstücks. Schwierig war die Versorgung des Duodenalstumpfes, da das Carcinom hier besonders weit gereicht hatte. Ebenso mussten starke Verwachsungen am Pankreaskopf gelöst werden, wobei die entstehende Blutung mehrere Umstechungen erforderte. Dreireihige Magennaht. Hierauf Gastroenterostomie nach Hacker-Murphy. Nach 8 Tagen entwickelte sich ein Abscess, wohl vom Duodenalstumpf ausgehend. Derselbe heilte aus. Knopf nach 3 Wochen ab. Bei gutem Befinden entlassen. Juni 1902. Gute Magenfunktion, kein Tumor, aber etwas Ascites.

Versuch der Magenresektion (1 W.).

Nr. 2357. Kath. B., 45 J. Seit 2 Jahren Magenschmerzen, Erbrechen, öfters Blutung. Derber Tumor über dem Nabel fühlbar. HCl positiv. Starke Schmerzen. 28. XI. Tumor lag an der kleinen Kurvatur und Pylorus. Versuch der Exstirpation. Nach Loslösung der grossen Kurvatur fand sich gegen die Leber eine diffuse, carcinomatöse Infiltration, deshalb Radikaloperation zwecklos. Gastroenterostomie nach Hacker-Murphy (modif.). Glatte Wundheilung. Knopf nicht abgegangen. Zunehmende Kachexie.

D. Erkrankungen des Darms, Peritoneums und retroperit. Drüsen.

(71 Fälle; 35 M., 36 W., 17 †.)

I. Entzündungen 23 (8 M., 15 W., 1 †).

a) Darmperforation bei Typhus (1 M., 4 †).

Nr. 548. Peter B., 30 J., wurde auf der medicinischen Klinik wegen Typhus behandelt. 2. III. Perforationserscheinungen. Druckempfindlichkeit unterhalb des Nabels, Meteorismus, Dämpfung. Medianschnitt. Kotige Flüssigkeit entleert. Diffuse Peritonitis. Naht einer perforierten Ileumschlinge in querer Richtung. Auswaschung Drainage. Nach 6 Stunden Exitus. Sektion. Diffuse Peritonitis. Massenhafte Typhusgeschwüre im Ileum.

b) Tuberkulose 19 (4 M., 15 W., 2 †),

1. Unoperierte Fälle 7 (1 M., 6 W.).

Nr. 196. Berta M., 31 J., wurde 1900 an Adnexitis kastriert. Blutungen sistierten nicht. Narbe fest. Lungenphthise vorgeschritten. Kreosot, Bäder.

Nr. 218. Katharina K., 31 J., hat seit November 1900 Anschwellung des Leibs. Fluktuation undeutlich. Auf Bäder, Schmierseifeneinreibung und Kreosot Besserung.

Nr. 789. Elisabeth K., 44 J., hat seit 1/2 Jahr Anschwellung des Leibes. Erguss nachweisbar. Auf medicinische Klinik verlegt.

Nr. 1117. Magdalene H., 19 J., fühlt im letzten 1/2 Jahr eine Anschwellung des Leibes. Linke Lunge stark erkrankt. Auf medicamentöse Behandlung Besserung. 18. VI. Ascites verschwunden.

Nr. 1344. Babette B., hereditär belastet hat seit 2 Monaten starken Ascites. Starke Obstipation. Auf Kreosot etc. Besserung.

Nr. 1579. Elise S., 61 J., hat seit 1/2 Jahr Schmerzen im Leib. Häufig Diarrhöen. Meteorismus. Ascites vorhanden. Operation verweigert.

Nr. 2486. Wilhelm K., 2 1/2 Jahr hat seit 1/4 Jahr einen Erguss im Leibe. Auf der l. Seite derber Drüsentumor fühlbar. Schmierseife, Bäder. Leberthran. Keine Besserung. Zunehmende Lungenphthise. Auf Wunsch entlassen.

2. Laparotomieen z. T. mit Resektionen der uterinen Adnexe oder des Wurmfortsatzes 8 (1 M., 7 W., 1 †).

Nr. 149. Hugo B., 1 3/4 Jahr, seit 2—3 Monaten Anschwellung des Leibes. Stark gespanntes Abdomen. Ascites nachweisbar. 11. I. Incision Miliare Tuberkel des Peritoneums. Ascites entleert. Wunde geheilt 20. II. Entlassung Ascites hat sich wieder gebildet. Medicamentöse Behandlung.

Nr. 591. Johanna H., 11 J., hat seit 3 Wochen Anschwellung des Leibes. Durchfall. Ascites nachweisbar. 23. III. Incision und Entleerung des Ascites. Miliare Tuberkulose von Netz und Därmen. Wunde geheilt. Ascites sammelt sich langsam wieder an. 15. IV. Entlassung 1. VII. Wiedereintritt. Fistelbildung in der Narbe. Abmagerung. Spaltung der Fistel. Hierauf Heilung.

Nr. 333. Lisette R., 22 J., wurde wegen Peritonitis tbc. im Juni 1900 laparotomiert. Jetzt Recidiv mit Stenoseerscheinungen und Erbrechen. Dämpfung im Hypogastrium, starker Meteorismus. 31. I. Ileocoecale Incision. Jauchige-kotige Flüssigkeit entleert sich. Därme stark verbacken. Ausspülungen der grossen Abscesshöhle. Wegen starken Collapses nach der Perforation nicht gesucht. Drainage. Nach 6 Stunden Exitus. Sektion. Perforation einer Ileumschlinge bei diffuser Peritonitis tbc. chron. Sehr feste Adhäsionen.

Nr. 774. Katharina Z., 59 J., tuberkulöse Belastung. In den letzten Monaten starke Anschwellung des Leibes. Grosse Anämie; Meteorismus. Ascites. 19. IV. Incision und Entleerung von etwas Ascites. Starke Verwachsungen der Därme. Adnexe nicht erkrankt. Heilung p. p. Beschwerdefrei entlassen.

Nr. 1268. Lina E., 14 J., leidet seit 2 Jahren an Perityphlitis.

Dämpfung in der Blinddarmgegend. Leichtes Fieber. 14. VI. Schiefschnitt. Lösung des adhärenten Coecums und Ileums. Resectio proc. vermiformis. Tamponade. Mikroskopisch: Tuberkulose des Proc. vermif. Vorübergehende Kotfistel. Viel Erbrechen. Langsame Besserung. 19. X. Mit wenig secernierender Wunde entlassen.

Nr. 2014. Franziska H., 70 J., hat seit 5 Monaten Anschwellung des Leibes. Viel Ascites. Auf Punktion entleeren sich 6 l. seröser Flüssigkeit. Dieselbe sammelt sich aber bald wieder an. 8. X. Incision. Diffuse Tuberkulose. Glatte Heilung. 26. X. Beschwerdefrei entlassen.

Nr. 2072. Anna Qu., 28 J., hatte als Kind Coxitis dextra deshalb wurde vor 1 Jahr die Osteotomia subtrochanterca ausgeführt. 1 Jahr später begannen perityphlitische Anfälle. Derbe Resistenz in der Ileo-Coecalgegend. 14. X. Incision rechts. Miliare Tuberkulose des Peritoneums. Resektion des stark adhärenten Wurmfortsatzes. Adnexe stark vergrössert und verwachsen. Anfangs Besserung. Nach und nach aber mehr Schmerzen im rechten Hypogastrium. Periode schmerzhaft. Forts. s. 1902.

Nr. 2112. Regina Sch., 22 J., hat seit 8 Wochen Anschwellung des Leibes. Fluktuation deutlich. 19. X. Laparotomie. Entleerung dunkelgelben Ascites. Miliare Tuberkulose. Proc. vermif. und Adnexe nicht stärker erkrankt. Heilung der Wunde. 12. XI. Entlassung. Etwas Ascites hat sich wieder angesammelt. Schmierseifeneinreibung, Bäder etc.

3. Operation bei tuberkulösen Darmfisteln (1 W.).

Nr. 63. Cf. 1900 Nr. 59. Margarethe M., 20 J. Da keine Besserung eintrat, 1. II. Operation: Eröffnung der Bauchhöhle median und Anlegung eines Querschnitts nach links. Es fanden sich an 2 Dünndarmschlingen multiple Fisteln. Bei Ablösung des an der Bauchwand stark adhärenten Colons grosser Einriss. Resektion einer Dünndarmschlinge und Anastomose mit Murphyknopf. Anfrischung und Naht der weiteren Fisteln des Dünndarms. Wegen starker Verwachsungen des Colons konnte dieser Darmteil nicht reseciert werden, deshalb Darmausschaltung. Durchtrennung des Colon transversum in der Mitte und des Colon descendens hinter der fistulösen Stelle. Verschluss des oberen Lumens des ausgeschalteten Stücks durch Darmnaht. Endanastomose der beiden anderen Enden durch Naht. Einnähung des unteren Endes des ausgeschalteten Stückes in die Bauchwunde. Partielle Hautnaht, Tamponade, 30 cm vom Colon und ausgeschaltet. Pat. erholt sich langsam. Knopf am 17. Tage ab. Die Wunde schliesst sich. Das ausgeschaltete Darmstück secerniert nur wenig, täglich Ausspülung. Nach und nach schliesst sich auch diese Stelle. 2. V. 1901 geheilt entlassen.

4. Tuberkulöse Darmstenosen 4 (3 M., 1 W., 1 †).

a) Enteroanastomose 3 (2 M., 1 M., 1 †).

Nr. 460. Karl M., 34 J. Hat seit 7 Jahren Darmbeschwerden. Obstipation. In der letzten Zeit häufig Erbrechen, zuletzt fäkulent. Abdomen stark aufgetrieben. Keine deutliche Resistenz. 20. II. Rechtsseitige Incision neben dem Rectus. Coecum und Colon leer. Im Ileum finden sich 3 Stenosen von der Coecalklappe aufwärts. Die Stenosen entsprachen derben Infiltrationen der Darmwand. Anastomose des oberhalb gelegenen Ileumabschnitts mit dem Coecum durch Naht. Drainage. Glatte Heilung. Mit Bandage entlassen.

Nr. 750. Katharina J., 30 J. Hat seit 4 Jahren öfters Schmerzanfälle in der Ileocoecalgegend. Unterhalb der palpabeln Gallenblase ist ein verschieblicher Tumor fühlbar, die rechte Niere. Auch in der Ileocoecalgegend ist eine derbe Resistenz fühlbar. Stuhl auf Einläufe. Doppelseitige Cruralhernie. 17. IV. Cruralhernie links stark gespannt, Inhalt nicht reponibel. Schnitt im rechten Rectus. Gallenblase gefüllt, aber normal. Das Coecum und Colon ascendens war hart infiltriert und stenosiert. Zahlreiche Knötchen. Appendix frei. Anlegung einer seitlichen Anastomose zwischen Ileum und Colon transversum mit Murphyknopf. Hierauf Herniotomie links. Leichte Einschnürung. Radikaloperation. Mikroskop. Diagn.: Tuberkulose. Glatte Heilung. 22. V. bei gutem Allgemeinbefinden entlassen.

Nr. 1741. Peter S., 62 J. Leidet an chron. Obstipation. Zunehmende Kachexie und Schmerzen. Faustgrosser Tumor unter der Leber fühlbar. 12. VIII. Miliare Knötchen am Peritoneum. Tumor im Colon transversum mit starken Verwachsungen. Knopfanastomose zwischen Ileum und Colon desc. Knopfabgang am 12. Tage. Zunehmende Kachexie. Exitus. Sektion: Lungentuberkulose. tbc. Peritonitis. Darmtuberkulose.

b) Resektion (1 M.).

Nr. 963. Johann W., 28 J. Cf. 1902. Hat seit August 1900 Obstipation und Schmerzen in der Ileocoecalgegend. Tumor daselbst fühlbar, verschieblich, derb. 10. V. Rechtsseitiger, pararectaler Schnitt. Netz- und Darmadhäsionen vom Tumor gelöst. Derselbe nahm das Coecum ein. Typische Resektion des Tumors und Endanastomose mit Knopf. 20 cm Darm reseciert. Diagnose: Tuberkulose. Am 2. Tage bildete sich eine Darmfistel. Der Knopf ging am 17. Tage ab. Schlechtes Allgemeinbefinden. Sehr langsame Rekonvalescenz. Da die Fisteln sich nicht schliessen, wird am 15. X. exkochleiert. Keine Heilung. 11. XI. Spaltung der alten Narbe. Starke Verwachsungen, deshalb Nahtanastomose End zu End vom zuführenden Ileum und Colon transversum und Einnähung der Enden des ausgeschalteten Darmstückes in die Wunde. Vom 7. Tage an neue Kotfistel. Ende Dezember 1901 Befinden wenig gebessert. Die Fistel besteht noch. Forts. s. 1902.

c) Chronische Dysenterie, Colostomie (1 M.).

Nr. 1215 und 2104. Franz Z., 19 J. Hat seit Oktober 1900 Blut im Stuhl. Keine Schmerzhaftigkeit. Starke Anämie. Hämoglobingehalt 30%. Stuhl stark blutig. Rectal kein Geschwür fühlbar. Die verschiedensten styptischen Einläufe blieben ohne Erfolg. 5. VII. linksseitige Colostomie, zweizeitig. Flexur ödematös. Auf der Schleimhaut sieht man kleine Schwellungen und Substanzverlust. Salicylspülungen. Blutung sistiert. 23. VIII. entlassen. Wiedereintritt 14. X., sieht gut aus. Blutung trat nicht mehr auf. 18. X. Anfrischung und Naht der Colostomiefistel, Bauchnaht. Glatte Heilung. Normaler Stuhl. Hämoglobingehalt 55 %. Bei sehr gutem Befinden entlassen.

d) Gummöse Dünndarmstenose, Resektion (1 M.).

Nr. 1655. Jakob B., 27 J. Hat seit 3 Jahren häufig Anfälle von Leibschmerzen. In der letzten Zeit Verschlimmerung. Obstipation und Erbrechen. Leib gebläht. Tumor nicht palpabel. 8. VIII. Medianschnitt. Im kleinen Becken wird die stenosierte Dünndarmschlinge gefunden. Resektion von 9 cm Darm. Abschluss der Enden und Knopfanastomose Seit zu Seit. Die Stenose ist Bleistiftdünn, narbig. Glatte Wundheilung. Bei guter Rekonvalescenz am 2. IX. entlassen. 1902 gutes Befinden.

e) Ulcus benignum duodeni. Gastroenterostomie (1 M., 1 †).

Nr. 486. Max A., 67 J. leidet seit 1899 an heftigen Magenschmerzen. Oefters Blutbrechen. Starke Abmagerung. Hyperacidität. Resistenz in der Gallenblasengegend und links davon. 26. II. Typische Gastroenterostomie nach Hacker-Murphy (modif.). Ulcus nicht gefunden. Cholelithiasis. Starke Pulsschwäche. Exitus an Herzschwäche am 3. Tage. Sektion: Ulcus rotundum Duodeni, eigross, in der Nähe des Pylorus. Arteriosklerose. Peritoneum intakt.

III. Tumoren.

a) Carcinome des Darms 16 (14 M., 2 W., 6 †).

1. Unoperierte Fälle 3 (2 M., 1 W.).

Nr. 321. Henriette K., 70 J. Seit 4 Monaten Darmblutungen. Oberhalb des Nabels Resistenz fühlbar. Geringe Stenose. Wegen Kachexie Operation abgelehnt.

Nr. 545. Paul B., 41 J., hat seit 1 Jahr Blut und Schleimabgang und Obstipation. Links Tumor vom Rippenbogen bis zur Blasengegend fühlbar. Rectal Invagination fühlbar. Kachexie. Operation verweigert.

Nr. 1583. Adolf L., 59 J., hat Erscheinungen von Darmstenose. In der Flexur Tumor fühlhar, schmerzhaft. Tumor inoperabel, zahlreiche Metastasen.

2. Operationen bei Darmcarcinomen

a) des Duodenums (1 M., 1 †).

Nr. 2282 und 2377. Karl K., 44 J., cf. 1900 Nr. 2000. Wegen Magenstenose wurde 1900 Gastroenterostomie ausgeführt. Magenfunktion darnach gut. In der letzten Zeit wieder heftige Schmerzanfälle in der Gallenblasengegend. Blut aus dem Magen entleert. Abmagerung. 29. XI. Rechtsseitiger Schnitt neben dem Rectus. Am Duodenum apfelgrosser Tumor fühlbar. Nach Querschnitt wird der am Pankreaskopf festsitzende Tumor teilweise keilförmig excidiert. Hierdurch wird Magen und Duodenum eröffnet. Naht in 2 Reihen. Tamponade. Mikrosk. Diagn.: Cylinderzellencarcinom. Es bildet sich eine Duodenalfistel. Schwierige Ernährung. 10. XII. Einnähung eines Nelatonkatheters im Duodenum. Darmnaht. Bessere Ernährung. 15. XII. Katheter gelöst. Schwierige Wiedereinführung. Zunehmende Kachexie. 28. XI. Exitus. Sektion: Magenduodenalfistel. Abgesackter Abscess. Pneumonie, Metastasen.

b) des Jejunums, Gastroenterostomie (1 M.).

Nr. 1926. Philipp G., 24 J., wurde seit 1 Jahr in der medicin. Klinik ambulant behandelt. Magen dilatiert. Keine freie HCl. Resistenz nicht fühlbar. 16. IX. Pylorus derb, keine Narbe. Hinter dem Magen fand sich an der Plica ein fest verwachsenes Carcinom des Jejunums mit zahlreichen Metastasen. Gastroenterostomie nach Hacker-Murphy. Glatte Wundheilung. Knopfabgang nicht bemerkt. Bei gutem Befinden entlassen.

c) des Dickdarms.

α) Colostomieen 4 (3 M., 1 W.).

Nr. 715 und 746. Christian Sch., 61 J., cf. 1900 Nr. 1884. Im Winter häufig Blutungen, Obstipation. Derber Tumor der Flexur fühlbar, der vom Anus noch erreichbar ist. Starker Meteorismus. 11. IV. Zweizeitige iliacale Colostomie. Mit gut funktionierender Fistel entlassen. Tumor fest fixiert.

Nr. 1314. Max G., 50 J., hat seit 6—7 Jahren Obstipation. Gewichtsabnahme. Faustgrosser Flexurtumor palpabel. 24. VI. Linksseitige iliacale Colostomie, zweizeitig. Grosses Carcinom mit Metastasen. Mit gut funktionierender Fistel entlassen.

Nr. 2249. Jakob B., 71 J., leidet an Obstipation und viel Erbrechen. Meteorismus. Tumor nicht nachweisbar. 9. XI. Incision der Coecalgegend und Anlegung einer Fistel des stark geblähten Darms. Nach Entleerung fühlt man einen grossen Flexurtumor. Ohne Beschwerden entlassen.

Nr. 2392. Magdalene S., 56 J., hat seit 1 Jahr Schmerzen in der rechten Seite und Obstipation, seit einigen Tagen Kotbrechen. Starker Meteorismus. 28. XI. Schiefschnitt rechts. Fixierter Tumor am Colon descendens fühlbar. Anlegung einer Colonfistel. Von der Fistel aus ist der ulcerierte Tumor fühlbar. Anfangs langsame Erholung, später Kachexie. 19. IV. 01 Entlassung.

β) Resektionen 7 (7 M., 5 †).

Nr. 373. Jakob S., 60 J., hat seit 2 Jahren geringe Stenoseerschei-

nungen. Apfelgrosser, beweglicher Tumor der Ileocoecalgegend. 12. II. Auslösung des Coecaltumors und Nahtanastomose der Darmenden in 3 Etagen. Faustgrosser Tumor mit leichter ileocoecaler Invagination. Vom 2. Tage an Kotfistel und Meteorismus. Pneumonie. 19. II. Exitus. Sektion: In der Umgebung der Fistel cirkumskripte Peritonitis. Pneumonie. Mikr. Diagn.: Adenocarcinom.

Nr. 928. Gustav M., 54 J., leidet seit 1/4 Jahr an chronischen Leibschmerzen. Blut im Stuhl. Am Nabel rechts Tumor palpabel. 7. V. Coecum gebläht. Tumor der Flexur im Douglas. Wurmfortsatz adhärent, wird reseciert. Ausschälung des Tumors und Resektion desselben. Anastomose der Darmenden mit Dickdarmknopf. Drainage. 24 cm Darm reseciert. Cylinderzellencarcinom. Meteorismus. Am 4. Tage Exitus im Collaps. Sektion: Keine Peritonitis, nur lokal an der Anastomose kleiner Abscess.

Nr. 1099. Johann D., 51 J., hat Schmerzen unterhalb des Nabels und Stuhlverstopfung. Unterhalb der Leber verschieblicher Tumor palpabel. 24. V. Der dem Colon ascendens angehörige Tumor wird reseciert. Seitliche Nahtanastomose vom Ileum und Colon transversum nach Abschluss der Enden. Heilung ohne Störung. Mikr. Diagn.: Adenocarcinom.

Nr. 1174. Hugo L., 52 J. Hat seit einem Jahr Erscheinungen von Darmstenose. Obstipation, Erbrechen. Starke Abmagerung. Grosser Flexurtumor fühlbar. 8. VI. Ausschälung des Tumors und Resektion. Anastomose der Colonenden mit Dickdarmknopf; der verletzte Ureter wird in die Bauchwand eingenäht. Das exstirpierte Darmstück ist 18 cm lang. Alveoläres Carcinom. Meteorismus. Peritonitis. 9. VI. Exitus. Sektion: Eitrige diffuse Peritonitis. Dehiscenz der Anastomose.

Nr. 1309. Richard G., 55 J. Hat öfters Darmblutungen. Im linken Hypogastrium ist derbe Resistenz fühlbar. Dieselbe ist druckempfindlich. 20. VI. Die carcinomatöse Flexur wird reseciert. Nahtanastomose. Seit zu Seit nach Abschluss der Enden. Ringförmiger Scirrhus. Hypostase. 24. VI. Herzschwäche und Exitus. Sektion: Cirkumskripte Peritonitis, doppelseitige Pneumonie.

Nr. 1334. Friedrich D., 64 J. Leidet an Obstipation. Häufig Schmerzen und Darmblutungen. Starke Abmagerung. Grosser Flexurtumor fühlbar. 22. VI. Lösung des am Promontorium fixierten Tumors. Resektion desselben. Einnähung des zuführenden Endes in die Bauchwunde und Vernähung des abführenden. Starker Collaps. 24. VI. Exitus. Sektion: Peritonitis purul. Retroperitoneale Metastasen. Gallertkrebs.

Nr. 1960. Karl R., 40 J. Hat seit einem Jahr Schmerzen in der Nabelgegend. Daselbst ist eine derbe, bewegliche Geschwulst fühlbar. 24. IX. Resektion des Coloncarcinoms. Ein Stück der fest adhärenten Flexura lienalis wird durch Einnähung beider Enden in die Bauchwand ausgeschaltet. Naht-Anastomose der Enden. Eine fest adhärente Dünn-

darmschlinge wird ebenfalls reseciert. Knopf-Anastomose. Tumor kindskopfgross. Cubocelluläres Carcinom. Am 22. Tage Knopf ab. Sekretion aus dem ausgeschalteten Darm. Bei gutem Befinden entlassen. 14. XII. Exitus zu Hause an Recidiv.

b) Multiple maligne Bauchtumoren; Ausgangspunkt unbekannt 3 (1 M., 2 W.).

Nr. 246. Katharina D., 52 J. Hat seit 10 Wochen Icterus. Im Abdomen sind multiple Tumoren fühlbar. Condurango gegeben. Inoperabel.

Nr. 288. Christoph S., 72 J. Hat seit 2 Jahren einen Tumor in der rechten Leistengegend, der langsam wuchs. Milztumor und multiple Drüsenschwellungen. Arsenik. Entlassung.

Nr. 2320. Josephine Sch., 39 J. Hat heftige Unterleibsbeschwerden seit 1/2 Jahr. Multiple, derbe Knoten sind im Abdomen fühlbar. Symptomatische Behandlung.

c) Mesenterialtumoren 7 (3 M., 4 W., 3 †).

1. Lymphangiom (1 M.).

Nr. 2418. Johann F., 25 J. Bekam vor 14 Tagen Schmerzen in der rechten Leistengegend. Seit 3 Tagen Erbrechen, kein Stuhl. Starker Meteorismus. Dämpfung im ganzen Unterleib bis zum Nabel. Druckempfindlichkeit. 3. XII. Medianschnitt von Proc. Hiph. bis Symphyse. Das ganze kleine Becken ist von einem polycystischen Tumor eingenommen. Starke Verwachsungen mit Netz und Darm werden gelöst. Der Tumor ist zwischen den Blättern des Mesocolons entwickelt. Stiel an der Hinterwand des Magens fest verwachsen. Lösung erschien zu eingreifend, deshalb Einnähung in die Bauchwand. Schluss des Abdomens. Mikroskop. Diagnose: Lymphangioma cysticum. Glatte Heilung. In der Magengegend noch kleine Dämpfung nachweisbar. 13. I. Entlassung. Juli 1902. Wohlbefinden, kein Tumor nachweisbar.

2. Cyste (1 W.).

Nr. 2004. Anna A., 30 J. Hat seit 2 Monaten Schmerzen auf der linken Seite des Leibes. Daselbst findet sich ein fluktuierender Tumor. 5. X. Incision. Tumor ist vom Colon desc. quer überlagert. 1 1/2 Liter trübe Flüssigkeit entleert. Die Cyste geht vom Mesenterium aus. Einnähung derselben in die Bauchwand. Glatte Wundheilung. Mit Fistel entlassen.

3. Sarkome 5 (3 M., 2 W., 3 †).

Probeincision (2 W., 1 †).

Nr. 999. Karoline K., 63 J. Hat seit 12 Jahren Gallensteinkoliken. In den letzten 3 Monaten ständig Schmerzen in der Lebergegend. Obstipation, Schüttelfrost, Icterus. Leber stark vergrössert. Derbe Prominenzen, besonders in der Gallenblasengegend zu fühlen. 10. V. Lapa-

rotomie. Ascites entleert sich. An Leber und Netz Tumorknoten fühlbar, ebenso hinter Duodenum und Magen. Radikaloperation unmöglich. Nachblutung. Collaps. Exitus am 2. Tag. Mikroskop. Diagn.: Sarkom. Sektion: Primäres Lymphosarkom der retroperitonealen Drüsen. Nephritis.

Nr. 2110. Elisabeth R., 21 J. Hat seit 2 Jahren Leibschmerzen, die nach dem Magen hin ausstrahlen. Grosser höckeriger Tumor in der Nabelgegend zu fühlen. 22. X. Probeincision. Grosser Tumor der Mesenterialdrüsen mit kleinen Metastasen auf der Serosa des Darms. Schluss der Bauchwunde. Mikroskop. Diagn.: Kleinzelliges Rundzellensarkom. Glatte Wundheilung. Arsenik.

Colostomie (1 M., 1 †).

Nr. 2334. Ludwig L., 36 J. Leidet seit 1/4 Jahr an Darmbeschwerden, öfters Erbrechen. Starker Meteorismus und Kachexie. Zwischen Blase und Rectum liegt ein grosser Tumor, der das Rectum komprimiert. 26. XI. Medianschnitt. Grosser Tumor des Mesenteriums, der auf das Colon übergeht. Stark geblähte Colonschlinge wird in der Wunde fixiert. Starke Schmerzen. Aus der Fistel entleert sich nichts. Ileus. Exitus am 6. Tage. Sektion: Sarkom des Mesenteriums mit diffusen Metastasen. Peritonitis.

Exstirpation (1 M., 1 W., 1 †).

Nr. 1372. Anna B., 41 J. Leidet seit 1/2 Jahr an Mattigkeit und Obstipation. Abdomen aufgetrieben. In der Mitte des Abdomens ist ein derber, sehr verschieblicher Tumor fühlbar. 29. VI. Der Tumor sass im Mesocolon transversum und war mit Colon und Duodenum verwachsen. 12 cm Colon reseciert. Anastomose mit Dickdarmknopf. Resektion eines Duodenalstücks, Knopfanastomose. Mikr. Diagn.: Mischzelliges Sarkom. Starker Collaps. Exitus nach 3 Stunden. Sektion: Lebermetastasen. Herzdilatation.

Nr. 1656. Friedrich B., 19 J. Bekam vor 2 Jahren Schmerzen im Leib, die im Juli wiederkehrten. Kindskopfgrosser Tumor war in der rechten Unterbauchgegend zu fühlen. 6. VIII. teils cystischer teils derber Mesenterialtumor. Ausschälung. Resektion eines grossen Teils des Dünndarms, des Coecums und Colons, das mit dem Tumor fest verwachsen war. Knopfanastomose. Ein Schlitz des Duodenums wird genäht. Grösse des resecierten Darmstücks 180 cm. Ileum, 11 cm. Colon. Glatte Wundheilung. 1. IX. in Wohlbefinden entlassen.

IV. Darmstenosen aus verschiedener Ursache 3 (2 M., 1 W., 3 †).

1. Narbenstenosen, vielleicht frühere Hernieen-Einklemmung, Ileus 2 (1 M., 1 W., 2 †).

Nr. 182. August W., 65 J. Erkrankte vor 3 Tagen plötzlich mit Meteorismus und Leibschmerzen. Wenig Erbrechen. Kein Stuhl. Starke Druckempfindlichkeit. Im Magen fäkulenter Inhalt. Kein Tumor fühlbar. 8. I. Incision auf der rechten Seite. Es entleert sich trübe, hämorrhagische Flüssigkeit. Eine fibrinös belegte Dünndarmschlinge liegt vor. 2 Schnürringe sind an derselben sichtbar. Resektion von 50 cm Darm und Anastomose mit Knopf. Grosse Schwäche. Meteorismus. Exitus am 4. Tage im Collaps. Sektion: Darmgangrän im unteren Ileum. Eitrige Peritonitis. Hypostase, Myodegeneratio cordis.

Nr. 1820. Mathilde B., 52 J. Bekam vor 4 Tagen Schmerzen im Unterleib, Erbrechen, Obstipation. Starker Meteorismus. Links unten findet sich eine leicht verschiebliche Dämpfung. 28. VIII. Es findet sich im Dünndarm eine ringförmige Stenose, wahrscheinlich alte Hernien-Incarceration. Incision derselben und quere Naht. Nach 8 Stunden Exitus im Collaps. Sektion: Lokale Peritonitis, Myodegeneratio, Lungengangrän.

2. Strangulation durch einen Appendix epiploicus (1 M., 1 †).

Nr. 2257. Johann H., 56 J. Bekam vor 8 Tagen Erbrechen, Leibschmerzen und Obstipation. Starker Verfall. Meteorismus. In der Ileocoecalgegend Dämpfung. 9. XI. Schnitt rechts. Ileum stark gebläht, ebenso das Coecum, beides bildet eine blaurote Schlinge, die durch einen Appendix epiploicus des Colon ascendens abgeschnürt wird. Lösung der Einklemmung. Schnürfurchen nicht gangrän-verdächtig. Reposition des Darms, partielle Bauchnaht. Exitus nach 2 Tagen an Herzschwäche. Sektion: Keine diffuse Peritonitis. Pneumonie links.

V. Invaginationen 2 (1 M., 1 W., 1 †).

Nr. 1685. Christine S., 46 J. Hat seit 4 Jahren öfters Schmerzanfälle im Unterleib, verbunden mit Obstipation und Erbrechen. In letzter Zeit stärkere Beschwerden. In der Coecalgegend ist eine derbe Resistenz fühlbar. 7. VIII. Wurmfortsatz in der Mitte eingezogen. wird reseciert. Coecum verdickt. Ileum in das Coecum invaginiert. Kein Tumor nachweisbar. Verbindung von zu- und abführendem Darm durch seitliche Knopfanastomose. Glatte Heilung. Am 16. Tage Knopfabgang. Beschwerdefrei entlassen.

Nr. 1748. Max K., 15 J., hat seit 6 Tagen Obstipation. Im linken Epigastrium ist ein sehr verschieblicher schmerzhafter Tumor fühlbar. Leib gespannt. 14. VIII. Ascites entleert. Invagination des Colon desc. in die Flexur. 30 cm lang. Desinvagination eines Teils und Resektion des letzten Teils. Endanastomose mit Dickdarmknopf. 26 cm Darm wurden exstirpiert. Starke Herzschwäche. Exitus nach 24 Stunden. Sektion verweigert.

VI. Darmfisteln aus verschiedener Ursache 2 (1 M., 1 W.).

1. Fistel nach Stichverletzung (1 M.).

Nr. 1844. Stephan B., 37 J., vor 12 Wochen Stichverletzung rechts im Bauch primäre Naht. Kurz darauf bildete sich eine jetzt noch bestehende Fistel. Gallige Sekretion. 5. IX. Fistel im Jejunum gefunden. Lösung. Anfrischung der Ränder und Naht. Glatte Wundheilung. Beschwerdefrei entlassen.

2. Fistel nach Nabelhernie (1 W.).

Nr. 650. Anna S., 6 J., bekam vor 1/2 Jahr eine Anschwellung am Nabel es entleerte sich seither aus einer Fistel Eiter und Kot. 22. III. Spaltung der Fistel und Naht einer Dünndarmfistel. Glatte Heilung. 10. IV. entlassen.

VII. Varia.

1. Nicht operiert 13 (4 M., 9 W.).

Nr. 461. Peter V., 30 J., leidet an Obstipation. Kein Erbrechen. Auf Einlaufen Stuhl. Geheilt entlassen.

Nr. 41. Rosa W., 29 J., leidet seit 1 Jahr an Colitis, Einläufe mit Tannin, Oel, Salicyl etc. Behandlung zu Hause fortgesetzt.

Nr. 671. Barbara M., 50 J., bekam vor 14 Tagen, Erbrechen und Obstipation. Meteorismus. Auf Einläufe grosse Kotentleerung. Heilung.

Nr. 756. Anton W., 46 J., litt an Obstipation und Leibschmerzen. Meteorismus. Auf Wunsch entlassen.

Nr. 1893. Lina H., 18 J., hat Leibschmerzen. Objektiv nichts nachweisbar. Hysterie. Interne Medikation.

Nr. 1903. Cf. 1900 Nr. 1676. Katharina D., 60 J., wurde an Peritonitis tbc. operiert. Jetzt bestehen wieder Beschwerden. Auf Wunsch entlassen.

Nr. 947. Fanny Sch., 56 J., Leibschmerzen in den letzten Jahren. Kein Tumor palpabel. Chronische Enteritis. Nach Kissingen geschickt.

Nr. 950. Margarethe M., 60 J., hat seit 5 Jahren Schmerzen links. Oefters Erbrechen. Nichts pathalogisches nachweisbar. Entlassung.

Nr. 959. Karl G., 26 J., leidet an Kolikschmerzen. Leichter Meteorismus. Auf Einläufe Heilung.

Nr. 1094. Katharine E., 66 J., leidet an chronischer Obstipation. Kotballen zu fühlen. Auf Ricinus Stuhl. Besserung.

Nr. 1353. Anna M., 29 J. hat häufig Schmerzen im Unterleib. Es besteht Enteropstose, Colitis chronica und Endometritis. Hydrotherapie, Ausspülungen.

Nr. 2159. Philippine K., 46 J., hat öfters Eiter und Blut im Stuhl. Ascariden entleert. Auf Anthelmintica Heilung.

Nr. 2378. Emil H., 19 J., verschluckte einen 1 1/2 cm langen Nagel. Derselbe geht auf Breikost nach 2 Tagen ab.

2. Operierte Fälle 2 (1 M., 1 W.).

Nr. 586. Elise B., 29 J., leidet seit 4 Jahren an Obstipation. Häufig

Schmerzen. Druckempfindlichkeit im Colon transvers. Verdacht auf Stenose. 9. III. Laparotomie. Stenose nicht vorhanden allgemeine Enteroptose. Glatte Heilung. Ohne Beschwerden entlassen.

Nr. 2230. Rudolf G., 42 J., hat seit 1/2 Jahr Husten. Jetzt bestehen Beschwerden in der Gallenblasengegend. Drüsenschwellungen in Supra- und Infraclaviculargrube. 21. XI. Probelaparotomie. Gallenblase normal, auch weiter nichts abnormes. 2 tbc. Halslymphome exstirpiert. Geringe Besserung. Entlassung.

E. Entzündungen des Wurmfortsatzes.

(36 Fälle; 17 M., 19 W., 1 †.)

I. Nicht operierte Fälle 4 (2 M., 2 W.).

Nr. 1326. Elise Sch., 32 J., hat seit einigen Tagen Leibschmerzen. Erbrechen und Durchfall. In der rechten Unterbauchgegend fand sich derbe Resistenz. Leib gespannt. Auf Einläufe und Abführmittel entleert sich massenhaft alter Stuhl. Darnach Wohlbefinden, auf Wunsch entlassen.

Nr. 1667. Friedr. S., 6 J., hat seit 10 Tagen Leibschmerzen, mehrmals Erbrechen. In der Ileocoecalgegend Resistenz. Ascariden im Stuhl. Auf Bettruhe und Abführen Heilung. Tumor nach 14 Tagen noch oben fühlbar.

Nr. 2476, M. und 2478, W. Bei beiden bestand eine schmerzhafte Resistenz in der Ileocoecalgegend, die sich in den letzten Wochen entwickelt hatte. Die Frau hatte früher an Wanderniere, s. 1898 Nr. 1164 und Gallensteinen, s. 1901 Nr. 748, gelitten. Bei beiden verschwanden nach Regelung des Stuhlgangs die Beschwerden. Auch die Resistenz war nicht mehr fühlbar. Entlassung auf Wunsch.

II. Operierte Fälle 32 (15 M., 17 W., 1 †).

a) Akute Appendicitis 7 Fälle (4 M., 3 W.).

Nr. 120. Andreas K., 19 J. Seit 2 Tagen heftige Ileocoecalschmerzen, Fieber, Erbrechen. Rechts in der Ileocoecalgegend ist vermehrte Resistenz zu fühlen. Schüttelfrost, Temperatur bis 41°. 2. I. Extraperitoneale Incision. Wurmfortsatz blaurot verfärbt, liegt nach hinten, wird reseciert. Er ist stark gekrümmt, 10 cm lang. An der Spitze beginnende Gangrän. Nach 4 Wochen mit kleiner granulierender Wundfläche entlassen. Narbe fest. Allgemeinbefinden sehr gut.

Nr. 302. Philippine K., 37 J., leidet seit 3 Tagen an Fieber, Leibschmerzen und Erbrechen. Stuhl und Flatus angehalten. In der Ileocoecalgegend war eine Resistenz fühlbar. 27. I. Entleerung eines grossen nach dem kleinen Becken zu gelegenen Abscesses. Wurmfortsatz nicht entfernt. Nach 4 Tagen Abscessincision vom hintern Scheidengewölbe aus, hierauf Heilung. 20. I. 02 mit festgeheilter

Narbe und beschwerdefrei stellt sich Pat. wieder vor.

Nr. 1069 und 2277. Babette H., 8½ J., bekam vor 2 Tagen heftige Leibschmerzen, Erbrechen und Fieber. In der Blinddarmgegend findet sich eine sehr druckempfindliche Resistenz, Puls 120. 17. V. Durch Schrägschnitt wird die Bauchhöhle eröffnet und dicker, stinkender Eiter entleert. Der gangränöse, nach hinten und oben umgeschlagene Wurmfortsatz wird reseciert. Ausgedehnte Tamponade. Nach 5 Tagen wurde ein im hintern Douglas gelegener Abscess vom Rectum aus eröffnet. Hierauf Heilung. 11. XI. Wiedereintritt. Es hatte sich ein Narbenbruch entwickelt. Die Narbe wurde excidiert und die Bauchwand in 3 Etagen (innen mit Catgut) vernäht. 27. XI. geheilt entlassen.

Nr. 1133. August B., 6 J., leidet seit 10 Tagen an Stuhlverhaltung. Abdomen stark aufgetrieben, diffus schmerzhaft. Vermehrte Resistenz in der Ileocoecalgegend. Temp. 39°, Puls 120. 26. V. Rechtsseitiger Flankenschnitt eröffnet einen stinkenden Abscess, der sich bis ins kleine Becken erstreckt. Därme stark injiciert. Der nach dem kleinen Becken zu liegende gangränöse Wurmfortsatz wird reseciert. Uebernähung des Stumpfes war unmöglich. Offene Wundbehandlung. Es entstand am 12. Tage eine Kotfistel, die sich innerhalb einer Woche spontan wieder schloss. Mit fester Narbe am 24. VII. entlassen.

Nr. 1303. Otto L., 17 J., hat seit 14 Tagen Schmerzen rechts im Leibe, die sich in der letzten Zeit auf den ganzen Leib ausdehnten. Obstipation, Erbrechen, Fieber. Leib druckempfindlich, meteoristisch. Ileocoecale Dämpfung. 15. VI. Operation: Flankenschnitt. Entleerung stinkenden Eiters, der teilweise aus dem kleinen Becken kommt. Resektion des 10 cm langen, an der Spitze perforierten Wurmfortsatzes. Tamponade. Heilung. Mit kleiner granulierender Wundfläche nach 6 Wochen entlassen.

Nr. 2050. Barbara B., 17 J., erkrankte vor 3 Tagen mit Leibschmerzen. Leib stark aufgetrieben und schmerzhaft. Dämpfung rechts. 8. X. Durch Schrägschnitt wird ein Abscess eröffnet, der 6 cm lange, mit der Umgebung fest verwachsene, perforierte Wurmfortsatz wird reseciert. Eiter aus kleinem Becken entfernt. Tamponade, Drainage durch Vagina. Sekundärnaht der Bauchdecken nach 14 Tagen. Heilung. Nach 6 Wochen mit festgeheilter Wunde entlassen.

Nr. 2397. Rudolf K., 19 J. Hat seit 3 Tagen Schmerzen in der Ileocoecalgegend, die sich nach und nach über das ganze Abdomen ausbreiteten. Erbrechen, komplete Obstipation, Fieber, Schüttelfrost. Dämpfung in der Ileocoecalgegend. Starker Meteorismus. 30. XI. Iliacaler Schrägschnitt. Proc. vermif. stark adhärent an der Linea innomin., 14 cm lang gerötet, ist am distalen Drittel gangränös, hier kleine beginnende Perforation. Resektion. Tamponade. Mässige Eiterung. Mit fester Narbe entlassen.

b) Chronische recidivierende Appendicitiden.

1. Abscessincisionen 4 (3 M., 1 W.).

Nr. 1493. Karl O., 27 J., hat seit 6 Wochen Schmerzen auf der rechten Leibseite, Obstipation, kein Fieber. Erster Anfall vor 1 Jahr. Man fühlt faustgrossen, stark druckempfindlichen Tumor in der Ileocoecalgegend. 12. VII. Durch Schrägschnitt wird ein Abscess eröffnet. Tamponade. Proc. vermif. nicht gefunden. Heilung.

Nr. 1527. Margarete B., 37 J. Nach einem Partus entwickelten sich bei der Pat. Abscesse am linken Oberschenkel und in der Ileocoecalgegend. 12. VII. Spaltung der Abscesse. Der Wurmfortsatz war in schwartige Massen eingebacken und wurde deshalb nicht entfernt. 27. VII. Mit granulierender Wundfläche entlassen.

Nr. 1725. Karl E., 25 J., litt öfters an perityphlitischen Anfällen. Am 31. III. wurde ein Abscess auswärts incidiert. Jetzt bestand noch eine eiternde Fistel, aus der sich zeitweise auch Kot entleerte. 10. IX. Fistel erweitert und Abscess entleert. Die Granulationen des Fistelganges waren tuberkuloseverdächtig. Verschwinden des Exsudats. 19. XI. Kleine Fistel noch vorhanden. Auf Wunsch entlassen.

Nr. 2080. Friedrich B., 8 J. Erkrankte vor 3 Wochen. Fieber bestand. Es entwickelte sich in der rechten Lumbalgegend eine Resistenz. Schmerzhafte Anschwellung in der Ileocoecalgegend fühlbar. 15. X. Abscessincision und Drainage. Heilung.

2. Resektionen des Wurmfortsatzes 19 (8 M., 11 W.).

Nr. 133. Elisabeth S., 22 J. Vor einem Jahr erster Anfall, der nach einem Partus auftrat. Seit dieser Zeit Schmerzen. Resistenz in der Ileocoecalgegend fühlbar. 8. I. Resectio proc. vermif. und Entleerung des Eiters. Wurmfortsatz lag nach dem kleinen Becken zu stark verwachsen. Tamponade. Nach längerer Eiterung Heilung bis auf kleine Fistel.

Nr. 249. Ottilie W., 39 J. Seit Dezember 1899 öfters perityphlitische Anfälle mit grosser Exsudatbildung. In letzter Zeit stärkere Beschwerden. Dämpfung in der Ileocoecalgegend nachweisbar. 22. I. Flankenschnitt. Lösung starker Netzadhäsionen. Proc. vermif. fest an der Linea terminalis verwachsen. Resektion desselben. Kleine Perforation an der Spitze. Kotstein. Mit fester Narbe entlassen. Binde. cfr. Nr. 2109. Radikaloperation einer Cruralhernie.

Nr. 458. May de J., 35 J. Vor 2 Jahren Castratio duplex. Seither vier perityphlitische Anfälle. Eigrosse Resistenz zu fühlen. 22. II. Der sehr lange Wurmfortsatz wird reseciert. Etagennaht der Bauchdecken mit Seide. Primäre Heilung. Nach zwei Monaten bildet sich in der Narbe ein kleiner Abscess, der langsam heilte.

Nr. 883. Gertrud L., 11 J. Hatte im letzten halben Jahr drei perityphlitische Anfälle. Derber Strang fühlbar. 1. V. Proc. vermif. war

nach hinten umgeknickt, 7—8 cm lang. Er wird reseciert. An seiner Spitze alte Narbe. Etagennaht der Bauchdecken mit Seide. Heilung.

Nr. 1112. Siegfried v. K., 17 J. Leidet seit seiner Kindheit an Verstopfung. Oefters traten perityphlitische Anfälle auf. Derber Strang fühlbar. 23. I. Der nach hinten und unten umgeschlagene Wurmfortsatz wird reseciert. Er ist stark verwachsen und enthält Eiter. Etagennaht der Bauchdecken mit Seide. Primäre Heilung.

Nr. 1158. Jakob F., 18 J. Leidet seit einem Jahr angeblich nach einem Sturze an Schmerzen in der Ileocoecalgegend. Strangförmige Resistenz fühlbar. 31. V. Wurmfortsatz ist im kleinen Becken fixiert, 13 cm lang. Resektion desselben. Etagennaht mit Catgut. Heilung.

Nr. 1197. Paula K., 12 J. Hatte vier perityphlitische Anfälle. In der Ileocoecalgegend ist kleiner, empfindlicher Tumor zu fühlen. 8. VI. Starke Netzadhäsionen. Resektion des Wurmfortsatzes, der fest mit einer Ileumschlinge verwachsen war. Uebernähung eines kleinen Darmloches. Etagennaht mit Seide. Heilung.

Nr. 1299. Adeline M., 47 J. Oefters perityphlitische Anfälle. Ein derber, druckempfindlicher Strang nachweisbar. 15. VI. Der stark verwachsene Wurmfortsatz wird reseciert. Alte Perforation nachweisbar. Heilung.

Nr. 1330. Gertrud P., 28 J. Vor zwei Jahren erster Anfall. Seit 1/4 Jahr ständig Schmerzen. Ileocoecale Resistenz fühlbar. 18. VI. 11 cm langer, adhärenter Proc. vermif. wird reseciert. Heilung.

Nr. 1359. Theodor B., 21 J. Hatte vor 8 Jahren einen Schmerzanfall auf der rechten Seite des Leibes. Seit 1/2 Jahr bestehen daselbst ständig Schmerzen. Schmerzen bei Druck gering. 23. VI. Wurmfortsatz, 6 cm lang, wird reseciert. Etagennaht. Heilung.

Nr. 1730. Bertha G., 30 J. Bekam im Laufe des letzten Jahres zwei appendicitische Anfälle. Ausserdem bestanden Schmerzen in der Lebergegend. Resistenz in Coecal- und Gallenblasengegend. Rechte Niere tiefstehend. 15. VIII. Schnitt rechts. Resektion des stark adhärenten Proc. vermif. Steine aus der Gallenblase entfernt. Drainage und Suspension derselben, zuletzt transperitoneale Fixation der Niere. Glatte Wundheilung. 7. IX. Ohne Beschwerden mit Bandage entlassen.

Nr. 1847. Heinrich S., 34 J. Leidet seit 4 Jahren an häufigen perityphlitischen Beschwerden. Resistenz nicht zu fühlen. 6. IX. Resectio proc. vermiformis. Starke Verdickung desselben. Ein Kotstein lag in demselben. Etagennaht. Heilung.

Nr. 1849. Elisabeth S., 33 J. Hat in letzter Zeit öfters starke Schmerzen in der Ileocoecalgegend. Resistenz daselbst fühlbar. 3. IX. Incision eines jauchigen Abscesses. 23. IX. wird der nach oben umgeschlagene, stark verwachsene Wurmfortsatz reseciert. Heilung.

Nr. 2147, 2312. Johann W., 28 J. Leidet seit 1/4 Jahr an Schmerzen auf der rechten Seite. Leichtes Fieber ist vorhanden. Man fühlt gegen

die rechte Lumbalgegend hin eine leichte Resistenz. Lungenphthise nachweisbar. 21. XI. Resektion des angeschwollenen Wurmfortsatzes. Kleiner Nahtabscess. Nach 3 Wochen plötzlich linksseitige Hemiplegie. 22. XII. Auf Wunsch entlassen.

Nr. 2251. Georg D., 15 J., erster Anfall vor 6 Jahren. Im Januar 1901 neuer Anfall. Abscessincision. Jetzt besteht noch eiternde Fistel. 15. XI. Spaltung der Fistel. Der nach hinten geschlagene Wurmfortsatz wird reseciert. Heilung.

Nr. 2313. Heinrich K., 41 J. hatte 2 heftige Schmerzanfälle in der r. Iliacalgegend. Resistenz daselbst fühlbar. 21. X. Resectio proc. vermiformis. Länge $8^1/_2$ cm. Heilung.

Nr. 2344. Wilhelm Sch., 12 J., seit $1^1/_2$ Jahren Schmerzen in der Ileocoecalgegend. 25. XI. Wurmfortsatz 8 cm lang, nach hinten umgeschlagen und stark verdickt, wird reseciert. Heilung.

Nr. 2356. Anna H., 18 J., hat seit $^1/_4$ Jahr ständig Schmerzen in der Blinddarmgegend. 26. XI. Resektion des verdickten Wurmfortsatzes. Heilung.

Nr. 2372. Karoline von D., 58 J., litt öfters an perityphlitischen Anfällen. 2mal wurden Abscesse incidiert. Zuletzt vor 2 Monaten. Seither ständig Schmerzen. Druckempfindlicher Strang fühlbar. 28. XI. Lösung von Netzadhäsionen und Resektion des verdickten Wurmfortsatzes, der teilweise obliteriert war. Heilung.

c) Appendicitis actinomycotica 2 (2 W., 1 †).

Nr. 173. Fanny K., 23 J., bekam vor $^1/_2$ Jahr einen Abscess in der rechten Leistengegend mit Senkungen nach dem Oberschenkel zu. Häufig waren Incisionen nötig. Im Eiter Actinomyces nachgewiesen. Pat. kommt mit Fisteln oberhalb und unterhalb des Lig. Poup. am 8. I. in die Klinik. Oefters werden Spaltungen und Ausschabungen der Fisteln vorgenommen aber ohne Erfolg. Verband mit Wasserstoffsuperoxyd. Zuletzt brach ein Kotabscess am Foramen obtur. durch. An zunehmender Kachexie starb Pat. am 1. XI. Sektion. Retroperiton. Abscess nach Perforation des Coecums. Vom Wurmfortsatz war nichts mehr nachweisbar. Mehrfache Darmfisteln. Amyloid von Milz und Niere.

Nr. 2083. Katharina S., 30 J., hat seit $^1/_4$ Jahr Erscheinungen von Appendicitis. Ein sich bildender Tumor incidiert. Actinomykose festgestellt. In der Coecalgegend feste Infiltration mit kleiner Fistel. Keine Fluktuation. 16. X. Spaltung des Infiltrats. Proc. vermif., an der Spitze nekrotisch, liegt im Fistelgang und wird reseciert. Ausschabung eines Abscesses in der Umgebung. Partielle Bauchnaht. Mikroskopisch Actinomyk. Kleine Kotfistel heilt spontan. Bei der Entlassung besteht noch kleine granulierende Wundfläche.

F. Hernien.

(Bearbeitet von Dr. Kaposi.)

(150 Fälle; 117 M., 33 W., 7 †.)

Leistenhernien wurden 110 behandelt, davon waren: freie Leistenhernien 88 (82 M., 6 W.) und incarceriert 22 (alles Männer).

Cruralhernien wurden beobachtet 23, frei 7 (5 W., 2 M.), incarceriert 16 (13 W., 3 M.).

Epigastrische Nabelhernien und Bauchbrüche wurden 17 operiert, sämtliche waren frei; incarceriert keine.

Von den freien Leistenbrüchen wurden bis auf 6 alle operiert; also 82 Fälle operiert, 6 unoperiert entlassen. 16mal wurde doppelseitige Operation gemacht; mit den 66 einseitigen macht dies also 98 Bruchoperationen. Die Czerny'sche Pfeilernaht wurde 25mal gemacht, 3mal bei doppelseitigem Bruche auf einer Seite Bassini, auf der anderen Czerny, 1mal Czerny auf der einen, Kocher auf der anderen, auf die Bassini'sche Operation entfallen daher 69 Hernien. Mit Hydrocele kompliciert war 1 Fall, der nach Bassini radikal operiert wurde, und bei dem zur Beseitigung des Wasserbruches noch die Winkelmann'sche Umstülpung des Hodens angeschlossen wurde.

Ganz per primam heilten von den genannten 98 Hernienoperationen 77 Fälle; bei 21 kam es zu kleinen Nahtabscessen, Fasciennekrosen oder Hämatomen.

Gestorben ist von den freien Leistenhernien 1 Fall (65), der an Diabetes litt, und der nach der doppelseitigen Radikaloperation Coma diabeticum bekam, an dem er zu Grunde ging. Alle anderen Patienten wurden geheilt entlassen.

Von den incarcerierten Leistenhernien (22 M., 1 †) gelang in 3 Fällen die Taxis, diese wurden wegen hohen Alters, Arteriosklerose u. dgl. nicht mehr einer Radikaloperation unterzogen, sondern mit Bruchband entlassen. Alle anderen (19) wurden operiert. In 18 Fällen fand sich im Bruchsack Darm, der 17mal reponiert werden konnte, 1mal musste Resektion gemacht werden. Dieser Fall kam durch. 1 Fall starb; es war bei ihm auswärts Reposition en masse gemacht worden. Die Laparotomie löste die incarcerierte Schlinge. Der Kranke war aber durch die mehrtägige Krankheit schon so weit heruntergekommen, dass er kurze Zeit später starb. Die Bassini'sche Radikaloperation konnte nach der Herniotomie

13mal, die Czerny'sche Pfeilernaht 3mal angeschlossen werden: 2mal musste tamponiert und offen behandelt werden.

Freie Schenkelhernien 8 (6 W., 2 M.); alle operiert. in 1 Fall Hydrocele communicans, 2 mal wurde Netz reseciert. 1 mal bestand neben der Schenkelhernie noch eine epigastrische Hernie, beide wurden gleichzeitig operiert. 7mal wurde prima intentio, 1mal Fasciennekrose beobachtet.

Incarcerierte Cruralhernien 15 (3 M., 12 W., 5 †). 1 Fall nicht operiert, 1mal war nur eine Hernia inflammata. 1mal ein Abscess nach Incarceration vorhanden. Der Darm konnte nur in 2 Fällen reponiert werden, wozu noch ein weiterer kommt, bei dem der eingeklemmte Wurmfortsatz reseciert, dann das Coecum versenkt wurde. 4mal musste gangränöser Darm reseciert werden. Jedesmal geschah die Anastomose mit dem Murphyknopfe. 2 Fälle kamen zum Exitus. 3mal wurde der Darm vorgelagert, resp. ein Anus praeternaturalis angelegt. Alle 3 gestorben. 2 mal Netz, das eingeklemmt war, reseciert.

Epigastrische, Bauch- und Nabelhernien 17 (9 W., 8 M.) und zwar 9 Nabelhernien, 5 epigastrische Hernien und 3 postoperative Bauchbrüche. Alle wurden geheilt. Incarcerierte epigastrische etc. Brüche kamen dieses Jahr keine zur Beobachtung.

I. Freie Leistenhernien.

a) nicht operiert.

1. Nr. 235. 42j. Mann. Wird zur Begutachtung der angeblich akut entstandenen Hernia inguinalis eingewiesen. Bruchanlage ist vorhanden, kein Bruch. Bruchband angemessen, ohne Operation entlassen. Während seines Aufenthaltes macht er Erysipelas faciei durch.

2. Nr. 291. 32j. Mann. Im Jahre 1900 auswärts Radikaloperation einer Leistenhernie, kommt mit einer seit der Operation eiternden Fistel. Erweiterung, Spaltung derselben, worauf per secundam in vier Wochen Heilung erfolgt.

3. Nr. 704. 23j. Mann. Hat Spitzenkatarrh, Nephritis, wünscht wegen des Leistenbruches operiert zu werden. Wegen der Lungen- und Nierenaffektion wird die Operation abgelehnt, auf die innere Klinik verlegt.

4. Nr. 1799. 35j. Schlosser. Kommt wegen Schmerzen in der Leistengegend, hier eine Bruchanlage zu konstatieren. Erhält ein Bruchband.

5. Nr. 1947. 56j. Taglöhner. Hat seit 16 Jahren einen Bruch, die Verwandten bringen ihn zur Operation; doppelseitiger, ganseigrosser Scrotalbruch. Pat. verweigert plötzlich die Operation, wird daher mit Bruchband entlassen.

6. Nr. 2214. 31j. Fabrikarbeiter. Hatte vor 6 Wochen eine Ent-

zündung in der Leistengegend, jetzt besteht daselbst ein Hämatom, das erweitert ist; daneben ein Leistenbruch. Spaltung des Hämatoms. Heilung.

7. Nr. 1843. 54j. Maurer, Potator. Wegen Furcht vor Delirium wird die Operation des grossen Bruches abgelehnt, Pat. entlassen. Einige Tage später nach der Entlassung endet er durch Selbstmord.

b) operiert.

8. Nr. 151. 22j. Seifensieder. Seit 2 Jahren beiderseitiger, nussgrosser Leistenbruch, daneben kleiner Nabelbruch, sonst gesund. Beiderseitiger Bassini. Nach beiderseitigem Nahtabscess Heilung per secundam. In der 4. Woche mit Bruchband entlassen.

9. Nr. 197/417. 16j. Schuhmacher. Seit 2 Jahren besteht ein rechtsseitiger Bruch, der in der letzten Zeit nicht mehr zurückging und schmerzhaft wird, daher Radikaloperation nach Bassini. Netz muss reseciert werden. 14 Tage nach der Entlassung kommt er wieder mit Abscess, auf Incision und feuchte Verbände. Heilung.

10. Nr. 198. 18j. Mann. Bruch seit 2 Jahren, war vor 14 Tagen einmal eingeklemmt, wurde damals reponiert und Operation angeraten. Jetzt Bassini. Heilung per secundam wegen Fasciennekrose.

11. Nr. 225. 24j. Gärtner. Kleiner rechtsseitiger Leistenbruch wird nach Bassini operiert. Heilung p. p. Ohne Bandage am 21. Tage entlassen.

12. Nr. 274. 22j. Maurer. Bruch seit schwerem Heben vor 3 Jahren. Linksseitige Radikaloperation nach Bassini. Kleine Hämatomeiterung. Entlassen am 20. Tag mit Bruchband.

13. Nr. 277. 44j. Wirt. Bruch seit 10 Jahren, lässt sich durch Bruchband in der letzten Zeit schlecht zurückhalten. Links faustgross, rechts Bruchanlage. Beiderseits Bassini, beiderseits prima intentio. Mit doppelseitigem Bruchband am 21. Tag entlassen.

14. Nr. 282. 18j. Schreiner. Hat seit Kindheit einen Bruch links, der jetzt ganseigross ist. Operation nach Bassini. Die Heilung ist durch langdauernde Eiterung. Fasciennekrose, gestört, so dass erst Ende der 6. Woche die Entlassung erfolgen kann. Endresultat trotzdem gut, noch nach 1 Jahr konstatiert.

15. Nr. 304/2514. 20j. Mann. Seit 1 Jahr links reponibler Leistenbruch. Bassini heilt p. p. 11 Monate später kommt er zur Operation der anderen Seite; auch hier Bassini. Fasciennekrose bis in die vierte Woche. Mit Bruchband entlassen.

16. Nr. 337. 31j. Mann. Trägt ein Bruchband über dem Bruch, der nicht reponibel ist, infolge dessen Schmerzen. Bassini. Netz reseciert. Ablösung der am Bruchsack adhärenten Blase. Heilung p. pr. Am 21. Tag mit Bruchband entlassen.

17. Nr. 370. 6j. Knabe. Bald nach der Geburt bemerkten die Eltern den linken Bruch. Radikaloperation derselben nach Czerny.

Heilung p. pr. Entlassen am 14. Tage.

18. Nr. 404. 25j. Schreiner. Seit 1 Jahr Bruchbeschwerden links, seit einigen Wochen auch rechts. Beiderseits wird Bassini'sche Radikaloperation gemacht. Phimose zuerst nach Esmarch operiert, dann wegen neuerlicher Verwachsungen Cirkumcision gemacht. Heilung der Hernien p. pr. Entlassen am 17. Tag mit Bandage.

19. Nr. 406. 24j. Mann. Hernia inguinalis dextra und Dispositio herniosa links. Beiderseitiger Bassini. Rechts Resektion des im Bruchsacke liegenden Processus vermiformis. Entlassen am 27. Tag.

20. Nr. 415. 30j. Bäcker. Irreponible, linksseitige Leistenhernie mit Netz als Inhalt. Netz reseciert, dann Bassini. Heilung p. pr. Entlassen am 18. Tag mit Bruchband.

21. Nr. 470. 18jähr. Schuhmacher. Beiderseitige Leistenhernie, die seit 1 Jahr Schmerzen macht. Links Bassini. Rechts Czerny. Beiderseits Heilung per primam. Entlassen am 19. Tag mit Bracherium.

22. Nr. 488. 23jähr. Mann. Vor 4 Jahren nach Ueberheben Austritt eines rechtsseitigen Leistenbruches. Bruch faustgross, operiert nach Bassini, Netz reseciert. Am 14. Tag aufstehen. Ohne Bracherium entlassen.

23. Nr. 523. 20j. Bäcker. Rechts eigrosser Bruch, kleine Hydrocele. Bassini heilt per primam. Keine Bandage. Entlassen am 14. Tag.

24. Nr. 549. 65jähr. Mann. Vor 7 Jahren bei dem Patienten linksseitige Spermatocele operiert. Jetzt beiderseits kleine Leistenhernie, die durch Bruchband schlecht zurückgehalten wird und schmerzt. Beiderseits Czerny in Intervallen von 14 Tagen. R. prima intentio. L. kleine Fasciennekrose und Eiterung.

25. Nr. 556. 36j. Mann. Muss als Gepäckträger schwer schaffen, hat seit 2 Jahren wallnussgrossen reponiblen Leistenbruch. Radikaloperation nach Bassini. Heilung per primam. Am 18. Tag entlassen mit Bruchband.

26. Nr. 573. 61j. Landwirt. Faustgrosser nicht ganz reponibler Leistenbruch. Operation nach Czerny. Wundheilung per primam. Am 11. Tag blutige Stühle, deren Ursache unbekannt ist. Plumbum aceticum Am 17. Tag entlassen auf Wunsch.

27. Nr. 596. 25j. Mann. Seit 2 Jahren l. Leistenbruch. Bracherium wurde niemals getragen. Der kräftige Mann hat multiple Lipome am ganzen Körper. Bassini. Kleine Fasciennekrose. Am 21. Tag entlassen mit Bruchband.

28. Nr. 601. 28j. Mann. Bruch seit 10 Jahren, Mutter hat auch l. Bruch. R. kleinfaustgrosse Leistenhernie. Bassini, starke Verwachsungen. Hämatom. Entlassen am 25. Tag mit Bruchband.

29. Nr. 628. 30j. Mann. Seit Kindheit bestehender Bruch links, durch Bandage zeitweilig geheilt; seit einiger Zeit mit heftigen Hodenschmerzen. Vitium cordis varicocele. Bassini, dabei Unterbindung einiger

Gefässe des plexus pempiniformis. Wundheilung glatt. Entlassen mit Band am 22. Tag.

30. Nr. 640. 20j. Landwirt. Hühnereigrosser rechtsseitiger, reponibler Scrotalbruch. Bassini, dabei Netz aus starken Verwachsungen mit dem Bruchsack gelöst und zum Teil reseciert. Kleiner Nahtabscess. Längere Zeit stärkere Bronchitis. Entlassen am 23. Tag.

31. Nr. 674. 21j. Mann. Vor wenigen Tagen wird der Bruch bei der Musterung entdeckt. R. Leistenbruch, l. Bruchanlage. Beiderseits Bassini. R. Heilung p. pr. L. Nahtabscess. Am 18. Tag geheilt entlassen.

32. Nr. 702. 37j. Mann. Bruch besteht 3 Jahre, wurde angeblich vor 5 Wochen nach schwerem Heben grösser, Bruchband nie getragen. Bruch Strausseneigross. Bassini. Jodoformekzem. Kleine Fasciennekrose. Am 30. Tag mit Band entlassen.

53. Nr. 850. $1^3/_4$j. Knabe. 4 Wochen nach der Geburt bemerkter Bruch. Pfeilernaht nach Czerny. Heilung per primam. Entlassen am 12. Tag.

34. Nr. 984. 4j. Knabe. Vor 2 Jahren entstand der r. reponible Scrotalbruch durch Schreien. Czerny's Pfeilernaht. Heilung p. pr.

35. Nr. 993. 25j. Schlosser. 1900 (Nr. 2127) links Bassini, r. Pfeilernähte; kommt jetzt mit rechtsseitigem Recidiv von Wallnussgrösse. Links gutes Resultat anhaltend. Auch r. Bassini. Heilung glatt. Am 18. Tag aufstehen. Mit Band entlassen.

36. Nr. 1003. 26j. Mann. Rechts eigrosser reponibler Bruch, nie Bruchband, besteht viele Jahre. Bassini, kurze Zeit Bronchitis. Wunde heilt glatt. Entlassen am 17. Tag mit Bracherium.

37. Nr. 1018. $1^1/_2$j. Mädchen. 6 Wochen nach der Geburt entstandener r. Leistenbruch der das ganze Labium ausfüllt. Pfeilernaht. Heilung p. pr. Entlassen am 10. Tage.

38. Nr. 1070. 3j. Knabe. Mit 4 Monaten Operation wegen linksseitiger Hernie, schon damals Bruch rechts, aber wegen schlechten Ernährungszustandes des Knaben wurde die Operation nur einseitig gemacht. Jetzt r. Pfeilernaht. Prima intentio. Entlassen am 14. Tag.

40. Nr. 1185. 26j. Bäcker. Seit 7 Jahren Bruch, seit 2 Jahren grösser geworden. Vater hat auch einen Bruch, bisher hat Patient immer ein Bruchband getragen. Bassini. Nach prima intentio am 14. Tag entlassen mit Bruchband.

41. Nr. 1223. 2j. Knabe. Bald nach der Geburt bemerkten die Eltern die Vorwölbung der rechten Leistengegend beim Husten und Schreien. Czerny'sche Pfeilernaht. Im Bruchsack der Processus vermiformis, der reseciert wird. Heilung ganz glatt. Entlassen am 13. Tag.

42. Nr. 1297. 17j. Maurer. Vor 8 Tagen beim Tragen einer schweren Last Schmerz in der rechten Leistengegend, seitdem soll der Bruch bestehen. Rechts besteht ein Bruch von Nussgrösse, links Dispositio her-

niosa. Beiderseits Bassini und beiderseits glatte Heilung. Ohne Bruchband entlassen.

43. Nr. 1304. 24j. Maurer. Bruch soll vor 8 Tagen nach Ueberheben entstanden sein. Phthisis pulmonum. Rechts freier Scrotalbruch. Bassini. Heilung erfolgt per primam. Entlassen am 12. Tag mit Bruchband.

44. Nr. 1335. 32j. Mann. Seit zwei Jahren durch schweres Heben entstandener linksseitiger, seit 1. VI. 01 auch rechtsseitiger, reponibler Leistenbruch. Beiderseits Bassini. Heilung per primam. Aufstehen am 15. Tage mit Bruchband.

45. Nr. 1394. 1j. Knabe. Kongenitale Hernie. Czerny Pfeilernaht. Heilung per primam.

46. Nr. 1399. 32j. Mann. Lokomotivführer; bei der Arbeit will er sich den linksseitigen Leistenbruch zugezogen haben, hat starke Beschwerden davon. Bassini. Heilung glatt in 18 Tagen.

47. Nr. 1421. 23j. Mann. Seit 8 Jahren besteht ein Bruch, der bis vor 4 Wochen gut durch Bracherium zurückgehalten wurde, jetzt Schmerzen und Irreponibilität. Bassini Netzresektion. Heilung per primam. Am 15. Tag mit Pelotte entlassen.

48. Nr. 1517. $2^1/_2$j. Knabe. Ein Jahr post partum aufgetretener eigrosser Scrotalbruch. Czerny. Prima intentio. Entlassen am 12. Tag.

49. Nr. 1566. 2j. Knabe. Bald nach der Geburt bemerkte doppelseitige Leistenbrüche. Beiderseits Czerny und beiderseits Prima intentio. Wegen Morbillen an die Kinderklinik verlegt.

50. Nr. 1567. $1^1/_2$j. Knabe. Seit $^1/_2$ Jahr weiss die Mutter von dem Bruch, der stets reponibel, aber durch Bruchband schlecht retinierbar war. Czerny Pfeilernaht. Heilung per primam. Entlassen am 8. Tage.

51. Nr. 1666. 3j. Knabe. Vor $1^1/_2$ Jahr Radikaloperation der linken Hernie in der Kinderklinik, jetzt Recidiv. Czerny Radikaloperation. Heilung per primam. Am 14. Tag geheilt entlassen.

52. Nr. 1682. 6j. Knabe. Seit dem zweiten Jahre Scrotalbruch. 2 Jahre lang Bruchband getragen, von den Eltern Operation gewünscht. Radikaloperation nach Czerny. Heilung ganz glatt; am 14. Tag entlassen.

53. Nr. 1722. 63j. Schneider. Seit 1882 linksseitiger Leistenbruch. vor zwei Tagen eingeklemmt und reponiert, kommt aus Furcht vor Reincarceration. Bruch gut apfelgross. Bassini. Heilung per primam. Am 16. Tag ohne Bruchband entlassen.

54. Nr. 1724. 32j. Wagner. Angeblich erst vor Kurzem nach anstrengender Arbeit Schmerzen in den Leistengegenden. Beiderseits Bruchanlage. Doppels. Bassini. Völlige Prima intentio. Entlassen am 18. Tag ohne Bandage.

55. Nr. 1753. 16j. Dienstmädchen. Linksseitiger, eigrosser, repo-

nibler Labialbruch wird nach Czerny operiert und heilt per primam. Ohne Bandage am 18. Tag entlassen.

56. Nr. 1758. 24j. Küfer. Seit 5 Jahren entwickelter, gänseeigrosser Scrotalbruch. Bassini, Netzresektion. Heilung glatt. Entlassen mit Bruchband am 19. Tag. Ein grosses Hämatom hatte sich allmählich zurückgebildet.

57. Nr. 1779. 36j. Mann. Angeblich vor 14 Tagen nach Ueberheben plötzlich entstandener, rechtsseitiger Inguinalbruch. Bassini. Am 14. Tag nach Prima intentio mit Bruchband nach Hause entlassen.

58. Nr. 1781. 55j. Mann. Bruch seit 1886, vor 3 Jahren einmal eingeklemmt und reponiert. Links kindskopfgrosser, rechts eigrosser Scrotalbruch. Im Bruchsack Dickdarm. Pfeilernaht. Heilung per primam. Entlassung mit Bruchband.

59. Nr. 1784. 11j. Knabe. Angeborene linke, reponible Leistenhernie. Czerny Pfeilernaht. Einige Tage fieberhafte Bronchitis. Heilung sonst glatt. Am 17. Tag ohne Bruchband entlassen.

60. Nr. 1798. 21j. Bäcker. Rechtsseitiger, reponibler, eigrosser Hodensackbruch. Bassini. Kleine Fasciennekrose. Links Bruchanlage. Diese wird 1902 operiert, heilt per primam.

61. Nr. 1825. 3j. Knabe. Angeblich seit 1/4 Jahr durch Schreien entstandener linksseitiger Bruch von Eigrösse. Czerny. Heilung per primam trotz Ekzem infolge Benässen des Verbandes mit Urin.

62. Nr. 1826. 6j. Knabe. Vater wünscht die Operation des Knaben, der seit 6 Wochen einen reponiblen linksseitigen Bruch hat. Czerny. Heilung glatt. Entlassung am 14. Tag ohne Bandage.

63. Nr. 1896. 32j. Mann. Doppelseitiger, eigrosser Leistenbruch wird beiderseits nach Bassini operiert. Links länger dauernde Eiterung. Rechts glatte Prima intentio. Mit Bruchband entlassen.

64. Nr. 1933. 8j. Knabe. Angeborene doppelseitige Leistenhernie. R. nach Bassini, l. nach Czerny radikal operiert. Beiderseitig prima intentio in 14 Tagen geheilt.

65. Nr. 1948. 41j. Lehrer. Seit 16—18 Jahren Bruch, hat Bruchband getragen, kommt zur Radikaloperation, weil er heiraten will, in der Familie kein Bruchleiden; er war angeblich nie krank. Sehr fettreicher Mann. Innere Organe nicht nachweisbar krank. Urin kein Albumen, kein Zucker. Beiderseitiger Leistenbruch, r. grösser. Bassini r., Czerny l. Nach der Operation tritt kolossale Zuckerausscheidung im Urin auf, am 6. Tag Exitus an Coma diabeticum. Nachträglich wird eruiert, dass Pat. schon öfter in früheren Jahren an zeitweiliger Zuckerausscheidung litt.

66. Nr. 1949. 21j. Schlosser. Nach Heben einer schweren Last vor 2 Monaten plötzlich aufgetretener linker Scrotalbruch. Bassini. Kleiner Abscess. Entlassen am 25. Tag ohne Bruchband.

67. Nr. 1955. 25j. Student. Bruchanlage seit vielen Jahren. Bruch-

band wird ihm lästig, er lässt sich daher seinen kaum nussgrossen Bruch nach Bassini operieren. Fasciennekrose mit Eiterung. Entlassen am 20. Tag.

68. Nr. 1959. 17j. Mann. Bruchanlage seit Kindheit, seit 3 Wochen grösser geworden; er hat noch eine tbc. Kniegelenksentzündung. L. Inguinalbruch nach Bassini operiert. Kleiner Abscess. Heilung per secundam in 3 Wochen.

69. Nr. 1961. 1j. Knabe mit Nabel- und Leistenbruch. Letzterer nach Czerny operiert heilt glatt. Ersterer mit Heftpflaster behandelt.

70. Nr. 2019. 21j. Diener. Seit 8 Wochen rechtsseitiger Leistenbruch nach Ueberanstrengung, l. Bruchanlage. Rechts Radikaloperation nach Kocher. Links Pfeilernaht. Beiderseits prima intentio. Bruchband mitgegeben.

71. Nr. 2061. 16j. Dienstmädchen mit nussgrossem reponiblen Leistenbruch. Bassini. Heilung p. p. Entlassen am 16. Tag.

72. Nr. 2133. 23j. Metzger. Seit Beginn seiner Lehrzeit Bruchanlage, bei der schweren Arbeit wird ein Bruchband nicht vertragen. Operation nach Bassini. Glatte Heilung. Entlassen am 21. Tag.

73. Nr. 2145/2279. 49j. Frau hat einen fast faustgrossen rechtsseitigen Labialbruch, der sehr schmerzhaft ist und nicht ganz zu reponieren geht, daher Bassini. Entlassen, wegen Nahtabscess nochmals aufgenommen, dann Heilung.

74. Nr. 2149. 1½j. Knabe. Angeborene rechtsseitige Leistenhernie. nach Bassini operiert und in 12 Tagen geheilt.

75. Nr. 2253. 18j. Taglöhner. Seit 4 Wochen reponibler linksseitiger Scrotalbruch von Hühnereigrösse. Bassini. Heilung p. p. Entlassen mit Bruchband am 17. Tag.

76. Nr. 1862. 26j. Konditor. Linksseitiger Scrotalbruch von gut Kindskopfgrösse, sehr fettreicher Mann. Bassini. Glatt geheilt. Am 18. Tag entlassen.

77. Nr. 2272. 40j. Frau. Seit ½ Jahr geringe Schmerzen in der rechten Leistengegend, wo eine wallnussgrosse, derbe, wenig empfindliche Hernie sitzt. Netzresektion. Pfeilernaht. Glatte Heilung.

78. Nr. 2303. 30j. Knecht. Seit 2 Jahren nach ungeschicktem Sprung Hernie, Bruchband schlecht vertragen. Bassini. Heilung glatt. Entlassen am 19. Tage.

79. Nr. 2345. 37j. Mann. Allmählich infolge schwerer Arbeit zu grosser Hernie herangewachsene linksseitige Bruchanlage. Bassini. Heilung durch Fasciennekrose gestört, noch in der 5. Woche Eiterung. Auch später längere Zeit Schmerzen.

80. Nr. 2360. 47j. Major. Seit einigen Jahren beim Dienst Schmerzen der linken Inguinalgegend; daselbst kleine beginnende Leistenhernie. Bassini. Heilt glatt. Mit Bandage entlassen.

81. Nr. 2383. 19j. Mädchen. Bruch der rechten Leistengegend seit 1 Jahr, der trotz Bruchband vortritt. Pfeilernähte. Kleiner Fas-

cienabscess. Dann glatte Heilung.

82. Nr. 2406. 43j. Steinbrecher. Weiss angeblich erst seit 14 Tagen, dass er einen Bruch hat, hat starke Lipomatose am ganzen Körper. Vor der Bruchpforte ebenfalls ein Lipom, deshalb Bruchband nicht vertragen. Bassini heilt per primam, am 14. Tage mit Band entlassen.

83. Nr. 2496. 20j. Mann. Seit 2 Jahren Leistenbruch, ein Bruder vor 4, ein anderer vor 1 Jahr mit Erfolg operiert. Eigrosser Scrotalbruch. Bassini. Prima intentio, mit Bruchband am 20. Tag entlassen.

84. Nr. 2502. 20j. Mann. Bruch seit 1 Jahr, macht Beschwerden. Bassini rechts, adhärentes Netz reseciert. Kleiner Nahtabscess. Am 19. Tag mit Band entlassen.

85. Nr. 2516. 26j Mann. Bruch besteht 12 Jahre, ist ganseigross, linksseitig. Netz reseciert. Bassini. Am 16. Tag geheilt entlassen.

86. Nr. 2545. 34j. Mann. Seit 21 Jahren Bruch, der in den letzten Jahren nicht durch Band zurückzuhalten ist, daher rechtsseitig Bassini. Heilung per primam. Am 18. Tage entlassen mit Bruchband.

87. Nr. 2559. 36j. Mann. Hat seit 2 Jahren ihn belästigenden Bruch rechts von Nussgrösse. Bassini. Heilung p. pr. Entlassen am 12. Tag.

88. Nr. 2565. 10 Monate, Knabe. Beiderseitige Leistenhernie und Phimose. Beiderseits Czerny-Pfeilernaht. Am 14. Tag geheilt entlassen.

II. Freie Schenkelhernien; alle operiert.

89. Nr. 489. 17j. Fräulein. Seit 4—6 Monaten langsam grösser gewordene Anschwellung der Leistengegend. Hydrocele communicans im Schenkelbruchsack, Bruchsackpforte vernäht. Primäre Heilung. Ohne Bandage entlassen.

90. Nr. 663. 35j. Frau. Schenkelbruch links wird seit 1 Jahr bemerkt, ist nicht mehr recht reponibel, daher schmerzhaft. Radikaloperation, Netz reseciert. Heilung p. pr.

91. Nr. 953. 28j. Arbeiterin. Vor 2 Jahren rechtsseitige Herniotomie wegen Cruralhernie, kommt jetzt zur Radikaloperation der linken eigrossen Hernie. Wunde heilt per primam. Eine kleine Struma vor der Trachea wird gleichfalls operiert.

92. Nr. 1932. 45j. Frau. Schenkelbruch seit 8 Jahren, war im Vorjahr eingeklemmt, konnte aber reponiert werden. Jetzt irreponibel. Radikaloperation. Glatt geheilt und mit Bruchband entlassen.

93. Nr. 1979. 35j. Mann. Hat seit 4 Jahren reponiblen linken Cruralbruch. Radikaloperation. Vereiterung eines kleinen Hämatoms, dann glatte Heilung.

94. Nr. 2074. 41j. Spengler. Durch Ueberheben entstandene rechte Cruralhernie, nebstbei kastaniengrosse Hernia epigastrica, die sehr schmerzhaft ist. Beide Brüche operiert und geheilt am 21. Tag entlassen.

95. Nr. 2109. 40j. Köchin. 1901 an Appendicitis operiert, kommt jetzt wegen einer rechten Cruralhernie, die radikal operiert wurde. Glatte Wundheilung, vergl. auch Nr. 249 vom Jahre 1901.

III. Epigastrische, Nabel- und Bauchhernien.

a) epigastrische Hernien.

96. Nr. 657. 45j. Mann. Seit Dezember 1900 beim Heben schwerer Lasten stechende Schmerzen im Epigastrium, oberhalb des Nabels in der Linea alba kleine Bruchpforte und Anprall beim Husten. Fetter Bruchsack wird exstirpiert, dann Etagennaht, in der Tiefe Catgut. Heilung glatt. Entlassen mit kleiner Pelotte.

97. Nr. 839. 42j. Mann. 1894 Hufschlag gegen die Magengegend, seither angeblich Schmerzen. Kleine Fetthernie in der Linea alba, dicht ober dem Nabel. Excision des Bruchsackes. Etagennaht. Das Peritoneum fehlt an der Stelle der Hernie, ist offenbar bei dem Hufschlag gerissen und dann der Bruch eingetreten. Heilung glatt.

98. Nr. 1702a. 10j. Knabe. Seit Jugend hat der Junge oberhalb des Nabels einen kleinen Bruch, er leidet oft an Uebelkeit, Erbrechen. Radikaloperation durch Etagennaht. Glatte Heilung.

99. Nr. 1884. 50j. Knecht. Seit mehreren Wochen ziehende Schmerzen in der Magengegend, starke Beschwerden, namentlich nach dem Essen, ober dem Nabel, in der Linea alba ein kirschgrosser Knoten. Radikaloperation. Etagennaht. Heilung per primam.

100. Nr. 1957. 56j. Frau. Hat grosse Beschwerden von Seite eines supraumbilicalen Nabelbruches. In der Linea alba sitzt ein apfelgrosser, sehr fettreicher Bruch. Radikaloperation. Netz reseciert. Quere Fasciennaht. Heilung durch Abscessbildung und Infiltration mit Schmerzen gestört.

101. Nr. 1989. 3j. Knabe. Querspalt 1 1/2 cm über dem Nabel, durch den beim Husten Netz dringt, Hernia epigastrica operiert durch Einstülpung des Bruchsackes und Etagennaht der Fascie über Haut. Phimose gleichfalls gespalten. Heilung.

b) Nabelhernien.

102. Nr. 635. 61j. Frau. Hat seit zwei Jahren einen faustgrossen Nabelbruch, der sich reponieren lässt. Bruchring markstückgross. Sehr viel Beschwerden. Radikaloperation. Naht der Fascie in 3 Etagen. Operation mit Schleich'scher Infiltration. Wunde heilt per primam. Am 20. Tag schwerer Herzcollaps (Embolie?), der glücklich bekämpft wird. Nach 6 Wochen entlassen.

103. Nr. 970. 33j. Frau. Mutter der Pat. hat ebenfalls einen Nabelbruch. Seit der zweiten Entbindung vor zwei Jahren besteht ihre Nabelhernie. Vor 3/4 Jahren erster Versuch einer Radikaloperation, seit 1/4 Jahr Recidiv. Enorme Adipositas. Narbe sehr verdünnt. Diesmal Drahtnaht. Wundheilung glatt. Mit flacher Narbenpelotte entlassen.

104. Nr. 1132. 36j. Dienstmädchen. Seit 7 Jahren hat Pat. einen Nabelbruch, leidet viel an Obstipation und Schmerzen in der Magengegend. Thalergrosse Bruchpforte. Peritonealnaht, Fasciennaht in zwei Etagen. Heilung. Mit Bandage nach Hause entlassen.

105. Nr. 1166. 2j. Knabe. Seit Geburt Nabelbruch, der sich zurückbringen lässt, Bruchpforte für die Fingerkuppe passierbar. Radikaloperation. Wunde heilt per primam. Am Ende der 1. Woche Pneumonie, mit der das Kind trotz Abratens nach Hause transportiert wird.

106. Nr. 1351. 1/2j. Angeborener Nabel- und Leistenbruch. Letzterer nach Czerny operiert, Heilung. Nabelbruch mit Pelotte behandelt.

107. Nr. 1633. 35j. Frau. Apfelgrosser Nabelbruch, Bruchpforte eben für den Finger durchgängig. Manchmal starke Beschwerden. Bruchband hält schlecht zurück. Excision des Bruchsackes. Quere Fasciennaht. Heilung ganz primär. Am 21. Tage mit Bandage entlassen.

108. Nr. 1854. 48j. Frau. Vor 9 Jahren Nabelbruch aufgetreten, vor 6 Jahren operiert, recidiviert seit 2 Jahren. Unter der Bandage ist Decubitus aufgetreten. Patientin sehr fett, trinkt, Fettherz, Oedeme. Ascites. Nabelbruch kopfgross, die Bruchpforte 5markstückgross. Am Bruchsack Netz adhärent, wird z. T. reseciert. Silberdrahtgeflecht der Fascie. Pat. macht Pneumonie durch, eine kleine Fistel bleibt in der Wunde zurück. Mit Fistel entlassen.

109. Nr. 2510. 53j. Frau. Umbilicalhernie seit 3 4 Jahren, die Mannsfaustgrösse erreicht hat, nicht mehr reponibel ist. Radikaloperation und Heilung.

c) Bauchhernien.

110. Nr. 358. 53j. Frau, vgl. Nr. 1701/99 und 88/1900. Damals Operation wegen Mesenterialcyste, Stumpfabscess, Bauchdeckenfistel, postoperativer Gelenkrheumatismus. Kommt jetzt wegen faustgrosser Hernie in der alten Narbe. Operation schwierig wegen starker Adhäsionen. Silberdrahtnaht der Fascie. Wundheilung reaktionslos, mit Binde entlassen.

111. Nr. 977. 22j. Schlosser. März 1899 an Appendicitis operiert (Nr. 652/1899), längere Zeit musste drainiert werden. Entwicklung eines Bauchbruches in der alten Narbe, der beim Arbeiten schmerzt. Etagennaht in 3 Etagen. Heilung per primam. Entlassen mit Binde.

112. Nr. 2472. 42j. Frau. 1897 Laparotomie wegen tbc. Peritonitis. In der Bauchnarbe hat sich ein Bruch entwickelt, der Beschwerden macht. Radikaloperation. Heilung. Mit Bandage entlassen.

IV. Incarcerierte Leistenbrüche.

113. Nr. 293. 25j. Bäcker. Seit 3 Jahren bestehender, seit 24 Stunden eingeklemmter Leistenbruch, mehrmals Erbrechen, guter Allgemeinzustand. Herniotomie, Reposition von Dünndarmschlingen. Bassini. Heilung durch Pneumonie und starke Wundeiterung gestört, erst in der 4. Woche vollendet. Chloroform.

114. Nr. 325. 56j. Mann, hat seit vielen Jahren eine Hernie, vor 5 Jahren einmal eingeklemmt, konnte aber reponiert werden. In den letzten Jahren immer Bruchband getragen, vor 5 Tagen plötzlich Schmerzen in der Leistengegend, Erbrechen, Retentio alvi et flatuum. Auf Befragen giebt er an, dass seit Beginn der Erkrankung der Bruch nicht mehr heraustrat, von Reposition weiss er nichts. Puls 130. Zunge trocken. Ikterisch. Starker Meteorismus, Leberdämpfung verschwunden. Diagnose: Massenreduktion mit Peritonitis wird durch die Operation bestätigt. Laparotomie in der Mittellinie. Die Einschnürung im Bruchsack wird gelöst. Netz reseciert, der Darm sieht noch gut aus, daher keine Resektion. Schluss der Bauchwunde. Tod an Herzschwäche am nächsten Tage. - Aethernarkose.

115. Nr. 328. 49j. Landwirt kommt mit einer 14 Stunden eingeklemmten rechten Leistenhernie. Einmal Erbrechen, kein Stuhl, kein Wind. Herniotomie. Darm gangränös. Resektion von 30 cm Dünndarm. Murphyknopfanastomose. Knopf am 13. Tag abgegangen. Heilung nach sekundärer Naht. Operiert wurde in Chloroformnarkose.

116. Nr. 449. 19j. Steinhauer. Weiss nichts davon, dass er einen Bruch hatte. Seit gestern schmerzhafte Anschwellung in der rechten Scrotalhälfte. Erbrechen, Stuhlverhaltung. In Narkose gelingt die Reposition, 5 Tage später, nachdem Patient sich erholt hatte und Stuhlgang mehrmals gehabt hatte, wird die Radikaloperation nach Bassini gemacht. Heilung p. p. Am 22. Tag mit Bandage entlassen.

117. Nr. 834. 77j. Mann. Faustgrosse incarcerierte rechtsseitige Leistenhernie, die seit 24 Stunden eingeklemmt ist. Einmal Erbrechen. In Chloroformnarkose gelingt die Taxis. Anlegung eines Bruchbandes. Ohne Operation entlassen.

118. Nr. 961. 69j. Landwirt. Seit über 10 Jahren mannskopfgrosser Scrotalbruch, hat schon mehrere Bruchbänder getragen, in der letzten Zeit keines mehr. Seit 24 h Einklemmung. Repositionsversuche vergebens. Erbrechen fäkulenter Massen. Stuhl und Winde angehalten. Im Bad geht der Bruch zurück. Mit Bruchband entlassen.

119. Nr. 978. 17j. Friseur. Bruch besteht seit 1 Jahr, ist seit wenigen Stunden eingeklemmt. Eigrosse Scrotalhernie rechts. Chloroformnarkose. Herniotomie, Darm reponiert, Bassini. Am 16. Tag geheilt entlassen.

120. Nr. 1176. 28j. Mann. Seit Jahren linksseitiger, seit einigen Monaten rechtsseitiger kleinerer Leistenbruch. Linksseitig seit 12 h eingeklemmt. Keine Winde, kein Stuhl, Erbrechen. Nach vergeblichen Taxisversuchen Herniotomie, zuerst links. Darmschlinge reponiert, dann Bassini. Rechts gleichzeitig Bassini. Operiert in Narkose. Links starkes Hämatom, Coagula ausgeräumt, dann beiderseits glatte Heilung.

121. Nr. 1177. 5 Monate alter Junge hat seit einem Tag galliges Erbrechen und eine Anschwellung der rechten Leistengegend. Herniotomie.

Eingeklemmte Dünndarmschlinge wird gelöst und reponiert, dann Czerny Radikaloperation. Heilung

122. Nr. 1414. 47j. Schmid. Bisher stets reponibler rechtsseitiger Scrotalbruch ist seit 3 Tagen irreponibel, kein Erbrechen, aber Fieber. Stuhl noch dagewesen. Entzündeter Netzbruch. Morsches Netz reisst ein. Bassini'sche Operation mit Drainage. Längerdauernde Eiterung. Chlor.-Narkose.

123. Nr. 1424. 56j. Schmied. Viele Jahre rechtsseitiger Leistenbruch, der 3 Tage eingeklemmt ist. Repositionsversuche ohne Erfolg. Erbrechen. Stuhl und Winde retiniert. Schleich'sche Lokalanästhesie. Darm reponiert, Radikaloperation nach Bassini angeschlossen, am 17. Tag entlassen, ohne Bandage. Narbe ganz fest.

124. Nr. 1628. 46j. Mann. 18stündige Einklemmung eines linksseitigen Leistenbruches. Nach vergeblicher Taxis Herniotomie, Reposition des Darmes und Radikaloperation nach Bassini. Heilung p. primam.

125. Nr. 1723. 49j. Landwirt. 9 Stunden incarcerierte Scrotalhernie, einmal Erbrechen, kein Wind, kein Stuhl; vor 4 Jahren einmal Einklemmung, vom Arzt reponiert. Faustgrosser, prall gespannter Scrotalbruch. 80 cm Dünndarm reponiert. Netz reseciert, dann Bassini. Am 14. Tag mit Bruchband entlassen.

126. Nr. 1828. 63j Mann. Sehr grosser, seit Jahren bestehender linksseitiger Scrotalbruch, jetzt 8 Stunden eingeklemmt. Allgemeinbefinden noch gut. Kein Erbrechen. Darm reponiert. Bassini angeschlossen. Entlassen am 18. Tag mit Bandage.

127. Nr. 1874. 37j. Bäcker. Seit 99 weiss Pat. von seinem Bruch, seit 3 Tagen ist er stärker vorgetreten, schmerzhaft, kein Erbrechen. Herniotomie. Bruchwasser. Netz entzündet, adhärent, wird reseciert, dann Pfeilernaht. Mit Ausnahme von kleiner Fasciennekrose glatte Heilung. Entlassen mit Bracherium.

128. Nr. 1895. 4½ Monate alter Knabe zeigt in einem angeborenen Leistenbruch seit gestern Abend Incarcerationserscheinungen. Repositionsversuche. Herniotomie. 20 cm Dünndarm reponiert. Bruchwasser hämorrhagisch, ebenso das Mesenterium. Radikaloperation angeschlossen. Heilung p. p. Entlassen am 9. Tag.

129. Nr. 1950. 67j. Mann. Vor 6 Jahren an linksseitiger incarcerierter Hernie operiert, Recidiv in der alten Narbe. Vor 14 Tagen Einklemmung, die behoben werden konnte, jetzt wieder incarceriert seit 24 Stunden. 2mal Erbrechen. Puls gut, Abdomen weich. Kopfgrosse incarcerierte Leistenhernie in der alten Operationsnarbe. Herniotomie. Ca. 1 m Dünndarm kann reponiert werden. Pfeilernaht. Heilung ohne Störung.

130. Nr. 2007. 18 J. Seit 24 Stunden eingeklemmte Leistenhernie neben Kryptorchismus derselben Seite. Erbrechen nicht kotig,

Stuhlverhaltung, kein Wind. Herniotomie. Darm reponiert, Hoden heruntergeholt und am Grund des Scrotums fixiert. Heilung glatt.

131. Nr. 2021. 61j. Diener. Seit gestern Einklemmung eines alten Leistenbruches, Incarcerationserscheinungen. Kleine Darmschlinge reponiert. Viel Netz muss reseciert werden. Bassini. Heilung.

132. Nr. 2165. 62j. Landwirt. Mannsfaustgrosser, bisher immer reponibler Leistenbruch rechts, seit 24 h eingeklemmt, mehrmals Erbrechen. Darmschlinge blau, aber noch lebensfähig, wird reponiert. Netzresektion. Heilung ganz glatt. Mit Bruchband entlassen.

133. Nr. 2405. 50j. Arbeiter. Beiderseitige Leistenbrüche, links eingeklemmt, seit gestern. Einmal Erbrechen. Repositionsversuche vergeblich. Bruch 2faustgross. Darmschlinge wird nach Herniotomie reponiert. Heilung p. p. 10 Tage später Radikaloperation der rechten Seite. Typische Bassini. Heilung ebenfalls p. p.

134. Nr. 2550. 27j. Landwirt. Rechtsseitiger, schon 5 Tage eingeklemmter Leistenbruch. Leib sehr gespannt, schmerzhaft, Erguss nachweisbar, mehrmals Koterbrechen. Kein Stuhl, kein Wind. Herniotomie mit Aethernarkose. Dünndarm wird an der Schnürfurche übernäht. Drainage, offen behandelt. 1 Woche lang schwere peritoneale Reizerscheinungen. Fieber, Hodenabscess, endlich nach 6wöchentlichem schwerem Krankenlager geheilt entlassen.

V. Incarcerierte Schenkelbrüche.

135. Nr. 444. 74j. Frau hat vor 3 Tagen Schmerzen in einer kleinen Schenkelbruchgeschwulst bekommen, die immer mehr zunahmen. Incarcerationserscheinungen fehlen bisher. Herniotomie legt den eingeklemmten Wurmfortsatz bloss. Resektion desselben. Radikaloperation. Heilung reaktionslos; am 21. Tag entlassen.

136. Nr. 543. 56j. Arbeiter. Seit 4 Tagen eingeklemmter rechtsseitiger Schenkelbruch mit schweren Incarcerationssymptomen. Operation in Schleich'scher Anästhesie begonnen, dann Aether. Darm suspekt, wird daher vorgelagert; am anderen Tag wegen Stuhlverhaltung und Meteorismus eröffnet, Drainrohr zur Entleerung eingeschoben. Leib fällt zusammen. Tod an Herzschwäche am nächsten Tag.

137. Nr. 670. 44j. Frau. Langjähriger rechter Cruralbruch, seit 2 Tagen eingeklemmt, schwere Incarcerationssymptome; bei der Herniotomie wird 25 cm Darm reseciert, Murphyknopf-Anastomose; wegen peritonitischer Erscheinungen wird die reponierte Schlinge am 2. Tag vorgelagert; sie wird gangränös, einige Zeit künstlicher After. In 3. Operation, nachdem die schwersten Symptome vorbei waren, Resektion der gangränösen Schlinge und Nahtanastomose. Heilung in der 5. Woche.

138. Nr. 1075. 55j. Frau. Seit 4 Tagen eingeklemmter Bruch, Erbrechen, weder Stuhl, noch Wind, Puls gut. Darmschlinge gan-

gränös. 20 cm reseciert. Murphyknopf-Anastomose. Exitus am 2. Tag an Peritonitis. Bei der Autopsie fand sich überdies die reponierte anastomosierte Schlinge um die Achse gedreht und gangränös.

139. Nr. 1098. 22j. Frau. Nach Taxis einer Hernie entstand ein Kotabscess, Erbrechen, Schwindel. Incision des Abscesses. Länger dauernde Kotfistel heilt schliesslich nach 4 Wochen aus.

140. Nr. 1134. 64j. Maurer. 3 Tage bestehen Einklemmungserscheinungen, in der Schenkelbeuge eine orangengrosse Geschwulst. Herniotomie. Incarceriertes Netz wird abgetragen. Wunde nur z. T. verkleinert. Heilung per secundam. Entlassen mit Bandage.

141. Nr. 1146. 19j. Wärter. Als 5j. Knabe wurde der Bruch entdeckt, hat längere Zeit Bruchband getragen. Vor 2 Tagen plötzlich Schmerzen. In der Cruralgegend druckempfindliche Schwellung. Kein Erbrechen. Stuhl und Winde gehen ab. Auf feuchte Verbände und Bettruhe Besserung. Spontan Stuhl. Entlassen.

142. Nr. 1654. 37j. Frau. Die Hernie ist schon viele Jahre irreponibel, macht starke Schmerzen. Herniotomie. Netzresektion. Radikaloperation. Heilung per primam. Entlassen am 21. Tag.

143. Nr. 1780. 61j. Frau. Incarcerierte linksseitige Schenkelhernie seit 2 Tagen, ohne schwere Symptome; trotzdem ist die eingeklemmte Darmschlinge gangränös. 12 cm reseciert und mit Knopf anastomosiert. 3 Wochen bestand eine Kotfistel, die sich spontan schloss. In der 4. Woche geheilt entlassen.

144. Nr. 1794. 55j. Frau. 8 Tage lang Schmerzen in der Schenkelbruchgegend, woselbst eine schmerzhafte Geschwulst sitzt. Herniotomie, entzündeter Bruchsack. Radikaloperation und Heilung.

145. Nr. 1856. 71 Jahre. Zwei Tage eingeklemmter Bruch, schmerzhaft Meteorismus, Erbrechen. Herniotomie. Netzresektion. Heilung per primam.

146. Nr. 1902. 82j. Frau hat zwei Tage lang Erbrechen, Bruch wird zufällig entdeckt, Puls gut, kein Erbrechen. Hühnereigrosser praller Cruralbruch. Schleich'sche Anästhesie. Darm perforiert. Resektion von 25 cm Darm. Anastomose mit Knopf. Stuhl nach 24 Stunden. Exitus an Pneumonie am 6. Tag. Bei der Autopsie erweist sich die Anastomose als völlig sufficient, der Knopf bereits auf der Wanderung.

147. Nr. 1972. 56j. Frau. 8 Tage lang incarcerierte Cruralhernie. Sehr stark kollabierte Frau mit schweren Incarcerationssymptomen. Herniotomie. Darm gangränös. Anus praeternaturalis. Tod am 8. Tag. Diffuse Peritonitis.

148. Nr. 2247. 37j. Frau rechtsseitige Cruralhernie vor 8 Tagen eingeklemmt, auswärts mit Opium und Eis behandelt, ohne Diagnose in die Klinik geschickt. Puls kaum fühlbar. Koterbrechen. Sehr elend. Darmschlinge kann noch reponiert werden. Reichliche Herzexcitantien.

Nach einigen schweren Tagen Besserung. In der 4. Woche geheilt entlassen.

149. Nr. 2384. 38j. Frau. Incarceration einer rechtsseitigen Cruralhernie seit 5 Tagen. 2 Tage Koterbrechen. Fran verfallen. Deutliche Peritonitis, Meteorismus, kaum fühlbarer Puls. Herniotomie. Vorlagerung und Eröffnung des gangränösen Darmes. Es gelang, die Frau über die ersten schweren Tage hinweg zu bringen. Aber Exitus an Pneumonie am 26. Tag.

150. Nr. 2408. 35j. Frau seit 6 Jahren bestehender, seit 24 Stunden incarcerierter linksseitiger Schenkelbruch mit Darm als Inhalt. Herniotomie. Reposition. Radikaloperation. Heilung per primam.

G. Erkrankungen des Pankreas.

(4 M., 2 †.)

(Bearbeitet von Dr. Simon.)

a) Verletzungen (2 M., 1 †).

Nr. 1600. Matthäus D., 33 J. Stürzte vor 3 Wochen vom Rad und erlitt eine Quetschung der Magengegend. Viel Erbrechen, manchmal Atemnot. Links oberhalb des Nabels ist eine handtellergrosse, druckempfindliche Resistenz fühlbar. Punktion ergiebt 2 Ltr. seröse Flüssigkeit. Diese enthält Albumen und Chloride. 3. VIII. Der Magen überdeckt den Tumor, über welchem das Netz liegt. Kleine Fettnekrosen bemerkbar. Umsäumung der Cyste und des Peritoneums parietale. Eröffnung und Entleerung von 3 Ltr. trüber seröser Flüssigkeit. Drainage. Häufiges Erbrechen post operationem, nach 2 Tagen Icterus. Pat. wird comatös und stirbt am 4. Tage. Sektion: Ruptur des Pankreas mit Zerreissung des Ductus. Cystenbildung zwischen Pankreas und Magen. Chron. Peritonitis, Nephritis, Myocarditis.

Nr. 1827 und 1860. Joseph X., 22 J. Erlitt vor 4 Wochen eine Quetschung des Leibes. Heftige Schmerzen darnach, besonders bei tiefer Atmung. Rechts hinten leichte Dämpfung bis zur Scapula. Vom Rippenbogen bis zum Nabel ist derbe Resistenz palpabel. 4. IX. Hinter dem Magen ist eine grosse Cyste fühlbar. Durch das Omentum minus wird incidiert. Umsäumung. Pankreas in der Tiefe fühlbar. Tamponade. Reaktionsloser Verlauf. 14. X. Keine Sekretion mehr. Geheilt entlassen.

b) Entzündungen (1 M., 1 †).

Nr. 30. Philipp L., 22 J. Erkrankte am 28. XII. mit heftigen Schmerzen, Umschläge und Opium brachten keine Linderung. Komplete Obstipation, Meteorismus. Starker Kräfteverfall. Tumor nicht nachweisbar. 31. XII. 00. Darmschlingen fibrinös belegt, bläulich verfärbt. Im Netz finden sich viele Fettnekroseflecken. Pankreas verdickt. Abscess nicht nachweisbar. Tamponade. Exitus im Collaps nach 4 Stunden.

Sektion: Diffuse Fettgewebsnekrose, am dichtesten am Pankreas. Schwanz desselben gangränös.

c) Tumoren.

Pankreascarcinom (1 M.).

Nr. 1411. Andreas E., 47 J. Leidet seit 1½ Jahren an Obstipation und Leibschmerzen. Tumor in der Gallenblasengegend fühlbar. Beweglich. Starke Kachexie. 2. VII. Probeincision. Tumor liegt hinter dem Colon und Magen. Er geht vom Pankreaskopf aus. Zahlreiche Drüsenmetastasen. Nach 3 Wochen mit geheilter Wunde entlassen.

H. Erkrankungen der Leber.

(6 Fälle; 2 M., 4 W., 1 †.)

I. Verletzungen.

1. Nicht operiert (1 W.).

Nr. 1631. Anna B., 21 J. Stürzte 4 Stockwerk tief herab. Anämie. Wirbelsäule schmerzhaft. Sensibilität normal. Meteorismus und leichte Resistenz rechts. Da die Anämie nicht zunimmt, keine Operation. Umschläge, Einläufe. Heilung.

2. Operiert (1 M., 1 †).

Nr. 783. Johann G. F., 40 J. Wurde von einem Wagen überfahren. Starke Anämie. Erguss rechts im Abdomen. Leberdämpfung verschmälert. Starke Druckempfindlichkeit. Puls klein. 8 Stunden nach der Verletzung Operation. Massenhaft Blut entleert sich. In der Kuppe der Leber, unterhalb des Zwerchfells, fingen sich mehrere Risse. Tamponade. Exitus an zunehmender Herzschwäche. Sektion: Verblutung an Leberruptur. Multiple Rippenfrakturen.

II. Entzündungen.

Tuberkulose (3 W.).

Nr. 308. Marg. L., 66 J. Hat seit 2 Jahren Schmerzen in der Lebergegend, 1mal Icterus. Mann starb an Phthise. Am Rippenbogen höckeriger Tumor fühlbar. In der Umgebung Knoten. 1. II. Incision. Die Steine enthaltende Gallenblase wird exstirpiert. Der Tumor lag in einem Schnürlappen der Leber. Massenligatur und Resektion des Lappens mit Thermokauter. Grösse des resecierten Stückes 10:6:5. Mikroskopisch: Conglom. Tuberkel. Heilung ohne Temperatursteigerung Langdauernde Fistelbildung.

Nr. 2024. Julchen H., 24 J. Ist hereditär tuberkulös belastet und hat seit 2 Jahren häufig Schmerzen in der rechten Leibseite. Tumor in der Gallenblasengegend fühlbar. 10. X. Incision. Gallenblase normal. Der Tumor liegt im rechten Leberlappen. Drüsen in der Umgebung. Kleine Probeexcision. Glatte Wundheilung. 2. XI. Entlassung. Mikr. Diagn.: Tuberkulose.

Nr. 2307. Marie R., 21 J. Hat seit 1/4 Jahr Schmerzen in der Lebergegend. Resistenz in der Gallenblasengegend fühlbar. 20. XI. Operation. Oberhalb der normalen Gallenblase liegt eine Infiltration der Leber. Probeexcision. Glatte Wundheilung. Mikroskop. Diagn.: Tuberkulose.

III. Tumoren (1 M.).

Nr. 1449. Jakob D., 29 J. Hat seit 1/2 Jahr Magenbeschwerden. Starke Abmagerung. Magen normal. In dem linken Leberlappen ist ein kleiner derber Tumor fühlbar. Operation verweigert.

J. Erkrankungen der Gallenwege.

(Bearbeitet von Dr. Würth v. Würthenau.)

(65 Fälle; 15 M., 50 W., 9 †.)

Es wurden aufgenommen 65 Fälle, davon operiert 61 Fälle. Von den Operierten starben 9 Fälle an: Hämorrhagischer Diathese und allgemeiner Schwäche 2 Fälle, 1 Fall an allgemeiner Schwäche und Darmblutung, 1 Fall an Gallenstein-Perforationsperitonitis, 2 Fälle an Peritonitis, 1 Fall an Sepsis und 1 Fall an Pneumonie und Lungenödem und 1 Fall an Carcinose.

Von den ausgeführten Operationen entfallen auf Cholelithiasis, Cholecystitis etc. 51 Fälle, auf Carcinom 10 Fälle.

An Operationen selbst wurden ausgeführt:

Cholecystostomieen 38.
Cystikotomieen 2.
Choledochotomieen 7.
Cystektomieen: 1. partiell 3.
2. total 11.
Cholecystenterostomieen 2.
Choledochoenterostomie 1.
Choledochoduodenostomie 1.
Operationen bei Abscessen und Nachoperationen 4.
Probelaparotomieen 3.
Hepatopexie bei Cholecystostomie 1.
Leberresektion 2 (s. auch bei Leber H).

Nicht operiert wurden im ganzen 8 Fälle, davon 6 aus Mangel an genügenden Anzeichen, ein Fall wurde wegen Gravidität im 9. Monat mit der Operation zurückgeschoben.

1 Fall (648) war mit Beschwerden in der Bauchnarbe hergekommen, die von einer zweimaligen Gallenblasenoperation, zuletzt angeblich Cystektomie, ausserhalb der Klinik ausgeführt herrührt. Keine genügenden Anzeichen zu erneuter Operation.

Bei den Operationen blieb wie bisher die Technik dieselbe. Abweichungen vom normalen Gang der Operation sind im Text besonders erwähnt.

1. Cholecystostomieen (bei Steinen, Cholecystitis etc. (32 Fälle; 5 M., 27 W., 0 †).

Wo nichts anders bemerkt, wurde das Abdomen durch rechtsseitigen Lateralschnitt eröffnet und die incidierte Gallenblase zum Schlusse der Operation nach Einnähung eines Drainrohrs am Peritoneum suspendiert

1. Nr. 171. Karoline M., 49 J., verh. Cholecystostomie. Später Wiedereintritt wegen Icterus, dann Choledochotomie. Fall näher unter Choledochotomie beschrieben.

2. Nr. 265. Isak V., 34 J., verh. Seit 1885 häufige, sehr heftige Schmerzanfälle in der Gallenblasengegend. Nie Gelbsucht. Jetzt kein Tumor zu fühlen. Operation 24. I. Kein Stein. Erkrankung wird als Cholecystitis intermittens aufgefasst. Glatter Verlauf. Entlassung mit geschlossener Fistel.

3. Nr. 427. Eva A., 37 J., verh. Vor 6 Monaten erster Schmerzanfall in der Magengegend mit folgendem Icterus. Vor 2 Monaten Blinddarm- und Bauchfellentzündung. Jetzt hühnereigrosser Tumor palpabel. Diagnose: Cholelithiasis, Cholecystitis, Ren mobilis dextr., Retroflexio uteri fixata. Operation 26. II. Zahlreiche kleine Steine. Glatter Verlauf. Bei der Entlassung Fistel geschlossen.

4. Nr. 558. Herr K., 49 J., verh. Seit 5 Jahren wiederholt Anfälle von Koliken mit Icterus, mehrmals Karlsbader Kuren erfolglos. Operation 7. III. Empyem, 20 Steine entfernt: Gallenblase teilweise excidiert. Glatter Verlauf. Entlassung mit geschlossener Fistel. Bis August 1902 beschwerdefrei.

5. Nr. 603. Katharine L., 31 J., verh. Vor 1/2 Jahre Blinddarmentzündung. Seit 4—5 Wochen in einwöchigen Intervallen Kolikanfälle mit Erbrechen; kein Icterus. Kleiner, kugeliger Tumor am derben, scharfen Leberrand. Operation 13. III. Entfernung von 17 Gallensteinen. Hydrops. Glatter Verlauf. Bei Entlassung geheilte Fistel.

6. Nr. 619. Marie D., 27 J, ledig. Seit 3 Jahren Kolikanfälle von Icterus gefolgt. In letzter Zeit alle 2—3 Wochen Anfälle mit Erbrechen. Gallenblase nicht palpabel. Operation 15. III. Extraktion von 5 Steinen aus der Gallenblase und von einem Steine nach Zertrümmerung aus dem Choledochus. Glatte Heilung. Entlassung mit geschlossener Fistel.

7. Nr. 653. Susanna W., 29 J., verh. Im letzten 1/4 Jahre zwei typische Koliken mit 3wöchigem Icterus. Gallenblase wenig vergrössert zu fühlen. Operation 25. III. 12 Steine entfernt. Glatter Verlauf. Entlassung mit geschlossener Fistel.

8. Nr. 661/1150. Karoline B., 33 J., verh. Typische Cholecystostomie. Wiedereintritt wegen Gallenfistel. Fall unten unter Choledochoenterostomie näher beschrieben.

9. Nr. 748. Katharine St., 25 J., ledig. 1895 rechtsseitig Nephropexie. 1/4 Jahr später anfallsweise Wiederkehr der Beschwerden. Gallenblase als undeutliche Resistenz zu fühlen. Operation 16. IV. Querschnitt von 10 cm Länge. Starke, alte pericholecystische Verwachsungen; Entfernung von drei Steinen. Hepatopexie eines hypermobilen Leberlappens. Glatter Verlauf. Entlassung mit geschlossener Fistel. 8 Monate später Wiedereintritt mit grossem Exsudat in der Typhlongegend. als Perityphlitis gedeutet. Operation verweigert. 1902 Wiedereintritt mit schwerem Ileus. Laparotomie. Ausgedehnte Verwachsungen und Adhäsionen in der Gallenblasengegend verursachen Darmabknickung. Enteroanastomose. Exitus an Schwäche. Näheres s. Jahresber. 1902.

10. Nr. 780. Lisette A., 51 J., verh. Seit 6 Jahren wiederholt typische Kolikanfälle mit Icterus. Jetzt hochgradiger Icterus, acholischer Stuhl. Gallenblase als undeutliche Resistenz zu fühlen. Operation 15. IV. Entfernung von ca. 100 kleinen Steinchen. Ein Cysticus-Choledochus-Verschlussstein. Choledochus erweitert ohne Stein. Heilungsverlauf glatt. Rasche Abnahme des Icterus. Entlassung mit geschlossener Fistel.

11. Nr. 960. August K., 41 J., verh. Vor 7 Jahren leichte Kolikanfälle, die seit 1896 häufiger sind. Vorübergehend Icterus. Abgang vieler kleiner Steine. Gallenblase kaum palpabel. Operation 7. V. Entfernung von 1/2 Esslöffel voll kleiner Steine und Steingrus. Wundheilung glatt. Rekonvalescenz durch interkurrente rechtsseitige Pleuritis sero-fibrinosa gestört.

12. Nr. 1068. Christian St., 45 J., verh. Wiederholt Malaria. Vor 11 Jahren erster Kolikanfall. Mehrere Karlsbader Kuren erfolglos. Starker Morphinist der Koliken wegen geworden; erfolglose Entziehungskuren. Gallenblase nicht deutlich palpabel. Operation 17. V. 1 Ventilstein, 36 kleinere Steine. In guter Rekonvalescenz mit geheilter Fistel entlassen. 1/2 Jahr später beschwerdefrei, gut erholt; immer noch Morphinist.

13. Nr. 1232. Karl Z., 11 J. Seit 3 Jahren oft wiederkehrende typische Anfälle von Gallensteinkoliken, ohne Icterus. Bisher keine Therapie. Jetzt deutliche Resistenz in der Gallenblasengegend. Ein Anfall folgt dem andern. Operation 10. VI. Empyem, 5 erbsengrosse Cholestearinsteine aus der Blase, 3 aus dem Cysticus. Glatte Rekonvalescenz. Bei der Entlassung besteht noch kleine Gallenfistel.

14. Nr. 1390. Elise F., 26 J., verh. Seit 4 Jahren Magenbeschwerden, seit Januar Icterus und heftige, oft sich wiederholende Koliken. Jetzt subikterische Frau, im Urin Galle. Leber empfindlich vergrössert, Gallenblase nicht palpabel. Operation 28. VI. Leber kolossal hyperämisch. Gallenblase bis auf Dattelkerngrösse geschrumpft. Mit Löffel aus Chole-

dochus Grus entfernt, keine eigentlichen Steine. Drainrohr bis in den Choledochus. Rekonvalescenz durch geringgradige Peritonitis und Pneumonia dextra gestört. Mit geschlossener Fistel entlassen.

15. Nr. 1550. Elisabeth H., 33 J., verh. Seit 9—10 Jahren häufige Koliken; jedesmal Icterus. Nie Steine gefunden. Gallenblase als kleine Resistenz palpabel. Operation 18. VII. Starke Verwachsungen in der Umgebung der Gallenblase. Eitrig-schleimiger Blaseninhalt. Ein Esslöffel voll hanfkorngrosser Steine entfernt. Ein eingekeilter Cysticusstein. Glatter Heilungsverleuf. Bei der Entlassung Fistel geschlossen.

16. Nr. 1643. Betty A., 44 J., verh. Seit langer Zeit Magenbeschwerden. Vor 4 Wochen typischer Kolikanfall. Kein Icterus. Gallenblase eben palpabel. Operation I. VIII. 'Hydrops. 4 kirschengrosse Steine entfernt. Glatter Verlauf. Bei Entlassung Fistel geschlossen.

17. Nr. 1796. Luise Fl., 29 J., verh. Seit 15 Jahren Gallensteinkoliken. Hühnereigrosser Gallenblasentumor palpabel. Operation 28. VIII. Starke Pericholecystitis, Empyem. 4 Steine z. T. zertrümmert entfernt. Glatter Verlauf. Fistel bei der Entlassung geschlossen.

18. Nr. 1823. Amalie A., 38 J., verh. In den letzten 9 Monaten 3 Kolikanfälle. Gallenblase vergrössert, oben noch unter dem Leberrand palpabel. Operation 30. VIII. Hydrops. Entfernung von 5 Gallenblasen- und 1 Cysticusstein. Glatter Verlauf. Mit granulierender Wunde entlassen.

19. Nr. 1894. Rosine K, 34 J., verh. Seit 6 Wochen andauernde Schmerzen in der rechten Oberbauchgegend. Seit einigen Tagen Koliken mit Meteorismus. Leichter Icterus. Starker Meteorismus. Operation 18. IX. Pericholecystitis, Empyem. 25 Steine entfernt. Glatter Heilungsverlauf. Bei der Entlassung Fistel geschlossen.

20. Nr. 1973. Katharine R., 41 J., verh. Seit 17 Jahren Gallensteinbeschwerden. In letzter Zeit häufige Koliken und Erbrechen. Gallenblasengegend sehr druckempfindlich. Kein Tumor. Operation 25. IX. Entfernung von 7 Steinen aus der Blase, einer aus dem Cysticus nach Incision des Cysticus entfernt. Naht des Cysticus. Glatte Heilung. Mit geschlossener Fistel entlassen.

21. Nr. 2095. Margarethe K., 54 J., Witwe. Vor 1 Jahr starke Schmerzen in der Lebergegend. Vor 4 Wochen heftige Kolikanfälle mit Icterus. Acholie. Gallenblase empfindlich, palpabel. Operation 18. X. Empyem. 1 wallnussgrosser Stein. Teilweise Resektion der etwas nekrotisierenden Gallenblasenkuppe. Länger dauernde Gallensekretion aus der Fistel. Sonst glatter Verlauf. Bei der Entlassung Fistel geheilt.

22. Nr. 2155. Katherine R., verh. Mit 11 Jahren Icterus. Später mehrere Recidive. Seit einiger Zeit andauernd „Leberschmerzen". Kugeliger, hühnereigrosser Tumor palpabel. Gravidität im 3. Monat. Operation 29. X. Starke Pericholecystitis. Ca. 30 Steine entfernt, 1 fest im

Cysticus eingekeilt, wurde zertrümmert entfernt. Glatte Rekonvalescenz. Mit geschlossener Fistel entlassen.

23. Nr. 2160. Magdelene W., 45 J., verh. Seit 8 Jahren magenleidend. Einmal Icterus. Seit 4 Wochen konstant Schmerzen in der Gallenblasengegend. Kindsfaustgrosser Tumor palpabel. Operation 28. X. Empyem. 10 Steine entfernt. Incision in eine tumorartige Verdickung im Cysticus, die sich als entzündliche Schwellung ergiebt. Cysticusnaht. Heilung vollkommen glatt. Fistel geschlossen bei der Entlassung.

24. Nr. 2162. Anna M., 34 J., verh. Seit dem 11. Jahre magenleidend. Wiederholt im letzten Jahre unter der Diagnose Cholelithiasis. Perityphlitis und Leberschnürlappen intern behandelt. Seit einiger Zeit heftige Koliken, in den letzten Tagen Fieber. Operation 29. X. Grosser Schnürlappen, ausgedehnte entzündliche Infiltrationen und Verwachsungen um die Gallenblase. Entfernung von ca. 10 Steinen. Am 14. Tage Entfernung des Drains. Am 19. Tage kolikartiger Anfall. Neue Schwellung der Gallenblase, so dass am 22. Tage Fistel erweitert und neues Drainrohr eingelegt werden musste. Jetzt Gallensekretion bis zu 1620 g pro die. Stuhl acholisch. Am 33. Tage hört der Gallenabfluss aus dem Drainrohr plötzlich ganz auf. Beim Entfernen des Drainrohrs kam ein Spulwurm zum Vorschein, der 3 cm weit zur Wunde herausragte! Von da ab rasche Heilung der Fistel. Juli 1902. Andauernd beschwerdefrei.

25. Nr. 2298. Luise Sch., 35 J., verh. Seit 2 Jahren kolikartige Anfälle in der Lebergegend. Erbrechen. Kein Tumor palpabel. Operation 19. I. Cholecystitis. Keine Steine. Glatte Heilung der Wunde durch Nahtabscess gestört. Bei der Entlassung Heilung der Fistel.

26. Nr. 2333. Lina Chr., 23 J., verh. Seit 3 Jahren 3 schwere Kolikanfälle mit Icterus und Erbrechen. In der Gallenblasengegend derbe Resistenz. Operation 23. II. Gallenblase verdickt. Entfernung von 12 kirschkerngrossen Cholestearinpigmentsteinen. Glatter Verlauf. Bei der Entlassung Fistel geschlossen.

27. Nr. 2500. Heinrich Sch., 45 J., verh. Bisher 3 schwere Anfälle, kommt jetzt im 4. Anfall her. Leichter Icterus und Temperatursteigerung. Operation 20. XII. Entzündliches Netz konvolut, aus dem bei der Lösung 2—3 Esslöffel Eiter vorquollen. Gallenblase stark hyperämisch, enthält blutig-serösen Eiter. Entfernung von Steintrümmern, die zusammen wallnussgrossen Stein ergeben. Alsbald Entfieberung. Glatter Verlauf. Bei der Entlassung Fistel geschlossen.

28. Nr. 2530. Natalie v. G., 40 J., verh. Vor 10 Jahren Ovariotomie. In den letzten Jahren häufig Gallensteinanfälle in leichtem Icterus. Operation 24. XII. Lösung von Verwachsungen, der an Darm und Netz adhärenten Gallenblase. Choledochus erweitert. Pankreaskopf chronisch entzündet, tumorartig verdickt. Keine Steine. Lösung von Adhäsionen unter der alten Laparotomienarbe. Glatte Hei-

lung. Fistel bei Entlassung geschlossen.

Bei folgenden drei Fällen wurde mit Querschnitt operiert und neben der sonst typisch verlaufenden Gallensteinoperation mit Drainage der Gallenblase die rechte Niere (Wanderniere) angenäht. Die Technik der Operation, so wie die genaueren Krankengeschichten sind des Nähern beschrieben: Diese Beiträge Band XXIV. Jubiläumsband für Vincenz Czerny. G. Marwedel, Wanderniere und Gallenstein pag. 495 ff.

29. Frau K. H., 28 J., verh. Nach einem Abort 1900 galliges Erbrechen mit Gelbsucht. Verschiedentliche Schmerzen in der Seite. Ren mobilis. Vergrösserung der Gallenblase mit Sicherheit nicht zu fühlen. Operation 3. IV. 01. Querer Schnitt. Schwierige Fixation der rechten Niere. Partielle Resektion der Gallenblase. 12 Steine entfernt. Drainage. Glatte Heilung. Mit geschlossener Fistel entlassen. März 1902 Niere locker.

30. Nr. 690. Luise K., 22 J., led. Seit 18. Jahre unregelmässige Menses. Seit 2 Jahren Druck im Epigastrium, Magenschmerzen; öfters Gallenbrechen, zeitweilig Icterus. Sehr bewegliche Wanderniere. Tumor in der Gallenblasengegend. Operation 12. IV. Querer Schnitt. Entfernung von 3 Cholestearinsteinen. Resektion der Kuppe der Gallenblase. Uebliche Naht und Drainage. Cysticotomie zur Entfernung eines Cysticussteines. Etagennaht. Transfixation der r. Niere. Glatte Heilung. Bei Entlassung Fistel geschlossen. März 1902. Niere sitzt fest. Keine Beschwerden.

31. Fräul. E. M., 32 J. Vor 5 Jahren Erbrechen und Schmerzen in der Inguinalgegend. Später häufig Kolikanfälle. Gallenblase palpabel. Niere stark beweglich. Operation 18. VII. 01. Querer Schnitt. Transfixation der Niere. Entfernung von Eiter und Steinen aus der Gallenblase. Resektion eines Teiles der stark vergrösserten Gallenblase. Vor der Entlassung noch gelegentlich Klagen über Leibschmerzen. November 1901. Wiederaufnahme wegen Unterleibsbeschwerden. Laparotomie wegen Adnextumoren. Niere sitzt fest. Quere Narbe gut. Kein Bruch, keine Gallensteinbeschwerden mehr.

Auch folgender Fall muss hier eingereiht werden, bei dem die Cholelithiasis nur Möglichkeitsdiagnose war und im wesentlichen einer chronischen Appendicitis und der rechten Wanderniere wegen operiert wurde. Der Fall ist an selber Stelle wie obige publiciert.

32. B. G., 30j. Frau. Seit November 1900 sehr starke Schmerzen und Beschwerden in der rechten Bauchseite. Fieber, angeblich besonders Schmerzen in der Blinddarmgegend. Diagnose: Chronische Appendicitis. Cholelithiasis? Ren mobilis dexter. Operation 14. VIII. Rechtsseitiger

Pararectalschnitt. Resectio proc. vermiform. Cholecystostomie. Entfernung von ca. 30 Steinen. Drainage. Transfixatio renis dextri. Erste Tage nach der Operation leichte Bronchitis, sonst glatter Verlauf. Mit geschlossener Fistel entlassen. 9. IV. 02. Pat. vollkommen beschwerdefrei.

Cystikotomieen.

Hierher wären zwei Fälle zu rechnen, die oben unter Cholecystostomieen als Fall 21 und 28 als besser dorthin gehörig rubriciert sind.

Choledochostomieen (7 Fälle; 3 M., 4 W., 1 †).

1. Nr. 496. Herr K., 44 J., verh. Seit 1894 Gallensteinkoliken; 2mal Karlsbad mit gutem Erfolg. Seit Dezember 1900 neuer schwerer Anfall, Icterus, später kontinuierliches Erbrechen. 40 Pfund Gewichtsabnahme. Starker Icterus. Grosse Schwäche. Kein Tumor palpabel. 25. II. Operation. Cholecystektomie. Choledochotomie, Drainage des Choledochus und Hepaticus. Extraktion des Choledochus-Steines. Zunehmende Schwäche und hämorrhagische Diathese. Tod an Herzschwäche. Obduktion. Umgebung der Wunde mit gallig gefärbten Blutcoagulis bedeckt. Keine entzündlichen Erscheinungen, keine Peritonitis. Hochgradige Dilatation des Ductus choledochus, cysticus und hepatici. Myodegeneratio cordis. Atherom und Arteriosclerose der Aorta. Fleckige Arteriosklerose der Coronararterien.

2. Nr. 629. Franz B., 55 J., verh. Seit 6—8 Jahren öfters Schmerzen in der Magengend; nie Gelbsucht. Seit 6 Wochen starker Icterus und Abnahme der Körperkräfte. Gallenblasen nicht palpabel. Operation 18. III. Cholecystostomie, kleine geschrumpfte Gallenblase, Choledochotomie, Extraktion eines Steines: Choledochusdrainage. Rückgang des Icterus. Bei der Entlassung Fistel geschlossen.

3. Nr. 753/171. Karoline M., 49 J., verh. Seit 10 Jahren äusserst schmerzhafte Koliken gefolgt von Icterus. Gallenblase vergrössert bis unter den Nabel reichend fühlbar. 10. I. Cholecystostomie. Empyem der Gallenblase. Entfernung von massenhaften Gallensteinen, zum Schluss von kirschgrossem Ventilstein. Glatter Verlauf. Bei der Entlassung Fistel geheilt. Bald nach der Entlassung Wiederaufbruch der Fistel, nach deren Schluss überaus heftige Schmerzen. Wiedereintritt: Leib aufgetrieben, empfindlich. Icterus. Operation 13. IV. Incision des Choledochus. Extraktion eines Steines. Naht des Choledochus; Dilatation der Gallenblasenfistel und Drainage der Gallenblase und des Cysticus durch weit vorgeschobenes Drain. Rekonvalescenz langsamer als wie sonst. Mit geheilter Fistel, beschwerdenfrei entlassen.

4. Nr. 1107. Friedrich V., 40 J., verh. Seit 1898 zahlreiche heftige Anfälle von Koliken mit Icterus. Stark ikterischer abgemagerter Mann. Tumor in der Gallenblasengegend sehr empfindlich. 25. V. Cholecys-

tostomie. Choledochotomie Extraktion von 5 Steinen. Drainage des Choledochus und der Gallenblase. Rekonvalescenz durch hämorrhagische Diathese gestört. Heilung erst in der 9. Woche.

5. Nr. 1384. Friederike G., 38 J., verh. Vor 3 Jahren schwere Koliken. Jetzt seit 4 Monaten neue Anfälle mit Icterus. Jetzt Icterus und Tumor in der Gallenblasengegend. Operation: 27. VI. Cholecystostomie, Choledochotomie. Entfernung von Steinen aus Gallenblase, Cysticus und Chochledochus. Drainage des Choledochus und der Gallenblase. Heilung.

6. Nr. 1386. Emma Sch., verh. Seit 3 Jahren mehrmals im Jahre Gallensteinkoliken. Seit Januar sehr heftige Koliken. Starker Icterus Kein Tumor palpabel. Operation: Geschrumpfte Gallenblase. Kein Stein. Incision des stark erweiterten Choledochus. Kein Stein. Papilla Vateri stark verengt. Drainage des Choledochus Pankreas entzündlich verdickt (Pankreatitis). Glatter Heilungsverlauf. Diagnose: Schrumpfung der Gallenblase. Chronische Cholecystitis; Pankreatitis chronica nach früherer Cholelithiasis.

7. Nr. 1429. Fräulein M., 68 J. Seit 1875 wiederholt mehrwöchentliche Koliken mit Icterus. In letzter Zeit häufige Anfälle mit Fieber. Kein lokaler Befund. Operation: 1. VII. 01. Gallenblase geschrumpft. Cholecystostomie. Choledochotomie; Extraktion eines kirschgrossen Choledochussteines. Drainage des Choledochus. Glatte Heilung.

8. Nr. 1572. Margarethe H., 52 J., verh. Seit März Icterus, Hautjucken, Magenbeschwerden; jetzt grosser Tumor unter der Leber palpabel intensiver Icterus. 20. VII. vertikaler Schnitt am inneren Rand des Rectus, Leber sehr stark vergrössert, Gallenblase faustgross, Entleerung von ca. $^1/_2$ l eitrigem Brei mit zahlreichen erbsen- bis bohnengrossen Cholestearinsteinen. Choledochus sehr stark erweitet, wird incidiert. Resektion der Gallenblase, Drainage des Choledochus. Heilung durch sehr starke Gallensekretion länger wie sonst hingehalten, bei der Entlassung mit geheilter Fistel beschwerdefrei.

Cholecystektomieen (6 Fälle; 6 W., 0 †).

Hier sollen nur die Fälle eingereiht werden, in dem die ganze Gallenblase entfernt wurde. Partielle Resektion der Gallenblase fand in 5 Fällen statt, die unter Rubrik Cholecystostomieen des nähern beschrieben sind (Fall 4, 20, 28, 29 u. 30).

1. Nr. 948. Emma H., 34 J., verh. Seit 6 Jahren Kolikanfälle in Pausen von 3—4 Monaten. Unter dem Leberrand prallelastischer Tumor fühlbar. Operation 4. V. Der palpable Tumor erweist sich als zungenförmiger Leberlappen. Gallenblase klein und geschrumpft, enthält Cholestearinbrei und auch haselnussgrossen Stein. Resektion der Gallenblase, Uebernähung des Stumpfes, Schluss der Bauchwunde, glatte Heilung. Rekonvalescenz durch leichte Pneumonie vorübergehend gestört.

2. Nr. 1470. Josephine W., 30 J., verh. Seit vielen Jahren wegen Hysterie in Behandlung der inneren Klinik. Verschiedene Operationen: Unterbindung der Vena saphena, Radikaloperation des linken Ohrs. Seit Monaten Schmerzen in der Oberbauchgegend ohne Icterus. — 12. VII. Incision der Gallenblase. Entfernung zahlreicher Steine, Resektion der morschen Gallenblase. Uebernähung des Stumpfes, glatte Heilung. Später Wiedereintritt wegen Endometritis. Von Seiten der Leber keine Beschwerden mehr.

3. Nr. 1519. Barbara St., 48 J., verh. Seit 9 Jahren häufig Koliken, seit 1/4 Jahr ständig Druck in der Gallenblasengegend; subicterische Färbung. Tumor (kaum) als kleine Resistenz fühlbar. — 15. VI. Mesorectalschnitt, zahlreiche Verwachsungen in der Umgebung der Gallenblase. Cholecystostomie. Entfernung von Eiter und Cholestearinsteinen. Exstirpation der Gallenblase. Einführen eines Drainröhrchens in den Choledochus. Glatte Heilung. Mit geschlossener Fistel entlassen.

4. Nr. 1612. Christine W., 58 J., verh. In früheren Jahren häufige Magenbeschwerden, die seit drei Jahren an Intensität zunahmen. Mit 18 Jahren Icterus. Jetzt in der Gallenblasengegend Tumor fühlbar. 27. VII. Mesorectaler Schnitt. Gallenblase höckerig, reseciert, Cysticusstumpf übernäht, Heilung glatt.

5. Nr. 1719. Katharina Sch., 68 J., Wwe. Seit Jahren Magenschmerzen und Beschwerden beim Liegen auf der rechten Seite, seit acht Tagen heftige Leibschmerzen, Erbrechen, in der Gallenblasengegend kleinkindskopfgrosser Tumor. — 13. VIII. Gallenblase stark entzündet, wird incidiert, Entfernung zahlreicher Cholestearinsteine, Choledochus stark erweitert, Gallenblase morsch, brüchig, wird reseciert; im Cysticus wird ein Drainrohr eingenäht. Weiterer Verlauf: Heilung glatt, mit geheilter Fistel entlassen.

Cholecystenterostomieen (1 M).

1. Nr. 1180/1287. Ludwig R., 58 J. Seit zwei Jahren allmählich zunehmende Gelbsucht, Abmagerung um 70 Pfd. Nie Schmerzen oder Kolikanfälle, allgemeiner Icterus, sehr reducierter Ernährungszustand, Leib meteoristisch aufgetrieben, nirgends schmerzhaft, Leber vergrössert. Diagnose: Chronischer Icterus e causa ignota. — 14. VI. Galliger Ascites, Gallenblase gross, enthält 1500 ccm schwarzer Galle und 40—50 ccm pigmentiertes Grus. Pankreaskopf vergrössert. Cholecystenterostomie mit kleinstem Murphyknopf. Neigung zu starker Blutung. Heilungsverlauf glatt. Mitte Januar 1902 Nachricht, dass das Körpergewicht um 25 Pfd. zugenommen habe.

Choledocho-Enterostomie (1 W.).

Nr. 661/1150. Karoline B., 33 J., verh. Seit 5 Jahren unbestimmte Schmerzen in der Lebergegend, erster typischer Kolikanfall mit Icterus Anfang 1901. Seitdem noch 2 Anfälle. Abgemagerte Frau, nicht icte-

risch, deutlicher Tumor in der Gallenblasengegend, sehr druckschmerzhaft. — 28. III. Typische Cholecystostomie, Entfernung mehrerer breiartiger Cholestearinsteine. Drainagerohr bis in Cysticus vorgeschoben, wird am 31. Tag nach der Operation bei vorzüglichem Allgemeinbefinden mit secernierender Fistel nach Hause entlassen. Zu Hause täglich 3—4-maliger Verbandwechsel wegen starker Gallensekretion notwendig, kommt deshalb wieder zur Klinik. Operation 8. VI. Schnitt in der alten Narbe, Gallenblase und Cysticus geschrumpft, Choledochus sehr stark erweitert, wird incidiert. Die Sonde stellt sehr starke Verengerung der Einmündungsstelle im Duodenum fest, deshalb Choledochoenterostomie mit Naht. Heilung bei der Entlassung bis auf eine kleine oberflächliche Wunde eingetreten. Stuhl gut gefärbt, Allgemeinbefinden gut.

Abscesse und Fisteln von der Gallenblase ausgehend (4 Fälle; 1 M., 3 W., 1 †).

1. Nr. 754. Friederike K., 61 J., Landwirtsfrau. Vor 5 Tagen plötzlich unter heftigem Erbrechen erkrankt, seitdem Retensio alvi et flatuum. Jetzt geringer Meteorismus, kein Icterus, viel Erbrechen, auf Einlauf kein Stuhl. Diagnose: Ileus infolge Darmstenose (Ca.?), wahrscheinlich in der Gegend der linken Flexur Peritonitis. Operation 9. IV. Schnitt am Aussenrande des linken Rectus; bei Eröffnung der Bauchhöhle Entleerung von dunkelgelber, faderiechender Flüssigkeit, Dünndarmschlingen verklebt und mit gelbem Fibrin belegt. Da Diagnose jetzt auf Gallenblasenperforation lautet, provisorische Tamponade der Wunde, Schnitt am Aussenrande des rechten Rectus. Es findet sich ein in die Bauchhöhle perforierter Gallenstein neben mehreren in der Gallenblase liegenden Gallensteinen. Resektion der perforierten Gallenblase, ausgedehnte Drainage der Bauchhöhle. Auswaschen der Bauchhöhle mit 13 Ltr. Kochsalzlösung. Anatomische Diagnose: Cholelithiasis mit chronischer Cholecystitis, Gallenblasenperforation, Perforationsperitonitis gallig eitriger Natur, Ileus paralyticus. Am vierten Tage nach der Operation unter dem Zeichen fortschreitender Peritonitis Exitus. Obduktion: Diffuse eitrige Peritonitis mit ikterischem Exsudate.

2. Nr. 1686. Ida H., 27 J., ledig. Seit einem halben Jahr Gallensteinbeschwerden, seit 14 Tagen sehr heftige Schmerzen mit etwas Fieber. Diagnose: Pericholecystischer Abscess bei Cholelithiasis. Operation 6. VIII. Rechtsseitiger Pararectalschnitt bringt grüne Galle zum Abfluss. Perforation in der Gallenblase, diese enthält trüben eitrigen Inhalt. Entfernung mehrerer Steine, Drainage. Entlassung mit granulierender Wunde. 30. XII. 01 Wiedereintritt wegen Fasceitis cruris chronica luetica. An der Stelle der Gallenblasenoperation bestand noch eine schleimsecernierende Fistel, die nach Exkochleation ausheilt.

3. Nr. 1277. Marie M., 37 J., verh. Pat. unterzog sich 1899 hier einer Cholecystostomie (vgl. Jahresbericht 1899 S. 148 Nr. 5 Krankgesch.

Nr. 600). Nach der Entleerung bis voriges Jahr beschwerdefrei, dann wieder erneute Kolikanfälle. Kommt jetzt wegen eines Abscesses in der Narbe der früheren Cholecystostomie. Operation 13. VI. Incision des Abscesses, Entleerung dreier facettierter dunkler Cholestearinsteine. Mit geschlossener Fistel entlassen.

4. Nr. 181. Emil St., 51 J., verh. Seit 1892 Gallensteinkoliken. 1894 in Strassburg Incision eines Abscesses. Wegen einer Fistel 1895 mehrfache kleinere operative Eingriffe, seitdem heilt Wunde vorübergehend zu, bricht wieder auf und entleert dickflüssige, gelbgrüne, eitrige Flüssigkeit. Seit März 1899 secerniert die Fistel fast andauernd, häufig kolikartige Anfälle. Operation 12. I. Erweiterung der Fistel, Freilegung einer Abscesshöhle, in der 2 Gallensteine gefunden werden, Exkochleation der Höhle, Tamponade, Heilung.

Carcinome (14 Fälle; 5 M., 9 W., 7 †).

I. Nicht operierte Fälle (4 Fälle; 4 W., 0 †).

Nr. 1209, 1822, 1899, 2101. Vier Frauen im Alter von 49—66 Jahren kommen mit sehr starken Beschwerden von seiten der Leber und Gallenblase hierher. Bei allen leichter Meteorismus, mehr oder weniger ausgeprägte Kachexie, in der Gallenblasen-Lebergegend grosser derber höckeriger Tumor palpabel. In allen Fällen auch Metastasen im Douglas palpabel. Operation abgelehnt.

II. Probelaparotomieen (3 Fälle; 2 M., 1 W., 1 †).

1. Nr. 1291. Katharine A., 54 J., verh. Schmerzen seit Dez. 1900 in der Magengegend, seit Februar hartnäckige Verstopfung, nie Erbrechen, keine Gelbsucht. Operation 17. VI. Von der Gallenblase ausgehend derber skirrhöser Tumor, der mit dem Pförtner fest verwachsen war multiple Metastasen in Netz und Peritoneum, Wundheilung glatt, nach Hause entlassen. Ordination von Cortex Condurango mit Frangula. Tod erfolgte nach einiger Zeit zu Hause.

2. Nr. 1317. Ambrosius Sch., 62 J., verh. Seit 12 Jahren Koliken seit 4 Wochen intensiver Icterus, Fieber Schmerzen in der Gallenblasengegend, jetzt hochgradige Schwellung mit Tumor in der Gallenblasengegend. Operation 20. VI. Gallenblase klein, derb; in der Leber multiple Carcinomknoten, hämorrhagischer Ascites, Eingriff aussichtslos, sofortiger Schluss der Bauchwunde. Nach der Operation sehr rasch zunehmender Verfall, am 3. Tag Tod. Obduktion: Carcinom der Gallenblase mit Empyem auf Boden von Lithiasis. Multiple Metastasen in Leber, Lungen und Lymphdrüsen: Nephritis interstitialis chronica.

3. Nr. 1538. Jakob Sch., 51. J., verh. Erst seit 10 Wochen Schmerzen im Leib nach dem Kreuz zuziehend, seit 14 Tagen Schmerzen ausserordentlich heftig. In der Gallenblasengegend höckeriger Tumor mit gedämpftem Schall palpabel. Magen fasst 1½ l, keine Salzsäure, reichlich Milchsäure. Operation 23. VII. Im linken Leberlappen fünfmarkstück-

grosser Krebsknoten, mehrere höckerige Knoten in der Gallenblase. Weiterer Verlauf: Glatte Heilung der Wunde, mit Bandage entlassen.

Cholecystektomie, Choledochoenterostomie etc. (7 Fälle; 3 M., 4 W., 6 †).

1. Nr. 606. Fanny B., 40 J., verh. Seit 6 Wochen Schmerzen in der Gegend des Proc. xyphoideus, seit 4 Wochen starker Icterus. In der Gallenblasengegend apfelgrosser, derber Tumor zu fühlen; es besteht ziemliche Kachexie. 12. III. 01 Cholecystostomie wegen Carcinom im Choledochus, Drainage, starke Neigung zu Blutung. Diagnose: Retentionsicterus durch Verschluss des Duct. choledochus infolge Scirrhus Weiterer Verlauf: Anfänglich floss Galle ab, vom 6. Tage nach der Operation starke hämorrhagische Diathese, kein Gallenabfluss mehr, zunehmende Schwäche. Exitus. Obduktion verweigert.

2. Nr. 752. Elisabeth Str., 51 J., verh. Seit mehreren Jahren Anfälle von Schmerzen in der Magen- und Lebergegend. Im letzten Jahr Zunahme der Anfälle, zuletzt dauernder Druck. Jetzt apfelgrosser, derber und schmerzhafter Tumor unter der Leber palpabel. 11. III. Resektion der carcinomatösen Gallenblase. Drüsenmetastasen am Leberhilus, Radikaloperation nicht möglich. Wundheilung glatt, mit Bandage entlassen.

3. Nr. 1073. Elisabetha L., 51 J., verh. Seit Vierteljahr 2 Anfälle von Gallensteinkolik, jetzt runder schmerzhafter gänseeigrosser Tumor unter der Leber, kaum verschieblich. Diagnose: Cholelithiasis, Hydrops vesicae felleae. — 20. V. Laparotomie, adhärentes Carcinoma vesicae felleae, auf die Leber übergreifend. Resektion der Gallenblase, und des ergriffenen Leberlappens. Am dritten Tag Einsetzen einer schweren Pneumonie beider Unterlappen, am fünften Tag Eintreten von Trismus, gegen Abend auch Opisthotonus; rasch zunehmende Schwäche, Tod. Obduktion: Hypostatische Pneumonie und Lungenödem beiderseits. Gangrän des abgeschnürten Leberlappens, eitrige Infiltration des Gallenblasenbettes, abgeschlossene Peritonitis an der Operationsstelle, hochgradige parenchymatöse interstitielle Nephritis.

4. Nr. 1385. Ernestine F., 46 J., verh. Seit 3 Wochen Schmerzen in der Magengegend, seit 3 Tagen schwerer Icterus, Erbrechen, Verstopfung, Schüttelfröste. In der Gallenblasengegend höckeriger, hühnereigrosser Tumor. Diagnose: Empyem der Gallenblase, Carcinom (?) Pericholecystitis (?) — 29. VI. Exstirpation der carcinomatösen Gallenblase, Resektion eines inficierten Teiles der Leber durch Thermokauter. Weiterer Verlauf: Zunehmender Meteorismus und Schwäche. Tod am 5. Tage. Obduktion: Peritonitis purulenta fibrinosa, carcinomatöse Verdickung des Cysticusstumpfes, zahlreiche Steine in den Ductus hepatici, cysticus und choledochus; multiple Lebernekrosen mit demarkierender eitriger Infiltration.

Hierher zu rechnen sind 2 Fälle von carcinomatöser Veränderung der Papilla Vateri, welche Operationen im Gebiet der Gallenwege erforderlich machten.

5. Nr. 539. Leopold B., 56 J. verh. Seit 5¼ Jahren Icterus mit wechselnder Stärke, keine Gallensteinkoliken, keine Steine gefunden: jetzt hochgradiger Icterus, zahlreiche Kratzeffekte der Haut, Leber vergrössert. Diagnose: Choledochussteine? Tumor der Gallengänge oder des Pankreas? — 6. III. Incision der Gallenblase, Entleerung von sehr viel Galle, kein Stein, kein Tumor nachweisbar, deshalb Cholecystenterostomie mit Murphyknopf. Verlauf ziemlich gut bis zum 9. Tage, von da ab verschlechterte sich der Zustand, Temperatursteigerungen, Darmblutungen. Am 13. Tag Exitus an zunehmender Schwäche. Obduktion: Narbenstenose an der Papilla Vateri, die mikroskopisch carcinomatöse Schläuche und Nester zeigt. Zahlreiche Bilirubinsteine in der Gallenblase und den Gallengängen. Hämorrhagie in dem Darm. Myodegeneratio cordis, Arteriosklerose.

6. Nr. 940. Johann E., 66 J., verh. 1897 Nierenblutung mit Steinabgang, vor 6 Monaten Icterus mit vorübergehender Glykosurie, keine Schmerzen. Jetzt hochgradiger Icterus, Leber stark vergrössert, Gallenblase palpabel. Hektisches Fieber. Operation 3. V. Querschnitt am unteren Leberrand, Verdickung an der Papilla Vateri. Sehr komplicierte Operation; es wird ausgeführt: Exstirpatio carcinomatis papillae Vateri transduodenalis, Choledocho-Duodenostomie mit Naht, Cholecystostomie. Weiterer Verlauf: Am 6. Tag Exitus an zunehmender Schwäche bei leichtem Meteorismus. Obduktion: Dehiscenz der Duodenalnaht, sowie der Einpflanzungsstelle des D. choledochus ins Duodenum. Eitrige Infiltration des retroperitonealen Gewebes bis hinter das Coecum. Peritonealexsudat, exsudative Pleuritis beiderseits, eitrig fibrinöse Pericarditis; Carcinom der Papilla Vateri.

7. Nr. 459/2049. Georg R., 63 J., verh. Steht seit Anfang Februar in Behandlung wegen krampfhafter Blasenschmerzen infolge Prostatahypertrophie und Cystitis. Während einer zweiten Behandlung im September tritt langsam sehr starker Icterus ein ohne nachweisbare Ursache. 25. XI. Operation. Cholecystostomie. Pankreaskopf erweist sich vergrössert, es wird ein Stückchen zur Untersuchung excidiert. Neigung zu Blutung. Am vierten Tag setzt Peritonitis ein, der Pat. am 6. Tag erliegt. Obduktion: Maligner Tumor am Pankreaskopf, Atresia Ductus Wirsungiani, septischer Milztumor, Injektion der Darmserosa.

VII. Harnorgane.

(Bearbeitet von Dr. Nehrkorn.)

Niere.

(39 Fälle; 13 M., 26 W., 3 †.)

A. Entzündungen.

(12 Fälle; 8 M., 4 W., 3 †.)

a) Chronische parenchymatöse Nephritis, 2 Fälle.

Nr. 188. 34j. Mann. Seit einem Jahr mehrmals Blasenblutungen und kolikartige Schmerzanfälle in der linken Nierengegend. Linke Niere tiefstehend und schmerzhaft. Cystoskopisch Blase intakt. Mit Verdacht auf Steine ausgeführte Nephrotomie ergiebt chronische Nephritis. Nephropexie, Drainage. Heilung. Pat. schmerzfrei entlassen.

Nr. 1408. 27j. Mädchen. Zuerst vor 3 Jahren, dann wieder vor 1/2 Jahr heftige Schmerzen in der rechten Seite des Leibes. Bei Schmerzanfällen Anschwellen der rechten Niere. Im Urin viel Eiter, darin Tuberkelbacillen nachgewiesen. Nephrostomie, Drainage. Kein Abscess, keine Tuberkulose nachzuweisen. Langsame Wundheilung und Rekonvalescenz, nach einem Jahr nahezu völlige Genesung.

b) Nierentuberkulose, 3 Fälle.

Nr. 1178. 43j. Frau. Seit 4 Jahren heftige anfallsweise auftretende Schmerzen in der rechten Nierengegend. Gesteigerter Harndrang und trüber Urin. — Rechte Niere tiefstehend, vergrössert, druckempfindlich. Im Eiter des Urins Tuberkelbacillen. I. Incision mehrerer Nierenabscesse und Spaltung des Nierenbeckens. II. Nephrektomie. Niere von käsigen Abscessen durchsetzt. III. Exkochleation der tuberkulösen Wundhöhle und Thermokauterisation. Langsame Wundheilung und Rekonvalescenz.

Nr. 2229. 17j. Mann. Vom 7. Jahre ab chronischer Mittelohrkatarrh. Seit dem 13. Jahr Urinbeschwerden. Gesteigerter Drang. Schmerzhaftes Brennen in der Harnröhre. Seit 1/2 Jahr Harnverhaltung und Harnträufeln. — Aufnahme mit Ischuria paradoxa. Zunächst Blasenausspülungen. Im Urin keine Tuberkelbacillen, keine Nierenelemente. Allmähliche Grössenzunahme der rechten Niere, Krampfanfälle mit Schüttelfrösten. Incision und Drainage der rechten Niere. Nach 8 Tagen Exitus. Sektion: Miliartuberkulose, käsige Tuberkelknoten in beiden Nieren.

Nr. 2265. 12j. Knabe. Mit 3 Jahren tuberkulöse Coxitis, durch Ankylose ausgeheilt. Seit ca. 3 Jahren Schmerzen in der rechten Leibseite, Eiterbeimengungen im Urin. Allmählich wachsende Resistenz in der rechten Nierengegend. Klin. Diagnose: Peritonitis tuberculosa mit tuberkulöser Pyonephrose. Incision und Drainage des grossen pyonephrotischen Sackes. Exstirpation verweigert. Zunehmender Marasmus und Exitus. Keine Sektion.

c) Pyonephrose, 1 Fall.

Nr. 2340. 17j. Mann. Seit 4 Wochen Schmerzanfälle in der linken Nierengegend; gesteigerter Urindrang. Im Urin viel Eiter. Mikroskop.: Cylinder, Leukocyten, Epithelien, keine Tuberkelbacillen. Unter diäteti-

scher und symptomatischer Behandlung langsame Ausheilung.

d) Paranephritische Abscesse, 6 Fälle.

Nr. 29. 29j. Steinbrecher. Früher gesund. Seit 4 Wochen Schmerzen in der linken Nierengegend, intermittierendes Fieber. Bei Beobachtung auf der internen Klinik sichtliches Anwachsen eines grossen Abscesses der Lumbalgegend. Incision, Gegenincisionen. Eröffnung metastatischen Abscesses am Rücken. Im Eiter Staphylokokken in Reinkultur. Pyämie. Exitus.

Nr. 432. 20j. Gipser. Schleichender Beginn der Erkrankung mit Husten, Seitenstechen, Kurzatmigkeit. Mässiges Fieber, Nachtschweisse. Dämpfung links hinten unten. Nachdem Probepunktion auf der medicinischen Klinik Eiter ergeben, am 15. II. Rippenresektion. Direkte Lungenpunktion negativ. Andauernd hohes Fieber. 15. III. ergiebt Punktion neben der Wirbelsäule wieder Eiter. Durch Rippenresektion Freilegung gangartigen paravertebralen Abscesses. Temperatur wie vorher, schlechtes Allgemeinbefinden. 22. V. Incision paranephritischen Abscesses. Anfänglich schlechte, dann zunehmend bessere Rekonvalescenz und Heilung.

Nr. 557. 20j. Winzer. Kalter Abscess um die linke Niere, seit einigen Wochen entstanden. Aetiologisch nichts zu eruieren. Incision. Verzögerter Fistelschluss, Heilung.

Nr. 823. W., 30 J. Im Anschluss an Influenza mit Pleuritis vor 1/4 Jahr protrahiertes Fieber und Geschwulstbildung in der linken Nierengegend. Pararenaler Abscess, Urinbefund normal. Incision. Entlassung mit Fistel.

Nr. 2262. W., 49 J. Seit 8 Jahren rechtsseitige Wanderniere und Pyelitis. In den letzten Wochen links heftige Schmerzen und palpable Anschwellung. Psoasstellung und Oedem des linken Beines. Im Urin spärliche Leukocyten, kein Albumen. Diagnose: Paranephritischer Abscess. Incision. Heilung. Bakteriologisch: Staphylokokken.

Nr. 2292. 18j. Tapezierer. Vor 4 Wochen Panaritium jetzt Schmerzen und Schwellung in der linken Nierengegend. Psoasstellung des linken Beines. Urin normal. Hohes Fieber. Im Blut Staphylokokken. Incision des paranephritischen Abscesses. Nach sehr schwerem Krankenlager langsame Rekonvalescenz, später völlige Genesung.

B. Hydronephrosen.

(3 Fälle; 1 M., 2 W.)

Nr. 908. 38j. Frau. Nach Partus vor 8 Jahren Schmerzen in der rechten Nierengegend, häufig recidivierend. Urin ist getrübt. Auf der rechten Seite druckempfindlicher, weich-elastischer Tumor, bis zur Spina ant. sup. herabreichend. Bei Ureterenkatheterismus Katheter nur bis 12 cm vorzuschieben. Daraus spärlicher, leicht getrübter Urin mit geringem Albumengehalt und wenig Leukocyten. Exstirpation des aus mul-

tiplen Lokulamenten zusammengesetzten Hydronephrosensackes. Urin anfangs hämorrhagisch, dann Heilungsverlauf ohne Störung.

Nr. 1188. 26j. Mädchen. Seit über einem Jahr Schmerzen in der r. Nierengegend, seit einigen Monaten anfallsweise heftiger. Bei den Anfällen Trübung des Urins. Brennen bei der Urinentleerung. Rechte Niere tiefstehend, vergrössert, druckempfindlich. Freilegung der Niere, darin derbe, knotige Resistenzen. Nephropexie. Heilung.

Nr. 1495. 5j. Knabe. Seit 2 Jahren mehrmals Anfälle heftiger Kolikschmerzen in der linken Oberbauchgegend. Bei den Anfällen tumorartige Resistenz beobachtet. Laparotomie ergiebt schlaffe linksseitige Hydronephrose. Punktion und Entleerung klarer urinöser Flüssigkeit. Zunächst ohne Beschwerden entlassen.

C. Nephrolithiasis.

(4 W.)

Bei einer Patientin, die wegen Nierensteinkoliken in die Klinik geschickt war, wurde zunächst mit Rücksicht auf bestehender Gravidität von einer Operation abgesehen (Nr. 2173. W. 20 J.), bei einer anderen, bei der schon vor $1^1/_2$ Jahren in der Klinik wegen Cholelithiasis, Choledochotomie und später Cholecystenterostomie gemacht war (cf. 1899 Nr. 2145), und die früh morgens mit heftigen Nierenkolikschmerzen aufgenommen wurde, ging Nachmittags spontan per vias naturales ein bohnengrosser, scharfkantiger Nierenstein ab (Nr. 1892. W. 24 J.). In einem Fall wurden Steine durch Nephrotomie entfernt, in einem wurde wegen Pyonephrose bei Stein im Nierenbecken die Nephrektomie ausgeführt.

Nr. 1127. 23j. Frau. Während der letzten Gravidität, die vor 3—4 Jahren mit normalem Partus endete, beginnend, zunächst Schmerzen im linken, dann mehr im rechten Epigastrium, anfallsweise heftiger werdend. Gesteigerter Harndrang, Urin bei den Anfällen trüber, zuweilen bluthaltig. Bei Palpation rechte Nierengegend schmerzhaft, das Organ selbst nicht deutlich zu fühlen. Mit schrägem Lumbalschnitt Nephrotomie, durch Aequatorialschnitt Eröffnung des Nierenbeckens und Extraktion je eines gehörnten Steines von Wallnuss- bezw. Haselnussgrösse aus dem oberen und unteren Abschnitt des Beckens, Drainage des Beckens. Langsamer Fistelschluss. Nach 8 Wochen Wunde völlig vernarbt, Allgemeinbefinden gut.

Nr. 298. 61j. Frau. Seit mehreren Jahren kolikartige Schmerzanfälle in der rechten Seite des Leibes, namentlich in der Nierengegend. Nach den Anfällen Eiter im Urin. In letzter Zeit zunehmende Geschwulstbildung, die als paranephritischer Abscess angesprochen wurde. Incision des Abscesses und Spaltung renalen Eiterherdes. Nach 3 Wochen Neph-

rektomie. Pyonephrose durch grossen Stein im Nierenbecken. Anfangs hohes Fieber, geringe Urinmengen, langsam bessere Rekonvalescenz und nach 3 Monaten Heilung.

D. Tumoren.

(5 Fälle; 3 M., 2 W.)

Nr. 615. 19j. Friseur. Seit ca. 5 Monaten Schmerzen in der rechten Nierengegend, gesteigerter Urindrang, zeitweise starke Trübung des Urins. Rechte Niere tiefstehend, anscheinend vergrössert, wenig schmerzhaft. Da während der klinischen Beobachtung der Urin klar blieb und die Beschwerden mässig waren, schien der Verdacht auf Nierentumor nicht genügend begründet, um eine Operation vorzuschlagen und Pat. wurde deshalb zunächst mit diätetischen Vorschriften entlassen.

Nr. 623. 43j. Frau. Cystadenome beider Nieren. Angeblich bisher ganz gesund. 11. Partus. Niemals krankhafte Symptome in Bezug auf Urinentleerung und -Beschaffenheit. Seit 10 Tagen Beimengungen von flüssigem Blut und Blutgerinnseln zum Urin. Obstipation, Meteorismus, hohes Fieber. Bei Diät und Bettruhe steht die Blutung. Nach gründlicher Darmentleerung werden in Narkose doppelseitige gut faustgrosse cystische Nierentumoren festgestellt. Wegen Doppelseitigkeit der Tumoren Operation ausgeschlossen.

Nr. 1653. 64j. Landwirt. Seit 25 Jahren linksseitige Nierenkoliken mit Abgang von Gries und Steinen bis zu Erbsengrösse. Vor 10 Jahren Lithotrypsie. Seit $^3/_4$ Jahren Koliken heftiger, nach den Koliken Urin bluthaltig. Pat. stark reduciert. Durch Palpation Vergrösserung der linken Niere nachzuweisen. Durch Lumbalschnitt frei gelegt, zeigt sich an der Konvexität der Niere apfelgrosser, erweichter Tumor. Nephrektomie. Masse der Niere: 12,5; 7; 4 cm. Anat. Diagn.: Erweichtes Gravitz'sches Hypernephrom. Verlauf anfangs günstig, dann fieberhaft. Nach ca. 5 Wochen Anurie, durch rechtsseitigen Ureterenkatheterismus und damit bewirkte Entfernung eines Eiterpfropfes behoben. Einige Tage später auf Wunsch der Angehörigen in infaustem Zustand entlassen und zu Hause bald nach Ankunft gestorben. Sektion ergab hochgradige Pyelitis und Zerstörung der rechten Niere.

Nr. 1915. 29j. Frau. Seit $^3/_4$ Jahren Geschwulst in der rechten Bauchseite bemerkt, seit kurzer Zeit Bewegungsstörungen im rechten Bein. Urin stets normal. Rechts grosser Nierentumor palpabel. Nephrektomie: Glatte Wundheilung und gute Rekonvalescenz. Anat. Diagn.: Zerfallenden Tumor im unteren Pol der rechten Niere. Mikroskopisch: Wahrscheinlich zerfallendes Sarkom.

Nr. 1759. 24j. Schlosser. Seit vielen Jahren derbe Geschwulst in der linken Seite des Leibes unter dem Rippenbogen, erst seit 3 Wochen Schmerzen. Nie Urinbeschwerden. Faustgrosser, sehr verschieblicher,

prallelastischer Tumor im linken Hypochondrium. Durch Laparotomie wird ein über kindskopfgrosser, retroperitonealer, cystischer Tumor festgestellt und transperitoneal exstirpiert, zugleich wird Fehlen der linken Niere festgestellt. Glatter Verlauf. Anat. Befund: Die einkämmerige Cyste hat 3—4 mm Dicke, sehr derbe, teilweise mit Kalk- und Knochenbälkchen durchsetzte Wand und enthält bräunliche, sehr reichlich mit Cholestearin durchsetzte Flüssigkeit. Anat. Diagn.: Wahrscheinlich kongenitaler, cystischer Tumor, von Resten der linken Niere ausgehend.

E. Lageveränderungen der Niere.

(15 Fälle; 1 M., 14 W.)

Wanderniere, 14 Fälle.

Dieselben betrafen sämtlich Frauen, im Alter von 22—44 Jahren. In 13 Fällen handelte es sich um rechtsseitige, nur in einem Fall um linksseitige Erkrankung. In 1 Fall wurde von einer Operation abgesehen und der Patientin eine gutsitzende Leibbinde verordnet, in 13 Fällen wurde eine Operation ausgeführt. Die typische Nephropexie mit lumbalem Schiefschnitt geschah in 8 Fällen. Bei einer Patientin, der einzigen, die eine linksseitige Erkrankung aufwies, wurde wegen Verdacht auf Pankreastumor zunächst probatorisch durch linksseitigen Rectusschnitt die Bauchhöhle eröffnet und alsdann nach sofortigem Wiederverschluss dieses Schnittes auf lumbalem Wege die nunmehr als mobil konstatierte linke Niere fixiert (Nr. 2491. 35j. Frau), bei 2 Patientinnen war bereits früher die Cholecystostomie (Nr. 1325. 41j. Näherin), bei einer von diesen auch bereits 2 mal Excochleatio uteri ausgeführt (Nr. 1341. 41j. led.). Einer Patientin, die zugleich an spitzwinkliger Anteflexio uteri litt, wurde in einer Sitzung mit der Nierenannähung der Uterus curettiert (Nr. 483. 29j., led.). einer anderen, die zugleich an Retroflexio uteri fixata litt, wurde nach 3 Monaten der Uterus durch Alexander-Adamische Operation in normaler Lage fixiert (Nr. 2218. 22j., led.). Bei 5 Fällen wurde mit der Diagnose: „Gallensteine und rechtsseitige Wanderniere" die Bauchhöhle durch rechtsseitigen hypochondralen Querschnitt eröffnet, in 4 Fällen davon fand sich die Diagnose bestätigt, und es wurde zugleich Cholecystostomie, 1 mal mit extraperitonealer Nierenannähung, 3 mal mit transperitonealer Fixation der Niere — zugleich in einem der letzteren Fälle noch mit Resektion des Wurmfortsatzes — ausgeführt[1]), in einem

1) cf. Marwedel, „Wanderniere und Gallensteine". Diese Beiträge Bd. 34.

Fall fand sich als Ursache der Beschwerden nur eine bewegliche Niere und es wurde diese transperitoneal fixiert (Nr. 1672. 36j.. led.).

Dislocierte Kuchenniere, 1 Fall.

Nr. 116. P. G., 26j. Italiener. Vor ca. 1 Jahr wurde Pat. in gebückter Stellung durch 5 kg schweren, aus 30 m Höhe herabstürzenden Stein gegen die rechte Lumbalgegend getroffen. Zunächst Unfähigkeit zu gehen, heftige Kreuzschmerzen, keine Urinbeschwerden, kein Bluthamen. Im weiteren Verlauf meist Arbeitsunfähigkeit, monatelange Krankenhausbehandlung, spontane Urinentleerung erschwert, zuweilen unmöglich, so dass Katheterismus nötig war. — In abdomine rechts vom Nabel, bei Druck von unten unter die Leber verschieblicher, bei der Respiration wieder herabsteigender glatter, etwa faustgrosser Tumor, vom Colon überlagert. Nieren beiderseits nicht palpabel. Urin frei von pathologischen Bestandteilen. Klin. Diagnose: Traumatische Dislokation der rechten Niere. Laparotomie mit rechtsseitigem hypochondralem Querschnitt, nach Spaltung des überlagernden, sehr fettreichen Mesenterium Freilegung der Niere und nach Ligatur von Ureter und Gefässen, die abnormen Verlauf zeigen, Exstirpation des Organs. Präparat: Niere hat flache Kuchenform ($2^1/_2 : 6 : 6^1/_2$ cm) und gabelförmig geteiltes Becken. Langsam heilende Bauchfistel, sehr verzögerte Rekonvalescenz, schliesslich nach ca. 4 Monaten gute Genesung.

Blase.

(16 Fälle; 14 M., 2 W.)

A. Entzündungen.

(3 Fälle; 2 M., 1 W.)

In einem Fall (Nr. 1918. M. 22 J.) war eine akute Cystitis, angeblich ohne Veranlassung entstanden, in einem anderen hatte sich dieselbe infolge Katheterismus nach gynäkolog. Operation entwickelt (Nr. 1964. W. 49 J.). Beide wurden durch Ausspülungen und Ordination von Urotropin geheilt.

Tuberkulose, 1 Fall.

Nr. 719. 29j. Schneider. Vor 8 Jahren Operation wegen Hodenabscesses und vor 6 Jahren wegen Handcaries. Etwa seit 5—6 Jahren häufiger Urindrang, Urin oft eiterhaltig, Schmerzen im Ganzen gering. Im Sediment Tuberkelbacillen nachgewiesen. Durch lokale Behandlung mit Blasenausspülungen nebst Instillationen von Jodoformöl und antituberkulöser Allgemeinbehandlung langsame Besserung.

B. Steine.

(7 W.)

Die 7 Fälle betrafen sämtlich Männer. In 2 derselben wurde

Lithotripsie, in 4 Sectio alta und in einem Sectio perinealis ausgeführt.

Nr. 187. 35j. Geometer. Seit 4 Wochen Urindrang und Brennen beim Urinieren; Harnstrahl zuweilen plötzlich unterbrochen. Nach Feststellung eines Konkrementes durch Cystoskopie Lithotripsie. Zertrümmerung gelingt bis auf ein weiches restierendes Stück, in dem ein abgebrochenes Stück Gummikatheter vermutet wird. Nachträgliche Cystoskopie ermöglicht ebenfalls keine sichere Diagnose. — Beschwerden völlig gehoben.

Nr. 1379. 70j. Landwirt. Seit drei Jahren gesteigerter Urindrang, in letzter Zeit heftigere Schmerzen. Cystitis. Durch Cystoskop 2 Steine festgestellt. Durch Lithotripsie in zwei Sitzungen Heilung.

Nr. 1022. 67j. gew. Schweizer. Recidiv nach Blasensteinextraktion mit Sectio alta 1898. II. Sectio alta in der alten Narbe. Weicher Stein, in Trümmern extrahiert. Vogelkirschengrosses Konkrementstück im Schleimhautdivertikel eingeklemmt und schwer zu entfernen. Urinfistel schliesst sich nach 3 Wochen. Völlige Heilung und gute Rekonvalescenz.

Nr. 1084. 61j. Zugführer. Alte Harnröhrenstriktur. Vor 17 Jahren in 50maliger Chloroformnarkose Bougierung und schliesslich Lithotripsie. 10jährige Nachbehandlung mit Katheterismus; dann spontane Entleerung. In den letzten Monaten wieder häufiger Harndrang und vermehrte Schmerzen. Durch Sectio alta Extraktion eines rundlichen, glatten, thalergrossen Phosphatsteines. Glatte Wundheilung. Nachbehandlung mit Bougierung der Harnröhre.

Nr. 1627. 31j. Steinhauer. Seit 1 1/2 Jahren typische Steinbeschwerden (Steigerung des Harndrangs, Strahlunterbrechung, Schmerzen beim Wagenfahren). Cystoskopisch: Stein im Blasenfundus nachgewiesen. Extraktion durch Sectio alta. Centrales Uratkonkrement mit Rinde aus Phosphaten. Heilung durch langsamen Schluss entstandener Urinfistel verzögert.

Nr. 1778. 71j. Mann. Seit 10 Jahren infolge Prostatahypertrophie Unfähigkeit spontaner Urinentleerung, Selbstkatheterismus. Seit circa 3/4 Jahren heftige Blasentenesmen. Stein, durch Sonde konstatiert, durch Sectio alta extrahiert, walzenförmig (3 : 1 1/2 : 1 1/2 cm), mit Kalkkern und schwärzlicher Rinde. Glatte Wundheilung. Katheterismus nur alle sechs Stunden erforderlich.

Nr. 561. 62j. Kohlenhändler. Wegen Urethralstriktur lange Bougiebehandlung, vor 3 bezw. 1 Jahr erst linksseitige, dann auch rechtsseitige Castration wegen eitriger Epididymitis und Orchitis, vor 2 Jahren wegen Prostatahypertrophie Bottini, ohne Erfolg (cf. 1900 Nr. 2463). Wegen des bestehenden hochgradigen Meteorismus und der eitrigen Cystitis wurde von Sectio alta abgesehen und eine Sectio perinealis mediana ausgeführt, durch welche die Extraktion des grossen Steines gelang.

Nachbehandlung mit Dauerkatheter. Nach wochenlangem Status septicus und Fortbestehen der Harnfistel ganz allmähliche Besserung, schliesslich Heilung der Fistel und gute allgemeine Rekonvalescenz.

C. Tumoren.

(3 M.)

Papillome, 2 Fälle.

Nr. 626/1029. 65j. Landwirt. Seit Jahren gesteigerter Urindrang ohne stärkere Schmerzen, während des Urinierens öfters Strahlunterbrechungen, seit 4 Tagen andauernd starkes Blutharnen. Unter Bettruhe und diätetischer Behandlung zunächst nach 8 Tagen Sistieren der Blutungen, subjektives Wohlbefinden. Pat., auf seinen Wunsch vorläufig entlassen, tritt nach 6 Wochen wegen erneuter starker Blutungen wieder ein. Nach Aufhören der Blutung wurde durch Cystoskopie grosser papillomatöser Tumor festgestellt. Operation wird verweigert.

Nr. 1023. 51j. Pfarrer. Seit zwei Jahren mehrere Attacken von Hämaturie, zuerst mit einjähriger, dann mit mehrmonatlichen Pausen. Wildunger und diätetische Kuren erfolglos. Cystoskopisch wird links hinter dem Trigon. Lieut. ein nussgrosses Papillom festgestellt. Sectio alta und mit Thermokauter Abtragung eines grösseren polypös gestielten und zweier kleiner, warzenförmiger Papillome. Glatte Heilung. Nach ca. einem Jahr Recidivoperation (cf. 1902).

Carcinom, 1 Fall.

Nr. 2092. 50j. Schlosser. Seit ca. 4 Monaten Urindrang häufig. Schmerzen und Brennen während des Urinierens, anfallsweise mehrere Male Blutharnen. Cystoskopie ergiebt: Linke Blasenhälfte wird fast völlig ausgefüllt von grosser papillärer, leicht blutender Tumormasse. Durch Sectio alta Eröffnung der Blase und Abtragung der Tumormasse teils scharf, teils mit Thermokauter. Dauerkatheter und Blasendrainage durch die Wunde. Nach Schluss der abdominalen Wunde allmähliche Steigerung des Fassungsvermögens der Blase auf 200 ccm. Nach 1/4 Jahr Nachricht über erneutes Auftreten von Schmerzen und Blutabgang.

D. Hemmungsbildungen.

(2 M.)

Nr. 2315. Christian E., 5 J. Cf. 1902. Nr. 1211. Von den beiden restierenden dorsalen Penisfisteln gelingt es in zwei Sitzungen durch Anfrischung und Naht die eine zum Verschluss zu bringen, während die zweite, stecknadeldicke, wieder aufbricht.

E. Varia.

(1 W.)

Fistula vesico-vaginalis.

Nr. 295. W., 30 J. Nach Zange beim I. Partus vor 10 Jahren

grosser Blasenscheidenriss. Zum Verschluss desselben in 7 Jahren 17 Operationen, darunter einmal Extraktion eines grossen Konkrementes. Nach 1½ Jahren normalen Verhaltens II Partus, wiederum mit Zange. Seitdem wieder dauernd Inkontinenz und starke Beschwerden. — Ca. 4 cm oberhalb des Orificium urethrae eine ca. ½ qcm grosse, rechts gelegene Fistel, deren Ränder von Incrustationen eingefasst sind. Operation verweigert.

Urethra.

(26 Fälle; 25 M., 1 W.)

A. Verletzungen.

(5 M.)

In 4 Fällen entstand eine Urethralruptur durch äusseres Trauma und zwar 2 mal durch Fall auf die Dammgegend, 1 mal beim Aufsitzen aufs Fahrrad, 1 mal durch Verschüttung, zugleich mit sonstigen schweren Verletzungen. In 2 dieser Fälle wurde suprasymphysäre Blasenpunktion ausgeführt. In 1 Fall wurde leichte innere Verletzung durch Katheter beobachtet.

Nr. 1294. 37j, Bergmann. Vor 2 Tagen Verwundung am Damm durch Sturz auf eisernen Hebel. 12 Stunden später nach erfolglosem Katheterisierungsversuch temporäre Blasenpunktion. Seitdem wieder völlige Retention. — 7 cm lange, kraterförmige Dammwunde; Blase bis zum Nabel reichend. — Punctio vesicae suprapubica und Einlegen von Dauerkanüle. Retrograder Katheterismus, Bougierung. Heilung. Nach ¾ Jahren noch wegen Strikturbeschwerden auf 20% Erwerbsunfähigkeit begutachtet.

Nr. 2203. 47j. Landwirt. Fall vom Heuboden ca. 3 m hoch herab rittlings auf eine Thürkante, mit starker Quetschung der Dammgegend. — Aus der Urethra Entleerung von stark bluthaltigem Urin. Urininfiltration an Damm und Scrotum. Behandlung mit Dauerkatheter, nach 14 Tagen Abscessincision am Damm. Später Dilatation der Striktur mit Metallbougies.

Nr. 392. 23j. Taglöhner. Vor ca. 24 Stunden Verschüttung durch Cementsäcke. — Ausser multiplen Kontusionen und Fraktur des rechten Unterschenkels starke Schwellung und blutige Suffusion des Dammes. Nach vergeblichen Katheterisierungsversuchen sofort Punctio vesicae suprapubica mit Einführen von Dauerkanüle. Nach 5 Tagen gelingt der Katheterismus und es wird Dauerkatheter eingelegt. Heilung. Nach 10 Wochen mit Anleitung zum weiteren Selbstbougieren entlassen.

Nr. 1576. L. St., 13 J. Vor 3 Tagen nach Aufsteigen aufs Fahrrad Schmerz in der Dammgegend. Urin bluthaltig. Verweilkatheter. Heilung ohne Striktur.

Nr. 2076. 56j. Landwirt. Seit 2 Jahren mässige Urinbeschwerden, die vor 5 Tagen stärker wurden (causa: grosser Scrotalbruch?, mässige Prostatahypertrophie?). Nach auswärts ausgeführtem Katheterismus starke Blutung. Unter Behandlung mit regelmässigem Katheterismus und Blasenausspülungen Schwinden der Beschwerden.

B. Entzündungen.

(9 M.)

a) Akute, 1 Fall.

Nr. 1458. 24j. Taglöhner. Ulcus molle am Frenulum penis mit Bubo inguinal. Auf medicin. Klinik transferiert.

b) chronische, 8 Fälle.

Nr. 1426. 31j. Mann. Vor 4 Jahren Gonorrhoe. Seit 14 Tagen periurethrale Schwellung am Darm. Rückgang auf feuchte Verbände und Sitzbäder.

Nr. 859. 73j. Mann. Striktur nach Harnröhrenruptur vor 26 Jahren. Vor 5 Monaten phlegmonöser Abscess am Damm. Nach Incision Harnfistel. Discision der Fistel, Dilatation der Striktur.

Nr. 900. 46j. Mann. Vor 8 Jahren Kastration wegen tuberkulöser Epididymitis. Vor 3 Jahren Spaltung eines paraanalen Abscesses, seitdem Urethralfistel. In den letzten Wochen vermehrter Urinausfluss aus der Fistel. Durch Verweilkatheter und später Bougierung der bestehenden Striktur rasche Besserung.

Nr. 1347. 30j. Mann. Seit 7 Jahren chronische Gonorrhoe und Strikturen, seit 4 Monaten nach perinealem Abscess Harnröhrenfistel. Bougierung.

Nr. 1641. 27j. Mann. Seit 1 Jahr Urethralfistel am Damm, wahrscheinlich auf tuberkulöser Basis. Bisher mehrfache Operationen erfolglos. Nach breiter Excision mit nachfolgender Naht in Etagen und Behandlung mit Verweilkatheter und Bougies schliesslich Heilung.

Nr. 1792. 61j. Mann. (Cf. 1899 Nr. 1015.) Nach alter Striktur der Pars membranacea mehrere feine perinäale Urinfisteln. Besserung durch Behandlung mit elastischen Bougies.

Nr. 1962. 58j. Mann. Alte Striktur. Vor 2 Jahren Spaltung paraurethraler Pflegmone. Seitdem Urinfistel und Cystitis. Bougiebehandlung und Blasenausspülungen. Geringe Besserung.

Nr. 1981. 22j. Mann. Nach alter traumatischer Striktur seit einiger Zeit periurethrale Entzündung und Abscessbildung. Nach Incision Urinfistel. Heilung der Wunde per granulationem, Dilatation der Striktur.

C. Strikturen.

(2 M.)

Ausser den, nach frischen Traumen während der klinischen Be-

handlung entstehenden (cf. A) und den mit chronischen Entzündungsvorgängen bezw. Fistelbildungen verbundenen (cf. B) Strikturen wurden noch 2 weitere auf traumatischer Ursache beruhende behandelt. Zur Dilatation wurden im Allgemeinen zunächst elastische Delamotte-Bougies, später Metallbougies nach Roser benutzt. Zur Selbstbougierung bekamen die Patienten gewöhnlich Zinnbougies nach Béniqué.

Nr. 423. 59j. Mann. Vor ca. 4 Monaten Sturz aus 2 m Höhe rücklings auf eine Brettkante. Zunehmende Erschwerung der Urinentleerung bis fast zu völliger Retention. Striktur 15 cm hinter dem Orific. extern. unter dem Arcus pubis. Von 2 eingeführten feinsten Le Fort'schen Sonden passiert eine die Striktur. Alsdann weitere Dilatation mit Dittel'schen Sonden.

Nr. 2412. 43j. Mann. Im Alter von 13 Jahren Harnröhrenquetschung durch Fall auf Leitersprosse. Seit 3 Monaten sehr schwache Harnentleerung. Dilatation zuerst mit Le Fort, dann mit Delamotte- und Metallbougies.

D. Tumoren.

(4 Fälle; 3 M., 1 W.)

Schleimpolyp der Urethra, 1 Fall.

Nr. 2013. 38j. W. Früher Kastration wegen Dysmenorrhoe, Colpokleisis wegen Blasenscheidenfistel. Seit 3 Monaten gesteigerter Urindrang und Schmerzen in der Harnröhre. Erbsengrosser Polyp, aus dem Orificium urethrae herausragen. Excision. Heilung.

Carcinoma penis, 3 Fälle.

Nr. 541. 45j. Landwirt. Vor 5 Monaten zuerst kleines hartes Knötchen der Glans bemerkt. Jetzt kleinwallnussgrosse, schildförmige Geschwulst. Amputatio penis und Ausräumung der beiderseitigen Inguinaldrüsen. Letztere mikroskopisch noch nicht nachweislich erkrankt.

Nr. 1007. 36j. Landwirt. Vor $^1/_2$ Jahr zuerst kleines Geschwür am Frenulum beobachtet. Geschwür bei der Aufnahme fast fünfpfennigstückgross, beiderseits fast kindskopfgrosse Inguinaldrüsentumoren. Zunächst Exstirpation der Drüsen und nach Stellung der Carcinomdiagnose auch Amputatio penis. Nach 4 Monaten inoperables Drüsenrecidiv.

Nr. 1506. 48j. Cigarrenmacher (cf. 1900 Nr. 788). Drüsenrecidiv, multiple Metastasen der Haut und inneren Organe. Arsenkur.

E. Fremdkörper.

(1 M.)

Nr. 581. 77j. Taglöhner. Vor 3 Jahren Einführung zweier Hemdenknöpfe und eines Löffelstieles in die Harnröhre. Zunehmende Harnbe-

schwerden, schliesslich Abscessbildung. Extraktion des inkrustierten Löffelstückes und eines Knopfes vom Orificium ext. aus, durch Urethrotomia externa Entfernung des, von Konkrementmassen eingehüllten zweiten Knopfes. Verweilkatheter. Heilung.

F. Hemmungsbildungen.

(5 M.)

Phimose, 1 Fall.

Nr. 1115. 33j. Schiffer. Entzündete Phimose mit Urinbeschwerden. Spaltung. Heilung.

Epispadie, 1 Fall.

Nr. 70. Jean G., 4 J. cf. 1900 Nr. 1130.

Hypospadie II. Grades, 3 Fälle.

Nr. 826. 10 J. Operation nach Beck, später Thermokauterisation der restierenden Schaftfistel. Heilung bis auf haarfeine Fistel.

Nr. 1709. 1½ J. Tunnellierung nach Beck. Heilung per primam intentionem.

Nr. 1819. 3 J. Tunnellierung der Eichel nach Beck und plastischer Verschluss der restierenden Fistel an der Unterfläche. Wiederaufbruch der Fistel. Keine Heilung.

VIII. Männliche Geschlechtsorgane.

(Urethra siehe VII. Harnorgane.)

(Bearbeitet von Dr. Nehrkorn.)

Hoden und seine Hüllen.

(48 Fälle.)

A. Verletzungen.

(2 Fälle.)

Beide Patienten wurden alsbald nach Quetschung eines Hodens aufgenommen. Durch Bettruhe, Suspensorium und Eisapplikation Heilung.

B. Entzündungen.

(20 Fälle)

a) akute, 2 Fälle.

Nr. 2259. 34 J. Vereitertes Hämatom des Scrotums nach Kontusion. Incision, Drainage. Heilung.

Nr. 547. 3 J. Akut vereiterte Hydrocele. Incision.

b) chronische (18 Fälle).

Hydrocele chronica abscedens.

Nr. 2417. 52 J. Seit ca. 14. Lebensjahr faustgrosse Schwellung der rechten Scrotalhälfte. Seit ca. 2 Monaten vermehrte Schmerzen, vor 3

Wochen Fistelbildung. Tumor birnförmig, prall-elastisch, nicht transparent. Exstirpation des aus der ca. 1 cm dicken und von Kalkeinlagerungen durchsetzten Tunica vag. commun. gebildeten, eiterhaltigen Sackes. Im Grunde des Sackes der Hoden von normaler Beschaffenheit.

Epididymitis chronica cystica.

Nr. 2085. 50 J. Vor 20 Jahren Gonorrhoe. Seit 10 Jahren Anschwellung am rechten Nebenhoden, in letzter Zeit rascher gewachsen. Weichelastische, wallnussgrosse, wenig empfindliche Anschwellung am rechten Nebenhoden. Kastration. Präparat zeigt fibröse Degeneration des Nebenhodens und Cystenbildung.

Tuberkulose 16 Fälle.

Einseitige Erkrankung bestand in 10 Fällen, 5mal rechtsseitig und 5mal linksseitig. In einem Fall wurde jeder operative Eingriff verweigert, in einem anderen geschah Abscessspaltung und Fistelexkochleation, in den 8 übrigen Fällen wurde die Castration ausgeführt. Doppelseitige Tuberkulose wurde in 6 Fällen festgestellt. In einem Fall wurde wegen ascendierender Tuberkulose des Urogenitalsystems von einer Operation abgesehen (Nr. 446. 45 J.), in einem geschah Exkochleation der beiderseits bestehenden Fisteln, in einem wurde der hochgradig afficierte linke Hoden exstirpiert, der noch im Beginn der Erkrankung stehende rechte belassen (Nr. 264. 30 J.), in 3 Fällen musste doppelseitige Castration ausgeführt werden (Nr. 264. 1203. 2465), in einem Fall wurde der zweite erkrankte Hoden exstirpiert, nachdem bereits 1 Jahr zuvor einseitige Castration ausgeführt war (Nr. 1766).

Von den 15 Patienten standen 4 im 3., 2 im 5., 6 im 6., 1 im 7. und 2 im Beginn des 8. Decenniums.

Der Eintritt der Erkrankung wurde auf 5 Wochen bis 1 1/2 Jahre zurückdatiert, in etwa der Hälfte der Fälle auf ca. 8 Wochen. In einem Fall wurde ein ca. 4 Wochen zuvor erlittenes Trauma als Ursache angeschuldigt (Nr. 2543).

Anderweitige tuberkulöse Erkrankungen waren vorausgegangen, bestanden bezw. z. Z. noch in 7 Fällen, im besonderen Phthisis pulmonum in 5 Fällen.

Die Behandlung bestand nicht nur in den letzteren Fällen, sondern durchgehends neben dem operativen Eingriff in Verordnung von Salzbädern, Schmierseifenabreibungen, Kreosot etc.

C. Hydrocele, Varicocele.

(23 Fälle.)

a) Hydrocele, 19 Fälle.

Hydrocele testis bestand einseitig in 15, doppelseitig in 2 Fällen. Bei allen Patienten wurde unter Schleich'scher Lokalanästhesie die Winkelmann'sche Operation ausgeführt und dadurch Heilung erzielt. In 1 Fall von Hydr. testis et funiculi spermatici wurde die v. Bergmann'sche Operation ausgeführt (Nr. 2433. 20 J.), in 1 Fall von Hydrocele testis mit Atrophie des Hodens wurde zugleich mit der Tunica vaginalis der Hoden exstirpiert (Nr. 236. 63 J.), in 1 Fall von alter Hydr. funiculi spermatici wurde der Cystensack exstirpiert (Nr. 436. 30 J.).

In 2 Fällen wurde Hydrocele communicans beobachtet.

Nr. 805. 18j. Landwirt. Seit drei Jahren Wasserbruch. Seither 20 Punktionen ohne dauernden Erfolg. Operation der Hydrocele nach v. Bergmann, der zugleich bestehenden Dispositio herniosa nach Czerny. Heilung durch interkurrente Bronchitis und Purpura haemorrhag. verzögert.

Nr. 1356. K. S., 8 J. Seit früher Kindheit rechtsseitiger kleiner Tumor der Inguinalgegend, als Leistenbruch ausgesprochen, durch Bruchband nicht zurückgehalten. Resektion des Hydrocelensackes und Radikaloperation nach Bassini.

b) Varicocele, 4 Fälle.

Die Behandlung bestand in Ligatur und Resektion der varikösen Venen in 4—6 cm Ausdehnung. In 1 Fall, in dem Impotenz und Spermatorrhoea diurna bestand, wurde zugleich Resektion des Vas deferens der betreffenden Seite ausgeführt (Nr. 372. 43 J.).

D. Tumoren.

(1 Fall.)

Nr. 1091. 46j. Landwirt. Seit 3 Jahren zu Gänseeigrösse angewachsener Hodentumor mit kindskopfgrosser, intraabdomineller, wahrscheinlich von Drüsen ausgehender Metastasenbildung. Keine Operation. Arsenkur.

E. Bildungsanomalien.

(2 Fälle.)

Kryptorchismus inguinalis.

Nr. 130. 18 J. Seit Geburt Mangel des linken Hodens. Zuweilen geringe Beschwerden, seit 14 Tagen heftige Schmerzen und entzündliche Schwellung in der betreffenden Leistengegend. Nach Zurückgehen der Entzündung Castration und Radikaloperation nach Bassini.

Nr. 975. 33 J. Linker Hode seit Geburt fehlend. Gonorrhoische und

syphilitische Infektion. Seit 2 Jahren anfallsweise heftige Schmerzen in der linken Leistengegend. Hoden im Leistenkanal mandelgross oben zu fühlen, sehr druckempfindlich. — Reposition des atrophischen Organs in die Bauchhöhle, Bassini.

Prostata.

(20 Fälle; 2 †.)

A. Entzündungen.

(16 Fälle; 1 †.)

a) akute, 1 Fall.

Nr. 2309. 33 J. Akuter Prostataabscess bei Gonorrhoe. Durchbruch in die Urethra. Heilung.

b) chronische, 1 Fall.

Mr. 1900. 23 J. Seit einiger Zeit Schmerzen beim Urinieren. Am Schluss der Miction Eiterabfluss. Prostata und linkes Samenbläschen vergrössert (Tuberculose?). Bettruhe und diätetische Behandlung.

c) Hypertrophie der Prostata, 14 Fälle.

7 Patienten wurden mit den Erscheinungen inkompleter, 2 mit denen kompleter Retentio urinae, 3 mit Ischuria paradoxa und 2 wegen Blutungen, die in einem Fall wohl durch Katheterverletzung entstanden war (Nr. 2130) aufgenommen.

Behandlung mit Katheterismus und Blasenausspülungen wurde in 8 Fällen durchgeführt. Von diesen wurde einer in soporösem Zustand eingeliefert und kam zum Exitus.

Nr. 2209. 60 J. Seit 3 Monaten Ischuria paradoxa, in den letzten Tagen Zustände von Benommenheit. Weicher Prostatatumor. Cystitis, chron. Nephritis. Katheterismus leicht mit weichem Katheter ausführbar. Nach 2 Tagen unter zunehmenden Symptomen von Urämie und Lungenödem Exitus.

Die Bottini'sche Thermokauterisation der Prostata wurde bei 3 Patienten, von denen 2 an inkompleter Verhaltung, 1 an Ischuria paradoxa litt, ausgeführt (Nr. 1791, 2020, 2335: 71, 65, 61 J.), hatte aber bei allen 3 Fällen keinen wesentlichen Erfolg.

Punctio vesicae suprapubica musste ausgeführt werden bei einem Patienten, der, 76 Jahr alt, erst seit 14 Tagen an stärkeren Urinbeschwerden litt und bei dem nach versuchtem Katheterismus, zuerst auswärts, dann auch in der Klinik, ziemlich heftige Blutung eingetreten war. Nach ca. 10 Tagen Schluss der suprapubischen Fistel, weitere Behandlung mit Katheterismus und Blasen-

ausspülungen. Nach ca. 1/4 Jahr völlige Wiederherstellung der normalen Blasenfunktion (Nr. 2130).

Prostatectomia perinealis mit querem, leicht bogenförmigen, nach vorn konvexen Dammschnitt wurde in 3 Fällen ausgeführt. In 1 Fall bestand nach bereits früher ausgeführter Sectio alta zum Versuch der Prostataresektion eine suprapubische Blasenfistel, der 2. wurde frisch mit inkompleter Retentio urinae aufgenommen (Nr. 989 und 1121 cf. Czerny und Völcker. Festschrift für Bottini), im 3. musste wegen kompleter Retention zunächst die Punctio suprapubica ausgeführt werden. Sekundär wurde die Prostatektomie gemacht und nach langer Verzögerung der Rekonvalescenz infolge Kotabganges durch die Wunde und erschwerten Verschlusses der perinealen Urinfistel erfolgte schliesslich Heilung der Wunde und gute Genesung (Nr. 2189. 66jähr. Schuhmacher).

B. Tumoren.

(4 Fälle; 1 †.)

Sämtliche Fälle waren inoperabel.

Nr. 1537. 73 J. Seit Langem mässige, seit 8 Tagen starke Urinbeschwerden. Cystoskopisch grosser, oberflächlich ulcerierter Tumor des l. Prostatalappens nachzuweisen. Behandlung symptomatisch.

Nr. 1607. 42 J. Seit 8 Wochen starke Urinbeschwerden, zeitweise fast völlige Anurie. Tumor der Prostata, jauchige Cystitis und aufsteigende Pyelonephritis. Blasendrainage durch Perinealschnitt. Nach 2 Tagen Exitus im urämischen Coma. Sektion: Carcinom der Prostata.

Nr. 1640. 68 J. Seit 1/2 Jahr Beschwerden. Grosses, derbes, mit Darmkonvolut verwachsenes Prostatacarcinom, nicht operabel.

Nr. 2458. 67 J. Seit mehreren Monaten erschwerte Urinentleerung, seit 2 Tagen wegen völliger Retention Katheterismus. In den letzten Wochen auch Obstipation. Mässig grosses, derbes Carcinom der Prostata mit iliacalen Drüsenmetastasen. Vielleicht sekundäre Erkrankung nach Flexurcarcinom. Nach mehrmaligem Katheterisieren wieder spontane Urinentleerung. Radikale Operation ausgeschlossen.

IX. Weibliche Geschlechtsorgane
(einschliesslich Brustdrüse).

(Bearbeitet von Dr. Würth v. Würthenau.)

(216 Fälle; 1 M., 215 W., 12 †.)

A. Weibliche Geschlechtsorgane.

(164 Fälle; 12 †.)

Die Todesfälle verteilen sich auf folgende Todesursachen: 5 Fälle

von Pneumonie Nr. 250, 1031, 1587, 1756 und 1548. 4 Fälle von allgemeiner Kachexie bei Carcinose Nr. 1928, 2482, 1041 und bei Fall Nr. 2509 erfolgte der Exitus spontan ohne vorausgegangene Operation. 1 Fall Nr. 222 an diffuser Peritonitis. 1 Fall an Sepsis puerperalis Nr. 745/856. 1 Fall von Lungen-Embolie nach Thrombophlebitis der Ven. saphen. magna.

Vulva und Vagina.

(7 Fälle.)

Nr. 1783. Vor 8 Wochen bei sehr schwerer Geburt Fistula vesicovaginalis aquiriert. Anfrischung, seitlicher Hilfsschnitt und quere Naht mit Draht und Seide. Heilung der Fistel. Inkontinenz bleibt bestehen. Mehrmalige Injektionen von Paraffin nach Gersuny erzielen partiellen Erfolg. Zu weiteren Injektionen auf später wieder bestellt.

Nr. 2404. Scheidenmastdarmriss, kompliciert durch frische Lues. Erst Behandlung mit Sublimat pp. Später auf die interne Klinik zur Schmierkur verlegt. Operation in Aussicht genommen. 1902 ausgeführt, vgl. Jahresbericht 1902.

Nr. 1617. Alter totaler Dammriss mit Prolapsus vaginae. Colporrhaphia ant. et post. und Dammplastik.

Nr. 2125. 32j. multipara. Seit 1½ Jahren Carcinoma vulvae mit Drüsenmetastasen in der linken Inguinalgegend. Exstirpation der linken Vulvahälfte. Drüsenausräumung. Heilung nach vorausgegangener vorübergehender Eiterung.

Nr. 2374. Iliacaldrüsen-Carcinom-Recidiv nach Carcinoma vulvae. Inoperabel.

Nr. 1061. 33j. multipara. Seit 3 Jahren grösser werdende Geschwulst in der Vagina. Kleinapfelgrosses kugeliges, an der Oberfläche teilweise exulceriertes Myofibrom der Vaginalwand. Exstirpation. Heilung.

Nr. 1343. Vor 10 Jahren Exstirpatio uteri vaginalis. Im Verlaufe der letzten Jahre bildete sich ein Totalprolaps der Vagina, die in der Gegend der Narbe kleine Ulcerationen zeigt. Colporrhaphia ant. et post. und Dammplastik. Heilung.

Uterus.

(105 Fälle; 5 †.)

Lageveränderungen (31 Fälle).

a) Prolaps (12 Fälle).

In Behandlung kamen im Ganzen 12 Frauen; 1mal wurde einer 27jährigen Frau Ringbehandlung empfohlen; in 1 Falle wurde Perineoplastik, in 8 Fällen Colporrhaphia ant. et post. mit Dammplastik,

darunter 5mal nach vorausgegangener Portioamputation ausgeführt. In 1 Falle Nr. 2032 wurde bei einer 44jährigen Frau nach vorausgegangener vaginaler Uterusexstirpation die Colporrh. ant. et post. ausgeführt. In allen Fällen erfolgte glatte Heilung.

Nr. 1388. M. W., 42 J. III-par. mehrere Aborte. Mehrere Operationen wegen Rectalprolaps. Seit langer Zeit schwere hysterische Anfälle. Dysmenorrhoische Beschwerden. Vorfall, Gallensteine, Wanderniere, Perityphlitis, Colitis etc. I. Operation, Resectio prolaps. recti. II. Operation Colpotomia ant. Castratio duplex. Vaginofixatio uteri. Colporrhaphia ant. et post. Perineoplastik. Gebessert entlassen. Brief vom Juli 1902 besagt, dass Pat. nach 9monatlicher Nervenbehandlung sich nun wesentlich besser fühle.

b) Anteflexio uteri (4 Fälle).

In 4 Fällen von Anteflexio liess sich diese in Narkose jeweils aufrichten; es wurde, da in allen Fällen Endometritis bestand, nach Dilatatio cavi uteri ein Curettement ausgeführt, und durch straffe Tamponade der Uterushöhle dieser in seiner gestreckten Stellung erhalten. In 1 Falle war wegen Polypenbildung eine Portioamputation erforderlich.

c) Retroflexio uteri (15 Fälle).

Nr. 2285. 34jähr. Frau. Im vierten Monate gravida wurde unter der Diagnose Uterustumor eingewiesen. Aufrichtung des Uterus gravidus incarceratus gelingt in Narkose sehr leicht.

In einem Fall Nr. 2015 wurde mit Erfolg Behandlung mit Pessarien eingeleitet, bei 454 ebenfalls nach vorausgegangenem Kurettement und Jodinjektion und bei Fall 693 wurde eine Excochleatio uteri und Portioamputation ausgeführt. Ein Fall verliess nach eintägiger Beobachtung die Klinik wieder.

In folgenden 4 Fällen wurde eine Vaginafixation vorgenommen.

Nr. 1382. 43j. Frau. 6 Partus. Beim ersten Dammriss, nach jeder neuen Entbindung stärker vortretender Prolaps, in letzter Zeit schmerzhafte, profuse Menstruation. Diagnose: Retroflexio uteri fixata. Endometritis. Metrorrhagien. Operation: Aufrichten des Uterus. Portioamputation. Dilatation und Curettement des Cavum uteri. Vordere Kolporrhaphie, dabei nach Zurückschieben der Blase vom Uterus Eröffnung des vorderen Douglas, Castratio duplex, Fixation des Corpus uteri im vorderen Douglas durch Drahtnähte. Glatter Verlauf.

Nr. 1482. 26j. Frau. 2 Partus; seit der 2. Entbindung Schmerzen und unregelmässige Perioden. Jetzt Retroflexio uteri mobilis. Operation. Dilatation, Excochleatio uteri, Portioamputation, Eröffnung des vorderen

Vaginalgewölbes, Stichelung der Ovarien mit Thermokauter, Fixation des Uterus durch Aluminiumdrähte im vorderen Douglas; Vaginalwunde durch Catgutnähte geschlossen. Glatter Verlauf.

Nr. 1549. 40 J. 4 Partus. Uebliche Beschwerden. Eröffnung des vorderen Scheidengewölbes und Annähen des Uterus wie im vorigen Falle. Glatter Verlauf.

Nr. 1546. 45j. Frau. 5 Partus. Seit der 3. Entbindung viel Kreuzschmerzen und Krampfanfälle in Form von tonischen Kontrakturen der Extremitäten und des Rumpfes mit 10—15minutigen Bewusstseinsstörungen. In letzter Zeit Krampfanfälle häufiger. Kommt deshalb hierher. Diagnose: Retroflexio uteri myomatosi. Hysteria reflectoria. Operation. Kolpotomie ant., Castratio duplex, Vaginofixation wie in vorigen Fällen. Krämpfe in der Klinik nicht wieder aufgetreten. Verlauf vorübergehend durch Thrombophlebitis mit Fieber gestört. Entlassung am 34. Tage post operat.

In folgenden 4 Fällen von Retroflexio uteri mobilis wurde nach Alexander-Adams operiert. Die Operation gestaltete sich immer sehr einfach, die Ligg. rotunda liessen sich stets ohne besondere Schwierigkeiten im Leistenkanal auffinden und in üblicher Weise kürzen (Catgut-Naht in 2 Etagen wie bei Bassini's Herniotomie). Die Heilung erfolgte stets per primam. Hiezu gehören Fall 1058, 1437, 1842 und Fall 247, der dadurch kompliciert war, dass eine Colporrhaphia ant. et post. wegen Prolapsus vorausgeschickt worden war.

Bei Fall 771/1195 wurde eine vaginale Uterusexstirpation ausgeführt. Es handelte sich um eine VIII. para, die andauernd trotz der verschiedensten Behandlungsmethoden stets sehr heftige Schmerzen und menstruelle Störungen hatte. Es war auch hier längere Zeit Behandlung mit Ichthyoltampons erfolglos versucht worden. Deshalb wurde bei Retroflexio uteri mobilis mit beiderseitigen Adnextumoren die vaginale totale Uterusexstirpation ausgeführt. Glatter Verlauf.

In einem Fall, Nr. 285, wurden bei einer 40j. I. para per laparotomiam die erkrankten Adnexe exstirpiert, dabei ein subseröses Myom ausgelöst und wegen Retroflexio eine Ventrofixatio uteri nach der hier üblichen, in früheren Jahresberichten wiederholt beschriebenen Methode ausgeführt.

Entzündungen des Uterus und seiner Umgebung (30 Fälle, 1 †).

1. Metritis und Endometritis (23 Fälle, 1 †).

Die Behandlung in 19 Fällen bestand in Dilatation und Excochleatio uteri mit Jodoformglycerininjektion und Tamponade des Cavum uteri. In 3 Fällen wurde ausserdem eine Portioamputation vorge-

nommen, in 2 Fällen wurde mit Chlorzinkgaze das Cavum uteri geätzt und in 1 Falle Jodtinktur in üblicher Weise eingespritzt. In allen Fällen wurden keine Komplikationen beobachtet, überall glatter Verlauf.

In 3 Fällen wurde die vaginale Uterusexstirpation zum Teil mit, zum Teil ohne gleichzeitige Entfernung der Adnexe ausgeführt nach der in den früheren Jahresberichten des Näheren beschriebenen Methode. Es erfolgte stets glatte Heilung.

Nr. 587. M. R., 43 J. IV-para. Sehr starke Endometritis. Rechtsseitige Adnexe bleiben zurück. Starke Verdickung des Endometriums.

Nr. 1625. L. B., 46 J. VI-para. Profuse Blutungen. Verdacht auf Corpuscarcinom. Adnexe werden mit entfernt. Starke Endometritis mit nekrotischem Uteruspolyp.

Nr. 2205. K. S., 47. J. Starke Endometritis glandularis mit starker allgemeiner Abmagerung. Adnexe mit exstirpiert.

Ein Fall von septischer Endometritis mit letalem Ausgang verdient besondere Erwähnung.

Nr. 745/856. L. L., 36 J. IV-para. Mitte März Entbindung: Anfang April starke Kreuzschmerzen. 8.—12. IV. 01 Aufnahme in die Klinik. Diagnose: Caries articul. sacroiliac. 23. IV. Wiedereintritt mit enormem Abscess an den linken Glutaei. Multiple Incisionen. Sepsis. Exitus. Obduktion: Endometritis purulenta. Metritis, von hier ausgehend para sacraler Abscess. Endocarditis valvul. mitral. Mitralinsuffizienz. Nephritis interstitialis. Uterus bicornis angedeutet.

2. Parametritis (7 Fälle).

Im Folgenden handelt es sich um 5 Fälle von Parametritis post partum, welche im Wesentlichen keine Besonderheiten bieten. Die Behandlung bestand in Incisionen des Abscesses von der Scheide aus, oder in Incisionen in der Gegend des Lig. Pouparti mit Gegenincision in der Scheide, oder gar in einer Incision im Ligament. Pouparti mit Tamponade der nicht sehr grossen Abscesshöhle. In 4 Fällen wurde gute Heilung erzielt und die Frauen, die meist ein sehr schweres fieberhaftes Krankenlager durchgemacht hatten, in sehr gehobenem Allgemeinzustande entlassen. Eine Frau (1030) verliess ganz kurze Zeit nach Incision des Abscesses in der Iliacalgegend gegen unseren Wunsch mit sehr stark eiternder Wunde die Klinik. Einige Wochen später erlag Pat. ihrem Leiden zu Hause.

Nr. 1106. L. V., 35 J. Pat. machte im Anschluss an eine Entbindung eine Parametritis durch und wurde deshalb hier letztes Jahr längere Zeit behandelt. Vergl. J.-B. 1900 S. 187, Nr. 1993. Pat. kommt wegen noch bestehender Incontinentia urinae hierher. Die Urethra wird

1 cm weit freipräpariert und dann um 90° um die Achse gedreht und mit Catgut fixiert. Es wird kein Erfolg erzielt. Pat. verlässt ungebessert die Klinik.

Nr. 2162. S. A., 32 J. III-para. Vor 1 Jahre letzte Geburt und puerperale Parametritis, seitdem kränkelnd. In letzter Zeit stärkere Beschwerden. Rechte parametritische Infiltration. Abscessbildung in der Fossa iliaca mit Durchbruch nach dem Oberschenkel. Abscessincision. Gegenincision. Heilung.

Tumoren des Uterus (44 Fälle, 5 †).

I. Myome (21 Fälle, 3 †).

Operativ behandelt wurden alle Fälle, bei einigen wurde die Operation, da anfänglich verweigert, bei der zweiten Aufnahme ausgeführt, entweder vaginal oder abdominal.

a) Vaginal (9 Fälle, 1 †).

Nr. 1554. K. K., 45 J. VI-para. Seit 2 Jahren Beschwerden beim Wasserlassen. In den letzten Monaten Menorrhagien und Metrorrhagien. Kindskopfgrosser Uterustumor palpabel. Aus der Cervix prolabiert ein apfelgrosses Myom. Allgemeine Anämie. Vaginal lässt sich teils stumpf, teils mit der Schere ein ca. kindskopfgrosses Myom in 2 Partien enukleieren. Blutung lässt sich durch Tamponade stillen. Sehr gute Rekonvalescenz.

Vaginale Uterusexstirpation wurde nach der hier üblichen Methode in folgenden 8 Fällen ausgeführt.

Nr. 390. H. v. D., nullipara. Leidet seit 1 Jahr an Unterleibsbeschwerden, Druck, Blasenbeschwerden und profusen Menstruationen. Wiederholt ausgeführte Curettements (ausserhalb) erfolglos. Operation: Vaginale Uterusextirpation. Gerade an der Grenze der vaginalen Operabilität. Präparat wiegt 800 gr, stellt einen Tumor von 14 : 10 : 9 cm Grösse dar. Entfernung beider Ovarien. Glatte Heilung. Januar 1902 Aufnahme in die innere Klinik wegen Kompressionsmyelitis. † 18. V. 02. Kompressionsmyelitis des 5. Brustwirbels. Caries des 5. Costovertebralgelenks.

Nr. 428. R. R., 41 J. I-para. Lange Jahre wegen Gebärmutterknickung Ringbehandlung. Vor 1 Jahre hier wegen profuser Menstruationen infolge vermeintl. Retroflexio. Curettement und Portioamputation. Zu gleicher Zeit Gelenkrheumatismus. Jetzt circa apfelgrosser Fundus mit Myom. Vaginale Uterusexstirpation mit Entfernung der cystisch degenerierten Ovarien. Im Fundus apfelgrosses, interstitielles Myom, welches Retroflexion vortäuschte. Glatter Verlauf.

Nr. 464. K. W., 54 J. III-para. Seit 4 Jahren unregelmässige, meist 14 Tage dauernde, sehr starke Blutungen. In der Zwischenzeit

stets an Menge zunehmender starker Ausfluss, seit ca. 4 Wochen mit jauchigem Geruch und mit schmierigen Fetzen vermischt. Retentio urinae. Sehr anämische, abgemagerte, elende Frau. Blase bis über den Nabel gefüllt, ständig Harnträufeln, in der Vagina kindskopfgrosse, verjauchte Geschwulst, die sich als verjauchtes Myom erweist. Mehrtägige, täglich mehrmalige gründliche Desinfektion der Vagina. Diagnose: nekrotisierendes, submucöses Myom in die Vagina geboren. Interstitielle und subseröse Myome des Corpus uteri. Kompression von Rectum und Urethra. Ascites. Operation: Versuch der Enukleation des Tumors misslang, da die sehr dünne Uteruswand mehrfach einriss; deshalb totale Uterusexstirpation mit Zurücklassen der Adnexe. Tamponade der Vaginalwunde; keine vaginale Naht. Der exstirpierte myomatöse Uterus besteht aus multiplen Myomen und wiegt 2250 gr. Nach der Operation starke Herzschwäche und Collapszustände, durch Campher, subkutane Infusionen, Wein gehoben. Am 3. Tage post operat. Exitus an allgemeiner Schwäche. Obduktion: Cirkumskripte, eitrige Peritonitis an der Operationswunde, keine allgemeine Peritonitis. Allgemeine auffallende Anämie der inneren Organe.

Nr. 602/1946. A. G., 49 J. IV-para. Seit dem letzten Wochenbett vor 20 Jahren dauernd Beschwerden bei der Menstruation. Leib- und Kreuzschmerzen etc. Vor 18 Jahren Amputatio portion. vagin.; später mehrmals Curettement. Chronische Obstipation. Diagnose: Myomatosis uteri. Operation: Exstirpatio uteri vaginal. mit Adnexen gelang erst nach Enukleation mehrerer subseröser, bis apfelgrosser Myome. In der Rekonvalescenz Cystitis. 5 Monate später Wiedereintritt wegen dauernden Blasenbeschwerden. Täglich Spülungen, wesentlich gebessert entlassen. 1902 Wiedereintritt wegen cystischen Tumoren, offenbar ausgehend von einem zurückgelassenen linken Ovarialrest. Vgl. Jahres-B. 1902 Nr. 483.

Nr. 1208. Chr. A., 47 J. XIII-para. Seit 1½ Jahren unregelmässige profuse Menstruationen mit starken Kreuzschmerzen. Jetzt starke Blutarmut. Es gelingt nach vorausgegangener Enukleation eines apfelgrossen Myoms den myomatösen, 16 : 11 : 9 cm messenden Uterus zu entwickeln und in üblicher Weise mit den Ovarien zu entfernen.

Nr. 1382. Frl. P., 48 J. Nullipara. Vor 5 Jahren vom Arzte eine Geschwulst im Leibe konstatiert. Erst seit 1½ Jahren Periode unregelmässig, mit Schmerzen im Leib und Krampfanfällen. Exstirpation des im ganzen kleinfaustgrossen, mehrere intramurale Myome enthaltenden Uterus mit Zurücklassung der Adnexe mit Schuchardt'schem Hilfsschnitt. Glatter Verlauf.

Nr. 2219. Frl. R., 47 J. I-para. Leidet seit 5 Jahren an profusen Metrorrhagien mit Rücken- und Kreuzschmerzen und Verdauungsstörungen. Anämie. Mit Schuchardt'schem Hilfsschnitt gelingt es den 11 : 11 cm langen und dicken Uterus in üblicher Weise zu exstirpieren. Sekundäre Entfernung des hühnereigrossen, cystischen, linken Ovariums. Rechtes

bleibt zurück. Glatter Verlauf.

Nr. 2431. M. B., 35 J. V-para. Seit 2 Jahren starke, schwächende Blutungen. Glatte Operation mit Entfernung beider Adnexe. Der Uterus misst 10 : 8 : 5 cm. Glatter Verlauf.

b) Abdominale Myomoperation (12 Fälle, 2 †).

Enucleationen (4 Fälle).

Nr. 281. W. W., 35 J. I-para. Seit ca. zwei Monaten Schmerzen im Leib, häufig Erbrechen. Diagnose: Parauteriner Tumor. Ovarialtumor mit Stieldrehung oder Myom? Bauchschnitt. Durch ausgedehnte Verwachsungen gelangt man auf nekrotischen Tumor, der sich im weiteren als gestieltes nekrotisches Myom von 12 : 8 cm erweist. Ovarien bleiben zurück. Tamponade der Wundhöhle, partieller Verschluss der Bauchwunde. Vorübergehend kleine Kotfistel, die sich nach einigen Tagen wieder spontan schliesst. Mit geschlossener Wunde bei gutem Allgemeinbefinden nach ca. 50 Tagen entlassen.

Nr. 361/604. C. V., 48 J. IV-para. Seit einem Jahre Anschwellung des Leibes. Beschwerden beim Wasserlassen. Schwellung der Beine. Bauchschnitt legt ein kindskopfgrosses, scharf abgrenzbares Myom in der vorderen Wand des Fundus uteri frei. Es gelingt ohne wesentliche Blutung den Tumor mit Eröffnung des Cavum uteri zu enukleieren. Uterus wurde durch versenkte Catgutknopfnähte in mehreren Etagen geschlossen. Serosa-Einstülpungs-Seidenknopfnaht. Schluss der Bauchwunde nach Spencer-Wells. Vollkommen glatter Verlauf.

Nr. 1076. W. St., 38 J. Nullipara. Seit 11 Jahren steril verheiratet. Jetzt Schmerzen im Leib, in letzter Zeit namentlich bei der Periode. Stuhlverstopfung. Klin. Diagnose: Tumor des rechten Ovariums, wahrscheinlich multiloculäres Kystom mit Verkalkungen (Dermoidkystom). Bauchschnitt legt ein dünngestieltes Myom frei, dessen Stiel abgetragen und mit Serosa übernäht wird. Die etwas fibrös und cystisch degenerierten Ovarien werden mit dem Thermokauter gestichelt. Vollkommen glatter Verlauf.

Nr. 1331. A. V., 26 J. I-para. Schmerzhafte profusere Menstruationen. Beschwerden beim Wasserlassen. Häufig Urinträufeln. Diagnose: ?, wahrscheinlich Ovarialtumor. Bauchschnitt legt ein subperitoneales, kindskopfgrosses Myom an der hinteren Uterusfläche frei. Hühnereigrosses Myom im rechten Uterushorn. Beide Myome lassen sich ohne nennenswerten Blutverlust enukleieren. Die Uteruswunden werden mit versenkten Catgutnähten in mehreren Etagen geschlossen. Einstülpungsnaht der Serosa mit Seidennähten. Glatter Verlauf. Am 21. Tage entlassen.

Supravaginale Amputation des Uterus nach Chrobak (8 Fälle, 2 †).

Nr. 250. M. St., 56 J. Seit 31 Jahren steril verheiratet. Seit einem

Jahre, nachdem Menopause schon eingetreten war, unregelmässige Metrorhagieen und zunehmende Schwellung des Leibes. Blasen- und Urinbeschwerden. Bauchumfang 124 cm, ganzes Abdomen eingenommen von einem beweglichen derben Tumor. Supravaginale Amputation mit Zurückbleiben der Adnexe. Tumor wiegt 6250 gr und stellt ein Fibromyoma uteri, z. T. nekrotisiert, dar. Unterbindung der Gefässe mit Catgut. 3 Stunden nach der Operation starker Collaps. Nachblutung. Stillung durch Umstechung. Am 5. Tage Entwicklung einer Bronchitis. Am 9. Tage Exitus an Pneumonie. Obduktion: Pneumonie lob. al. dextr. infer. (Bronchopneumonie). Bronchitis. Pelveoperitonitis diffusa.

Nr. 1031. Chr. T., 40 J. VI-para. Seit 3 Jahren profusere Menstruationen. Mehrfache erfolglose Curettements. Starke Anämie, kindskopfgrosser, beweglicher Uterustumor. Operation: Supravaginale Amputation mit Ovarien. Kindskopfgrosses, lymphangiektat. Myom. Erster Tag Temperatursteigerung. Starke Bronchitis. Exitus am 11. Tage an Herzschwäche und Pneumonie. Obduktion: Pleuritis sero-fibr. dextr. (Exsudat 500 ccm), Pneumonie lobul. infer. dextr. Lungenoedem, Insufficienz der Valvul. mitral. Hypertrophie des linken Ventrikels.

Nr. 1141. E. K., 50 J. III-para. Seit drei Jahren allmähliches Dickerwerden des Leibes bis zu dem jetzigen kolossalen Umfang. Menses unregelmässig und stark. Supravaginale Amputation des 6500 gr schweren Myoms, das im wesentlichen interligamentös entwickelt ist. Glatter Verlauf.

Nr. 1164. W. G., 52 J. V-para. Seit 6 Jahren allmähliche Zunahme des Leibesumfangs, seitdem auch unregelmässige Menses. Abmagerung, starke Anämie. Es finden sich Netzadhäsionen, die abgebunden werden. Supravaginale Amputation mit Entfernung der Adnexe. Mannskopfgrosses Myoma uteri, linksseitiger Pyosalpinx. Glatter Verlauf.

Nr. 1603. Frl. A. W., 45 J. Nullipara. Wegen Blutungen Excochleatio uteri, Mamma-Amputation wegen Fibrom. Wegen Zunahme der Blutungen Aufnahme. Operation: Amputatio supravag. uteri mit kindskopfgrossem Myom. Glatter Verlauf.

Nr. 2306. Frl. K. St., 39 J. Nullipara. Seit einem Jahre stärkere Menstruation, in letzter Zeit sehr profus und schwächend. Supravaginale Uterusamputation mit Entfernung der Adnexe. Tumor hat über Kindskopfgrösse. Vorübergehende Störung der glatten Rekonvalescenz durch Thrombophlebitis cruris sinistr. Juli 1902: Geht körperlich gut. Seit der Operation starke nervöse Beschwerden, Hitzegefühl etc.

Nr. 2368. Frl. Ph. R., 50 J. Nullipara. Mit 50 Jahren Menopause. Seit 2 Jahren wieder Blutungen. Supravaginale Uterusamputation mit Entfernung der atrophischen Ovarien. Glatter Verlauf, durch vorübergehende Stichkanaleiterung der Bauchwunde etwas verzögert.

Nr. 2338. K. R., 48 J. XI-para. Seit dem letzten Puerperium vor

7½ Jahren unregelmässig Perioden. In letzter Zeit andauernde Blutungen. Supravaginale Amputation des Uterus mit Entfernung der Adnexe. Glatter Heilungsverlauf.

Carcinome und Sarkome des Uterus (23 Fälle, 2 †).

In einem Fall Nr. 2509 (56j. Frau) war wegen des allgemeinen elenden Kräftezustandes und der enormen Kachexie ein operativer Eingriff ausgeschlossen. Die Diagnose lautete Carcinoma uteri inoperab. mit Metastasen im Abdomen. Kompression der Vena cava und der Ureteren. Am 14. Tage Exitus an allgemeiner Schwäche.

In 13 Fällen konnte an eine Radikaloperation der grossen Ausdehnung des Carcinoms wegen nicht mehr gedacht werden. Die Behandlung bestand in gründlicher Exkochleation und folgender Chlorzinkätzung mit 30% Chlorzinkgaze. In einem Falle wurde die exkochleierte Höhle mit dem Thermokauter verschorft. Besonderer Erwähnung bedürfen die Recidiv-Fälle:

Nr. 322. M. H., 58j. Fräulein. November 1899 Vaginale Uterusexstirpation wegen Carcinom (Vergl. J.—B 1899 pag. 181. 6 Nr. 2235.) Januar 1901 Recidiv. Exkochleation. Chlorzinkätzung.

1196. C. B., 72j. Frau. Hier Juni 1900 Exkochleation und Chlorzinkätzung ausgeführt. Bis Mitte Mai 1901 beschwerdefrei. Jetzt Ausfluss. Juni 1901 II Exkochleation und Chlorzinkätzung.

Nr. 2417. C. W., 66j. Frau. Februar 1900 Excision eines Epithelioms mit Thermokauter. Dezember 1901 Recidiv. Exkochleation. Thermokauterisation.

In 9 Fällen wurde die Radikaloperation ausgeführt, 5mal vaginal, 4mal abdominal.

a) Vaginale Uterusexstirpationen wegen Carcinom (5 Fälle).

Nr. 175. Ch. M., 48j. Witwe, war steril verheiratet. Im März 1900 unterzog sich Patientin hier wegen einer grossen Ovarialcyste einer Ovariotomie. (Vgl. J.-B. 1900 pag. 191 Nr. 583). Damals war Verdacht auf Malignität des Tumors ausgesprochen worden. Kurz nach der Operation traten vaginale Blutungen und ständiger Ausfluss ein. Januar 1901 wegen Uterustumor vaginale Uterusexstirpation ausgeführt. Der Tumor erwies sich als Carcinoma corporis uteri. Glatter Verlauf. Mai 1902 gesund.

Nr. 788. D. G., 28 J. IV-para. Sonst gesund, seit ¼ Jahr stinkender vaginaler Ausfluss, starke, abnorme Menstruationen. Carcinoma papillare portionis uteri. Exkochleation, Thermokauterisation. 8 Tage später typische vaginale Uterusexstirpation mit Exstirpation des erkrankten l. Ovariums. Glatter Heilungsverlauf.

Nr. 1375. L. St., 54 J. VII-para. Im 52. Jahre Menopause; seit einigen Wochen unregelmässige Blutungen, Obstipation und Urinbeschwerden

Carcinoma cervicis uteri. Typische vaginale Uterusexstirpation mit Zurücklassen der Adnexe. Glatter Verlauf.

Nr. 1557. M. Sch., 50 J. Seit 3/4 Jahren intermittierende Vaginalblutungen und jauchiger Ausfluss. I. Operation. Exkochleation und Thermokauterisation der in blumenkohlartiges Geschwür umgewandelten Portio. II. Operation 10 Tage später: Typische vaginale Uterusexstirpation mit Entfernung der Adnexe. Am Tage nach dem ersten Aufstehen mehrere Tage lang Fieber, für das kein Anhaltspunkt gefunden wurde.

Nr. 2482. Chr. N., 49 J. Unter der Diagnose Corpuscarcinom wurde die vaginale Uterusexstirpation ausgeführt. Dabei zeigte sich, dass das Carcinom am Corpus eine Metastase darstellte. Der Fall ist näher beschrieben unter Carcinoma ovarii Nr. 2482.

b) Uterusexstirpationen per laparotomiam (4 Fälle, 1 †).

Nr. 222. F. E., 67 J. Nullipara. Seit 1 Jahre starke neuralgische Schmerzen im Abdomen und der Hüftgegend. In letzter Zeit häufig Urindrang. Diagnose: Wahrscheinlich maligner Ovarialtumor. Laparotomie. Im unteren Drittel des 20 cm langen Schnittes gelangte man nicht ins freie Peritoneum sondern auf Tumoroberfläche. Versuch, dem Tumor extraperitoneal beizukommen misslingt. Bei der Incision quoll erweichte Geschwulstmasse hervor. Die Adhäsionen nach den Därmen lösten sich spontan. Markstückgrosse Implantationsmetastase am Dünndarm wird mit dem scharfen Löffel abgekratzt. Nach Auspackung der Bauchhöhle wurden grosse Geschwulstmassen teils mit der Hand teils mit Löffel entfernt; dann zeigte sich, dass die Geschwulst der erweichte Uteruskörper war. Darauf Umstechung und Durchtrennung der Ligamente und Parametrien; Eröffnung des vorderen und hinteren Scheidengewölbes und Exstirpation des Uterus und seiner Adnexe. Der Tumor erweist sich als ein sarkomatös entartetes Myom: Es entwickelte sich eine diffuse Peritonitis, an der Pat. am 5. Tage erlag. Obduktion nicht gestattet.

Nr. 1857. B. M., 62 J. Nullipara. Seit 51. Jahr Menopause. Seit 1 Jahre starker Fluor, der öfters blutig war. Jetzt jauchiges Geschwür in der Cervix, Uterus fixiert. Scheide eng. Operation: Zunächst Schuchardt'scher Schnitt und Versuch der vaginalen Exstirpation des Uterus. Da die linke Seite zu stark fixiert war, Laparotomie und Vollendung der Operation von oben. Der carcinomatöse Uterus ist um das Doppelte vergrössert. Tamponade der Wundhöhle mit Jodoformgaze. Die Gaze wird sowohl zur Bauch- wie Vaginalwunde herausgeleitet. Glatter Heilungsverlauf.

Nr. 1371. B. Sch., 53j. XI-para. Seit 4 Jahren Menopause. Seit 1/2 Jahre wieder Blutungen. Uterus kindskopfgross. Portio carcinomatös. Laparotomie. Die Exstirpation des carcinomatösen Uterus

kompliciert mit Pyometra erwies sich sehr schwierig. Die Parametrien waren beide stark infiltriert. Es entwickelte sich eine Ureteren-Vaginalfistel vom linken Ureter ausgehend. Uebrige Wundheilung ohne Komplikation. Zunächst zur weitern Rekonvalescenz nach Hause entlassen, operativer Eingriff zur Beseitigung der Fistel in Aussicht genommen.

Nr. 2555. M. C., 61j. VIII-para. Seit 14 Jahren Menopause. Seit 4 Wochen heftige Kreuzschmerzen und Blutungen. Ulceriertes Carcinoma portionis uteri mit Uebergreifen aufs linke Parametrium. Laparotomie. Die im ganzen glatte Operation war zum Schluss dadurch erschwert, dass der Uterus von dem morschen Cervixgewebe abriss und der Rest des Carcinoms praeparando entfernt werden musste. Heilungsverlauf glatt.

Tuben und Ovarien.

A. Entzündungen (15 Fälle; 1 †).

a) Adnextumoren (13 Fälle, 1 †).

Nr. 393. K. F., 35j. nullipara. Seit mehreren Jahren wegen Unterleibsbeschwerden in verschiedenster specialistischer Behandlung. In letzter Zeit unter Diagnose Perityphlitis chronic. behandelt. Magenbeschwerden. Laparotomie, Rechtsseitiger Pararectalschnitt. Proc. vermiformis gesund. Wegen doppelseitiger Salpingitis seroso-haemorrhagica Castratio duplex, im Sekret keine Gonokokken auffindbar. Glatte Heilung.

Nr. 474. A. H., 26j. nullipara. Seit längerer Zeit Druck und zunehmende Schmerzen in der linken Unterbauchgegend. Periode regelmässig. Vergrösserung und Empfindlichkeit beider Ovarien. Fluor. Ichthyoltampons, Holzessigausspülungen.

Nr. 612. 25j. II-para. Genau wie voriger Fall. Symptomatische Behandlung.

Nr. 398/1387. 19j. DM. nullipara. Menses seit mehreren Jahren unregelmässig, sehr schmerzhaft; kolikartige Schmerzen. Vergebliche Dilatation und Excochleatio uteri. Verschieblicher, prall-elastischer, sehr schmerzhafter Tumor in der rechten Unterbauchseite. Perityphlitis? Ovarialtumor? Laparotomie: Partielle Resektion des cystisch entarteten rechten Ovariums. Wurmfortsatz gesund. Heilung.

Nr. 1417/1302. L. B., 32j. V-para. Starke Schmerzen in beiden Unterbauchgegenden, namentlich während der Periode. Kann nicht arbeiten. Beide Ovarien schmerzhaft vergrössert. Laparotomie. Resektion beider entzündeten Adnexe. Heilung.

Nr. 1983. W. P. 19j. DM. nullipara. 1898 hier Resectio proc. vermif. (Vgl. Jahresbericht 1898 S. 124 Nr. 790). Pat. steht seit Eintritt der Menses fast andauernd in gynäkologischer Behandlung wegen schmerzhafter Menstruation und Blutungen. Jetzt wallnussgrosser linksseitiger

fixierter Adnextumor, der per laparot. exstirpiert wird. Glatter Verlauf. 1 Jahr später beschwerdefrei.

Nr. 2060. E. v. D., 42j. multipara. Seit langen Jahren Schmerzen im Leib und schmerzhafte Perioden. In letzter Zeit heftiger. Beiderseits Adnextumoren (gonorrhoischer Natur?), werden per laparot. exstirpiert. Glatter Verlauf.

Nr. 2436. A. B., 32 J. Seit 1889 Harndrang, Fluor, Beschwerden bei der Periode, Verdauungsstörungen. Wegen beiderseitigem Hydrops tubae und cystischer Degeneration, namentlich des rechten Ovariums und ausgedehnter Pelvioperitonitis adhaesiva chronica per laparotomiam Exstirpation beider Adnexe. Glatter Heilungsverlauf.

Nr. 2444. A. St., 39 J. Nullipara. Vor 5 Jahren wegen Mammafibrom operiert, kommt wegen Recidiv (vgl. Mamma, gutartige Tumoren Nr. 2444). Periode stets sehr schmerzhaft, wiederholt Erbrechen, mehrere Anfälle von Blinddarm- und Bauchfellentzündung. Sehr anämisches Fräulein mit kleinem Fibrom in der linken Mamma, beiderseitige Adnexe geschwollen, empfindlich, Coecalgegend druckschmerzhaft. Laparotomie. Medianschnitt: Resektion des kolbenförmig verdickten Proc. vermiformis. dann Exstirpation beider Adnexe wegen chronischer Adnexitis. Enukleation des Mammafibroms. Glatte Heilung.

Nr. 2450. A. W., 38 J. Nullipara. Seit mehreren Monaten Unterleibsschmerzen, profuse Menstruationen. Grosser, das kleine Becken ausfüllender, nicht scharf abgrenzbarer Tumor. Laparotomie: Beiderseitige Oophoritis fibrosa cystica, Salpingitis fibrosa. Fibröse Cystenwand mit starker Infiltration. Auslösen der Adnexe sehr schwierig, dabei Entleerung eines Abscesses im linken Ovarium. Verletzung des Rectum: dreifache Uebernähung. Ovarienreste zurückgeblieben. Vorübergehend Kotfistel, dann Heilung per granulat. 1/2 Jahr später stellt sich die Frau gesund vor. Perioden wieder regelmässig beschwerdefrei vorhanden. Uterus fixiert. Geringe Verdickung in der Umgebung.

Nr. 2522. A. K., 25 J. Ein Abort, seitdem Unterleibsbeschwerden und schmerzhafte Perioden. Anämische Frau. Chron. Meteorismus. Resistenz und Verwachsungen der rechten Adnexe. Laparotomie: Rechts Castratio wegen chronischer Oophoritis et salpingitis gonorrhoica. Links Thermokauterisation des Ovariums. Heilung.

Nr. 2552. K. Z., 28 J. Vor 5 Jahren Geburt, vor 3 Jahren Abort, seitdem unregelmässige Periode. Seit 14 Tagen Schmerzen in der rechten Unterbauchgegend. Diagnose: Parametritis dextra. Schiefschnitt an der rechten Spin. il. ant. sup. bringt einen Abscess zur Entleerung, der von einer gonorrhoischen Salpingitis und Perioophoritis stammt. Entfernung der rechten Adnexe. Heilung.

Nr. 2535. B. B., 29 J. Zwei Entbindungen mit hoher Zange. Seit 3 Monaten, nach Naht eines alten Dammrisses, bilden sich Infiltrationen zu beiden Seiten des Uterus. Angeblich bestanden schon früher Adnex-

tumoren. Jetzt hohes Fieber. Stuhlverstopfung durch Striktur des Rectums. Diagnose: Doppelseitige Adnexitis gonorrhoica. 27. XII. 1901 Operation: Laparotomie, sehr schwierige Operation, mit Entfernung beider Adnexe, Entleerung grosser Abscesse. Partielle Resektion der Flexur. Entwicklung einer Kotfistel, die am 1. II. durch Darmnaht geschlossen wurde. 22. III. Incision eines Iliacalabscesses mit Entfernung einiger Drüsen. 14. IV. Mit granulierender Wunde in ambulante Behandlung entlassen. Januar 1903 besteht immer noch kleine Kotfistel.

b) tuberkulöse Entzündungen.

Nr. 1587. B. L., 17 J. Nullipara. Seit einem Jahre Unterleibsschwellung. Jetzt Ascites tuberculosus. Laparotomie. Anatomische Diagnose: Beiderseitige tuberkulöse Oophoritis; Salpingitis caseosa sinistr. Hydrops fibrinos. tubae dextr. Polycystische Entartung beider Ovarien, subperitoneal entwickelt. Starke Verziehung der Blase bis zum Nabel. Aus dem Tubensack werden ca. 4 Liter seröse Flüssigkeit entleert. Amputatio uteri supravaginalis mit Entfernung der Adnexe. Grosse Schwäche nach der Operation. Am 6. Tage Exitus an Pneumonie; ausserdem Tuberkulose der Lungen. Tuberkulöse, adhäsive (alte) Peritonitis. Adhäsive Pleuritis.

Nr. 1626. W. H. L., 30 J. Seit 13 Jahren steril verheiratet. Seit $1^1/_2$ Jahren cystitische Beschwerden. Seit 6 Wochen Abgang von Flatus per vaginam. Vor 3 Tagen floss ein Nährklystier aus der Vagina ab. Schwerkranke Frau mit hohem Fieber. Kommunikation des Rectum mit der Blase. Beiderseitige Adnextumoren. Erste Operation: Incision per vaginam von vereitertem linken Adnextumor. Fieberabfall. 3 Wochen später zweite Operation: Vergeblicher Versuch, vaginal zu operieren. Laparotomie: Sehr schwierige Entfernung beider stark vergrösserter, vereiterter Adnexe, die tuberkulöser Natur sind. Langsame Heilung. Kein Abgang von Kot oder Flatus durch Blase mehr beobachtet. Bericht, dass Rückreise nach Amerika gut verlaufen und dass Pat. wesentlich wohler sei.

II. Neubildungen der Ovarien (28 Fälle, 6 †).

A. Gutartige Neubildungen (22 Fälle, 2 †).

a) Dermoide (2 Fälle).

Nr. 2255. K. W., 14 J. Noch nicht menstruiertes Mädchen bemerkt seit ca. $^5/_4$ Jahren langsam wachsende Geschwulst im Leib. Kindskopfgrosses Dermoid des linken Ovariums. Glatte Ovariotomie. In der Dermoidgeschwulst u. a. oberkieferknochenähnliche harte Einlage mit mehreren Zähnen. Glatter Verlauf.

Nr. 2473. E. W., 22 J. Regelmässig menstruierte ledige Nullipara hat seit 14 Tagen heftige Leibschmerzen. Kindskopfgrosser, cystischer Tumor erweist sich bei der glatt verlaufenden Ovariotomie als Der-

moidcyste des linken Ovariums mit Stieldrehung. Im rechten Ovarium ebenfalls eine kleine Dermoidcyste, die enukleiert wird. Glatter Verlauf.

b) Cysten und Kystome (20 Fälle, 2 †).

α) abdominale Operationen (19 Fälle, 2 †).

Nr. 253. W. S., 27 J. Nullipara. Mannskopfgrosses, multiloculäres Kystom des linken Ovariums. Laparotomie. Glatte Heilung.

Nr. 424. Th. H., 53 J. Nullipara. Seit 7 Jahren Menopause. Beiderseitig straussenei- bis kindskopfgrosse einkämmerige Ovarialcysten. Laparotomie. Glatte Heilung.

Nr. 451. M. D., 48 J. Nullipara. Seit 3 Jahren Menopause. Laparotomie. Ca. 10 kg schweres, mehrkämmeriges Ovarialkystom entfernt. Wegen Myomatose des Uterus beiderseitige Kastration. Glatte Heilung.

Nr. 480. H. Pf., 23 J. Nullipara. Laparotomie. Kindskopfgrosses rechtes Ovarialkystom. Heilung durch kleinen Kotabscess gestört.

Nr. 569. K. G., 62 J. Nullipara. Vor 8 Jahren Exstirpation eines rechtsseitigen Ovarialtumors. Seit 2 Jahren neue, zunehmende Beschwerden. Laparotomie. Entfernung eines rechtsseitigen, intraligamentös entwickelten, papillären Ovarialkystoms. Glatte Heilung.

Nr. 749. K. W., 31 J. Nullipara. Vor 3 Jahren kleiner Ovarialtumor festgestellt. Seit 4 Wochen heftige Leibschmerzen. Laparotomie. Exstirpation eines linksseitigen cystischen, multiloculären Ovarialkystoms mit Stieldrehung. Glatte Heilung.

Nr. 1043. E. G., 14j. Kind, noch nicht menstruiert. Laparotomie. Entfernung eines grossen, multiloculären linksseitigen Ovarialkystoms. Glatte Heilung.

Nr. 1332. S. O., 29j. Frau. 2 Aborte. Vor 2 Monaten Abort, seitdem wegen Leibschmerzen und Fieber bettlägerig. Laparotomie. Exstirpation eines linken verjauchten Ovarialkystoms. Tamponade der Wunde. Gute Heilung per secundam.

Nr. 1402. J. R., 36 J. III-para. Laparotomie. Exstirpation eines vereiterten Ovarialkystoms. Glatte Heilung. Im Eiter Staphylococc. pyog. albus.

Nr. 1484. K. Sch., 46 J. Nullipara. Seit langer Zeit Beschwerden im Leib. Seit 4 Wochen enorme Oedeme der Beine. Laparotomie. Entfernung eines 17 Pfund schweren Cystoadenoma ovarii multiloculare colloides mit Ascites. Geheilt entlassen.

Nr. 1571. D. M., 34 J. IV-para. Seit 7 Jahren Zunahme des Leibes beobachtet. Laparotomie. Doppelseitige Kastration wegen kindskopfgrossen Cystoma ovarii sinistr. und cystischer Degeneration des rechten. Glatte Heilung.

Nr. 1594. K. Sch., 48 J. Multipara. Seit 1½ Jahren Stärkerwerden des Leibes beobachtet. Beschwerden beim Wasserlassen. Enorm vergrössertes Abdomen. Laparotomie. Exstirpation eines Myxo-

fibroma lymphangiectaticum. Am 8. Tage 2. Laparotomie wegen Ileus zur Lösung einer Darmadhäsion. Dann Heilung.

Nr. 1677. M. H., 56 J. XI-para. Seit 10 Jahren dicker Leib. Vor 3—4 Wochen starke Schmerzen. Erbrechen, Empfindlichkeit des Leibes. Laparotomie. Entfernung eines kopfgrossen, um seinen Stiel gedrehten Ovarialkystoms. Glatte Heilung.

Nr. 1731. M. E. Z., 68 J. Multipara. Seit Frühjahr geschwollene Beine und Schmerzen im Leib. Urin- und Stuhlbeschwerden. Laparotomie. Entfernung eines kopfgrossen, linksseitigen Ovarialkystoms. Am 2. Tage Ileuserscheinungen. Wiedereröffnung der Bauchhöhle, Lösung einer adhärenten Darmschlinge am Ligaturstumpf. Dann glatte Heilung.

Nr. 1756. K. K., 62 J. I-para. Seit 10 Jahren Menopause. Seit ca. 5 Monaten starke Beschwerden. Leib enorm aufgetrieben. Laparotomie. Lösung eines grossen rechten Ovarialkystoms aus zahlreichen Verwachsungen mit dem Darm. Exstirpation. Exitus am 5. Tage an Pneumonie. Obduktionsbericht: Pneumonie des unteren Teiles des linken Ober- und des ganzen linken und rechten Unterlappens. Alte pleuritische Verwachsungen. Peritonitis fibrosa. Leichte Nephritis interstit. dextr.

Nr. 2097. K. L., 44 J. Nullipara. Vor 4 Wochen plötzliche Erkrankung mit Leibschmerzen. Laparotomie. Entzündliche rechte Ovarialcyste mit ausgedehnten entzündlichen Verwachsungen mit den umliegenden Organen. 3/4 Liter Eiter durch Incision des Tumors entleert. Tumor lässt sich nicht isolieren. Sackwand in die Bauchwunde eingenäht. Glatter Verlauf. Heilung durch Granulationsbildung.

Nr. 2321. M. Tr., 28 J. II-para. Seit 9 Monaten Schmerzen im Leib. Beiderseits Cystoma ovar. Laparotomie. Rechts Stieldrehung, Entfernung des Ovariums. Links konservative Resektion. Heilung p. p.

Nr. 2340. M. J., 39 J. IV-para. Seit einigen Wochen Urinbeschwerden. Vor 14 Tagen Thrombophlebitis am linken Oberschenkel. Laparotomie. Entfernung eines kindskopfgrossen, einkämmerigen Kystoms. Am 12. Tage plötzlicher Exitus an Lungenembolie. Die Embolie stammten von einer Thrombose der Vena saph. magna sinistr. In den Venen des Operationsgebietes, das reaktionslos ist, keine Thrombosen!

Nr. 2395. J. Scher., 54j. VIII-para. Seit 2 Jahren zunehmende Schwellung des Leibes. Seit einer Woche starke Leibschmerzen. Per laparot. doppelt kindskopfgrosses, 5 l hämorrhagische Flüssigkeit enthaltendes, linksseitiges Ovarialkystom mit Stieldrehung entfernt. Heilung glatt.

β) Vaginale Operation (1 Fall).

Nr. 708. K. Str., 26j. VIII-para. Seit 2 Jahren Schmerzen im Unterleib. Exstirpation einer über 1/2 l Flüssigkeit enthaltenden linksseitigen Ovarialcyste durch hintere Colpotomie. Glatte Heilung.

c) Sarkome (2 Fälle).

Nr. 2481. E. B., 25j. Multipara. Kränkliche tuberkulöse Pat. mit Missbildung beider Füsse. Seit 1/2 Jahr rascher Dickerwerden des Leibes unter zunehmenden Beschwerden. Laparotomie. Exstirpation des 3.5 kg schweren rechtsseitigen Ovarialtumors durch ziemlich ausgedehnte Darmadhäsionen erschwert, linkes Ovarium ebenfalls erkrankt wird mitexstirpiert. Mikrosk. Diagnose: Alveoläres Sarkom des Ovariums. Glatte Heilung der Bauchwunde. Rekonvalescenz durch leichte Thrombophlebitis an der rechten Wade gestört.

Nr. 2511. K. E., 68j. I-para. Seit 26 Jahren Menopause. Seit 1/4 Jahr rasch wachsende Geschwulst im Leibe. Starke Beschwerden. Laparotomie. Ueber kindskopfgrosser Ovarialtumor exstirpiert. Operation durch zahlreiche Verwachsungen mit Darm und Blase sehr kompliciert. Wegen Blutung der Adhäsionen ausgedehnte Tamponade der Wundtiefe. Schluss durch Granulationsbildung. Nach 6 Wochen Entlassung. Mikroskop. Diagnose: Sarcoma ovarii dextr.

d) Carcinoma ovarii (4 Fälle, 4 †).

Nr. 1041. K. W., 50j. VII-para. Menses schon seit langer Zeit reichlich. Seit ca. 5 Wochen stärkere Auftreibung des Leibes. Urin- und Stuhlbeschwerden. Hochgradige Anämie. Laparotomie: Castratio duplex, rechts kindskopfgrosser höckeriger Ovarialtumor. Diagnose: Carcinoma ovarii. Am 5. Tage Exitus. Grosses gallertiges Cardiacarcinom. Multiple mesenteriale und omentale Metastasen. Ovarialtumoren vielleicht ebenfalls metastatisch.

Nr. 1548. Fr. Sch., 48j. VI-para. Seit 4 Monaten Unterleibsschmerzen mit starker Verstopfung. Seit 14 Tagen bettlägerig. Abnorme schmerzhafte Spannung des Leibes. Vaginal grosser Tumor palpabel. Laparotomie: Ovariotomia duplex. Enukleation des rechten Ovarialtumors wegen ausgedehnter Verwachsungen sehr erschwert. Einige Stunden nach der Operation Wiedereröffnung des Bauches wegen diffuser Nachblutung aus Adhäsionen, die nach Jodoformgazetamponade stand. 3 Tage nach der Operation Pneumonie. Exitus am 9. Tage. Obduktion. Primäres Gallenblasencarcinom nach Cholelithiasis. Metastasen in Leber, Peritoneum, Niere etc., keine Peritonitis. Myodegeneratio cordis. Thrombose im Gebiete beider Pulmonalarterien. Zerfallene Thromben und ausgedehnte Infarktbildung mit ausgedehnter Einschmelzung und weniger ausgedehnt im linken Unterlappen. Emphysem. Oedem. Bronchitis.

Nr. 1924. H. Z., 59j. Multipara. Seit ca. 1 Jahre Beschwerden im Leibe, zunehmender Umfang. Seit 4 Wochen starke Schmerzen. Probelaparotomie: Entleerung von sehr reichlichem Ascites. Diagnose: Carcinoma ovarii sinistr. mit Metastasen. Exitus an hypostat. Pneumonie am 7. Tage post operat. Obduktion: Carcinoma ovarii sinistri. Dissemination von Metastasen auf das ganze Peritoneum, grosses Netz und rech-

tes Ovarium. Peritonitis serofibrinosa. Myodegeneratio cordis. Bronchitis, Lungenödem. Hypostase im linken Unterlappen. Gallensteine.

Nr. 2482. Chr. N., 49j. Nullipara. Seit 2 Jahren Menopause. Seit 1/2 Jahr allgemeine Schwäche. Schmerzen im Unterleib. Diagnose: Carcinoma uteri mit Uebergreifen auf die Adnexe. Vaginale Uterusexstirpation. Dabei zeigt sich, dass die Tumoren im wesentlichen Metastasen an den Eierstöcken und im Douglas sind. Am 6. Tage Exitus an allgemeiner Kachexie. Obduktion. Carcinoma ventriculi an der hintern Wand, mit Carcinommetastasen im ganzen Peritoneum und sämtlichen Baucheingeweiden. Hypostase und Oedem der Unterlappen.

Extrauterin-Graviditäten (2 Fälle).

Nr. 430. M. Sch., 25j. I-para. Vor 8 Monaten letzte Periode. Seit 6 Monaten wieder Periode mit heftigen Leibschmerzen. Seitdem kontinuierlich krank. Leib ausserordentlich schmerzempfindlich, namentlich nach der Blinddarmgegend zu. Klin. Diagnose: Maligne Degeneration eines Uterustumors? Kombination mit Gravidität? Extrauteringravidität? Laparotomie. Extraktion eines 5monatlichen, stark macerierten Fötus. Tamponade der Höhle. Heilung durch Granulationsbildung.

Nr. 1601. R. B., 25j. Nullipara. Seit 10 Monaten verheiratet. Seit 10 Wochen keine Perioden. Seit 5 Wochen heftige Leibschmerzen, Stuhl- und Urinbeschwerden. 2 Tumoren im Becken palpabel. Einer durch Sondierung als Uterus nachweisbar. Diagnose: Graviditas extrauterina? Laparotomie. Exstirpation eines mit Coagula gefüllten, allseitig fixierten Sackes. Dabei Resektion eines 6 cm langen Dünndarmstückes wegen ausgedehnter Verwachsungen und Einreissen eines Mesenterialstückes erforderlich. Vereinigung der Darmlumina mit Murphyknopf. Anatomische Diagnose: Rechtsseitige Tuborgravidität mit Berstung und Hämatocelenbildung. Heilung.

Verschiedenes (7 Fälle).

Nr. 256. K. H.. 25 J. Hat seit 4 Monaten nach Abort Fluor, jetzt Ulcus port. uteri und Gravidität in 2—3. Monat. Operativ. Eingriff abgelehnt.

Nr. 2233./2244./2419. 3 Fälle mit hyst. Unterleibsbeschwerden ohne positiven Befund irgendwelcher patholog. Veränderungen der Genitalien; auf intern. Klinik verlegt.

Nr. 2154. K. E., 42 J. Unterleibsbeschwerden; Untersuchung ergiebt wahrscheinlich Ovarialtumor. Diagnose ohne Narkose wegen zu starker allgemeiner Adiposität genau nicht festzustellen. Nebenbei Zeichen tertiärer Lues, deshalb nach Jodkalikur auf später bestellt. Nachoperation nach vaginaler Uterusexstirpation.

Nr. 634. M. M., 39 J. Cf. Jahresbericht 1899 Nr. 1938 pag. 178. Seit einiger Zeit erschwerter Stuhlgang, in letzter Zeit fast völlige Stuhlverstopfung. Jetzt druckempfindliche über wallnussgrosse, dem rechten

Ovarium entsprechende fluktuierende Geschwulst, die sich nach Incision als eine Ovarialcyste in zurückgebliebenem rechten Ovarium erweist. Später Heilung.

Nr. 1704. K. K., 49 J. Vor Jahren ausserhalb vaginale Uterusexstirpation ausgeführt. Kommt jetzt mit einem Abscess in der vaginalen Narbe her, der bei Incision stinkenden Eiter entleert. Heilung.

B. Mamma.

(Bearbeitet von Dr. Würth v. Würthenau.)

(52 Fälle; 1 M., 51 W., 0 †.)

A. Entzündungen.

(10 Fälle.)

Akute: Mastitis puerperalis (10 Fälle).

In allen Fällen handelte es sich um Erkrankungen nach dem Wochenbett, nachdem das Kind einige Tage bis einige Wochen gestillt war. Die Behandlung bestand in radiären Incisionen und entsprechenden Gegenincisionen mit ausgiebiger Drainage mit Gummidrainröhren bezw. Jodoformgazestreifen. In den ersten Tagen nach der Incision feuchte Verbände mit Suspension der Mamma, später trockene bezw. Salbenverbände. Alle Fälle heilten ohne weitere Komplikationen. Im Ganzen kamen 10 Fälle (Nr. 772. 895, 1256, 1578, 1931, 2000, 2172, 2232, 2332 und 2380) in Behandlung.

B. Tumoren.

(42 Fälle; 1 M., 41 W.)

a) Gutartige (6 Fälle).

Nr. 202./412./1591./1795 vier Fälle im Alter von 22—51 Jahren bemerkten im Verlaufe der letzten Monate eine kleine derbe, stets grösser werdende Geschwulst, die sie wegen Angst vor Brustkrebs zur Operation veranlasst. Die Enukleation der Fibroadenome geschah teils in Narkose, teils unter Schleich'scher Anaesthesie. In allen Fällen trat Heilung p. p. ein. Besonders erwähnt werden müssen folgende Fälle.

Nr. 255. 28j. Mädchen, das seit 1/2 Jahre einen Tumor in der rechten Brust bemerkt. Da eine Schwester mit 35 Jahren an Mammacarcinom gestorben war, wurde energisch die Amputatio mammae verlangt und ausgeführt. Heilung.

Nr. 2444. 39j. Fräulein mit linksseitigem Fibroadenoma mammae. Enukleation des Tumors, sowie Castratio duplex und Resectio proc. vermi-

formis. Näheres siehe Adnextumoren.

b) Maligne Tumoren (36 Fälle; 1 M., 35 W.).

α) Sarkom (2 Fälle; 1 M., 1 W.).

Nr. 299. 35j. Mann (Wagenwärter) bemerkte vor 8 Wochen ein nicht schmerzhaftes Knötchen in der r. Brust. Dieses wuchs rasch zu einem faustgrossen Tumor an. Es wurde eine Amputatio mamae mit Eventratio axillae ausgeführt und primäre Heilung erzielt. Mikroskopische Diagnose: Alveoläres Sarkom mit Hämorrhagieen.

Nr. 310./808. 30j. VI-para, die 4 Kinder gestellt hat und in 8 Monaten gravide ist, bemerkte im August 1899 eine leichte Schwellung in der linken Mamma. Während der jetzigen Gravidität trat stärkere Schwellung ein, namentlich nachdem im November 1900 eine Trauma die linke Brust getroffen hatte. Jetzt kindskopfgrosser weicher Mammatumor, der in toto unter Fortnahme des grössten Teiles des Pectoralis mit dem Thermokauter abgetragen wird. Die mikroskopische Diagnose lautete Sarcoma mammae. Der grosse Defekt wurde bei guter Granulation 14 Tage später durch Thiersch'sche Transplantation zur Heilung gebracht. 8 Wochen später kommt die sehr kachektisch aussehende Patientin wieder mit inoperablen Metastasen in der Wirbelsäule und Leber. Arsenbehandlung empfohlen.

β) Carcinome (34 Fälle).

1. Erstmalige Operationen.

Im ganzen 23 Fälle, von denen der jüngste 31, der älteste 86 Jahre zählte. Das Durchschnittsalter würde ca. 67 Jahre ergeben. Die ausgeführte Operation bestand im allgemeinen in ausgedehnter Umschneidung des Tumors im Gesunden unter Fortnahme der gesamten Mamma, des grössten Teiles des Pectoralis maior und gründlicher Ausräumung der Achselhöhlen und Infraklavikulardrüsen. Unterbindung der Gefässe mit Catgut, Hautnaht mit Seide, teils Knopfnähten, teils fortlaufenden Nähten. In allen Fällen ist die Diagnose durch mikroskopische Untersuchung erhärtet. Operation sonst wie früher.

Nr. 259. J. R., 53 J. 3 normale Partus; selbst gestillt, einmal Mastitis rechts. Seit 8 Jahren Menopause, seit 1 Jahre wieder fast anhaltende Blutungen und Ausfluss. Seit 2 Monaten Tumor in der rechten Mamma. Jetzt wallnussgrosses Carcinoma mammae mit starker Drüsenschwellung in der rechten Achselhöhle. Typische Amputation; Dilatation und Curettement des Uterus. Aetzung des Carcinoma uteri mit 15 % Chlorzinkgaze. Mikroskop. Diagnose: Carcinoma mammae. Carcinoma uteri. Vaginale Uterusexstirpation in Aussicht genommen.

Nr. 297. E. B., 57 J. Phtisisch hereditär belastet. 3 Partus, Kinder

gestillt. Nie Mastitis. Seit Jahren ein kleiner Knopf in der linken Brust, der sich in letzter Zeit zu einem fast faustgrossen, dem Pectoralis aufsitzenden Tumor entwickelte. Exstirpatio mammae mit Pectoralis maior und zum Teil auch minor. Ausgedehnte Drüsenausräumung. Hautdefekt durch Transplantation nach Thiersch geschlossen. Heilung.

Nr. 440. K. A., 55 J. Multipara. Nie gestillt, nie Brustdrüsenentzündung. Seit 2 Monaten ziemlich rasch wachsende Geschwulst in der linken Mamma. Apfelgrosses Carcinom. Typische Operation mit Entfernung des Pect. maior. Heilung.

Nr. 465. L. Ch., 75 J. Sonst nie krank. Seit ca. 8 Monaten Tumor in der linken Brust, jetzt unregelmässiges, höckeriges Mammacarcinom. Typische Operation. Heilung.

Nr. 652. K. K., 34 J. Steril verh. Nie Brustentzündungen. Seit 1 Jahr Knoten in der linken Brust, der zu kindsfaustgrossem Tumor anwuchs. Starke Schmerzen! Drüsenmetastasen. Typische Operation mit partieller Entfernung des Pectoral. maior. Heilung.

Nr. 824. H., 62 J. 4 Kinder; nie gestillt, keine Brustentzündung. Seit $^1/_2$ Jahre schmerzhafte Knotenbildung in der linken Brust, jetzt wallnussgrosses Carcinom. Typische Operation. Heilung.

Nr. 1016. M. K., 63 J. Multipara; alle Kinder gestillt. Niemals kranke Brust. Seit $^3/_4$ Jahren langsam wachsender, schmerzloser Mammatumor; geschwollene Achseldrüsen. Typische Operation. Starke Zusammenziehung des Hautdefektes verursacht kleine Hautnekrose. Heilung durch Granulation.

Nr. 1235. M. C., 50 J. 6 Kinder, gestillt? Seit Herbst schmerzhafter, grösser werdender Tumor in der rechten Brust. Jetzt hühnereigrosses, verschiebliches Carcinom. Typische Operation mit Schonung des Pectoralis. Heilung.

Nr. 1279. H. K., 57 J. 10 Partus, jedes Kind wurde 3—4 Wochen lang gestillt. Nie Brustentzündung. Seit ca. $^1/_4$ Jahre in der rechten Brust kleiner, schmerzhafter Tumor, der jetzt ein kleinhühnereigrosses Carcinom darstellt mit Drüsenmetastasen. Typische Operation. Glatter Verlauf.

Nr. 1311. Pf. B., 47 J. Multipara. Seit ca. 1 Jahr derber Tumor in der linken Brust, wenig schmerzhaft. Jetzt apfelgrosses Carcinom. Operation in üblicher Weise mit Wegnahme der Pectoralfascie und Erhaltung des Pectoralis. Glatter Verlauf.

Nr. 1328/2043. Fr. L., 36 J. Multipara; Kinder gestillt. Seit ca. $^3/_4$ Jahren kleiner Knoten in der linken Brust. Jetzt kleiner Scirrhus. In der rechten Brust ebenfalls kleine Infiltration. Tumor? Links typische Amputatio mammae. Glatter Verlauf. Wiedereintritt ein halbes Jahr später; es findet sich in der rechten Brust ein haselnussgrosser, derber Scirrhus. Typische Operation. Glatter Verlauf. Links glatte Narbe.

Nr. 1509. S. F., 86 J. 10 Partus, nie Mastitis. Seit 4 Jahren be-

merkt Pat. einen schrumpfenden Tumor in der linken Mamma. Jetzt ca. wallnussgrosser Tumor, der die Haut stark runzelnd einzieht. Sehr ausgedehnte, geschwollene Achselhöhlendrüsen. Typische Operation mit vollständiger Resektion des Pectoralis. Resektion der Vasa thorac. Glatter Verlauf.

Nr. 1593. L. Bl., 49 J. II-para. Februar 1900 rechtsseitiger Mammatumor zuerst entdeckt. Bei langsamem, aber lentikulärem Wachstum zunächst lange Zeit nicht zur Operation geraten. Jetzt ulcerierter Tumor im Gebiet des rechten Warzenhofes. In der Nachbarschaft, in Cutis und Subcutis mehrere kirschgrosse Knoten. Gynäkologisch: Kystom des rechten Ovariums festgestellt. Exstirpation der rechten Mamma mit Thermokauter. Später Transplantation nach Thiersch. 1/2 Jahr später Recidiv nach der Achselhöhle zu und Tumor in der linken Mamma.

Nr. 1615. Fr. R., 59 J. Mutter an Gebärmutterkrebs gestorben. Seit 3 Jahren Menopause. Seit 3 Wochen Knoten in der linken Brust. Ablatio mammae sinistrae mit Pectoralfascie und oberen Muskelbündeln. Glatte Heilung. Drüsenausräumung aus der Achselhöhle.

Nr. 1618. Th. B., 31 J. Alte Scrophulose; jetzt zum 9. Mal gravide. Kinder gestillt. Nie böse Brust. Seit 1/2 Jahr apfelgrosser Tumor der rechten Brust mit deutlich vergrösserten Achselhöhlendrüsen. Typische Operation. Glatter Verlauf.

Nr. 1670. D., 55 J. Seit 28 Jahren Tumor der rechten Mamma bemerkt, in den letzten Wochen rasches Wachstum. Schmerzen seit ca. 6 Wochen. Diabetes insipid. Scirrhus mammae, mit axillaren und infraclavicularen Drüsenmetastasen. Typische Operation. Glatter Verlauf.

Nr. 1697. E. W., 59 J. Hereditär phthisisch belastet. 15. Partus. Seit mehreren Jahren Schmerzen in der linken Brust. Seit 1/2 Jahr Knoten bemerkt. Jetzt gänseeigrosser Tumor mit thalergrosser Ulceration. Oberarm links oedematös. Typische Operation. Glatter Verlauf durch vorübergehende Nahteiterung gestört.

Nr. 1770. C. B., 54 J. 4 Partus, keine Mastitis. Seit 3/4 Jahren Tumor der rechten Brust. Jetzt faustgrosser in Ulceration übergehender, beweglicher Tumor; sehr reichliche Achselhöhlendrüsen-Metastasen. Typische Operation: Nerv., Art. und Ven. thorac. mit entfernt. Wundheilung durch vorübergehende Eiterung gestört. Mit granulierender Wunde entlassen.

Nr. 2161. W. K., 52 J. Beide Eltern angeblich an Leberkrebs gestorben. 3 Partus. Kinder gestillt. Vor 18 Jahren Knoten in der linken Brust, der nach Belladonna schwand. Jetzt in der linken Mamma wallnussgrosser Tumor. Typische Operation. Glatter Verlauf. Mai 1902 kein Recidiv. Leidet an schwerer Psychose. Juli recidivfrei.

Nr. 2221. B. L., 51 J. 3 Partus, keine Mastitis. Seit 8 Wochen kleiner, harter Knoten in der rechten Brustwarze, jetzt kirschgrosser Tumor. Typische Operation. Glatter Verlauf.

Nr. 2237. Fr. A., 64 J. 6 Partus, letzter vor 25 Jahren. Seitdem Blasenscheidenfistel. Kommt wegen eines seit Sommer ständig wachsenden Mammatumors rechts, der Apfelgrösse erreicht hat. Operation in üblicher Weise mit Entfernung des Pectoralis. Der grosse entstandene Hautdefekt wird durch Thiersch'sche Transplantationen gedeckt. Heilung ohne Komplikation. Bei der Entlassung Arm leicht oedematös.

Nr. 2350. K. G., 53 J. 8 Partus; keine Mastitis. Seit Sommer Schmerzen in der l. Mamma. Vor 8 Tagen vom Arzte Tumor konstatiert. Jetzt apfelgrosser verschieblicher Mammatumor. Typische Operation. Glatter Verlauf.

Nr. 2403. M. G., 53 J. Schwester mit 30 Jahren an Carcinomrecidiv gestorben. Nullipara. Vor 4 Wochen linksseitiger schmerzhafter Mammatumor bemerkt, jetzt wallnussgrosser derber scirrhöser Tumor. Operation mit Erhaltung des Pectoralis. Glatter Verlauf

2. inoperable Fälle (2 Fälle).

Nr. 1198. M. K., 72 J. Seit 3/4 Jahren wallnussgrosser Tumor, der r. Mamma. Jetzt fest aufsitzender Carcinomtumor mit ausgedehnten lenticulären Knoten und Drüsenmetastasen. Salbenverbände, Arsen empfohlen.

Nr. 1836. Ch. Schl., 40 J. Grosser Carcinomtumor in der rechten Brust mit ausgedehnten, z. T. mit der Haut verwachsenen Axillar-, Infra- und Supraclaviculardrüsen. Beschwerden im Wesentlichen von den supraclavicul. Drüsen ausgehend. Solut. Fowleri.

3. Recidive (9 Fälle).

Nr. 126. E. Sch., 47 J. Vgl. Jahresbericht 1900 S. 201 Nr. 1896 kommt wegen Recidiv. Ausgedehnte Abtragung mit Thermokauter, später auf die gut granulierende Wunde Transplantation nach Thiersch. Heilung.

Nr. 691. K. K., 47 J. Vergl. Jahresbericht 1900 S. 198 Nr. 208. Kommt jetzt mit inoperablen Metastasen im Pectoral., in der Supraclaviculargrube und Pleura. Arsen.

Nr. 1500. L. B., 48 J. Vgl. Jahresbericht 1900 S. 201 Nr. 1877. Nach ca. 8 Monaten trat in der Narbe eine neue Geschwulst auf, die jetzt zu einem hühnereigrossen, den Rippen festaufsitzenden Tumor angewachsen ist. Pleurareizung. Wahrscheinlich schon Metastasen in Pleura und Lungen. Viel Husten. Injektionen von Mirmolo sehr schmerzhaft, ohne sichtbaren Erfolg. Später Injektionen von Acid. carbol. liquef. Mit Arsenkur in weitere hausärztliche Behandlung entlassen.

Nr. 1772. W. O., 60 J. Vor 11 Jahren ausserhalb der Klinik Mammaamputation wegen Carcinom. Jetzt kindsfaustgrosses Recidiv. Exstirpation mit Pectoralis. Drüsenausräumung aus der Achselhöhle.

Nr. 1976. Chr. B. Vgl. J.-B. 1900 S. 200 Nr. 1402. Kommt nach 1 1/2 Jahren mit einem kleinen Recidivknötchen in der Narbe. Excision. April 1902 Dauerheilung. Dagegen wegen Carcinoma mammae der an-

dern Seite Wiederaufnahme. Operation.

Nr. 2029. 47 J. Vor 2 Jahren Amputatio mammae ausserhalb der Klinik. Seitdem 3 Recidivoperationen. Kommt jetzt mit multiplen Hautrecidiven hierher. Ausgedehnte Operation mit Ausräumung von Achselhöhle, supra- und infraclavicularen Drüsen. Grosse Transplantation. Kommt 1/2 Jahr später wieder mit kleinen Knötchen im Pectoralisrest und der Achselhöhle. Will zur Operation herkommen.

Nr. 2119. L. R., 58 J. Vgl. J.-B. 1900 S. 201 Nr. 2143. Kommt 1 Jahr später mit Recidiv-Knoten im untern Narbenwinkel her, der mit der Rippe fest verwachsen ist. Exstirpation des Tumors mit teilweiser Resectio cost. V und VI.

Nr. 2507. J. S., 54 J., Vgl. J.-B. 1897 S. 168 Nr. 13./1551. und J.-B. 1900 S. 202 Nr. 156/2261. Kommt jetzt mit einem Knoten in der Supraclaviculargrube, ausgehend von der Narbe. Excision. Heilung.

Nr. 2556. J. G., 57 J. Ausserhalb vor 1/4 Jahre kleiner Knoten aus der r. Mamma exstirpiert. Jetzt lokales Recidiv mit Achseldrüsenschwellung. Typische Operation. Ausräumung der Drüsen, auch der der linken Achselhöhle, die sich mikroskopisch ebenfalls carcinomatös erweisen.

X. Becken und Rectum.

(Bearbeitet von Dr. Nehrkorn.)

Becken.

(31 Fälle; 19 M., 12 W., 4 †.)

I. Weichteile.

(12 Fälle; 9 M., 3 W., 1 †.)

A. Verletzungen.

(3 M.)

Nr, 1911. 35j. Mann. Kontusion der Reg. sacralis durch Sturz aus ca. 5 m Höhe. Bettruhe und Priesnitz. Heilung.

Nr. 276. 39j. Mann. Gutachten wegen alter Lendenquetschung. Objektiv. Befund negativ.

Nr. 306. 24j. Mann. 3 1/2 cm lange Stich-Schnittwunde im r. Glutaeus maximus. Aseptischer Verband. Heilung.

B. Entzündungen.

chronische 6 Fälle (4 M., 2 W.).

Kalte Abscesse, wahrscheinlich aller tuberkulöser Natur, ohne nachweislichen Knochenherd, bezw. Fisteln nach solchen Abscessen wurden beobachtet: 1 in der Reg. glutaealis subfascial (Nr. 204) 1 über dem Darmbeinkamm, zur Regio lumbalis gesenkt, 1 in der

Fossa ovalis femoris, 3 in der Regio iliaca. Soweit die Abscesse nicht schon eröffnet waren, bestand die Behandlung in Punktion und Injektion von Jodoformölemulsion, sowie in roborierender antituberkulöser Allgemeinbehandlung.

C. Tumoren.

(3 Fälle; 2 M., 1 W., 1 †.)

Carcinome 2 Fälle.

Nr. 266. 62j. Mann. Vor 3 Jahren Exstirpation eines papillären Blasencarcinoms, vor 2½ Jahr Recidivoperation, seitdem kein Recidiv mehr. Seit ca. 1 Jahr Geschwulstbildung am Anus, in letzter Zeit geschwürig zerfallend. — Handtellergrosse, knollige Geschwulst. — Exstirpation. Mikroskopisch: Plattenzellencarcinom mit Verhornung.

Nr. 312. 29j. Weib. Seit ca. 1 Jahr Geschwulstbildung am After, seit ½ Jahr linksseitige Leistendrüsenschwellung. — Gestielte wallnussgrosse derbe Geschwulst am vorderen Rand der Analöffnung, harter Drüsentumor mit nässender Fistel. Exstirpation des Tumors und der Drüsen. — Mikroskopisch: Verhornendes Epitheliom. — 1902 weitere Metastasen erst in Drüsen, dann in inneren Organen, Exitus.

Sarkome 1 Fall.

Nr. 416. 42j. Mann. 1897 Exstirpation pararectalen Myxosarkoms. Seit ¾ Jahren allmählich wachsendes Recidiv wiederum im pararectalen Fettgewebe. Exstirpation. Heilung.

II. Knochen.

(19 Fälle; 10 M., 9 W., 3 †.)

A. Verletzungen.

(2 M., 1 †.)

Nr. 491. 51j. Mann. Durch Sturz vom Wagen Fissur des l. Os ilei. Noch lange chronische Schmerzen und Beeinträchtigung der Arbeitsfähigkeit.

N. 2200. 70j. Mann. Seit ½ Jahr Diabetes mellitus. Unfall durch Herausstürzen aus seinem Wagen bei Durchgehen der Pferde. Zunächst Bewusstlosigkeit, später heftige Schmerzen der l. Unterbauchgegend. — Zertrümmerung der linken Beckenschaufel. Am 2. Tage Bronchitis, am 3. Pneumonie, am 4. starker Meteorismus. Exitus. Sektion ergab Einkeilung des Femurkopfes in den zersprengten Beckenknochen.

B. Entzündungen.

(14 Fälle; 6 M., 8 W., 1 †.)

Nr. 124. 20j. Mann. Akute Periostitis des linken Darmbeines

mit Abscessbildung. Incision. Heilung.

Nr. 2037. 16j. Mann. Subakute Osteomyelitis des linken Darmbeinkammes mit Abscess. Incision und Exkochleation. Heilung.

Nr. 868. 13j. Mädchen. Chronische Osteomyelitis der l. Beckenschaufel mit Abscess. Incision. Heilung. Gute Rekonvalescenz (cf. 1900 Nr. 367/1724 Osteomyelitis humeri et femoris).

Caries tuberculosa

a) des Os ischii 1 Fall.

Nr. 1461/2114. 10j. Knabe. Seit 1/2 Jahr Fisteln am Perineum. Sonde führt auf cariösen Knochenherd am Tuber ischii. Exkochleation und Thermokauterisation.

b) des Os ilei 1 Fall.

Nr. 578/700. 57j. Weib. Caries mit Abscessbildung über der linken Gesässgegend. Punktion und Jodoformölinjektion.

c) des Os sacrum 3 Fälle.

Nr. 682. 61j. Weib. Caries an der Vorderfläche des Sacrum mit Senkung in die Inguinalgegend. Incision und Drainage.

Nr. 2044. 27j. Weib. Eitersenkungen zur Regio pectinea und Regio trochanterica. Erst Punktion, später Incision und Drainage. Dauernd profuse Sekretion. Bestehende Gravidität normal beendet.

Nr. 2201. 16j. Junge. Mehrere secernierende Fisteln über dem Sacrum seit Operation vor 5/4 Jahren. Fistelexkochleation, Sequestrotomie. In wenig verändertem Zustand wieder entlassen.

d) der Articulatio sacro-iliaca 5 Fälle.

Nr. 75. 23j. Weib. Seit 1 Jahr rheumatische Beinschmerzen, seit ca. 1/2 Jahr Schmerzen in der Hüfte und daselbst Geschwulstbildung. Vor 3 Monaten Aufbruch der Geschwulst und seitdem starke Eiterung aus der Fistel, nach mehrmaliger Exkochleation und Resektion cariöser Knochenteile schliesslich Resektion fast der ganzen linken Sacrumhälfte und der Beckenschaufel. In den nächsten 2 Monaten unter profuser Eiterung der Wunde zunehmender Marasmus, der schliesslich zum Exitus führt. Sektion ergab amyloide Degeneration der inneren Organe.

Nr. 14. (1901 Nr. 112). 24j. Weib. Erkrankung seit ca. 1/2 Jahr. Senkungsabscesse in beiden Iliacalgruben. Incisionen, Gegenincisionen, Bäderbehandlung. Nach fast zweijähriger Behandlung in etwas gebessertem Zustand zur Kur nach Kreuznach verbracht. 2 Monate später zu Hause Exitus.

Nr. 169. 19j. Weib. Vor ca. 1 Jahr Eröffnung eines linksseitigen Psoasabscesses. Nach einigen Monaten Kongestionsabscesse an der Aussenseite des linken Oberschenkels und über dem Sacrum. Incision und Drainage. Ungeheilt entlassen.

Nr. 983. 27j. Mann (cf. 1899 Nr. 1614/2112). Vor 2 1/2 Jahren mit

Schmerzen in der Hüfte erkrankt. 1889 Incision eines Psoasabscesses und Streckverband wegen Coxitis. Jetzt subglutäaler Abscess, ausgehend von Caries sacro-iliaca. Resektion des Gelenkes. Mit heilender Fistel in Soolbad entlassen.

Nr. 1646. 22j. Weib. Schon vor 3 Jahren in Amerika Abscessspaltungen über dem Kreuz und in der Leistenbeuge. Mehrere stark secernierende Fisteln. Exkochleationen, Bäderbehandlung. Entlassung in infaustem Zustand.

e) des Os coccygis, 1 Fall.

Nr. 806. 33j. Mann. Vor 3 Jahren Abscess über dem Sacrum, der nach Incision ausheilte, jetzt Abscess am Steissbein. Incision und Resektion des cariösen Steissbeins. Heilung.

C. Tumoren.

(3 Fälle; 2 M., 1 W., 1 †.)

Sarkome, 3 Fälle.

Nr. 1462. 10j. Knabe Seit 10 Monaten an Grösse zunehmender Tumor der rechten Inguinalgegend. Knolliger kleinfaustgrosser Tumor, am Schambein fixiert. Exstirpation mit Resektion des Os pubis. Wegen Pulsschwäche Kochsalzinfusion in die Brusthaut. Dabei Verletzung der Pleura und adhärenten Lunge und nach ca. 10 Stunden Exitus durch Pneumothorax und Atelektase der Lunge. Mikrosk. Diagnose des Tumors: Myxochondro-sarcom.

Nr. 1812. 16j. Mädchen. Seit 2 Monaten ischiadische Schmerzen. Grosser Tumor der linken Darmbeinschaufel. Probepunktion ergiebt nekrotische Massen mit grossen Geschwulstzellen. Radikale Operation erscheint nicht ausführbar. Arsenkur.

Nr. 2186. 36j. Mann. Grosser Tumor in der Gegend der rechten Articulatio sacro-iliaca, inoperabel. Jodkalikur.

Rectum.

(78 Fälle; 60 M., 18 W., 6 †.)

A. Verletzungen.

(1 M.)

Nr. 1447. Mann, 19 J. Pfählungsverletzung durch Fall auf einen Hammerstiel. Schleimhautriss an der hinteren Cirkumferenz des Anus ohne Sphinkterverletzung. Desinfektion und Salbenverband. Heilung.

B. Entzündungen.

(23 Fälle; 20 M., 3 W.)

Furunkulöser Abscess ad anum. Nr. 1228. Spontaner Aufbruch. Heilung.

Grosser periproctitischer Abscess nach Typhus.
Nr. 1253. Mann, 18 J. Incision. Heilung.

Von 14 Mastdarmfisteln (13 M., 1 W.) waren 8 inkomplete, 7 äussere und 1 innere, 6 komplete. Bei 3 der letzteren bestanden zugleich grössere Abscesse und Infiltrate. Die Behandlung bestand in Spaltung mit messerförmigem Thermokauter auf der Hohlsonde, bei grösserer Ausdehnung des Processes zugleich in Exkochleation mit Thermokauterisation aller Gänge und Höhlen.

Tuberkulöse Abscesse wurden in 3 Fällen festgestellt (Nr. 205, 555, 903). In 1 Fall, in dem zugleich hochgradige Lungenphthise bestand, wurde von einer Operation abgesehen, in 2 Fällen wurde ausgiebig gespalten und thermokauterisiert.

Proctitis catarrhalis mit leichtem Analprolaps 1 Fall.
Nr. 1946. Heilung durch Diät und adstringierende Klysmen.

Strictura recti, 1 Fall.

Nr. 535. 30j. Frau. Frühere gonorrhoische Infektion wahrscheinlich, für Lues keine Anhaltspunkte. Seit ca. 3/4 Jahren hochgradige Obstipation. Entleerter Stuhl hat nur Bleistiftdicke, oft Bandform und zeigt blutige Streifen. Mit dem Finger eben erreichbare, von derben Schwarten umschlossene Striktur mit trichterförmigem Eingang; Resektion des strikturierten Darmstückes und Nahtanastomose, zugleich Exstirpation der linksseitigen verdickten Adnexe aus den dicken pelveo-peritonitischen Schwarten, die die ganze Operation sehr erschwerten. Glatte Wundheilung, gute allgemeine Rekonvalescenz. Anat. Diagnose wahrscheinlich auf Gonorrhoe zu stellen, mikroskopisch nichts Specifisches nachzuweisen.

Narbige Dammschrumpfung mit Inkontinenz des Sphincter ani.

Nr. 208. Weib, 27 J. Entstehung nach Spaltung periproctitischen Abscesses. Nach Dammplastik wesentliche Besserung.

Schmerzhafte Analnarben bei Neurasthenie.

Nr. 1265. Mann, 45 J. Wiederholte Operationen stets von Rückfällen gefolgt. Umschneidung der alten Narben und Mobilisierung des Rectum wieder ohne Erfolg.

C. Hämorrhoiden und Fissuren.

(16 Fälle; 11 M., 5 W.)

Hämorrhoiden wurden in 15 Fällen behandelt. In 7 Fällen geschah cirkuläre Excision und Naht mit Catgutknopfnähten, in 3 Fällen wurden die Knoten auf Langenbeck'scher Flügelzange mit dem Thermokauter abgetragen. Bei 1 Patienten, der mit entzündeten Hämorrhoiden aufgenommen wurde und zugleich an vorgeschrittener

Lungenphthise litt, wurde zunächst durch Umschläge mit essigsaurer Tonerde die Endzündung beseitigt, und dann, zur Vermeidung der Narkose, Behandlung mit Carbolinjektion in die äusseren Knoten eingeleitet. Es trat partielle Schrumpfung der Knoten ein und wesentliche Erleichterung des Stuhlgangs (Nr. 911). In 4 Fällen bestanden ausser den Hämorrhoiden Fissuren. Durch Excision trat Heilung ein. Zur Naht nach der Excision wurde im letzten Jahr ausschliesslich Catgut benutzt, da seine Resistenz sich als vollständig ausreichend erwies, um die Wundheilung zu sichern, und die immerhin schmerzhafte und zuweilen schwierige Extraktion der Fäden, wie sie die früher anscheinend zuverlässigere Naht mit Silkworm mit sich brachte, damit in Fortfall kam. Ein Fall von narbiger Striktur des Anus nach Thermokauterisation von Hämorrhoiden, ca. 3 Monate zuvor wurde durch cirkuläre Excision der Narben geheilt (Nr. 354).

D. Tumoren.

(34 Fälle; 26 M., 8 W., 5 †.)

a) Polypen 1 Fall.

Nr. 803. Mann, 24 J. Seit ca. 4 Jahren Hervortreten einer kleinen Geschwulst beim Stuhlgang beobachtet. Häufig geringe Blutungen. Kirschgrosser, gestielter Polyp der vorderen Rectalwand. Abtragung nach Ligatur des Stieles.

b) Dermoid 1 Fall.

Nr. 1994. Weib, 21 J. Apfelgrosses Dermoid im Septum rectovaginale. Vom Rectum aus exstirpiert. (Bearbeitet von Dr. Agnes Blum.)

c) Carcinome (32 Fälle; 25 M., 7 W., 5 †).

α) Radikaloperationen (17 Fälle; 15 M., 2 W., 3 †).

Resektion wurde in 2, Amputation in 15 Fällen ausgeführt. Die Resektionen wurden beide auf sacralem Wege gemacht mit Resektion des Steissbeines und untersten Kreuzbeinwirbels. Die Amputationen geschahen ebenfalls sämtlich nach der sacralen Methode und zwar 8mal ohne Knochentfernung, 13mal mit Exstirpation des Steissbeines und 1mal unter Fortnahme des Steissbeines nebst unterstem Kreuzbeinwirbel.

Das Peritoneum wurde in 10 Fällen eröffnet, in 7 konnte es unversehrt erhalten bleiben.

Die Vereinigung der Darmenden wurde bei den Resektionen in beiden Fällen durch cirkuläre Naht mit Catgut bewirkt. In 1 Fall trat primäre Reunio ein, im anderen entstand schon am zweiten Tage eine Dehiscenz der Naht.

In den Amputationsfällen konnte der Darm 14mal an Stelle des Anus eingenäht werden, nur in 1 Fall war Anlegen eines sacralen Afters erforderlich.

Exitus trat post operationem in 2 Fällen ein: 1mal am dritten Tage an Peritonitis, 1mal durch Kotphlegmone der Wunde und allgemeine Sepsis, in einem dritten Fall kam es zum Exitus 2 Monate nach Ausführung einer Recidivoperation an lokaler und multipler innerer Metastasenbildung.

Resektionen.

1. Nr. 1214. Mann, 52 J. Pat. hat seit vielen Jahren Hämorrhoiden und immer gelegentlich geringen Blutabgang beobachtet. Seit 8 Wochen entleerte sich reichlicher Blut, gemischt mit fetzigen und bröckeligen Massen. Hochsitzender, fixierter Tumor, dessen oberes Ende nicht zu erreichen ist. Sacrale Operation mit Resektion des 5. Kreuzbeinwirbels. Ausschabung des Darmes sehr erschwert durch hoch hinaufreichende Infiltration des Mesorectum, Stillung der Blutung aus der Haemorrhoidalis inferior schliesslich nur möglich durch Anlegen und Liegenlassen einer Richelot'schen Klemme. Während der Operation durch Einreissen des brüchigen Tumors Kotbeschmutzung der Wunde. Spaltung, aber Erhaltung des Sphinkters und der Ano-Rectalschleimhaut, Vereinigung der Darmenden durch cirkuläre Naht. Offene Behandlung. Bereits am nächsten Tage Wunde diphtherisch belegt. Darm auseinandergerissen. Durch Kotinfektion Sepsis der Wunde, Nekrose und Gangrän in der Wundumgebung. Exitus am 5. Tage. Sektion ergab ausser der lokalen Sepsis Peritonitis diffusa, in der Leber ausgedehnte Carcinommetastasen.

2. Nr. 1650. 53j. Mann. Seit ca. 1/4 Jahr Abgang von Blut und Schleim mit dem Stuhlgang, fast gar keine Schmerzen. Hochsitzender, ringförmiger, stark stenosierender, etwas verschieblicher Tumor. Mit Exstirpation des Steissbeins und unterstem Kreuzbeinwirbels Resektion des carcinomatösen Darmteiles in Ausdehnung von 9 cm. Cirkuläre Darmnaht mit Catgut in zwei Etagen. Tamponade, Haut-Silkworm-Nähte. — Glatte Wundheilung, gute Rekonvalescenz.

Amputationen.

3. Nr. 490. 33j. Weib. (Cf. 1900 Nr. 1266 und 1902 Nr. 408.) Vor ca. 3/4 Jahren Exstirpation eines Rectumgeschwüres, in dem Malignität nicht nachgewiesen wurde. Blutungen beim Stuhl bestand fort, in letzter Zeit Zunehmen der Schmerzen. — An der hinteren Wand breitbasig aufsitzender, polypöser Tumor. Gravidität im dritten Monat. — Amputatio recti. Peritoneum nur durch kleinen Einriss eröffnet. Lokal zunächst gute Wundheilung. Allmählich Ausbildung einer Hydronephrose rechts, zwei Monate post oper. Durchbruch eines mit urinösem Eiter gefüllten Abscesses in die Wunde und seitdem Bestehen einer Ureterfistel, deren

operativer Verschluss zweimal versucht wurde, aber nicht mit dauerndem Erfolg gelang. Ca. 2 Wochen nach Entstehen der Ureterfistel wurde künstlicher Abort eingeleitet und schliesslich durch Einführen grossen Kolpeurynters bewerkstelligt. Drei Monate nach der Amputatio recti wurde bereits lokales Recidiv festgestellt, später traten multiple Metastasen innerer Organe auf und Pat. kam Februar 1902 zum Exitus.

4. Nr. 500/1472. 40j. Mann. Seit 1/2 Jahr Blutabgang mit dem Stuhl, in letzter Zeit häufige quälende Tenesmen. Cirkuläres, wenig verschiebliches Ulcus, dessen obere Grenze eben erreichbar ist. Exstirpatio recti mit Resektion des 5. Kreuzbeinwirbels und Spaltung aber Erhaltung des Sphincters. — Rasche Rekonvalescenz, ziemlich gute Kontinenz. — Nach ca. 4 Monaten Wiederaufnahme mit lokalem, stenosierendem Recidiv. Exkochleation, später Colostomie. Exitus. Sektion: Multiple Metastasen in Drüsen und fast allen inneren Organen.

5. Nr. 512. 68j. Mann. Tiefsitzendes, schildförmiges, an der Prostata fixiertes Carcinom. Amputatio recti mit Resektion des Steissbeins und Eröffnung des Peritoneums. Am dritten Tage Exitus an Peritonitis.

6. Nr. 530. 44j. Mann. Mit dem Stuhl Eiterabgang, keine Blutungen. Geringe Beschwerden. Ulcus recti in Höhe der Prostata. Wegen vorausgegangener Hodentuberkulose Wahrscheinlichkeitsdiagnose auf Tuberculosis recti gestellt. Durch Probeexcision Carcinom festgestellt. Sacrale Amputation des Rectum ohne Eröffnung des Peritoneum mit Erhaltung des Sphincters. Gute Kontinenz.

7. Nr. 567. 49j. Weib. Seit 1/2 Jahr Obstipation und Blutabgang mit dem Stuhl. Tumor vom vorderen Analrande ins Rectum reichend, namentlich im Septum recto-vaginale entwickelt. Sacrale Exstirpatio recti mit partieller Resektion der hinteren Vaginalwand. Mikrosk. Diagnose: Epitheliom. Glatte Wundheilung bei festem Stuhl. Kontinenz. Nach 1/4 Jahr Recidiv im Septum recto-vaginale und Carcinom der Portio vaginalis. Exstirpation des Recidivs und Portio-Amputation. Gute Heilung.

8. Nr. 913. 66j. Mann. Seit 1/2 Jahr erschwerter Stuhlgang, erst seit einigen Wochen Blutabgang und Schmerzen. Tiefsitzendes, schildförmiges Carcinom der linken Wand. Sacrale Amputation ohne Eröffnung des Peritoneum. Glatte Wundheilung, aber sehr verzögerte allgemeine Rekonvalescenz. Keine Kontinenz.

9. Nr. 955. 56j. Mann. Seit langem bestehende Darmblutungen, stets auf Hämorrhoiden bezogen. In den letzten Monaten Blutungen stärker, keine Schmerzen. Tiefsitzendes, thalergrosses, schildförmiges, ulceriertes Carcinom. Sacrale Amputatio recti mit Resektion des Steissbeins, geringer Eröffnung und sofortigem Wiederverschluss des Peritoneum und Erhaltung des Sphincters. Nach einem Jahr gutes Allgemeinbefinden, vollständige Kontinenz.

10. Nr. 1014. 33j. Mann. Seit einem Jahr erschwerter Stuhlgang, Tenesmen, Blutstreifen. Abmagerung. Tiefsitzendes, verschiebliches, cir-

kuläres Carcinom. Exstirpation mit Resektion des Steissbeins ohne Eröffnung des Peritoneum. Glatte Heilung. Bei Entlassung nach 3 Wochen Kontinenz für festen Stuhl.

11. Nr. 1252. Mann, 24 J. Seit ca. 8 Wochen vermehrter Stuhldrang, seit 14 Tagen Abgang von Blut und Schleim. Fünfmarkstückgrosses, schildförmiges, zerklüftetes Carcinom mit Infiltration der Umgebung. Sacrale Amputation des Rectum mit Resektion des Steissbeins und Eröffnung des Peritoneums, erschwert durch hoch ins Mesorectum hinaufreichenden Drüsenstrang. Nach 4 Wochen bereits beginnendes lokales Recidiv. Weitere Operation verweigert. Mikroskop. Diagnose: Gallertcarcinom.

12. Nr. 1995. Mann, 60 J. Seit 9 Wochen Blut im Stuhl, allgemeine Kachexie. Tiefsitzendes, derbes Ulcus. Wegen Pulsarythmie Operation ohne Narkose, Beginn mit Schleich'scher Lokalanästhesie. Sacrale Amputatio recti ohne Eröffnung des Peritoneum, mit Erhaltung von Sphinkterfasern. Zunächst Kotfistel in der Wunde. Nach Schluss derselben schon in der 4. Woche gute Kontinenz.

13. Nr. 2284. Mann, 51 J. Seit ca. 3/4 Jahren Tenesmus, Diarrhöen, Blutabgang. Kachexie. Tiefsitzendes, cirkuläres Carcinom. Exstirpation ohne Eröffnung des Peritoneum. Glatte Heilung.

14. Nr. 2318. Mann, 53 J. Hochsitzender, strikturiender Tumor. Exstirpation mit Resektion des Steissbeins und Eröffnung des Peritoneum. Sacraler After.

15. Nr. 2326. Mann, 45 J. Seit einigen Monaten Behandlung auf Hämorrhoidalbeschwerden. Ausgedehntes Carcinom der vorderen Wand, an der Prostata fixiert. Sacrale Exstirpation ohne Eröffnung des Peritoneum. Wegen beginnender Phlegmone am zweiten Tag Entfernung aller Nähte und offene Behandlung. Heilung per secundam, langsame allgemeine Rekonvalescenz.

16. Nr. 2361. 62j. Mann. Seit ca. 1/2 Jahr vermehrter Stuhldrang und Blutungen. Tiefsitzendes, schildförmiges Carcinom der hinteren Rectalwand. Sacrale Amputation des Rectums ohne Eröffnung des Peritoneum. Glatte Heilung.

17. Nr. 2362. 26j. Mann. Seit 3 Wochen vermehrte Obstipation und Schmerzen beim Stuhl. Tiefsitzendes, strikturierendes, nach der Urethra hin fixiertes Carcinom. Exstirpation mit Steissbeinresektion und kurzer Eröffnung des Peritoneum. Gute Wundheilung. Mikrosk. Diagnose: Gallertcarcinom.

β) Recidivoperationen (4 Fälle; 2 M., 2 W.).

1. Nr. 170. 60j. Weib. Vor 3/4 Jahren Amputatio recti carcinomat. vaginalis. Oberhalb des Anus derbe Striktur, darüber ulceröse Carcinomhöhle. Hintere Vaginalwand durch Tumor vorgewölbt. Sacrale Exstirpation des Darmtumors nebst infiltrierter Umgebung und hinterer Vaginal-

wand. Peritoneum nur wenig eröffnet und alsbald wieder durch Naht geschlossen. Catgutnaht der Vagina. Glatte Wundheilung. Bei Entlassung nach 4 Wochen noch völlige Inkontinenz. Mikrosk. Diagnose: Cylinderzellencarcinom mit gallertiger Degeneration.

2. Nr. 725. 66j. Weib (cf. 1900 Nr. 1314). Dauernd Inkontinenz. Recidiv im Septum recto-vaginale. Exstirpation mit partieller Resektion der hinteren Scheidenwand. Faltung der vorderen Rectalwand und Perineoplastik. Glatte Wundheilung und gute Rekonvalescenz.

3. Nr. 1028. 62j. Mann. Vor 5½ Jahren Resectio recti carcinomatosi. Seit ca. 8 Wochen wieder erschwerter Stuhlgang und Schmerzen. Subsacral etwa wallnussgrosses, noch verschiebliches Recidiv. Exstirpation des Tumorknoten mit der benachbarten Rectalwand. Mobilisierung des Darmes durch breite Eröffnung des Peritoneum. Excision der Schleimhaut des distalen Rectumabschnittes und Einnähen des centralen Stumpfes in die Analhaut. Wundheilung und allgemeine Rekonvalescenz gut. Nach 1 Jahr Klagen über dauernde lokale Schmerzen.

4. Nr. 2215. 60j. Mann (cf. 1900 Nr. 926). Gutes Allgemeinbefinden. Nach hinten dicht über der Analöffnung nussgrosser, beweglicher Recidivknoten. Cirkuläre Excision. Heilung.

γ) Colostomien (5 Fälle; 3 M., 2 W., 1 †).

Als Voroperation für spätere Radikaloperation kam die Colostomie in keinem Falle zur Anwendung, in 4 Fällen musste sie gemacht werden bei hochgradiger Stenose durch inoperable Tumoren, in 2 Fällen wurde sie nach früherer Radikaloperation ausgeführt beim Auftreten inoperabler Recidive (cf. Radikaloperation Fall 4).

1. Nr. 83. 23j. Mann. Grosses Carcinom mit ausgedehnter Infiltration des Beckenbindegewebes und Fixation an der Prostata. Meteorismus. Colostomia sin., nach 4 Wochen wegen akuter Ileuserscheinungen mediane Laparotomie und bei Abknickung einer tiefen Dünndarmschlinge infolge carcinomatöser peritonitischer Adhäsionen Enteroanastomose zwischen Ileum und Colon transversum, side to side mit grösstem Murphyknopf. Allmählich zunehmender Verfall. Exitus ca. ¼ Jahr nach der letzten Operation. Sektion: Multiple innere Metastasen, Carcinosis peritonei.

2. Nr. 388. 61j. Weib. Seit ⅝ Jahren Beimengungen von Blut und Schleim zum Stuhl, zunehmende Obstipation. Hochsitzendes, am Sacrum fixiertes, stark stenosierendes, grosses Carcinom. Colostomie. Mit gut funktionierender Fistel entlassen.

3. Nr. 1066. 73j. Mann. Seit einigen Monaten Stuhlbeschwerden, in den letzten 14 Tagen mehrere starke Blutungen. Grosses fixiertes Carcinom mit sacralen und inguinalen Drüsenmetastasen. Nach der Colostomie hörten Blutungen und Schmerzen auf.

4. Nr. 1401. 27j. Weib. (Cf. 1900 Nr. 372). Vor ⅝ Jahren Re-

sectio recti. Stuhl dauernd angehalten, Entleerung meist durch die sacrale Fistel. Unterhalb der letzteren besteht starre narbige Stenose. Zunächst Bougierung. Bei Erfolglosigkeit derselben Narbenspaltung, durch die inoperables lokales Recidiv festgestellt wird. Exkochleation. Nach 13 Tagen Colostomie. Dieselbe funktioniert gut und bringt wesentliche subjektive Erleichterung.

5. Nr. 2256. 64j. Mann. Seit 3 Jahren Stuhlbeschwerden, seit 5 Tagen Ileus. Rectum durch ulceriertes Carcinom fast völlig obturiert. Colostomie. Exitus zu Hause wenige Tage nach der Entlassung.

δ) Nicht operierte Fälle (6 Fälle; 5 M., 1 W., 1 †).

In einem Falle wäre die radikale Exstirpation des hochsitzenden, aber beweglichen Tumors noch ausführbar gewesen, vom Pat. wurde aber jeder operative Eingriff abgelehnt (Nr. 1867, M. 65 J.). In 1 Fall wurde bei hochsitzendem Carcinom auf sakralem Wege eine Probeincision gemacht, die die Inoperabilität des Tumors feststellte. Pat. starb 2 Tage darauf an Peritonitis, wahrscheinlich infolge Perforation des stark ulcerierten Tumors (Nr. 329, M. 56 J. Keine Sektion). Bei 2 Patienten mit grossen fixierten, aber nicht stenosierenden Tumoren (Nr. 1369 und 2054, M. von 48 und 35 J.) und bei 2 Fällen, die nach früherer Radikaloperation mit regionären Drüsenmetastasen aufgenommen wurden (Nr. 620, W. 43 J., cf. 1898 Nr. 759 und Nr. 1448, M. 64 J.) wurde von jeder weiteren Operation Abstand genommen.

E. Varia.

(4 Fälle; 2 M., 2 W., 1 †.)

Atresia ani completa.

Nr. 2224. 2 Tg. Mädchen. Starker Meteorismus. Keine Andeutung von Anusbildung. Colostomie. Exitus nach 6 Stunden. Sektion ergab Cloakenbildung.

Strictura ani congenitalis.

Nr. 816. 7j. Knabe. Dauernde Auftreibung des Leibes. Stuhlentleerung spontan nur alle 2—3 Wochen. Plastik durch Längsspaltung des Ringes nach vorn und hinten und einer Haut-Schleimhautnaht. Herstellung völlig normaler Funktion.

Prolapsus recti.

Nr. 592. 74j. Weib. Ca. hühnereigrosser Prolaps. Radiäre Thermokauterisation. Heilung.

Fistula recto-vaginalis.

Nr. 1676./2404. 22j. Weib. Wegen Lues wiederholte Schmierkuren. Vor 6 Wochen I. Partus: Steissgeburt mit Zange. Seit 8 Tagen Schmerzen

am Damm, seit 4 Tagen Abgang von Flatus durch die Vagina. Zunächst nochmals Schmierkur, nach ca. 4 Monaten Wiederaufnahme: Spaltung der Fistel mit Thermokauter und sekundär plastischer Abschluss von Vaginal- und Rectalrohr und Perineoplastik. Heilung.

XI. Obere Extremitäten.

(Bearbeitet von Dr. Kaposi.)

(195 Fälle; 136 M., 59 W., 5 †.)

A. Verletzungen.

(69 Fälle; 58 M., 11 W., 1 †.)

1. Weichteilverletzungen (28 M., 4 W., 1 †).

a) Wunden (27 M., 2 M.).

α) Stich-, Schnitt-, Hiebwunden (11 M., 2 W.).

Nr. 2446. 50j. Frau. Nadel im Daumenballen. Extraktion nach Röntgenphotographie.

Zwei Stichverletzungen, nach denen Nervenlähmungen beobachtet wurde. Bei der einen war vor 7 Wochen durch einen Stich ober dem Schlüsselbein der Plexus brachialis verletzt worden. Bei der Operation wurde versucht, die Nervenstränge aus der derben Narbenmasse zu isolieren; bei der Entlassung war kaum Besserung der Lähmung zu konstatieren. Im zweiten Fall war ein Stich in den Oberarm eingedrungen; es bestand Radialislähmung; die Incision erwies aber, dass der Nerv intakt war, und nur durch den lang gelegenen Kompressionsverband, welcher wegen der Blutung angelegt worden war, der Nerv komprimiert und gelähmt war. Hier erfolgte nach 2 Monaten Heilung.

Nr. 268. 26j. Schmied. Dezember 1900 Stichverletzung des plexus brachialis. Lähmung des Deltoideus, Infraspinatus total. Supinator, Anconaeus IV partiell, Ulnarisgebiet, Triceps paretisch, partielle Sensibilitätsstörung unterhalb der Clavicula, am Ulnarrand des Vorderarms. Narbenincision. Massage. Kaum gebessert entlassen.

Nr. 2143. 20j. Maurer. Stichverletzung am linken Oberarm. Blutung stark. Esmarch'sche Binde. In der Klinik Unterbindung der Arteria collateralis radialis. Radialisgebiet gelähmt. Probeincision erweist den Nerven intakt, daher wohl Kompressionslähmung. Massage. Elektricität heilt den Kranken in 2 Monaten.

Schnitt- und Hiebverletzungen wurden 10 Fälle behandelt. 8mal mussten mehr minder ausgedehnte Sehnennähte gemacht werden. 1mal wurde, da es sich um einen halbverblödeten Epileptiker handelte. und die Verletzung schon eine alte war, von der Sehnennaht abge-

sehen. 2mal Naht grosser Nervenstämme und je 1mal Unterbindung der Arterie radialis und Ulnaris.

Nr. 327. 33j. Maurer. Verblödeter Epileptiker mit Schnittverletzungen an beiden Vorderarmen, Sehnen- und Nervenverletzungen. Keine Operation.

Nr. 351. 6j. Knabe. Schnittverletzung des rechten Zeigefingers vor 14 Tagen. Flexorensehne durchtrennt. Sehnennaht.

Nr. 362. 16j. Mädchen. 12 Wochen alte Schnittverletzung der Beugesehne des rechten Zeigefingers. Sehne retrahiert. Spaltung der Narbe. Naht des proximalen Abschnittes an das Periost.

Nr. 435. 33j. Knecht. Vor 3 Tagen Beilhieb der linken Hand. Unterbindung der Arteria radialis, Naht des Extensor pollicis brevis, Abductor longus und Palmaris longus. Heilung durch vorübergehenden Erguss ins Gelenk gestört.

Nr. 495. 22j. Metzger. 10 Tage alte Schnittwunde der Strecksehne vom linken Mittelfinger. Naht. Heilung p. pr. mit vorzüglicher Funktion.

Nr. 689. 48j. Taglöhner. Beilhieb vor 14 Tagen. Extensor pollicis longus durchtrennt, kommt jetzt mit Tendovaginitis. Spaltung. Heilung mit partieller Nekrose der Sehne. Später Sehnenplastik.

Nr. 861. 27j. Schuhmacher. Vor 5 Wochen Schnitt am linken Vorderarm an der Beugeseite, auswärts genäht, zunehmende Schwäche der Hand. Krallenstellung, Affenhand. Interrossei gelähmt, Opponens, Adductor pollicis fehlt. Sensibilität im Ulnaris- und Medianusgebiet gestört. Ulnaris nicht durchtrennt, aber in Narben eingebettet. Medianus durchtrennt, wird genäht. Nach 1 Woche in ambulante Behandlung der Nervenklinik.

Nr. 1642. 19jähr. Taglöhner. Strecksehnendurchschneidung durch schweren Stein. 2.—4. Strecksehne genäht, nachdem die bei der Aufnahme vorhandene Entzündung und Eiterung verschwunden war. Resultat tadellos.

Nr. 1761. 28j. Goldschmied. Glasschnittverletzung der Arteria ulnaris, der Beugesehnen 4 und 5, des Nervus ulnaris. Naht. Unterbindung. Heilung.

Nr. 2134. 38j. Uhrmacher. Suicidschnittwunde an der Volarseite der beiden Handgelenke. Pat. ist geisteskrank. L. Naht des Palmaris longus. Nach Heilung der Wunden auf die Irrenklinik verlegt.

β) Schussverletzungen (8 M., 1 † und zwar an Tetanus).

Nr. 155. 21j. Taglöhner. Zu Neujahr Schuss aus einem Terzerol in die linke Hand. Kommt 5 Tage später; tiefe, gerissene Wunde, dorsal und palmar am Grunde des 4. Fingers. Gangrän der beiden distalen Phalangen. Exartikulation des Fingers. Heilung per secundam.

Nr. 447. 26j. Steinhauer. Explosionsschuss beim Hochzeitsschiessen.

Zerfetzte Weichteilwunde am linken Thenar. Desinfektion. Glättung. Geheilt.

Nr. 492. 24j. Bäcker. Erhielt einen Revolverschuss in den rechten Arm. Einschuss am Deltoideus, Kugel sitzt (Röntgenbild) unter dem Pectoralis. Da keine Beschwerden, keine Operation.

Nr. 768. 27j. Schmied. Vor 2½ Monaten Schuss in die linke Hand mit Vogeldunst, auswärts viele Schrotkörner entfernt, kommt wegen Beschwerden in Daumen, Zeigefinger und Mittelfinger. 12 Schrote werden noch entfernt, dann Heilung.

Nr. 778. 20j. Taglöhner. Vor 8 Tagen Pistolenschuss in die linke Hand, kommt mit Hohlhandphlegmone. Incision. Verbände. Kugel nicht mehr in der Wunde. Gebessert entlassen.

Nr. 1536. 25j. Schmied. Schwere Sprengschusswunde der rechten Hand. Durch selbst fabriciertes Geschütz. Eisernes Rohr mit Pulver gefüllt, mit Cigarre entzündet. Starke Zerfleischung. 4. und 5. Finger müssen amputiert werden. Lange dauernde Phlegmone. Heilung mit schlechter Funktion.

Nr. 1934. 24j. Arbeiter. Vor 8 Tagen Schrotschuss in die linke Hand. Wunde wurde auswärts verbunden. Am 8. Tag Trismus. Bei Aufnahme ins Spital besteht auch Nackensteifigkeit. Opisthotonus. Bauchmuskel bretthart. Wunde weit erweitert. In derselben liegt noch der Papierpfropf und 2 Schrotkugeln; Thermokauterisation der Wunde. Behring'sches Antitoxin. 100 A. E. subkutan. Chloral, Natr. salicyl. Fortschreitende Verschlechterung. Tod schon am nächsten Tag.

Nr. 2546. 18j. Arbeiter. Pistolenschuss der linken Hand. Daumen und Zeigefinger der linken Hand sind gefetzt, Daumen bis auf die Grundphalanx abgerissen. Desinfektion. Glättung. Sekundäre Heilung.

γ) Maschinenverletzungen (8 M.).

Nr. 785. 24j. Säger. Eingeliefert wegen Kreissägeverletzung der linken Hand. Daumen und Zeigefinger fast vollkommen abgetrennt. Versuch der Sehnennaht. Finger werden aber gangränös, mussten entfernt werden; glatte Heilung.

Nr. 1585. 20j. Ziegelarbeiter brachte die linke Hand in eine Ziegelpresse. Zermalmung der Hand. Anfangs Versuch einer konservativen Behandlung. Wegen Gangrän Amputatio antebrachii. Heilung per secundam.

Nr. 1608. 18j. Landwirt. Futterschneidmaschinenverletzung der rechten Hand. Glatte Durchtrennung sämtlicher Metacarpen im Metacarpophalangealgelenk. Nach Desinfektion Abtragen der Köpfchen der Metacarpen. Primäre Naht. Heilt per primam.

Nr. 1637. 18j. Taglöhner. Abquetschung des 3. und 4. Fingers links durch eine Maschine. Primäre Exartikulation der beiden Finger im Interphalangealgelenk. Heilung per primam.

Nr. 1648. 43j. Arbeiter. Kreissägeverletzung. Rechte Hand quer durchschnitten. 2.—4. Finger mussten entfernt werden. Daumen und 5. Finger können erhalten bleiben.

Nr. 1939. 20j. Knecht. Frische Futterschneidmaschinenverletzung. Strecksehnen und Metacarpen der rechten Hand durchschnitten. Primäre Sehnennaht. Eiterung. Schliesslich Exartikulation des 4. u. 5. Fingers.

Nr. 2451. 18j. Ziegelarbeiter. Geräth mit der linken Hand in die Ziegelpresse. Zerquetschung der linken Hand. Amputation des 4. und 5. Fingers. Heilung mit schlechter Funktion.

Nr. 2454. 41j. Schweizer. Geräth in die Rübenmaschine. Ausgedehnte Zerreissung der Strecksehnen des 3., 4. und 5. Fingers, offene Fraktur der Metacarpen. Desinfektion, Glättung. Nach 6 Wochen mit schlechter Beweglichkeit des 3.—5. Fingers entlassen.

b) Verbrennungen (1 M., 2 W.).

Nr. 644. 2 Monate altes Kind erleidet durch Brand des Bettzeuges Verbrennungen 2. und 3. Grades im Gesicht, besonders aber ist die ganze rechte Hand 3. Grades verbrannt. Desinfektion, feuchte Verbände. Die rechte Hand fällt nach eingetretener Demarkation nach 4 Wochen nekrotisch ab. Transplantation des Stumpfes.

Nr. 995. 15j. Dienstmädchen. Verbrühung des rechten Armes mit kochendem Wasser vom Ellbogen nach abwärts, 2., zum kleinen Teil 3. Grades. Borsalbenverbände. Heilung.

Nr. 1111. 29j. Dienstmädchen verbrühte sich mit einem Kessel heisser Bouillon, mit dem sie ausgeglitten war. Gesicht und Arm sind 1. und 2. Grades verbrüht. Unter Brandsalbe erfolgt Heilung in 3 Wochen.

2. Knochenverletzungen (37 Fälle; 30 M., 7 W.).

a) Distorsion (1 W.).

Nr. 2051. 22j. Dienstmädchen. Fall auf den Handrücken. Schwellung und Schmerzhaftigkeit des linken Handgelenkes. Schienenverband. Massage.

b) Frakturen (27 Fälle; 23 M., 4 W.).

Fingerbruch (3 M.).

Nr. 736. 17j. Arbeiter bringt die rechte Hand in eine Ziegelpresse. Offene Fraktur mehrerer Metacarpalia. Nach Desinfektion, Handbädern, Heilung.

Nr. 1102. 21j. Maurer. Fraktur des Metacarpus IV durch Stockschlag. Feuchte Verbände. Schiene.

Nr. 1661. 15j. Taglöhner. Komplicierte Fraktur der Grundphalanx des linken Mittelfingers. Endphalanx fast ganz zertrümmert. Exartikulation des Mittelfingers. Heilung. War in eine Maschine geraten.

Vorderarm (5 M., 2 W.).

α) frisch, alle kompliciert; 2 wurden mit Drahtnaht behandelt und zwar:

Nr. 1060. 19j. Mädchen. Kam in den Transmissionsriemen eines Schleifsteins. Am linken Vorderarm eine grosse cirkuläre Wunde, beide Vorderarmknochen stehen im unteren Drittel heraus. Der Humerus ist einfach gebrochen. Arteria radialis unverletzt in einer ca. 4 cm breiten Weichteilbrücke; sonst alle Weichteile zertrümmert. Knochennaht des Radius und der Ulna. Die Ulna nach 8—10 Wochen fest, der Radius erst nach 3 Monaten. Endlich Ausheilung mit befriedigendem Erfolg.

Ganz ähnlich verlief Nr. 1885, 31j. Mann, der auch den linken Arm in eine Transmission gebracht hatte und beide Knochen kompliciert brach. Die Drahtnaht wurde wie bei dem vorigen Fall ca. 2½ Stunden nach der Verletzung gemacht. Der Wundverlauf war nicht kompliciert, aber die Konsolidierung der Knochen nahm nahezu 4 Monate in Anspruch. Eine Fistel über der Ulna heilte erst Januar 1903, nachdem noch ein Knochensplitter extrahiert worden war.

Nr. 1679. 18j. Landwirt. Sturz von der Scheuer, Radius liegt mit Schmutz und Getreide imprägniert vor der durchbohrten Hautwunde. Ulna einfach gebrochen. Reinigung. Absägen des beschmutzten Radius. Drainage. Prophylaktische Tetanusantitoxininjektion 100. J.E. Nach 14 Tagen in ambulante Behandlung entlassen.

Nr. 1688. 15j. Taglöhner. Sturz auf den Ellbogen. Komplicierte Olecranonfraktur. Diastase der Bruchenden beträgt 2½ cm. Ellbogengelenk geschwollen, schmerzhaft. Drainage durch das Gelenk. Nach 8 Wochen Heilung mit fast völliger Restitutio ad integrum.

β) veraltet (2 M., 1 W.).

Nr. 212. 36j. Mann, vgl. 1900 Nr. 2148. Damals an komplicierter Ellbogenfraktur 3 Monate behandelt stellt sich jetzt vor. Ellbogengelenk fast ganz ankylotisch. Massage empfohlen.

Nr. 356. 27j. Mann, vgl. 1898 Nr. 2291. Damals komplicierte Fraktur des rechten Unterarms, Knochennaht mit Silberdraht, kommt jetzt mit Fistel nach Vereiterung der Wunde. Extraktion des Silberdrahtes. Heilung.

Nr. 825. 41j. Frau. Vor 6 Wochen Radiusfraktur, auswärts mit Gipsverband behandelt; jetzt Schmerzen und Bajonettstellung, in zweimaliger Narkose Mobilisierung und Korrektur der Stellung, was gut gelingt. Bei der Entlassung Schmerzen verschwunden.

Humerusfrakturen 14 Fälle (12 M., 2 W.).

Nr. 529. 15j. Knecht. Sturz vom Heuboden. Eingekeilte Oberarmfraktur mit minimaler Verkürzung. Zuerst Schiene und Gipsbinde, dann Massage. Erfolg gut.

Nr. 792. 2½j. Kind. Vor 14 Tagen Sturz auf den linken Arm, in schlechter Stellung schon konsolidiert, in häuslicher Pflege belassen.

Nr. 902. 37j. Steinschläger. Frischer Spiralbruch des linken Ober-

arms, Dislokation beträgt 2½ cm. Nach Einrichtung Armkorb, dann Gipsverband. Idealer Erfolg. Heilung ganz ohne Funktionsstörung.

Nr. 1078. 68j. Landwirt. Tags vorher durch Ueberfahren entstandene unkomplicierte Fractura humeri. Dementia senilis. Gipsverbände. Heilung in wenig befriedigender Stellung. Radialisparese durch Callusdruck.

Nr. 1137. 65j. Frau stürzte im Stall auf einen Melkkübel. Fractura pertubercularis humeri. Verband mit Schiene, dann Massage. Gutes Resultat.

Nr. 1512. 20j. Landwirt. Sturz vom Pferd auf den rechten Ellenbogen. Komplicierte Fraktur des unteren Humerusendes mit Gelenkeröffnung. Reinigung. Drainage. Schiene in rechtwinkliger Stellung. Heilung mit guter Beweglichkeit.

Nr. 1528. Weissbinder, 40 J. Eingekeilte Fraktur im linken Collum chirurgicum. Syringomyelie; feuchte Binde, Mitella, dann der Nervenklinik überwiesen.

Nr. 1681. 13j. Gymnasiast. Stürzt vom Rad. Die frische Humerusfraktur wird mit Middeldorpf'scher Triangel behandelt. Nach 8 Tagen Beginn der ambulatorischen Behandlung.

Nr. 1712. 18j. Taglöhner. Drei Wochen alte schon feste Humerusfraktur mit 2 cm Verkürzung, kommt wegen der mangelhaften Beweglichkeit. Massage, wenig gebessert entlassen.

Nr. 1775. 13j. Knabe. Kommt wegen der Verkürzung von 5 cm seiner 14 Tage alten, auswärts behandelten Humerusfraktur. Mobilisierung derselben, dann Streckverband. Entlassen mit 3 cm Verkürzung.

Nr. 1832. 8j. Kind. Sturz auf die Hand, komplicierte Fraktur des Oberarmes, dicht über dem Gelenk. Gründliche Desinfektion, Schiene, dann gefensterter Gipsverband. Heilung in 6 Wochen. Funktion relativ wenig behindert.

Nr. 1928. 20j. Bäcker. Sturz über eine Treppe. Einfacher Bruch des rechten Oberarms im oberen Drittel und einfache Radiusfraktur. Extension am Oberarm, Abduktionschiene am Unterarm. Medianus und Radialis haben bei der Verletzung gelitten. Funktionell heilt der Oberarm gut aus, aber die Handfunktion bleibt schlecht.

Nr. 1937. 3j. Knabe. Einklemmung des rechten Oberarms in eine Futterschneidmaschine. Einfache Fractura humeri. Schienenverband, frühzeitig passive Bewegungen. Heilung.

Nr. 2871. 13j. Lehrling. Fall 6 m hoch. Bruch des Collum chirurgicum. Verkürzung 2 cm. Extensions- und Schienenverband. Massage. Funktionelles Resultat gut. Verkürzung bleibt 1 cm.

Clavicularfrakturen (3 M.).

Nr. 193. 54j. Mann. Sturz aus Zimmerhöhe auf die rechte Seite. Deutliche Kommotionserscheinungen, Basisfraktur. Fraktur zweier Rippen und Bruch der rechten Clavicula. Verband. Eisbeutel, Bettruhe. In der

dritten Woche geheilt entlassen.

Nr. 1008. 30j. Arbeiter. Verschüttet durch eindringende Erdmassen. In den ersten Tagen Shockerscheinungen. Fraktur der rechten Clavicula in der Mitte. Sayre'scher Heftpflasterverband.

Nr. 2330. 21j. Taglöhner. Ebenfalls durch Erdreich verschüttet. Ausser einer linken Clavicularfraktur keine weiteren Verletzungen. Sayre.

c) Luxationen (7 M., 2 W.).

des Ellenbogengelenkes (3 M., 1 W.).

Nr. 869. 12j. Knabe. Sturz auf den gebeugten rechten Arm. Typische Luxation des Unterarms nach hinten. Reposition. Heilung.

Nr. 1042. 11j. Mädchen. Sturz in einen Graben. Luxatio antebrachii externa. Reposition und ambulante Behandlung.

Nr. 1529. 22j. Zimmermann. Fall auf den ausgestreckten linken Arm. Luxation des Vorderarms nach hinten. Eröffnung des Gelenkes. Fraktur des Radius. Mehrstündige Abschnürung, daher Ischämie der Hand und des Vorderarms, Luxation wird eingerenkt. Wegen fortschreitender Gangrän, eintretendem Fieber Amputatio humeri im unteren Drittel. Heilung p. pr.

Nr. 2716. 11j. Knabe. Fiel vom Leiterwagen, zog sich eine einfache äussere Luxation des linken Unterarms zu. Einrichtung, Schienenverband. Heilung.

des Schultergelenkes (4 M., 1 W.).

Frisch nur Nr. 2053. 24j. Arbeiter. Sturz von der vierten Etage. Ausser Rissquetschwunden am Kopf nur eine Luxatio subcoracoidea, die mit Elevationsmethode in Narkose leicht eingerichtet wird.

Habituell und seit 24 Stunden wieder luxiert war der Arm bei dem 22j. Packer Nr. 1581. Ohne Narkose leichte Einrichtung nach Kocher. Veraltete Luxationen.

Nr. 760. 56j. Mann. Vor 6 Monaten zog er sich eine Luxatio subcoracoidea zu. Jetzt Versuch einer Reposition in Narkose. Beim Mobilisieren und Einrichtungsversuch nach Kocher bricht der Arm im oberen Drittel. Gipsverband. Heilung in guter Stellung.

Nr. 2716. 34j. Taglöhner. 10 Jahre alte Luxation des linken Schultergelenkes mit Plexuslähmung. Wegen Schmerzen, zunehmender Atrophie der Musculatur wird der Versuch einer blutigen Reposition gemacht. Es gelingt auch, trotz der langen Zeit, den Arm in die Pfanne zu bekommen. Heilung der Wunde per primam. Entlassen mit wesentlicher Besserung.

N. 2442. 11j. Mädchen. Angeborene subcoracoide Luxation, keine wesentlichen Beschwerden, Armbewegungen ziemlich prompt. Zu einem operativen Eingriff daher keine Veranlassung.

B. Entzündungen.

(126 Fälle; 78 M., 48 W., 4 †.)

a) Akute Entzündungen 46 Fälle (31 M., 15 W., 2 †).

α) leichteren Grades, die nach Incisionen, resp. feuchten Verbänden und auf Salbenverbände in wenigen Tagen zur Ausheilung kamen (7 M., 1 W.) und zwar:

Nr. 121. 25j. Arbeiter. Ekcem nach feuchten Verbänden wegen kleiner Nagelstichverletzung am Finger, heilt auf Hebrasalbe in 10 Tagen.

Nr. 143. 19j. Sektionsdiener. Infektion, Lymphangitis, erysipelatöse Rötung am Arm geht auf Sublimatumschläge zurück.

Nr. 350. 13j. Knabe. Entzündung nach auswärts gemachter blutiger Reposition einer Fingerluxation wird mit feuchten Verbänden, Hochlagerung erfolgreich behandelt.

Nr. 377. 26j. Mann. Furunkel am Vorderarm mit Lymphangitis. Incision. Feuchte Verbände.

Nr. 1444. 1j. Knabe. Beilhieb am r. Zeigefinger. Phlegmone. Adenitis. Fingerchen muss exartikuliert werden. Später Tracheotomie wegen Angina crouposa.

Nr. 1668. 44j. Frau. Insektenstich am Arm, Lymphangitis. Hochlagerung. Heilung.

Nr. 2075. 31j. Küfer kommt aus der Irrenklinik mit eitriger Bursitis olecrani. Incision. Heilung.

Nr. 2290. 42j. Mann. Ebenfalls Bursitis olecrani purulenta. Spaltung.

β) Panaritien, die wegen mangelnder häuslicher Pflege, oder zu langer Heilungsdauer nicht ambulatorisch behandelt werden konnten, und daher Aufnahme fanden (5 W., 2 M.). Nach Incisionen, teilweise Nekrotomien heilten alle in 3—5 Wochen ohne Komplikation.

γ) schwerere Phlegmonen (9 M., 5 M.).

Bei allen bestanden ausgedehnte Schwellungen der Hand und des Vorderarms, ferner hohes Fieber. Nach ausgiebiger, zum Teil mehrfach wiederholten Incisionen, mit Drainage, feuchten Verbänden, Hochlagerung heilten alle Fälle aus. Einige behielten wegen ausgedehnter Sehnennekrosen Funktionsstörungen zurück.

Nr. 498. 28j. Mädchen. Phlegmone des rechten Arms. Ursache unbekannt. Ebenso bei

Nr. 524. 13j. Mädchen mit Phlegmone des r. Arms. Geheilt in 14 Tagen.

Bei Nr. 534. 29j. Mädchen und Nr. 1186 58j. Mädchen, ferner bei Nr. 1295 und Nr. 1710 beides Mädchen waren kleine Stichverletzungen an den Fingern vorausgegangen.

Bei Nr. 1755. 69j. Frau bestand eine Hohlhandphlegmone und der 37j. Landwirt Nr. 1858 stand wegen langdauernden Fiebers nahezu 6 Wochen in Behandlung.

Am schwersten verlief die Phlegmone bei der 62j. Frau Nr. 2006, wo sämtliche Beugesehnen nekrotisch wurden. Nach 2 Monaten erfolgte erst mit schweren Störungen der Handfunktion die Entlassung.

Ebenfalls Sehnenscheidenphlegmonen, bei denen aber nur einzelne Sehnen nekrotisch wurden, waren die Fälle 2077, 37j. Mann, 2103, 61j. Mann, 2212 44j. Weib, 2289, 39j. Mann und 2551, 22j. Mann.

δ) Phlegmonen mit Gelenkvereiterungen (2 M., 3 W.).

4mal hatte ein Trauma die Infektion gesetzt, 1mal musste eine postpuerperale Infektion angeschuldigt werden. 1mal musste der Arm wegen Sepsis amputiert werden.

Nr. 889. 62j. Frau stiess sich 8 Tage vor der Aufnahme einen Holzsplitter in die r. Hand, kam mit schwerer Phlegmone der Beuge- und Strecksehnen in Behandlung. Breite Incisionen, Armbäder, es kam zu schwer septischen Erscheinungen, wesshalb der r. Oberarm amputiert wurde. So gelang es, Patientin nach schwerer Rekonvalescenz am Leben zu erhalten. Entlassung erst nach 4 Monaten.

Nr. 1920. 33j. Bäcker. Maschinenverletzung der r. Hand vor 14 Tagen mit konsekutiver Phlegmone des Handrückens und Vorderarms. Vereiterung des Handgelenkes. Nekrose der Strecksehnen. Teile des Carpus werden entfernt. Heilung mit Steifigkeit nach 3monatlicher Behandlung.

Nr. 2295. 10j. Mädchen. Vor 8 Wochen Stichverletzung der linken Hohlhand durch eine Mistgabel. Auswärts mehrfache Incisionen. Die Hohlhand phlegmonös, mehrere Sequester des Carpus und Metacarpus werden extrahiert. Heilung mit Steifigkeit der Finger in 2 Monaten.

Nr. 2337. 30j. Weib. Vor 14 Tagen Partus, jetzt metastatische Entzündung des 4. Metacarpophalangealgelenkes. Auf feuchte Verbände Rückgehen aller Erscheinungen.

Nr. 2434. 25j. Stuhlflechter. Vor 8 Tagen Schlag mit einem Hammer auf den l. Zeigefinger. Vereiterung des Interphalangealgelenkes I. Eitersenkung längs der Beugesehne in die Hohlhand. Incision. Heilung.

Akute Gelenkentzündungen kamen 3 M. zur Aufnahme, 2mal war eine gonorrhoische Entzündung der kleinen Fingergelenke und des Handgelenkes vorhanden. Behandlung mit Salicyl, Jodkali, heissen Handbädern, Jodpinselung. 1mal bestanden multiple Gelenkschwellungen mit Fieber. Dieser Fall wurde auf die medicinische Klinik verlegt.

Osteomyelitis.

2 Fälle (Knaben) verliefen ausserordentlich schwer, sie endeten

beide tödlich. 1aml wurde Pericardiotomie gemacht.

Nr. 1803. 12j. Knabe. 14 Tage vor dem Eintritt fiel er auf den r. Arm. 8 Tage später erstes Zeichen von Schwellung, Schmerzhaftigkeit am Oberarm, hohes Fieber, bald Status typhosus. In der Klinik zunächst Eröffnung der Abscesse am Oberarm. Bald r. Pneumonie und Pericarditis. Unter Zunahme des pericardialen Exsudats wird die Herzthätigkeit immer elender. Punktion ergiebt Eiter, daher sofort durch Rippenresektion Freilegung des Herzbeutels, Incision desselben, $^3/_4$ l Eiter entleert, dann Drainage. Sofortige Besserung des schon aussichtslosen Zustandes. Septische Infektion schreitet fort. Noch muss das Ellenbogengelenk gespalten und der Humerus breit aufgemeisselt werden. 9 Tage nach der Pericardiotomie Exitus an Sepsis.

Nr. 1841. $9^1/_2$j. Knabe. Seit 8 Tagen Schmerzen im r. Handgelenk. Ursache unbekannt. Zunehmende Verschlechterung des Allgemeinbefindens. Kommt bereits in schwer septischem Zustand in die Klinik. Sensorium benommen. Temp. 41,1. Am Femur und über der Ulna akute Schwellung und Rötung. Beiderseits durch Incision Eiter entleert. Tod an Sepsis schon am nächsten Tag. Bei der Sektion fanden sich miliare Abscesse in Milz, Niere und Leber. Pleuritis und Pneumonie.

Osteomyelitis chronica.

1 Mann, der seit 1884 an Osteomyelitis behandelt wurde und wiederholt Abscesse am Arm bekam. Schulter- und Ellenbogengelenk sind schon ankylotisch. Incision des Abscesses. Aufmeisselung des Humerus. Gebessert entlassen.

2 Fälle von Milzbrand (2 M.) verliefen leicht. Beide hatten sich beim Schlachten eines milzbrandkranken Tieres am Arm inficiert. Die Pusteln waren charakteristisch. Auf Excision der Pusteln mit dem Thermokauter und Sublimatverbände erfolgte in beiden Fällen in 14 Tagen die Heilung. —

Kleine Drüsenabscesse der Axilla, ausgehend von Schweissdrüsen, die auf ambulatorische Behandlung nicht heilen wollten, kamen 4mal (3 M., 1 W.) zur Anfnahme. Auf Incisionen, Exkochleationen erfolgte in allen Fällen in 3—4 Wochen Heilung.

b) chronische Entzündungen, 80 Fälle (47 M., 33 W., 2 †).

1. Weichteile (10 M., 11 W.).

Tuberkulöse Axillardrüsen (4 M., 3 W.). Alle waren schon mehrfach teils wegen tuberkulöser Halsdrüsen, oder wegen Lupus oder wegen Scrophuloderma behandelt und operiert worden, in allen Fällen war auch tuberkulöse Belastung von Seite der Eltern nachweisbar. Die Behandlung bestand teils in Exstirpation der Drüsen, soweit sie gut abgrenzbar waren, teils in Exkochleation der

vereiterten und verkästen Massen. Schwere Komplikationen wurden in keinem Fall beobachtet.

Entzündliche, wahrscheinlich luetische Affektion fand sich bei 2 W. Das eine Mal sass über dem linken Schulterblatt ein kleiner Tumor, nebstbei bestand im r. Kopfnicker und über dem r. Calcaneus eine Verdickung, im anderen Fall fand man eine eigentümliche Geschwulst in der Tricepssehne. Beidemal trat auf Jodkali Heilung ein.

Tuberkulöser Sehnenscheidenfungus wurde bei 2 M. und 2 W. operiert. Bei allen waren die Sehnenscheiden des Extensor communis befallen. In Narkose und unter Esmarch'scher Blutleere nahm man eine möglichst gründliche Exstirpation der fungösen Massen vor. Neben diesen waren stets noch Reiskörperchen und reichlich Fibrinkonkretionen in den Hygromen zu finden. 2 Fälle heilten mit tadelloser Funktion aus, 2 wurden nur gebessert.

Bursitis subteldoidea chronica tuberculosa.

Spaltung, Drainage stand schon wiederholt wegen desselben Leidens in Behandlung.

Multiple tuberkulöse Abscesse, darunter auch am Arm, wurden 4mal (2 M., 2 W.) exkochleiert, thermokauterisiert und mit Jodoform behandelt.

Ebenso bestand die Behandlung in 3 Fällen (1 M., 2 W.) von Lupus des Vorderarms und der Hand in Exkochleation, Verschorfung mit dem Thermokauter und Nachbehandlung mit Jodoformvaselin.

2. Knochen und Gelenke 59 Fälle (37 M., 22 W., 2 †).

Alle im Berichtsjahr beobachteten chronischen Entzündungen der Knochen und Gelenke waren tuberkulöser Natur und zwar verteilen sie sich auf die einzelnen Abschnitte der oberen Extremität in folgender Weise:

a) Tuberkulose einzelner Fingerglieder, Phalangen oder Caries der Metacarpalknochen, Spina ventosa kam 9mal zur Behandlung (6 M., 3 W.). Nur in 1 Fall nahmen wir eine Exartikulation des erkrankten Fingers vor, in allen anderen Fällen genügte zur Heilung die gründliche Exkochleation und Jodoformbehandlung.

b) Caries des Handgelenkes, 17 Fälle (10 M., 7 W., 1 †).

2mal wurde wegen gleichzeitig bestehender Lungenaffektion und ausgedehnter Zerstörung im Handgelenk keine Resektion mehr ge-

macht, sondern Amputation des Vorderarmes. Die totale Resektion sämtlicher Handwurzelknochen, zumeist nach Langenbeck, wurde 5mal gemacht, 1mal nachträglich wegen tuberkulösen Lungenleidens die Amputation. In den übrigen Fällen genügte eine partielle Handgelenksresektion oder eine Exkochleation.

2mal war die Behandlung eine konservative mit Ruhestellung des Handgelenkes im Gipsverband und Orthokresoleinspritzung. 12jähriges Kind kam während des Spitalaufenthaltes an interkurrierender Diphtherie zum Exitus.

Die Amputationsfälle sind:

Nr. 367. 44j. Weib. Phthisis pulmonum, hochgradig abgemagerte Frau, starke Schwellung, Eiterung, Fistelbildung und Schmerzhaftigkeit der linken Hand. Amputatio antebrachii. Heilung p. pr.

Nr. 583. 905. 43j. Mann. Seit 3 Jahren Tbc. des linken Handgelenkes, mehrfach ausgeschabt. Anfangs März Totalresektion des Gelenks. Wunde heilt nicht, Lungenprocess nimmt zu, Allgemeinbefinden entschieden verschlechtert, daher April 1901 Amputatio antebrachii. Heilung. April 1902 vorgestellt, sieht blühend aus, hat viel an Gewicht zugenommen.

Nr. 409. 2j. Mädchen, kam in die Klinik wegen einer eiternden Fistel, nach Incision einer Handcaries. In der Klinik wurde Exkochleation gemacht, die Wunde heilte schon gut zu, als das Kind Diphterie bekam und trotz Behring'scher Immunisierung und Tracheotomie schon am 3. Tage starb.

Die übrigen Fälle von teils partieller, teils totaler Handresektion, sowie von Ausschabung boten keine weiteren Komplikationen.

c. Tuberkulose am Vorderarm und Ellbogen, 25 Fälle (16 M., 9 W., 1 †).

Eine tuberkulöse Olecranarthritis wurde 4mal mit Spaltung, Auskratzung und Thermokauterisation behandelt. 7mal wurde die Resektion im Ellbogen gemacht, 1mal die Amputatio humeri. 1 Fall kam unoperiert zum Exitus. Patientin litt an multipler Tuberkulose, darunter auch des Ellbogens; sie starb an Nephritis. In den übrigen Fällen bestanden isolierte tuberkulöse Abscesse oder Knochenherde an Radius und Ulna, die in üblicher Weise exkochleiert und mit Jodoform behandelt wurden.

Die Resektionsfälle sind:

Nr. 374. 50j. Mann. Seit 3/4 Jahr schmerzhafte Schwellung des l. Ellbogens ohne Fistelbildung, aber mit Abscess. Resektion mit Kocher'schem Schnitt. Bei der Operation Asphyxie, die auf künstliche Atmung behoben wird. Nachbehandlung im Schienen- und Gipsverband.

Nr. 600. 35j. Mann. Tbc. belastet, hat selbst Spitzenaffektion, rechter Ellbogen geschwollen, deutlicher Abscess. Resektion nach Langenbeck. Mit noch eiternder Fistel in ambulante Behandlung entlassen. Endresultat wenig befriedigend.

Nr. 951. 6j. Knabe. Seit 2 Jahren datiert die Erkrankung des rechten Ellbogengelenks; Fistel besteht keine. Resektion nach Kocher. Heilung glatt.

Nr. 973. 8j. Knabe. Fungus cubiti dextri ohne Fisteln, aber multiple Scrophulodermageschwüre am Arm und Bein. Resektion nach Kocher, mit Fistel entlassen.

Nr. 985. 11j. Knabe. Tbc. in der Familie. Nach Fall auf den Ellbogen Tumor albus des Gelenkes mit Abscessbildung. Resektion nach Langenbeck. Gipsverband. 5 Monate später Resektion auch des andern Ellbogens wegen desselben Leidens. Die erstoperierte Seite ist befriedigend geheilt. Mit Fistel entlassen. Kind sehr elend. Juli 1902 beide Seiten glatt geheilt. Allgemeinbefinden gut. Rechts funktionsfähiges, links Schlottergelenk.

Nr. 1011. 14j. Knabe. Seit 1 Jahr Schwellung des linken Ellbogens ohne Fistel ohne Abscessbildung. Kocher'sche Resektion. Starker Fungus, subchondrale Ostitis. Heilung mit recht guter Beweglichkeit.

Nr. 1873. 28j. Weib. Hat schon viel an tbc. Geschwüren am Kopf, Arm und Beinen gelitten. Kommt jetzt mit multiplen Fisteln an einem ganz ankylotischen Ellbogengelenk, starke Schmerzen. Es besteht sehr starke Kyphose. Resektion nach Langenbeck. Karbolauswaschung nach gründlicher Fungusexstirpation. Heilung mit Beweglichkeit.

Amputiert wurde Nr. 909, 65j. Frau, die 1900 (Nr. 1543) wegen Caries cubiti mit Resektion behandelt worden war. Wegen neuerlicher starker Eiterung und Fistelbildung Amputatio humeri. Heilung per primam, aber in den ersten 8 Tagen starke Stumpfneuralgie.

Nr. 1087. 59j. Frau. Vor 3 Jahren Amputatio cruris wegen Caries pedis, seit letzten Winter zunehmende Entzündung des linken Ellbogens. Pat. sehr elend, reichliches tuberkelbacillenhaltiges Sputum. 2‰ Albumen. Keine Operation, Tod an Marasmus. Bei der Sektion ausgedehnte Tuberkulose und amyloide Degeneration.

d) Schultergelenkstuberkulose (4 M., 3 W.).

Es handelte sich in keinem Falle um typischen Fungus und Tuberkulose des Gelenkes, sondern es bestanden teils kalte Abscesse unter dem Deltoideus, teils ausgedehnte unterminierte Geschwüre der Weichteile, teils Fisteln, die auf rauhen Knochen führten. Eine Resektion wurde nicht gemacht, sondern nur die Exkochleation der Fisteln, die Spaltung der Abscesse und Jodoformbehandlung vorgenommen. Besonderheiten boten die Fälle nicht.

e) 1 M. Erweichter Callus nach Fractura claviculae vor $2^1/_2$ Monaten. Die Clavicula war bereits konsolidiert. An der Stelle des Callus besteht eine tuberkulöse, Eiter secernierende Fistel. Lungenspitzen sind suspekt. Nach Exstirpation des erkrankten Callus Heilung.

C. Tumoren.

(3 M., 4 W.)

Gutartige wurden keine beobachtet.

Maligne waren:

Carcinom des Handrückens (2 M., 1 W.)

Nr. 397. 65j. Frau, vgl. 1900 Nr. 1030. Damals 3malige Operation wegen Carcinom am Daumen. Bei der 3. Operation Exartikulation des Daumens. 1901 kommt sie mit Recidiv an der alten Narbe. Keine Metastasen, jetzt wird der ganze Metacarpus noch mitentfernt. Heilung der Wunde per primam.

Nr. 2045. 60j. Mann. 6malige Operation wegen Carcinom des Handrückens, Ausräumung der Axilla. Kommt 1902 mit inoperablem Drüsenrecidiv der Achselhöhlendrüsen und der Oberschlüsselbeingrube. Unoperiert entlassen. Tct. Fowleri.

Nr. 2569. 54j. Mann. 1900 Operation und Plastik wegen Carcinom der Nase, seit 6 Monaten Schwellung am r. Handrücken. Excision des Tumors am Handrücken. Transplantation. Achselhöhlenausräumung. Lokales Recidiv, nochmals operiert. 1902 inoperable Metastasen der Achseldrüsen.

Sarkome (1 M., 2 W.).

Nr. 191. 27j. Mann. Vor $1^1/_2$ Jahren Fraktur der linken Clavicula, seit $^1/_2$ Jahr Tumor an der Bruchstelle. Kopfgrosser Tumor, ausgehend von der Clavicula, übergreifend auf das Schultergelenk. Exstirpation mit Resektion des Acromion und $^2/_3$ der Clavicula. Heilung. Metastasen fanden sich noch keine. 1902 Recidiv.

Nr. 220. 54j. Weib. Seit $^3/_4$ Jahr Schmerzen im Ellenbogen, anfangs für Tuberkulose gehalten und so behandelt, jetzt besteht ein faustgrosser, exulcerierter Sarkomknoten des linken Ellenbogengelenkes, grosse metastatische Drüsentumoren der Axilla. Exarticulatio humeri. Exstirpation der Axillardrüsen. Wundheilung glatt. Bei der Entlassung lokal kein Recidiv, aber Metastasen am linken Schläfebein. Tod 3 Wochen nach der Entlassung zu Hause.

Nr. 926. 46j. Frau. Vor zwei Jahren beginnende rheumatische Schmerzen der linken Schulter, in hiesiger Ambulanz mit Salbe behandelt, allmähliche Entwicklung eines kolossalen, schinkenkeulengrossen Sarkoms des Humerus und der linken Schulter, Drüsen in der linken Oberschlüsselbeingrube. Wegen der Schmerzen Exstirpation des ganzen

Schultergelenkes. Von der Operation geheilt entlassen. Schmerzfrei. Recidiv lässt nicht lange auf sich warten.

Neurofibromatosis cutis und Elephantiasis mollis bei

Nr. 2508. 25j. Mädchen. Bereits 1893 operiert, ist am ganzen Körper besät mit Neurofibromen. Am linken Vorderarm eine ihr lästige Elephantiasis mollis, die sie entfernt haben will. Eliptische Excision, Naht. Heilung glatt.

D. Varia.

(8 M., 1 W.)

Nr. 129. 35j. Mann. Nach Tendovaginitis grosse Schwäche, Tremor und Schmerzen der rechten Hand. Täglich Massage, heisse Bäder. Heilung.

Nr. 845. 23j. Mann. Nach Gelenkrheumatismus Ankylose des linken Ellenbogengelenkes. Mobilisierung in Narkose. Gymnastische Uebungen.

Nr. 1120. 15j. Junge. Beweglichkeitsstörung in zwei Fingern der rechten Hand, nach Schussverletzung der Hand, orthopädische Behandlung.

Kontrakturen (2 M.).

Nr. 273. 29j. Violinspieler mit Kontraktur der Palmarfascie, besonders des rechten Ringfingers. Dreieckige Excision des Lappens, Exstirpation der verdickten Fascie. Prima reunio. Besserung nach längerer Massage.

Nr. 1490. 22j. Schreiner. Hobelverletzung. Naht der Beugesehnen auswärts, jetzt Kontraktur des Mittelfingers. Lösung der Adhäsionen durch Excision. Nachbehandlung mit Massage. Besserung nur gering.

Schmerzhafter Amputationsstumpf (1 M.).

Nr. 363. 27j. Mann. Musste wegen schweren Panaritiums des zweiten Fingers an der Endphalanx amputiert werden. Der Stumpf kolossal empfindlich, daher arbeitsunfähig. Exartikulation im Metacarpophalangealgelenk. Dauernde Heilung. Im Stumpf fanden sich mikroskopisch kleine Neurome.

Angeborene Deformitäten (2 Knaben).

Nr. 1271. 4 J. Syndactylie des 4. und 5. Fingers rechts, ebenso an beiden Füssen die 1. und 2. Zehe. An der Hand Operation durch dorsalen und volaren Lappen. Resultat gut.

Nr. 1568. 6 J. Riesenwuchs des linken Mittelfingers, angeboren. Keine Operation incidiert.

Erworbene Deformitäten (2 M.).

Nr. 758. 25j. Mann. Auswärts Resektion des Radius wegen Sarkom bis auf die peripheren 6 cm, konsekutive Manus vara. Insufficienz der Streckmuskel. Knochennaht des Radius an die Ulna, Ersatz des Extensor

digitor. communis durch eine Plastik vom Flexor carpi radialis. Länger dauernde Eiterung. Wenig befriedigendes Resultat.

Nr. 1744. 15j. Knabe. Angeblich seit einem Jahr stellte sich die Abduktionsstellung der linken Hand ein. Radius deutlich verlängert, Ulna verkürzt; daher Manus vara. Schienenhülse mit elastischem, korrigierendem Gummizug. Erfolg gering.

XII. Untere Extremitäten.

(Bearbeitet von Dr. Schöne.)

(513 Fälle; 350 M., 163 W., 17 †.)

A. Verletzungen.

(154 Fälle; 128 M., 26 W., 6 †.)

I. Weichteilverletzungen (31 Fälle; 27 M., 4 W., 1 †).

1. Kontusionen (8 Fälle; 7 M., 1 W.).

Dieselben betrafen 4 mal den Fuss (Nr. 359, 1161, 1660, 2086), 3 mal den Unterschenkel (Nr. 185, 324, 484), einmal den Oberschenkel (Nr. 1204). Bei Nr. 359 kam es zu einer markstückgrossen circumscripten Hautgangrän; in allen Fällen erfolgte Heilung unter feuchten Verbänden und Massage. Bei Nr. 1660 wurde Pat. im Gipsgehverband entlassen.

2. Rissquetschwunden (10 Fälle; 10 M., 1 †).

Dieselben betrafen 4 mal den Fuss (Nr. 658, 1034, 2139, 2021), 4 mal den Unterschenkel (Nr. 1289, 1675, 1763, 2260), 2 mal den Oberschenkel (Nr. 632, 1478).

Besonders hervorzuheben sind:

Nr. 1901. Drehscheibenverletzung. Abreissung von Haut, Fascie und Muskulatur vom Knie bis zur Knöchelgegend vorn und aussen am Unterschenkel. Feuchte Verbände, Bäder, Transplantation, Naphthalansalbe. Gute Heilung. Noch in Behandlung.

Tetanus traumaticus.

Nr. 1675. 9j. Knabe. Geringfügige Abschürfung (3 cm lang, ½ cm breit) fingerbreit unter der Patella des r. Knies. Leichte Eiterung. 9 Tage später die ersten Symptome von Tetanus: Kieferklemme. Am 10. Tage Aufnahme mit Kieferklemme und Opisthotonus. Injektionen von Tetanus antitoxin, Opium. Morphium. Am 2. Tage nach der Aufnahme Exitus an Zwerchfellkrampf. Vergebliche künstliche Atmung. Autopsie: Zeichen von Suffocation; subpericardiale Blutungen, Lungenblähung, Tiefstand des Zwerchfells.

Nr. 632. Pfählungsverletzung an der Innenseite des l. Oberschenkels durch einen Ast vor 2 Tagen. Beginnende Phlegmone.

Breite Spaltung. In der Wunde kein Splitter. Heilung.

3. Stichverletzung (1 Fall; 1 M.).

Nr. 1690. Messerstich oberhalb des Lig. Pouparti. 3 cm lange quer verlaufende Wunde, auswärts genäht, leicht entzündet. Glatte Heilung.

4. Fremdkörper (3 Fälle; 2 M., 1 W.).

Nr. 554. Cf. 1900 Nr. 1819. Pfählungswunde am r. Oberschenkel, seit 3/4 Jahren Fistel. Incision der Fistel ergiebt keinen Fremdkörper. Im weiteren Verlauf Bildung eines Abscesses über dem lig. Pouparti. Incision. Extraktion einer 8 cm langen, 1—3 cm dicken vorn zugespitzten, hinten abgebrochenen Pfahlspitze von Tannenholz. Heilung.

Nr. 1747. Nadel an der Innenseite des Kniees fest im Femur steckend. Extraktion. Heilung.

Nr. 2128. Nadel in der l. Ferse. Extraktion. Heilung.

5. Verbrennungen (6 Fälle; 4 M., 2 W.).

3 Verbrennungen 2. Grades am Fussrücken und Unterschenkel (Nr. 1170, 1588, 1703) wurden mit Leinöl-Kalkwasser verbunden. 3 Verbrennungen 2. und 3. Grades am Fuss, Unterschenkel und Oberschenkel mit Verbänden und Transplantationen geheilt.

Nr. 452. Verbrühung. Der ganze Unterschenkel zeigt Verbrennung 2. und 3. Grades. Verbände. Transplantation. Heilung in 2 Monaten.

Nr. 1595. Petroleumverbrennung, Aufflammen der Kleider, gelöscht durch einen Sprung in den Neckar. Am linken Oberarm, am linken Ober- und Unterschenkel Verbrennungen 1. und 2. Grades, am rechten Oberschenkel und Unterschenkel, besonders auf der Beugeseite und über der Patella sehr ausgedehnte Verbrennungen 2. und 3. Grades. Verbände mit Leinöl, Kalkwasser, essigsaurer Thonerde, Naphtalansalbe. Transplantation. Heilung in 2 Monaten.

6. Muskel- und Nervenverletzungen (3 Fälle; 3 M.).

Nr. 830. Vor 3 Monaten beim Ausgleiten lebhafter Schmerz im rechten Oberschenkel. Zur Begutachtung eingewiesen. In der Mitte des Oberschenkels springt ein Muskelwulst vor, der hauptsächlich aus dem M. rectus femoris besteht. Starke Behinderung beim Gehen. Muskelnaht abgelehnt.

Nr. 551. Muskelzerrung an der Wade. Feuchte Binde. Heilung.

Nr. 2389. Zerreissung des N. peroneus durch Subluxation des Knies. Vor 3/4 Jahren Sturz durch Ausgleiten. Momentaner, überwältigender Schmerz im linken Knie, der in das ganze Bein ausstrahlt. Pat. fühlte an der Aussenseite des Knies einen vorspringenden Knochen, den der Arzt zurückgebracht haben soll. In der Folge schmerzhafte Krämpfe in der Wade, Schwellung des Knies. Nach 3 Wochen Aspiration des Haemathros genu, Konstatierung der Peroneuslähmung. Nach 1 1/2 Monaten Gehversuche, Massage, Elektricität u. s. w. Keine Besserung der Pero-

neuslähmung. Nach 9 Monaten Aufnahme: Peroneuslähmung mit kompleter Entartungsreaktion. Das centrale Peroneusende ist mit dem palpierenden Finger bis in die Gegend des Fibulaköpfchens zu verfolgen. Bei der elektrischen Reizung desselben entstehen Sensationen im peripheren Peroneusgebiet, unterhalb dieser Stelle Anästhesie. Fibulaköpfchen etwas verdickt. Operation bestätigt den Palpationsbefund. N. Peroneus zerrissen, Abstand der Enden ca. 2 cm; centraler Stumpf kolbig verdickt, peripherer Stumpf ganz degeneriert. Nervennaht. Prima intentio. Bisher keine Besserung der Funktion.

II. Gelenkverletzungen (19 Fälle; 18 M., 1 W.).

1. Distorsionen und Kontusionen (7 Fälle; 6 M., 1 W.).

Nr. 738, 2176. Distorsionen des Sprunggelenks. Feuchte Verbände. Heilung.

Nr. 1083, 1123, 1705. Kontusionen des Kniegelenks.

Nr. 1705 mit Hämarthros, Nr. 1123 Reichsversicherungsgutachten; feuchte Verbände, Schiene, Massage. Heilung.

Nr. 838. Vor 10 Jahren Hufschlag. Seitdem Hydrops genu dextri traumaticus. Punktion. Auswaschung mit 1 % Kresolwasser. Ungeheilt entlassen.

Nr. 2352. Sturz auf das rechte Knie. Gonitis traumatica. Keine Reaktion auf Tuberkulin. Im Gipsverband entlassen.

2. Luxationen (6 Fälle; 6 M.).

Nr. 1285. Subluxation im Chopart'schen Gelenk links. Kontusion beider Sprunggelenke. Beiderseits Plattfussanlage. Zur Massagebehandlung nach Haus entlassen.

Nr. 2300. Luxation des Unterschenkels im Knie nach vorn seit 2 Monaten, entstanden durch Ausgleiten auf der Strasse. Unfähigkeit zu gehen. Seit 1½ Jahren schnell fortschreitende Tabes dorsalis. Repositionsversuche erfolglos. Mit Hülsenstützapparat entlassen.

Nr. 917. Traumatische habituelle Luxation des Meniscus externus genu sin. seit 5 Monaten nach einem Sprung. Bei Flexion bis zu 1 R. fühlt man zuweilen den Meniscus einige Millimeter vorspringen. Lebhafte Beschwerden. Gummi-Kniestrumpf.

Nr. 1925. Traumatische Luxation des Meniscus medialis genu dextri seit 2 Monaten nach einem Stoss gegen das Knie. Bei Bewegungen im Knie ist deutlich ein vorspringender Körper in der Gelenklinie zu sehen und fühlen. Zunächst Massage, dann Exstirpation des luxierten Meniscus mit Schleich. Prima intentio. Mit Gehschiene entlassen. Gang mit Schiene leidlich.

Nr. 1678. Luxatio coxae sin. posterior inferior seit einer Stunde. Kopf am hinteren unteren Pfannenrand. Entstanden durch Sturz bei Stabhochsprung über ein 1,80 m hohes Seil. Pat. kam mit gespreizten Beinen zur Erde. Reposition in Narkose.

Nr. 1963. Luxatio coxae sin. iliaca. Fraktur der Scapulaplatte. Vor 24 Stunden Sturz von einem Baum. Reposition nach Kocher in Narkose.

3. Hiebwunden (4 Fälle; 4 M.).

Nr. 699. Vereiterte Wunde am inneren Knöchel rechts mit Gelenkeröffnung. Vor drei Wochen Beilhieb. Fussbäder. Feuchte Verbände. Heilung.

Nr. 1242. Hiebverletzung des rechten inneren Knöchels vor vierzehn Tagen. Gelenk vereitert. Gegenincisionen. Im Gehgipsverband entlassen.

Nr. 638. Beilhiebverletzung des linken Kniees vor 8 Tagen. Eitriger Erguss im Knie. Auswärts genäht. Eintritt mit hohem Fieber. Incisionen. Im gefensterten Gipsverband entlassen.

Nr. 1053. Beilhiebverletzung des rechten Kniees vor vier Wochen. Nach 10 Tagen Schmerzen, Fieber, Schwellung. Aufnahme mit hohem Fieber. Multiple Incisionen. Gipsverband. Heilung.

4. Riss- und Quetschwunde.

Nr. 1818. Ueberfahrung vor 24 Stunden. Ausgedehnter Substanzverlust an der Innenseite des Kniees mit Gelenkeröffnung. Gelenk vereitert. Aufnahme mit hohem Fieber. Incisionen, nach 14 Tagen querer Resektionsschnitt. Heilung mit Ankylose in guter Stellung.

5. Fremdkörper.

Nr. 1988. Nähnadel im rechten Kniegelenk mit traumatischem Erguss. Verletzung vor 48 Stunden. Kein Fieber. Extraktion. Heilung.

III. Frakturen (104 Fälle; 83 M., 21 W., 5 †).

a) Komplicierte Frakturen (29 Fälle; 26 M., 3 W., 3 †).

1. Frakturen im Bereich des Fusses (8 Fälle; 8 M., 0 W., 1 †).

Nr. 36. (Cf. Nr. 2090 Jahresbericht für 1900 S. 265.) Eisenbahnunglück. Komplicierter Bruch des linken äusseren Knöchels mit Luxatio pedis. Nicht komplicierter Oberschenkelbruch rechts. Exitus an Pyämie nach $3^1/_2$ Monaten.

Nr. 89. (Cf. Nr. 2270 Jahresbericht für 1900 S. 241.) Ueberfahrung des linken Vorderfusses. Sekundär Lisfranc. Heilung.

Nr. 1131. Maschinenverletzung. Abquetschung der zweiten Zehe. Desinfektion. Abtragung der zweiten Zehe. Glatte Heilung.

Nr. 1743. Quetschung des rechten Fusses durch schwere Eisenschiene. Komplicierte Fraktur der Grundphalangen der 2. und 4. Zehe. Desinfektion, feuchte Verbände. Im Gipsverband entlassen.

Nr. 1987. Quetschung des linken Fusses durch auffallende Steinplatte. Komplicierte Fraktur der Mittel- und Endphalange der 2. Zehe, posttraumatische Gangrän der frakturierten Endphalange der grossen Zehe. Feuchte Verbände. Extraktion der demarkierten Endphalange. Heilung mit Ankylose der Mittel- und Endphalange der 2. Zehe in ihrem

gemeinsamen Gelenk.

Nr. 2365. Ueberfahrung. Abquetschung der Endphalangen der grossen und der 2. linken Zehe. Desinfektion. Feuchte Verbände. Glatte Heilung.

Nr. 2291. Schussfraktur des r. Os metatarsale II. Einschuss am Dorsum pedis. Kugel (9 mm) dicht unter der Sohlenhaut zu fühlen. Extraktion mit kleinem plantaren Schnitt. Glatte Heilung.

Nr. 2297. Maschinenverletzung. Handtellergrosse Wunde auf dem rechten Fussrücken. Cuneiformia zertrümmert. Sehne des Extensor hallucis longus zerrissen. Sehnennaht. Im Gipsverband entlassen.

2. Komplicierte Unterschenkelfrakturen (16 Fälle; 13 M., 3 W., 1 †).

Konservativ behandelte Fälle (primäre Desinfektion, Schiene; später gefensterter Gipsverband):

Nr. 17. Cf. Nr. 2078 in 1900 Eisenbahnunglück S. 265. 19j. Mädchen. Komplicierte Fractura cruris im unteren Drittel, ausgedehnte Weichteilverletzung; am 7. X. 00. März 1901 Extraktion von Splittern. Anfang Mai Unterschenkel noch federnd, 4 cm Verkürzung. Beginn mit Gehübungen in einem Stützapparat für den r. Unterschenkel. Durch 5-wöchentliche Badekur erhebliche Besserung des Allgemeinbefindens. Gang ohne Stüzapparat noch nicht möglich.

Nr. 578. 27j. Mann. Fractura tibiae et fibulae sin. im unteren Drittel. Haut angespiesst. Starkes Hämatom. Entstanden durch direkte Gewalt, Auffallen eines Fasses. Desinfektion, feuchter Verband. Am 6. Tag Gipsverband. Heilung ohne Verkürzung.

Nr. 665. 61j. Mann. Fractura cruris im unteren Drittel mit Durchspiessung der Haut. Volkmann'sche Schiene, Gipsverbände. Heilung mit 1 cm Verkürzung.

Nr. 683. 41j. Mann. Fractura cruris complicata in der unteren Hälfte; 1 cm lange Hautwunde über der Tibiakante. Desinfektion, Volkmann'sche Schiene, Gipsverbände, Heilung ohne Verkürzung.

Nr. 1474. 20j. Mann. Fractura tibiae complic. durch Hufschlag vor 3 Wochen. Kommt wegen Eiterung in die Klinik. Kein Fieber. Extraktion einiger Knochensplitter. Feuchte Verbände. Gipsverbände mit Fenster. Konsolidation in der 5. Woche, ohne Verkürzung. Heilung.

Primär genäht wurden folgende Fälle:

Nr. 1476. 34j. Mann. Fractura cruris sin. complicata in der Mitte mit starker Dislocation. Desinfektion, primäre Silberdrahtnaht der Tibia. Heilung. Stützapparat wegen nicht vollkommener Konsolidierung.

Nr. 1866. 43j. Mann. Ueberfahrung. Komplicierte Fraktur des l. Unterschenkels handbreit über dem Fussgelenk, starke Dislocation. Subkutane Fraktur des r. Oberschenkels handbreit über dem Knie. Desin-

fektion. Drahtnaht der Tibia. Extensionsverband des rechten Oberschenkels. Links verzögerte Konsolidation. Heilung links mit 2 cm, rechts mit 3 cm Verkürzung.

Nr. 1879. 8j. Knabe. Maschinenverletzung. Fractura complicata cruris dextri (in der Mitte). Fractura subcutanea femoris dextri in der Mitte, Drahtnaht der Tibia. Gipsverband des Unterschenkels. Daran Extension. Ausstossung der Drahtnaht nach 2 Monaten mit einem Sequester. Nach 3 Monaten federt der Unterschenkel noch stark. Oberschenkel gut geheilt. Entlassung mit Schiene.

Sekundäre Amputation erforderte:

Nr. 215. Komminutivfraktur beider Unterschenkelknochen im Bereich der Knöchel links mit weitgehender Ablösung der Haut, Quetschung der Weichteile, Eröffnung des Sprunggelenkes, Durchschneidung der Sehne des Peroneus longus und der Art. tibialis antica. Im Harn 2,8% Zucker. Primäre Desinfektion in Narkose. In der 2. Nacht Nachblutung. Am 4. Tage Amputatio cruris wegen beginnender Sepsis in Chloroformnarkose. Am selben Tage Abfall des Fiebers. Vom 9. Tage nach der Verletzung andauernd zuckerfrei. Heilung.

Primäre Amputationen wurden ausgeführt bei:

Nr. 8 cf. Nr. 2080 im Jahresbericht für 1900, Eisenbahnunglück S. 565, 20j. Mädchen. Entlassung am 14. V. 01. Pat. geht gut mit den Prothesen und einem Stock. Von Seiten der Nieren keine Erscheinungen mehr.

Nr. 90 cf. Nr. 2085 im Jahresbericht für 1900 Eisenbahnunglück Seite 265, 21j. Student. Geht gut mit Prothese.

Nr. 353. 15j. Junge. Vor 1 Stunde Maschinenverletzung. Zertrümmerung des rechten Unterschenkels, schwere Verletzung des rechten Kniees. Am linken äusseren Knöchel stark beschmutzte Wunde, in welcher das Sprunggelenk frei liegt. Linker Fuss blau. Bewegungen der Zehen noch möglich. Sensibilität noch nicht ganz erloschen. Primäre Amputatio cruris rechts. Sekundäre Amputatio cruris links am folgenden Tage wegen Gangrän des linken Fusses. In der 2. Woche Incision der vereiterten Bursa subcruralis des rechten Kniegelenks. Entleerung von Eiter. Von nun an rasche Besserung. Später Transplantation der Kniewunde. Entlassung nach 2 Monaten mit fast geheilter Wunde vorläufig ohne Prothesen.

Nr. 2532. 28j. Mann. Eisenbahnüberfahrung. Beide Unterschenkelknochen links mehrfach gebrochen. Linkes Bein bis zur Mitte des Oberschenkels ganz von Haut entblösst, Muskulatur zerfetzt. Primäre Oberschenkelamputation zwischen oberem und mittlerem Drittel. Heilung.

Nr. 2533. 61j. Mann. Eisenbahnüberfahrung. Zertrümmerung beider Füsse und komplicierte Fraktur des rechten Unterschenkels zwischen mittlerem und unterem Drittel mit ausgedehnter Weichteilzerreissung.

Links primäre supramalleoläre Amputation, rechts primäre Amputatio cruris im mittleren Drittel. Gangrän einer grösseren Hautpartie an der Aussenseite des rechten Amputationsstumpfes. Transplantation. Gute Stumpfbildung. Noch in Behandlung.

Nr. 1489. 24j. Mann. Eisenbahnüberfahrung. Lokale Zermalmung des rechten Unterschenkels dicht unter dem Knie mit ausgedehnter Zerreissung der Weichteile. Primäre Amputatio femoris. Heilung p. p. i.

Nr. 1129. Ueberfahrung vor 3 Stunden. Linker Unterschenkel hängt nur an einer Hautbrücke. Eröffnung des rechten Kniegelenks. Zerreissung der rechten Wade, Zertrümmerung des rechten Fusses. Wunden verschmutzt. Pat. ist stark ausgeblutet, fast pulslos. Links primäre Amputatio femoris, rechts Glättung der Wunde. Exitus eine Stunde nach der Aufnahme. Gerichtliche Sektion.

3. Komplicierte Oberschenkelfrakturen (5 Fälle; 5 M., 1 †).

Konservativ wurden behandelt:

Nr. 5 cf. Nr. 2351 in 1900.

Nr. 1026. 38j. Mann. Ueberfahrung. Fractura femoris dextri im unteren Drittel. Durchspiessung der Haut. Am 2. Tage gefensterter Gipsverband. Glatte Heilung mit 3 cm Verkürzung.

Nr. 1681. 46j. Mann. Ueberfahrung vor 2 Tagen. Fractura femoris compl. in der Mitte. Grosse Lappenwunde. Gipsverband des Unterschenkels. Daran Extension. Heilung mit 5 cm Verkürzung.

Mit Amputation wurden behandelt:

Nr. 272. 48j. Mann. Fractura femoris dextr. compl. Pat. ist stark ausgeblutet. Amputation zunächst verweigert. Am 2. Tage hohes Fieber. Ausbruch des Delirium tremens. Nunmehr Amputatio femoris. Tod am 3. Tage. Autopsie: Eitrige Beschaffenheit des Amputationsstumpfes. Geringe frische Endocarditis. Rechts fibrinöse Pleuritis, Pneumonie im l. Unterlappen. Myocarditis.

Nr. 2562. 59j. Mann. Vor 19 Tagen Sturz. Vereiterte Fractura femoris compl. links handbreit über dem Knie mit 7 cm Verkürzung. Fieber, schnelle Verschlechterung. Amputatio femoris. Entlassung, vollständig geheilt 12 Tage p. op.

b) Einfache Frakturen (64 Fälle; 49 M., 13 W., 2 †).

2 Frakturen der Zehen (2 M.).

Nr. 734 und 1410. Feuchte Verbände, Ruhe. Bei Nr. 1410 sekundäre Gangrän der linken kleinen Zehe. Ablation. Heilung.

1 Metatarsalfraktur (1 M.).

Nr. 395. Fractura metatars. II.—IV. sin. durch direkte Gewalt. Feuchte Verbände, Bettruhe, Massage. Heilung.

1 Calcaneusfraktur (1 M.).

Nr. 2210. Fall auf die linke Ferse. Fractura calcanei. Röntgenbild: Die Bruchlinie verläuft von hinten oben nach vorn unten. Feuchte Binden, Volkmann'sche Schiene. Heilung.

2 Talusfrakturen (1 M., 1 W.).

Nr. 1217. 48j. Mann. Fissur im Talus mit Distorsio pedis durch Umknicken entstanden. Feuchte Binden, Volkmann'sche Schiene. Heilung.

Nr. 2124. 64j. Weib. Sturz von der Treppe. Fractura tali dextr. Starke Dislokation des unteren Bruchstückes mit dem Fuss nach innen. Infraktion des Metatars. V. Redressement gelingt nur unvollkommen. Feuchte Verbände, Massage. Heilung. Gehfähigkeit wenig beschränkt.

6 Frakturen des Malleolus externus (4 M., 2 W.).

Nr. 211. Verschüttung. Fraktur der Metatars. II—V et Malleol. fibular. Feuchte Verbände, Schiene, Massage. Heilung.

Nr. 1530 und 2012. Schiene, Massage, Heilung.

Nr. 1802, 2226, 2227—2459. Gehgipsverbände. Nr. 2226 kompliciert durch Haemarthros genu. Heilung.

3 Frakturen beider Malleolen (3 M.).

Nr. 799, 1428. Gipsverbände.

Nr. 2087. Schiene, Massage.

1 isolierte Tibiafraktur (1 M.).

Nr. 576. Gipsverband.

3 isolierte Fibulafrakturen (3 M.).

Nr. 988, 1425, 2380. Handbreit über dem Mall. externus, Gipsverbände, bei 2380 Schiene, Massage.

16 Frakturen beider Unterschenkelknochen (14 M., 7 W.).

Nr. 336, 438, 463, 507, 553, 794, 864, 982, 1336, 1511, 1992, 2116. 2211, 2308, 2396 Gipsverbände. Heilung.

Besonders zu bemerken:

Nr. 1992. Rachitisches Kind, 7 Jahre alt. Vor 1/2 Jahr Fractura cruris d., langsam geheilt. Vor einigen Tagen neuer Bruch an derselben Stelle. Rachitische Verkrümmung beider Unterschenkel. Gipsverband rechts. Redressement und Gipsverband links. Mit 2 Stützapparaten entlassen.

17 Frakturen des Femurschaftes (11 M., 6 W., 2 †).

Mit Extension wurden behandelt:

Nr. 85 cf. 2089 im Jahresbericht für 1900, Eisenbahnunglück S. 264.

Nr. 87 cf. 2187 im Jahresbericht für 1900, S. 243.

Nr. 92 cf. 2250 im Jahresbericht für 1900, S. 243:

1jähr. Kind, atrophisch; Fractura femoris sin. Lösung in der di-

stalen Epiphyse. Knochen sehr weich. Spontanfraktur? Vertikale Suspension. Keine Konsolidation. Im weiteren Verlauf Radiusfraktur ohne besondere Veranlassung. Weiterhin Schienenverbände ohne Erfolg. Nach 4 Monaten Exitus an akuter Enteritis.

Nr. 96 cf. Nr. 2490 in 1900.

41j. Mann. Sturz im Steinbruch. Fractura femoris sin. zwischen oberem und mittlerem Drittel. Abreissung der Quadricepssehne von der Patella. Infractio pelvis. Harnröhrenriss in der Pars membranacea. Urinretention. Katheterismus gelingt sofort, weiterhin Dauerkatheter, Bougierung. Extensionsverband. Heilung mit 3 cm Verkürzung. Urinlassen ohne Störung.

Nr. 381. 3j. Knabe. Fractura femoris sin. im unteren Drittel. Extension. Gipsverband.

Nr. 899. 11 Monate altes Mädchen. Fractura femoris im mittleren Drittel. Vertikale Suspension. Gute Heilung der Fraktur. Nach vier Wochen akute doppelseitige Bronchopneumonie, Larynxstenose. Tracheotomie. 4 Tage später Exitus. Autopsie: Doppelseitige Bronchopneumonie, Decubitus durch Kanüle.

Nr. 870. 4j. Mädchen. Fractura fem. sin. in der Mitte. Vertikale Suspension. Heilung ohne Verkürzung.

Nr. 936. 6j. Knabe. Fractura fem. sin. im oberen Drittel. Extensionsverband. Heilung mit $^3/_4$ cm Verkürzung.

Nr. 1258. 9j. Knabe. Splitterfraktur des rechten Oberschenkels mit 6 cm Verkürzung. Extensionsverband. Heilung in guter Stellung mit 2 cm Verkürzung.

Nr. 1598. 52j. Mann. Fractura fem.

Nr. 1938. 5j. Mädchen. Fractura fem. sin. in der Mitte, Fractura tibiae sin. dicht über dem Knöchel. Quetschung der Haut des Unterschenkels. Vertikale Suspension. Heilung mit $1^1/_2$ cm Verkürzung.

Nr. 2039. 20j. Mann. Fractura fem. d. in der Mitte. Kontusion des Beckens. Extensionsverband. Heilung mit $1^1/_2$ cm Verkürzung.

Mit Schienen und Massage wurden behandelt:

Nr. 1560. 87j. Frau. Fractura femoris d. dicht über dem Knie. Senile Demenz. Aufregungszustände. Behandlung mit Schienen, meist im Sessel. Gute Heilung. Hartnäckiger Decubitus an der Ferse.

Nr. 2017. 11j. Knabe. Supracondyläre Fractura fem. d. Die starke Dislokation kann nicht ganz behoben werden. Massage. Bewegungen. Feste Konsolidation. Gang ohne Beschwerden.

Mit Gipsverbänden wurden behandelt:

Nr. 152. 15j. Mann. Fractura fem. sin. handbreit über dem Knie. Hämarthros genu. Am 3. Tage Gehgipsverband. Pat. geht ohne Beschwerden. Heilung mit $^1/_2$—1 cm Verkürzung.

Nr. 493. 5j. Mädchen. Fractura fem. sin. im oberen Drittel. Im

Gipsverband entlassen.

Die sekundäre Amputation erforderte:

Nr. 137. Vor 5 Tagen Quetschung durch fallenden Baumstamm. Seit 2 Tagen Zeichen von Gangrän. Fractura fem. sin. Zerreissung der A. und V. femoralis. Beginnende Gangrän des linken Unterschenkels. Fieber. Amputatio femoris. Heilung.

1 Schenkelhalsfraktur (1 W.).

Nr. 2001. 57 J. Fall durch Ausgleiten. Schenkelhalsfraktur links. Extension, Gehgipsverband. Massage. Heilung. Geht an Krücken.

c) Veraltete Frakturen (11 Fälle; 8 M., 3 W.).

Pseudarthrosen (2 M.).

Nr. 278. (Cf. Nr. 2330 in 1900 und 1302—1575 in 1898.) 3½jähr. Knabe. Pseudarthrosis tibiae nach Infraktion wegen Verkrümmung vor 3 Jahren. Im Jahr 1900 Elfenbeinverzapfung und Gipsverbände. Das Röntgenbild zeigt den Stift fest im centralen Ende sitzend; das periphere Ende ist winkelig gegen das centrale abgeknickt. Gipsverbände. Allmähliche Besserung der Konsolidation. Noch in Behandlung.

Nr. 1589. 35j. Mann. Pseudarthrosis tibiae sin. Vor 8 Monaten Zertrümmerung beider Unterschenkel. Rechts glatte Heilung. Links keine Konsolidation trotz Silberdrahtnaht der Tibia nach 4 Monaten, auswärts. Triturition, im Gehgipsverband entlassen.

Veraltete, konsolidierte Frakturen (7 Fälle; 4 M., 3 W.).

Nr. 2131. 22j. Mann. 6 Wochen alte Fractura tali d. Dislokation des unteren Fragmentes mit dem Fuss nach innen. Starke Callusbildung. Beweglichkeit im Sprunggelenk aufgehoben. In häusliche Behandlung entlassen.

Nr. 54. 30j. Weib. Alte Unterschenkelfraktur.

Nr. 200. 27j. Weib. Fractura cruris d. inveterata mit Valgusstellung. Melancholie. Therapie verweigert. In die psychiatr. Klinik verlegt.

Nr. 1864. 15j. Mann. 6 Wochen alte Fractura tibiae sinistrae difform geheilt. Uebergangsrente.

Nr. 243. Vor 5 Monaten Quetschung durch grossen Stein. Abquetschung des rechten Armes. Primäre Amputatio humeri, gut geheilt. Fractura femoris d. Winklige Abknickung, 5 cm Verkürzung. Gehen unmöglich. Reinfraktion, Distraktion, Gipsverband, Parese durch Druck auf den Peroneus. Deshalb Aufschneiden des Verbandes. Besserung der Parese. Keine wesentliche Besserung der Verkürzung. In einem neuen Gipsverband auf Wunsch entlassen.

Nr. 775. 1½j. Knabe. 3 Monate alte Epiphysenlösung am rechten distalen Femurende verheilt mit Dislokation in Varusstellung. Reinfraktion, Gipsverband.

Nr. 1290. 10 Monate altes Mädchen. 4 Wochen alte fast konsolidierte Fraktur im oberen Drittel des Femur. 2 cm Verkürzung. Vertikale Suspension. Wegen Brechdurchfall entlassen.

2. Gutachtenfälle (2 M.).

Nr. 442. 27j. Mann, Alte Fussverletzung, wahrscheinlich teilweise Abreissung der Achillessehne vom Calcaneus und Calcaneusfractur. Behandlung nicht indiciert.

Nr. 2388. 16j. Mann. Alte konsolidierte Oberschenkelfraktur links mit $3^1/_2$ cm Verkürzung. Osteotomie nicht indiciert.

B. Entzündungen.

(286 Fälle; 179 M., 107 W., 11 †.)

I. Akute Entzündungen (73 Fälle; 53 M., 20 W., 6 †).

1. Weichteile (53 Fälle; 40 M., 13 W., 5 †).

a) Haut- und Unterhautzellgewebe.

Furunkel, entzündete Blasen, cirkumskripte Abscesse (23 Fälle 21 M., 2 W.).

Kamen sämtlich zur Heilung unter der üblichen Behandlung mit feuchten Verbänden und Incisionen.

Akut progrediente Phlegmonen (14 Fälle; 8 M., 6 W., 2 †).

Davon betrafen

den Fuss allein (3 Fälle; 3 M.). Nr. 485, 1350, 2539. Incision, feuchte Verbände, Heilung.

den Unterschenkel (8 Fälle; 4 M., 4 W.).

Nr. 22, 271, 376, 1752, 1789, 2121. Incision, feuchte Verbände. Heilung.

Nr. 1986. 50j. Mann. Vor 8 Tagen kleine Verletzung am Unterschenkel. Bei der Aufnahme gangränöse, tiefgreifende Phlegmone des rechten Fusses und Unterschenkels mit cirkulärer, handbreiter Hautgangrän. Hohes Fieber, dysenterische Stühle, Euphorie. Breite Spaltung, feuchte Verbände. Lokale Besserung. Fortbestehen der Sepsis. Exitus. Autopsie: Beiderseits hypostatische Pneumonie, Lungenoedem. Pleuritis haemorrhagica sinistra. Diphtherie des Dickdarms. Parenchymatöse Nephritis.

Nr. 2111. 79j. Weib. Seit 10 Tagen gangränescierende Phlegmone am r. Fuss und Unterschenkel. Schwer septischer Zustand. Benommenheit, trockene Zunge, Decubitus, unregelmässige Herzaktion. Wegen des Allgemeinzustandes wird von einer Amputation abgesehen. Incision, feuchter Verband. Exitus nach 4 Tagen. Autopsie: Thrombose der A. tibialis antica. Septischer Milztumor. Trübung von Leber und Nieren. Myodegeneratio.

Die Kniegegend (3 Fälle; 1 M., 2 W.).

Nr. 1532, 2432, 2446. Incision, feuchte Verbände. Heilung.

b) Lymphbahnen (7 Fälle; 4 M., 3 W.).

Nr. 800 und Nr. 2526 Lymphangitis an Fuss und Unterschenkel. Schiene, feuchter Verband. Heilung.

Nr. 237, 871, 1032, 2301, 2364 betrafen die inguinalen Lymphdrüsen und kamen unter Incision respektive Excision und feuchten Verbänden zur Heilung.

c) Schleimbeutel (1 Fall; 1 M.).

Nr. 1658. Bursitis praepatellaris d. phlegmonosa. Incision. Heilung.

d) Blutbahnen, venöse (3 Fälle; 2 M., 1 W.).

Nr. 431. Ulcus cruris varicosum, phlegmonös, feuchter Verband. Heilung.

Nr. 1644. Phlebitis. Feuchter Verband, Heilung.

Nr. 1764. Wadenabscess von Varicen ausgehend. Incision. Heilung.

Blutbahnen, arterielle (5 Fälle; 4 M., 1 W., 3 †).

Nr. 301. Sepsis puerperalis. Beginnende Gangrän des l. Unterschenkels durch Embolie oder Phlebothrombose. Exitus am 2. Tage. Autopsie: Endometritis gangraenosa puerperalis. Feuchte Gangrän des l. Unterschenkels. Embolie oder Thrombose nicht nachzuweisen.

Nr. 929. 64j. Mann. Seit 3 Wochen Gangraena senilis der linken kleinen Zehe und an der Ferse. Feuchte Verbände. Fortschreiten der Gangrän. Auf Wunsch entlassen.

Nr. 1901. 70j. Mann. Seit 5 Wochen Gangraena senilis arteriosclerotica incipiens am r. Fuss. Exarticulatio digiti II. Günstiger Verlauf.

Nr. 1777. 65j. Frau. Gangraena senilis pedis d.; Sepsis. Amputatio femoris. Fortschreitende Sepsis. Pneumonie. Exitus. Autopsie: Hochgradiges Atherom aller Körperarterien. Myocarditis fibrosa permaxima. Pneumonie im l. Unterlappen. Parenchymatöse Nephritis.

Nr. 2156. 34j. Mann. Gangrän des r. Fussrückens und rechten Unterschenkels (infolge Arteriosclerose?) Amputatio cruris. Heilung.

Nr. 2407. 63j. Mann. Senile Gangrän des l. Fusses. Sepsis. Amputatio femoris. Auf Wunsch in hoffnungslosem Zustand entlassen. Exitus am Tag nach der Entlassung.

2. Gelenke (5 Fälle; 3 M., 2 W.).

Nr. 210. Cf. 1220 in 1899. Eitrige Gonitis nach alter Osteomyelitis femoris sinistri. Drainage des Gelenks. Heilung.

Nr. 284. Hydrops genu. sin. acutus nach vielem Knieen entstanden. Feuchte Binde, Schiene, Heilung.

Nr. 2136. Arthritis acuta rheumatica im l. Fussgelenk und Knie. Konservative Therapie. Heilung.

Nr. 2304. Gonitis gonorrhoica dextra. Ende September Gonorrhoe.

Am 10. Oktober plötzlich Schmerzen im Knie. Eintritt am 12. Oktober. Am 21. XI. Punktion. Kultur: Eine Gonokokkenkolonie? Neigung zur Kontraktur. In der Besserung entlassen.

Nr. 2485. 5 Wochen alter Knabe. Nabelentzündung. Gonitis acuta purulenta d. Incision. In ambulante Behandlung entlassen.

3. Knochen, akute Osteomyelitis und Periostitis (15 Fälle; 10 M., 5 W., 1 †).

a) Fuss (2 M., 1 W., 1 †).

Nr. 1471. 17j. Mädchen. Osteomyelitis acuta der Grundphalanx der l. III. Zehe mit phlegmonöser Entzündung des Fussrückens. Metastatische Abscesse am r. Oberschenkel, an der linken Schulter, in der l. Glutäalgegend. Multiple Incisionen. Heilung.

Nr. 1481. 64j. Mann. Eitrige Periostitis der Grundphalanx der l. grossen Zehe, bereits ulceriert. Tamponade, Heilung.

Nr. 2018. 14j. Knabe. Osteomyelitis calcanei dextri acuta. Excochleatio calcanei. Pyämie. Pericarditis exsudativa. 3malige Punctio pericardii ergiebt zuerst trübes, schliesslich eitriges Exsudat. Kurz nach der letzten Punktion Pericardiotomie. Verletzung des Herzens; Naht unmöglich. Exitus an Verblutung. Autopsie: Pyämie. Periostale Abscesse an mehreren Rippen. Doppelseitige Pleuritis. Hämatogene Nierenabscesse. Verletzung des rechten Ventrikels. Hämopericard.

b) Unterschenkel (6 Fälle; 4 M., 2 W.).

Nr. 1320. 9j. Knabe. Osteomyelitis tibiae sin. acuta. Primäre Trepanation. Mit gut granulierender Wunde entlassen.

Nr. 1363. 16j. Mann. Osteomyelitis tibiae sin. acuta. Primäre Incision. 6 Tage später Trepanation. 3 Monate später Sequesterextraktion. Heilung.

Nr. 1370. 6j. Knabe. Osteomyelitis fibulae acuta. Primäre Incision. Heilung ohne Trepanation.

Nr. 1621. 12j. Mädchen. Osteomyelitis acuta tibiae dextrae mit Metastasen im Humerus. Primäre Trepanation der Tibia, drei Wochen später des Humerus, dessen proximale Epiphysenlinie gänzlich erweicht ist. Nach drei Monaten Extraktion der fast total sequestrierten Tibiadiaphyse.

Nr. 2079. 8j. Knabe. Osteomyelitis acuta der oberen Tibiaepiphyse. Primäre Trepanation. Wegen Rekurvation später Gewichtsextension und Gipsverband. In guter Stellung mit kleiner Fistel entlassen.

Nr. 2169. Osteomyelitis acuta tibiae dextrae. Metastase in der linken Fibula. Primäre Incision. Sequestrotomie in Aussicht genommen.

c) Oberschenkel (5 Fälle; 4 M., 1 W.).

Nr. 3. (Cf. 1257 in 1900 S. 248.) Im März 1901 mit konsolidierter Fraktur, geringer Sekretion und gutem Allgemeinbefinden entlassen.

Nr. 4. (Cf. 495 in 1900 S. 248.) Im März 1901 Extraktion des völlig gelösten sequestrierten Gelenkkopfes des Femur. Das Hüftgelenk wird vollkommen steif. Im Mai in gutem Allgemeinbefinden mit geringer Sekretion entlassen.

Nr. 684. Mann. Osteomyelitis femoris acuta. Vor 8 Tagen Fall auf das rechte Knie. Aufnahme mit stark geschwollenem Knie und hohem Fieber. Punktion ergiebt Eiter. Incision und Drainage des Gelenks. Keine Besserung. 10 Tage später Aufmeisselung des Femur; ohne Erfolg. 14 Tage später Amputatio femoris. Heilung.

Nr. 1009/1785. Osteomyelitis femoris acuta. Primäre Incision. Später Sequestrotomie. Im Gipsverband entlassen.

Nr. 1406/2041. 9j. Knabe. Osteomyelitis femoris dextri. Während der ersten beiden Tage Mellituric 1%. Primäre Incision erfolglos. Am 6. Tage Trepanation. 3 Monate später Sequesterextraktion.

II. Chronische Entzündungen (213 Fälle; 126 M., 87 W., 5 †).

1. Weichteile (56 Fälle; 31 M., 25 W.).

a) Haut und Unterhautzellgewebe (32 Fälle; 16 M., 16 W.).

α) nicht tuberkulös (25 Fälle; 11 M., 14 W.).

Unguis incarnatus der rechten Grosszehe (4 Fälle; 2 M., 2 W.). Nr. 207, 286, 1691, 1877. Operation nach Roser. Heilung.

Ulcera cruris varicosa (15 Fälle; 6 M., 9 W.).

Nr. 386, 520, 966, 1136, 1503, 2207, 2294, 2547 wurden mit Verbänden mit essigsaurer Thonerde, Campherwein u. s. w., Zinkleimverband und Bettruhe behandelt, in einem Fall wurde auch der Aetherspray zur Beschleunigung der Epidermisierung angewendet. Bei Nr. 357, 733, 837, 2222, 2269 kam dazu eine Transplantation, bei Nr. 475 und 2222 wurden die Varicen exstirpiert. Besonders zu bemerken ist

Nr. 135. 82j. Weib. Seit zwei Jahren Ulcus cruris rechts. Seit 4 Wochen bettlägerig. Pat. machte auf Rat von Laien Umschläge mit Carbolwasser. Bei der Aufnahme cirkuläres Ulcus cruris permagnum. Gangrän des rechten Fusses. Amputatio femoris supracondylica. Exitus an Inanition. Autopsie: Hochgradiges Atherom; flaches, 2markstückgrosses Carcinom der Pars pylorica des Magens mit Dissemination im Netz. Amputierte Extremität: Verkalkung der A. poplitea und A. tibialis postica. Vollständige Obliteration der A. tibialis antica. — Gangraena senilis.

Elephantiasis (3 Fälle; 3 W.).

Nr. 1284. 57j. Weib. Elephantiasis papillomatosa pedis dextri. In früheren Jahren Ulcus cruris. Seit 4 Jahren allmählich zunehmende.

schliesslich einen enormen Grad erreichende Elephantiasis des Fusses. Amputatio cruris. Heilung.

Nr. 1342. 41j. Weib. Elephantiasis des rechten Beines. Spina bifida occulta, Hemianaesthesia der linken Seite (wahrscheinlich hysterisch), Elephantiasis seit 3 Jahren. Wicklungen, Hochlagerung. Unklar, ob ein Zusammenhang zwischen Elephantiasis und Spina bifida besteht. (Trophische Störung?)

Nr. 2429. 36j. Weib. Elephantiasis cruris dextri. Graviditas M. VI. Excision eines Hautlappens post partum in Aussicht gestellt.

Varia (4 Fälle; 1 M., 3 W.).

Nr. 571. Perniones. Ichthyolsalbe.

Nr. 934. Ekzema scabiosum pedum.

Nr. 1038. Fasciitis chronica (luetica?). Incision, Jodkali, Heilung.

Nr. 1735. Ulcerierte Narbe nach Amputatio digiti II. Exartikulation des Stumpfes. Heilung.

β) Tuberkulose (7 Fälle; 5 M., 2 W.).

Lupus (2 Fälle; 2 M.). Nr. 844 und 2319 am Fuss und Oberschenkel. Exkochleation, Thermokauterisation. Heilung.

Tuberkulöse Abscesse (4 Fälle; 2 M., 2 W.).

Nr. 1970 am Unterschenkel, Nr. 168 am Oberschenkel, Nr. 1051 und 2175 am Oberschenkel verbunden mit Tuberkulose der inguinalen Lymphdrüsen. Exkochleation resp. Excision der Drüsen. Heilung.

b) Sehnenscheiden (5 Fälle; 5 M.).

α) Nicht tuberkulös (2 Fälle; 2 M.).

Nr. 340. Tendovaginitis crepitans musc. extensor. digit. commun. pedis. Verbände mit essigsaurer Thonerde. Heilung.

Nr. 2202. 61j. Mann. Verkalktes Hygrom der Sehnenscheide der Musc. peronei hinter dem äusseren Knöchel. Exstirpation. Heilung.

β) Tuberkulose (3 Fälle; 3 M.).

Nr. 901, 1077, 1144. Tendovaginitis der Peronei resp. Achillessehne. Excision und Exkochleation. Heilung.

c) Schleimbeutel (4 Fälle; 2 M., 2 W.).

α) Nicht tuberkulös (1 Fall; 1 M.).

Nr. 1298. Reiskörperhygrom der linken Kniesynovialkapsel. Kaum Beschwerden, keine Therapie.

β) Tuberkulose (3 Fälle; 1 M., 2 W.).

Nr. 1327. Vereiterter tuberkulöser Schleimbeutel an der Innenseite des rechten Kniees. Incision, Exkochleation. Heilung.

Nr. 1514. 16j. Mann. Doppelseitige Bursitis trochanterica wahrscheinlich tuberkulös. Punktion, Orthokresolinjektion. Besserung.

Nr. 2044. 26j. Weib. Tuberkulöse Bursitis trochanterica dextra. Grosser Abscess. Graviditas M. III. Incision. Noch in Behandlung.

d) Blutbahnen. Varicen (8 Fälle; 4 M., 4 W.).

Nr. 1522. Am Unterschenkel. Wicklung. Operation verweigert.

Nr. 2171. Am Oberschenkel und Knie. Phlebolith. Graviditas M. IV. Unterbindung der Vena saphena, Excision der Varicen.

Nr. 646, 1391, 1657, 1727, 2254, 2471. Exstirpation der Varicen. Heilung.

2. Gelenke (89 Fälle; 56 M., 33 W., 4 †).

a) nicht tuberkulös (8 Fälle; 5 M., 3 W.).

Knie (2 M.).

Nr. 647. Chron. Gonitis mit Erguss und Hygrom an der Innenseite. Punktion des Hygroms. Gipsverband.

Nr. 1358. 20j. Mann. Seit 3 Monaten Gelenkmaus im rechten Knie. Excision einer Synovialzotte ohne Knorpel, welche mit der Kapsel zusammenhängt.

Hüfte (5 Fälle; 3 M., 2 W.).

Nr. 323, 394. Malum coxae senile. Jodkali, Extensionsverband. Besserung.

Nr. 525 cf. 2240—2441 in 1900 S. 246. Gipsverbände.

Nr. 1368. Coxitis sicca dextra wahrscheinlich bedingt durch akute Beckenosteomyelitis in der Nähe der Pfanne (metastat. nach Nackenkarbunkel). Extensionsverband. Heilung mit Adduktion und Flexion; eventuell später Osteotomie.

Nr. 1696. Steifigkeit der Hüftgelenke. Entlassung vor abgeschlossener Untersuchung.

Nr. 2438. 21j. Mann. Posttraumatische Coxitis dextra sanata mit 2 cm reeller Wachtstumsverkürzung. Trauma im Alter von 9 Jahren. Keine Therapie.

b) tuberkulös (81 Fälle; 51 M., 30 W., 4 †).

Fuss (16 Fälle; 7 M., 9 W., 1 †).

Konservativ wurden behandelt mit Jodoforminjektionen, Ruhigstellung und Allgemeinbehandlung.

Nr. 477. 59j. Mann. Fungus pedis. Phthisis pulmonum. Gipsverbände. Exitus an Miliartuberkulose. Autopsie: Miliartuberkulose.

Nr. 2191. 47j. Mann. Fungus im Talocruralgelenk links; Besserung.

Operativ wurden behandelt mit konservativen Methoden

Nr. 96. 25j. Weib mit Abscessincision, Jodoforminjektion und Gipsverband. Besserung.

Mit Exkochleation:

Nr. 2462. 53j. Weib. Caries articulationis talotibialis dextrae, primär vom Talus ausgehend. Caries phalangis primae digit. IV sin. Excochleatio tali. Exarticulatio digiti. Im Gipsverband sehr gebessert entlassen.

Mit Exstirpatio tali:

Nr. 1260—2303. 13j. Mann. Tuberkulose der Articulatio talocruralis sin. von primärem Talusherd ausgehend. Geheilt entlassen. Später Weichteilabscess am medialen Malleolus. Exkochleation. Karbolsäureätzung; langsame Heilung.

Mit Exstirpatio tali und Resectio talo-cruralis:

Nr. 244—510. 17j. Mann. Tuberkulose der Articulatio talocruralis sin. Gipsverband. I. Exstirpatio tali. II. Resektion mit medialem Ankerschnitt. Mit Stützapparat entlassen.

4j. Knabe. Caries tali. Fungus des Fussgelenks. I. Exstirpatio tali. II. Resektion. Im Gipsverband entlassen.

Mit Resectio pedis nach Mikulicz-Wladimirow:

Nr. 65. 17j. Mädchen. S. 2060 in 1900 S. 251.

Mit Amputation wurden behandelt:

Nr. 15 cf. Nr. 2379 in 1900 S. 257. 28j. Weib. Fortschreiten des Processes. Amputatio cruris. Heilung.

Nr. 290. 66j. Mann. Fungus articulationis talocruralis sin. Wiederholt vergeblich ausgeschabt. Amputatio cruris. Gangrän der Nahtlinie. Heilung per granulationem.

Nr. 565. 59j. Mann. Caries des rechten Fussgelenks. Amputatio cruris. Heilung.

Nr. 1707. 57j. Weib. Caries des rechten Fussgelenks. Amputatio cruris. Nahtnekrose. Heilung.

Nr. 1729. 51j. Mann. Fungus des rechten Fussgelenks. Caries tali. Amputatio cruris. Prima intentio.

Nr. 1733. 51j. Weib. Caries des rechten Fussgelenks. Osteoplastische Amputation nach Bier. Prima intentio.

Nr. 2022. 5j. Mädchen. Tuberkulose des Metatarsophalangealgelenks der linken 3. Zehe. Exartikulation der Zehe. Heilung.

Knie (50 Fälle; 32 M., 18 W., 2 †).

Konservativ wurden behandelt mit Ruhigstellung durch Schiene, Extension oder Gipsverband, Jodoform- oder Orthokresolinjektionen, Allgemeinbehandlung etc. 14 Fälle; Nr. 179, 189, 584, 617, 643, 938, 949, 1119, 1247, 1345, 1451, 2325, 2327, 2353, darunter 7 Kinder und 3 Erwachsene, die die Amputation verweigerten.

Konservativ mit Incision parartikulärer Abscesse, Spaltung und Exkochleation von Fisteln, sonst wie oben angegeben, wurden behandelt 13 Fälle: Nr. 12, 74, 142, 254, 314-872, 407, 509-906, 560, 726, 1588, 1597, 2370, 2492.

Nr. 767. 61j. Mann. Tub. gonitis dextra mit starker Flexionskontraktur. Phthisis pulmonum. Wegen des elenden Allgemeinbefindens

keine Amputation, nur Abscessincision. Exitus. Autopsie: Phthisis pulmonum.

Mit Arthrotomie und Excision der Synovialis wurden 4 Fälle behandelt: 502a-1000-1324, 735, 1965, 2527 im Alter von 7, 2. 20, 26 Jahren.

Nr. 735. Starb an Bronchopneumonie und Brechdurchfall. Autopsie: Doppelseitige Bronchopneumonie, Pleuritis, Pericarditis adhaesiva, Darmgeschwüre. In allen anderen Fällen Heilung.

Der Resektion wurden folgende 5 Fälle unterzogen:

Nr. 668. 25j. Mann. Gonitis tub. sin. Resektion. Kein grösserer Knochenherd. Heilung mit guter Konsolidation und 3 cm Verkürzung. Stützapparat.

Nr. 692—1140. 44j. Weib. Gonitis tub. sin. Resektion. Kein grösserer Knochenherd. Glatte Heilung mit guter Konsolidation. Stützapparat.

Nr. 1732. 26j. Weib. Gonitis tub. dextra. Resektion. Tub. Herd im lateralen Condylus femoris und im medialen Condylus Tibiae. Glatte Heilung mit 5—6 cm Verkürzung. Stützapparat.

Nr. 1237. 17j. Mädchen. Gonitis tub. d. Resektion. Kein grösserer Knochenherd. Glatte Heilung. Entlassung im Gipsverband mit kleinen Fisteln.

Nr. 1872. 11j. Knabe. Gonitis tub. sin. Ausgedehnte tub. Herde in beiden Epicondylen des Femur, weniger ausgedehnt in der Tibia. Schonung der Epiphysenlinie. Glatte Heilung. Im Gipsverband entlassen.

In allen Fällen wurde die Resektion mit dem Textor'schen Bogenschnitt ausgeführt, die Anfrischung der Knochen geschah meist bogenförmig.

Die Oberschenkelamputation wurde in 13 Fällen ausgeführt. Von den Patienten befanden sich 2 im 7., 2 im 6., 3 im 5., 3 im 4., 1 im 3., 1 im 2., 1 im 1. Jahrzehnt.

Unter diesen befanden sich 3 im Vorjahre resecierte:

Nr. 68 cf. Nr. 484 in 1900, S. 252. 6j. Knabe. Doppelseitige Gonitis und Resektion. Da rechts keine Heilung eintritt, Amputatio fem. Glatte Heilung. Links ständige Eiterung der Fisteln. Leichte Oedeme im Gesicht. Albumen im Harn. Auf Wunsch entlassen.

Nr. 174 cf. Nr. 197—363 in 1900, S. 252. 53j. Weib. Tub. Entzündung der Resektionsstelle. Tub. des Fussgelenks. Amputatio femoris. Prima intentio.

Nr. 536 cf. Nr. 1659 in 1900, Seite 253. 32j. Weib. Amputation. Heilung p. p. i.

Nr. 434, 348—1147, 384—1097, 814, 1882, 2040, 2163, 2468 heilten per primam intentionem. Bei Nr. 230 und 317—464 war die Heilung

nur wenig gestört.

Hüfte (23 Fälle; 17 M., 6 W., 1 †).

Konservativ wurden behandelt mit Extensions- und Gipsverbänden, Allgemeinbehandlung u. s. w. (auch mit Tuberkulin) Nr. 613, 804, 930, 972, 1205, 1246, 1259, 1339-1589, 2028-2557, 2037, 2228, 2457, 2463. In allen Fällen Besserung.

Konservative Behandlung wie vorher, ausserdem Punktion, Jodoforminjektion, Abscessincision, Exkochleation bei Nr. 9 cf. Nr. 2508 in 1900 pag. 254, Nr. 67 cf. 545/1830 in 1900 pag. 255, Nr. 223, 418, 443, 790, 1881, 1889-2549, 2504. In den meisten Fällen erhebliche Besserung.

Mit Resektion wurden folgende 2 Fälle behandelt:

Nr. 818. 5j. Knabe. Eintritt 17. IV. 01. Seit 2 Jahren Coxitis et gonitis tub. sinist. Knie 1900 reseciert noch immer fistelnd. 18. IX. 01 Resectio coxae subtrochanterica. Zerstörung des Kopfes. Andauernde Eiterung. 19. I. 02. Tod unter meningitischen Erscheinungen. Autopsie: Bronchitis, lobul. Pneumonie.

Nr. 1921. 4½j. Mädchen. Coxitis tub. sin. Resektion mit Kocherschem Schnitt. Heilung. 2 Monate später Stützapparat.

3. Knochen (68 Fälle; 45 M., 23 W., 1 †).

a) nicht tuberkulös (37 Fälle; 31 M., 6 W.).

Unterschenkel (18 Fälle).

Nr. 6. 36j. Mann. Fistulöser Amputationsstumpf des Unterschenkels Nachamputation. Heilung.

Nr. 672. 45j. Weib. Periostitis chronica. Umschläge.

In den übrigen 15 Fällen handelte es sich um teils primär chronische, teils chronisch gewordene Osteomyelitis:

der Fibula (1 W.).

Nr. 1337. 46j. Weib. Umschläge, Besserung.

der Tibia (15 Fälle).

Nr. 962. 31j. Weib. Alte Osteomyelitis Tibiae. Aufmeisselung. Kein Sequester, Heilung.

Nr. 757. 42j. Mann. Knochenmarksabscess nach alter Osteomyelitis tibiae. Trepanation, kein Sequester; mit gut granulierender Wunde entlassen.

In den übrigen 13 Fällen handelte es sich stets um osteomyelitische Sequester der Tibia die nach Aufmeisselung der Lade extrahiert wurden, Einstülpung der Haut. Drainage. In allen Fällen Heilung, zum Teil noch mit Fisteln entlassen. Nr. 216, 217, 294, 793, 884, 1104, 1224, 1815, 2027-2286, 2505, 2512, 2423.

Oberschenkel (20 Fälle).

Nr. 697 und 1206. Eiternde Amputationsstümpfe. Nachamputation. Heilung.

Nr. 957. Periostitis femoris nach Trauma. Massage. Heilung.

In den übrigen 18 Fällen handelte es sich um teils primär chronische, teils chronisch gewordene Osteomyelitis femoris.

Nr. 2515. Alte Osteomyelitis femoris sin. dicht über dem Knie mit Fisteln. Tamponade, feuchter Verband. Heilung.

In den übrigen 17 Fällen handelte es sich stets um osteomyelitische Sequester des Femur, welche, teilweise nach vorhergehender Aufmeisselung, extrahiert wurden. In allen Fällen Heilung. Zum Teil mit Fisteln entlassen. (Nr. 25 cf. Nr. 2036 in 1900, Nr. 84, 594, 673, 991, 1093, 1590, 1022, 1541, 1702, 1859, 1880, 2208. 2434, 2456).

b) Tuberkulose (31 Fälle; 14 M., 17 W., 1 †).

Fuss (26 Fälle; 11 M., 15 W.).

α) Tuberkulose eines Knochens (20 Fälle; 8 M., 12 W.).

Zehen (3 Fälle, 1 M., 2 W.).

Nr. 467, 939, 1793. Amputation der betreffenden Zehe. Heilung.

Metatarsalia (5 Fälle; 2 M., 3 W.).

Nr. 1019. 18j. Mann. Osteomyelitis tuberc. metatars. I. Subperiostale Exstirpation des Metatars. I. Amputation der grossen Zehe. Heilung.

Nr. 2363. 26j. Mann. Caries metacarpi primi, Tendovaginitis fungosa. Exartikulation der 1. Zehe mit ihrem Metatarsus. Heilung.

Nr. 1516 und 1837. Caries metatarsi V resp. III. Incision resp. Exkochleation und in beiden Fällen Karbolsäureätzung. Günstiger Verlauf.

Talus (3 Fälle: 1 M., 2 W.).

Nr. 408. 13j. Mädchen. Caries tali d. Exkochleation. Gipsverband.

Nr. 696. 2j. Mädchen. Caries tali d. Exstirpatio tali. Karbolsäureätzung. Entlassung mit Fistel.

Nr. 1165. 33j. Weib. Caries tali sin. Orthokresolinjektionen, Schmierseife.

Calcaneus (7 Fälle; 3 M., 4 W.).

Mit Exkochleation wurden behandelt 5 Fälle; 2 geheilt, 3 gebessert (Nr. 770, 842, 1222, 1619, 1914).

Mit Resektion des Calcaneus wurden behandelt 2 Fälle.

Nr. 728. 12j. Mädchen. Besserung.

Nr. 287. 15j. Knabe. Heilung.

β) Tuberkulose mehrerer Knochen (7 Fälle; 3 M., 4 W.).

Konservativ wurden behandelt 6 Fälle.

Nr. 190. 13j. Mädchen. Caries oss. cuboid. Metatars. IV et V. Ex-

kochleation, Fungusexstirpation. Exstirpation der verkästen inguinalen und iliacalen Lymphdrüsen. Im Gipsverband entlassen.

Nr. 503. 16j. Mädchen. Caries oss. cuneif. I, II, III. Punktion, Jodoforminjektion, Gipsverband.

Nr. 729. 16j. Mädchen. Caries oss. tali et cuboidei. Exstirpation beider, im Gipsverband entlassen.

Nr. 1238. 66j. Weib. Caries des Cuboid und des Talushalses. Exkochleation. Zunächst sehr gutes Resultat.

Nr. 1553. 61j. Mann. Caries oss. metatars. II und III und oss. cuboid. Pirogoff. Prima intentio. Heilung.

Nr. 1953. 49j. Weib. Caries oss. tali et navicular. Gipsverbände.

Amputiert wurden 3 Fälle.

Nr. 38 cf. 2353 in 1900 S. 257. 53j. Weib.

Nr. 283. 54j. Mann. Caries tali mit parartikulärem Abscess, Epididymitis tbc. d., chronische Lungenspitzentuberkulose beiderseits. Castratio dextra. Amputatio cruris sin. Heilung mit Fistel am Samenstrang.

Nr. 829, 2287. 70j. Mann. Caries pedis insbesondere des Talus und Calcaneus. Amputatio cruris nach Syme. Heilung.

Unterschenkel (5 Fälle; 3 M., 2 M.).

der Fibula (1 Fall; 1 M.).

Nr. 2354. 8j. Knabe. Osteomyelitis tub. am unteren Ende der linken Fibula. Exkochleation. Heilung.

der Tibia (3 Fälle; 1 M., 2 W.).

Nr. 331. 5j. Mädchen. Multiple Tuberkulose. Caries tibiae. Exkochleation. Besserung.

Nr. 786. 51j. Mann. Osteomyelitis tuberc. der proximalen Epiphyse der linken Tibia. Exkochleation. Mit Fistel entlassen.

Nr. 885. 9j. Mädchen. Caries tibiae in der Mitte. Exkochleation. Besserung.

Oberschenkel (1 M., 1 †).

Nr. 1436. 21j. Mann. Osteomyelitis femoris tuberculosa. Retropharyngealabscess. Tuberkulose des rechten Kiefergelenks. Phthisis pulmonum. Exitus. Autopsie: Tuberkulose sämtlicher Organe.

C. Tumoren.

(17 Fälle; 8 M., 9 W.)

1. Weichteile (9 Fälle; 5 M., 4 W.).

a) Gutartige (2 Fälle; 1 M., 1 W.).

Nr. 875. Traumatische Epithelcyste unter der Haut der rechten Planta pedis über dem Metatarsus III. Vor 2 Jahren Stoss gegen einen Stein. Excision. Heilung p. p. i.

Nr. 1776. 20j. Weib. Lipom der Fossa poplitea. Exstirpation. Heilung.

b) Bösartige (7 Fälle; 4 M., 3 W.).

α) Carcinome (2 Fälle).

Nr. 139. 54j. Mann. Carcinoma recidivum auf altem Ulcus cruris. Exstirpation des Tumors und der inguinalen Lymphdrüsen. M. D. Schweissdrüsencarcinom.

Nr. 1830. 50j. Mann. Carcinom am Unterschenkel auf Boden einer alten Osteomyelitis im 9. Lebensjahr. Seit Frühjahr 1900 Geschwür in der Narbe. Amputation nach Gritti. Heilung.

β) Sarkome (5 Fälle; 2 M., 3 W.).

Nr. 616. 37j. Weib. Primäres Sarkom der rechten Wade, seit 1/2 Jahr entwickelt, von Kindskopfgrösse. Metastasen in der Leistenbeuge, über dem Sternum, am Schädel und in der Brustwirbelsäule. 4 Tage nach Eintritt in die Klinik komplete Paraplegie. 3 Tage später Exitus. Autopsie: Weiches Sarkom der Wadenmuskulatur. Metastasen in den erwähnten Organen und in den Lungen. Metastase im 8. Brustwirbel mit Durchbruch in den Wirbelkanal und Kompression des Rückenmarks.

Nr. 1116, 1863, 2414. 19j. Mann. Fibrosarkom der Weichteile am l. Oberschenkel. Exstirpation. Heilung. Lokales Recidiv nach 3 Monaten. Exstirpation, Heilung. Lokales Recidiv nach 4 Monaten. Exstirpation, Heilung. Juli 1902 lokales Recidiv. Exstirpation mit Unterbindung der Arteria femoralis in der Mitte. Heilung.

Nr. 1438. 23j. Weib. Rundzellensarkom der Inguinalgegend, seit 2 Jahren zu Faustgrösse herangewachsen. Exstirpation mit Unterbindung der Arteria und Vena iliaca externa. Heilung ohne Gangrän mit leichtem Oedem am Unterschenkel.

Nr. 1951. 18j. Weib. Sarkom im Nagelfalz der linken grossen Zehe nach Exstirpation eines viele Jahre bestehenden Unguis incarnatus. Exstirpation. Heilung.

Nr. 2448. 33j. Mann. Sehnenscheidenmyxom des linken Fusses. Seit 2 Jahren Schmerzen und Schwellung an der Innenseite des linken Fusses. Wiederholt Exkochleation. Chlorzinkätzung. 1902 Exitus auswärts an Metastasen.

2. Knochen (8 Fälle; 3 M., 5 W.).

a) Gutartige (4 Eälle; 2 M., 2 W.).

Nr. 852. 14j. Mädchen. Subunguale Exostose der linken grossen Zehe. Abmeisselung. Heilung.

Nr. 987. 16j. Mann. Exostose der unteren Femurepiphyse unter dem Quadriceps. Kniegelenk frei. Seit 1 Jahr Schmerzen. Abmeisselung. Heilung.

Nr. 1213. 12j. Mädchen. Exostosis bursata an der Innenseite der unteren Femurepiphyse von Hühnereigrösse. Knie frei. Abmeisselung. Heilung.

Nr. 1683. 9j. Knabe. Osteochondrom der rechten proximalen Tibia-

epiphyse von Nussgrösse. Seit 3 Jahren langsam gewachsen. Abmeisselung. Heilung.

b) Bösartige (4 Fälle; 1 M., 3 W.).

Nr. 269. 17j. Mädchen. Osteochondrosarkom des Femur im unteren Drittel. Seit 1 Jahr entwickelt. Amputatio femoris. Heilung.

1380. 31j. Mann. Myelogenes Sarkom des linken Femur. Seit $^3/_4$ Jahren Schwellung des Knies. Probepunktion ergiebt Riesenzellensarkom. Amputatio femoris. Heilung.

Nr. 2225. 47j. Weib. Sarcoma femoris im unteren Drittel. Seit 2 Jahren zu mehr als Kopfgrösse entwickelt. Amputation verweigert.

Nr. 2261. 36j. Weib. Periostales, mischzelliges Sarcoma femoris recidivum im unteren Drittel. Exstirpation des primären Tumors auswärts vor 4 Monaten. Exstirpation mit partieller Erhaltung der Femurcorticalis. Glatter Verlauf. Im Juli 1902 noch recidivfrei.

D. Deformitäten.

(56 Fälle; 35 M., 21 W.)

I. Angeborene Deformitäten (20 Fälle; 10 M., 10 W.).

Missbildung des Fusses und Unterschenkels (1 M.).

Nr. 1496. $2^1/_4$j. Knabe. Missbildung des rechten Fusses und Unterschenkels. Missbildung der Zehen. Defekt einiger Mittelfussknochen. Pes valgus, Mangel der Fibula. Ausgeheilte intrauterine Tibiafraktur. 6 cm Verkürzung. Stützapparat.

Pes varus congenitus (7 Fälle; 4 M., 3 W.), einseitig.

Nr. 706—1243—1525. 14j. Mädchen. Pes equinovarus, im zweiten Lebensjahr erfolglose Tenotomie. Redressements, Gipsverbände.

Doppelseitige Klumpfüsse Nr. 319, 526, 572, 992, 1929, 1990 bis 2086—2166—2367—2474. Im ersten Lebensjahr standen 3 Fälle, im dritten, siebenten und fünfundzwanzigsten je 1 Fall. Im letzten Fall, Nr. 992, wurde nur eine Scheuerwunde infolge schlecht sitzenden Stiefels behandelt. Sonst in allen Fällen Redressement in Narkose und Gipsverbände. In Nr. 526 ausserdem Tenotomie.

Luxatio coxae congenita (11 Fälle; 5 M., 6 W.).

Nr. 638. 6j. Knabe. Luxatio coxae dupl. Unblutige Reposition. Gipsverband.

Nr. 506—791—1046—1443. $^5/_4$j. Mädchen. Luxatio coxae d. Unblutige Reposition. Gipsverband. Mehrfach wiederholt. Besserung.

Nr. 907—1201—1515—2376—2542. 2j. Mädchen. Luxatio coxae dupl. Unblutige Reposition. Gipsverbände. Noch in Behandlung.

Nr. 1270. 6j. Knabe. Luxatio coxae. d. einseitig; früher unblutig. Reponiert. Gute Fixierung, keine vollkommene Einrichtung. Massage u. s. w.

Nr. 1272. 3½j. Knabe. Luxatio coxae sin. Unblutige Reposition. Gipsverbände.

Nr. 1405. 2½j. Mädchen. Luxatio coxae sin. Unblutige Reposition. Gipsverbände.

Nr. 1524. 1j. Knabe. Luxatio coxae sin. Unblutige Reposition. Gipsverbände.

Nr. 1664—1804. 3j. Mädchen. Luxatio coxae d. Unblutige Reposition gelingt nicht. Blutige Reposition in Aussicht genommen.

Nr. 1774. 3j. Knabe. Luxatio coxae d. Unblutige Reposition. Gipsverbände.

Nr. 1886. 6j. Mädchen. Luxatio coxae dupl. Unblutige Reposition unmöglich. Blutige Reposition erst links, dann rechts. Noch in Behandlung.

Nr. 1905—2234—2566. 2j. Mädchen. Luxatio coxae d. Unblutige Reposition. Gipsverbände.

II. Erworbene Deformitäten (36 Fälle; 25 M., 11 W.).

1. Rachitische Knochenverbiegungen (4 Fälle; 1 M., 3 W.).

Nr. 141. (Cf. 790 in 1900.) Stützapparat.

Nr. 1155, 1499, 2150. Crura vara rachitica, Osteoklasie resp. Osteotomie. Gipsverbände, Heilung.

2. Statische, traumatische und rachitische Gelenkverbiegungen (21 Fälle; 17 M., 4 W.).

a) Platt-Fuss (9 Fälle; 7 M., 2 W.).

Nr. 199, 379, 396, 1397—1700, 1760—1908—2066, 2071, 2194, 2310, 2355. Massage, Redressement, Gipsverband.

b) Knie (10 Fälle; 8 M., 2 W.).

Nr. 2042. 28j. Weib. Genua vara beiderseits, Scoliose. Spätrachitis. Redressement erfolglos. Osteotomia beider Oberschenkel. Heilung. Stützapparate.

Genu valgum (9 Fälle; 8 M., 1 W.).

Nr. 117 und 252. 16j. Mann. Genu valgum dupl. Alte Rachitis. Osteoklasie. Gipsverband. Stützapparat.

Nr. 1036. 16j. Mann. Genu valg. dupl. Osteoklasie rechts. Gipsverband. Schienen beiderseits.

Nr. 1065. 19j. Mann. Genu valg. dupl. Redressement. Gipsverband. Stützapparat.

Nr. 1264. 16j. Mann. Genu valg. dupl. adolescent. Redressement. Gipsverband. Schiene.

Nr. 1523. 19j. Mann. Genu valg. dupl. Osteoklasie. Gipsverband. Stützapparat.

Nr. 1786. 35j. Mann. Genu valg. sin. Lineare Osteotomia femoris. Gipsverband. Massage. Gute Heilung.

Nr. 2314. 8j. Mädchen. Genu valgum dupl. Redressement. Rechts Osteotomie des Oberschenkels. Gipsverbände.

Nr. 2023./2276./2563. 86j. Mann. Genu valg. dupl. Rachitis. Redressement mit Infraktion. Gipsverband. Stützapparat.

c) Hüfte (2 Fälle; 2 M.).

Nr. 140. 18j. Mann. Coxa vara dupl. Extension. Besserung.

Nr. 2167. 10j. Knabe. Coxa vara coxitica dextra. Im Alter von 5 Jahren Coxitis. Extension ohne Erfolg. Osteotomia subtrochanterica. Besserung. Noch in Behandlung.

3. Paralytische und spastische Deformitäten (7 Fälle; 3 M., 4 W.).

a) Fuss (5 Fälle; 2 M., 3 W.).

Nr. 656. 22j. Mann. Poliomyelitis acuta. Pes equinovarus. Redressement. Heilung. Schienenstiefel.

Nr. 694. 6j. Knabe. Poliomyelitis acuta, pes equinovarus sin., geringgradig. Schienenstiefel.

Nr. 1171. 10j. Mädchen. Spitzfuss links. Poliomyelitis acuta. Lähmung des M. tibialis anticus. Parese der Wadenmuskulatur. Vernähung der Sehne des M. Extensor digiti II mit der des M. tibial. anticus. Gipsverband. Gute Korrektur.

Nr. 1377. 5j. Mädchen. Poliomyelitis. Pes equinovarus paralyticus. Peroneuslähmung. M. tibial. anticus und Extensor halluc. longus kräftig, Beuger geschwächt. Vernähung der Sehne des M. tibial. antic. mit der Sehne des M. peroneus longus, Heilung p. p. i.

Nr. 1647. 18j. Weib. Mit 6 Jahren Scarlatina. Im Anschluss daran Lähmung des M. Tibial. anticus sin. Massage.

b) Oberschenkel (2 Fälle; 1 M., 1 W.).

Nr. 258. 21j. Weib. Spastische Spinalparalyse. Kontraktur der Adduktoren und der l. Achillessehne. Tenotomie der Adduktoren beiderseits. Tendoplastik der Achillessehne. Besserung.

Nr. 1432. 16j. Knabe. Poliomyelitis. Lähmung des M. quadriceps femoris sin. Transplantation der Bicepssehne auf die Quadricepssehne. Heilung mit guter Funktion.

4. Ankylosen und Kontrakturen nach Entzündung (11 Fälle; 7 M., 4 W.).

a) Fuss (2 Fälle).

Nr. 511. 60j. Mann. Hammerzehe an der II. Zehe rechts. Tenotomie der Strecksehne II. Schiene.

Nr. 952. 13j. Mädchen. Hammerzehe der II. Zehe beiderseits. Exartikulation der l. II. Zehe. Heilung.

b) Knie (8 Fälle).

Nr. 369. 17j. Mädchen. Ankylose im Fussgelenk und Ellenbogen

nach Gelenkrheumatismus. Mobilisierung in Narkose. Massage. Wenig gebessert ins Bad entlassen.

Nr. 886. 12j. Knabe. Winklige knöcherne Ankylose des r. Kniegelenks nach Resektion in der Kindheit. Winkel 100°, Sohlenabstand 18 cm, Knochenverkürzung 8 cm. Keilresektion. Gipsverband. Heilung. p. p. i.

Nr. 942. 17j. Mädchen. Winklige, starre Ankylose des l. Kniegelenks 8 Jahre nach Knieresektion. Sohlenabstand 34 cm. Wachstumsverkürzung ca. 18 cm. Winkel ca. 100°. Osteotomia supracondylica, Stützapparat.

Nr. 1020. 15j. Mädchen. Kontraktur des r. Kniegelenks nach alter traumatischer Kniegelenksentzündung. Kompensatorisches Genu varum links. Streckung mit Osteoklast. Schienenverbände.

Nr. 1184. 18j. Mann. Genu recurvatum, Ankylosis genu nach traumatischer Gonitis Mobilisierung in Narkose. Massage. Mit mangelhafter Beweglichkeit entlassen.

Nr. 1903. 17j. Mädchen. Winklige Ankylosis genu d. nach alter Osteomyelitis. Winkel 90°, Sohlenabstand 30 cm. Wachstumsverkürzung 14—15 cm. Operation verweigert.

Nr. 2065. 21j. Mann. Rechtwinklige knöcherne Ankylosis genu d. nach eitriger Gonitis in der Kindheit. Operation verweigert.

Nr. 2440. 3/4j. Knabe. Narbenkontraktur am r. Knie. Excision der Narbe. Heilung.

c) Hüfte (1 Fall).

Nr. 967. 23j. Weib. Ankylose im r. Hüftgelenk mit Flexions- und Adduktionskontraktur nach Coxitis in der Kindheit. Osteotomia subtrochanterica. Streckverband. Stützapparat.

XIII. Verschiedenes.

(1 M., 3 W., 1 †.)

(Bearbeitet von Dr. Simon.)

Nr. 517. Otto G., 38 J. Leidet seit 1/2 Jahr an Drüsenschwellungen auf der r. und l. Halsseite. In der Folge traten multiple Drüsenschwellungen auf. Grosser Milztumor. Leukocytose. (1 : 10) Klin. Diagnose: Leukämie. Auf medicinische Klinik verlegt.

Nr. 1888. Anna Sch., 40 J. Leidet seit 4—5 Jahren an Unsicherheit und Steifigkeit beim Gehen. Spasmen vorhanden. Fussclonus etc. Klin. Diagnose: Multiple Sklerose. Auf medicinische Klinik verlegt.

Nr. 1207. Magdalene G., 20 J., erlitt durch Petroleum eine ausgedehnte Verbrennung des ganzen Körpers. Eintritt 4 Tage nach der Verletzung. An Brust, Hals, Armen und linken Bein finden sich Verbrennungen 1—3 Grades. Feuchte Verbände, Bäder. Nach

Reinigung der Wunden Transplantation. Heilung.

Nr. 2249. Frida G., 26 J., goss Petroleum ins Feuer, wobei die Kleider Feuer fingen. Pat. stürzte sich darauf aus dem 3. Stockwerk zum Fenster hinaus. Verbrennung 3. Grades am Bauch, beiden Oberschenkeln und Gesäss. Rechter Oberschenkel frakturiert, ebenso 2 Metartasalia rechts. Links supramalleoläre Fraktur. Starker Collaps. Salbe- und Schienenverbände. Später rechts Extension. Urin blutfrei. Vom 3. Tage an viel Eiweiss und zahlreiche Cylinder. Pat. leidet an Verfolgungswahn. Langsame Reinigung der Wunde. Am 12. Tage Collaps und Exitus. Sektion: Pleuritis, Nephritis.

B. Ambulatorische Klinik.

(Bearbeitet von Prof. Dr. Petersen und cand. med. Hermann.)

Die Frequenz der chirurgischen Ambulanz belief sich im Jahre 1901 auf

5326 Männer
2488 Weiber.
Zusammen 7814 Patienten (Gegen 6601 im Vorjahre.)

Es war also die Ambulanz, die an Sonn- und Feiertagen nicht abgehalten wurde, täglich von ca. 97 Personen besucht. Hiervon kamen ca. 25 pro Tag zur erstmaligen Untersuchung.

Auf die einzelnen Monate verteilt sich der Krankenzugang folgendermassen:

	Männer	Weiber	Zusammen
Januar	393	188	581
Februar	362	180	524
März	431	217	648
April	450	204	654
Mai	542	278	820
Juni	507	235	742
Juli	521	292	813
August	494	232	726
September	437	182	619
Oktober	404	173	577
November	388	162	550
Dezember	397	145	542
Summa	5326	2488	7814

Die Ambulanz war demnach im Mai, Juni und Juli am stärksten, im Februar und Dezember am schwächsten besucht.

Von diesen 7814 Patienten blieben 6245 in ambulanter Behandlung; 1390 wurden in die stationäre Klinik aufgenommen, während 179 anderen Kliniken überwiesen wurden.

Die einzelnen Krankheitsformen waren folgendermassen verteilt.

I. Entzündungen.

A. Akute.		B. Chronische.			
1. Panaritien	287	a) Tuberkulose:		b) Lues:	
2. Phlegmone, Furunkel, Abscesse	659	der Haut	77	Haut	6
		der Schleimhaut	9	Drüsen	1
		der Lymphdrüsen	296	Knochen	3
3. Lymphadenitis	41	der Sehnenscheiden	12	c) Aktinomykose	2
4. Tendovaginitis	41	der Knochen	158		
5. Bursitis	37	der Gelenke	262		
6. Periostitis	43	a) Hüfte	56		
7. Ostitis, Osteomyelitis	49	b) Knie	99		
		c) Fuss	40		
8. Arthritis	41	d) Schulter	5		
9. Pleuraempyem	6	e) Ellbogen	26		
10. Highmorshöhlenempyem	4	f) Hand	31		
		g) Artic. sacro-iliac.	4		
11. Stirnhöhlenempyem	1	Darm und Peritoneum	14		
12. Epididymitis	11	Hoden und Nebenhoden	15		
13. Angina abscedens	18	Kalte Abscesse	81		

Von chronischer Gelenkentzündung nicht tuberkulösen Ursprungs stellten sich 21 als rheumatische und ebensoviele als traumatische heraus. In 29 Fällen war über die Aetiologie nichts genaues festzustellen. Tägliche Massage und Mechanotherapie brachten in den meisten Fällen entschiedenen Nutzen.

Die ambulante Behandlung von 124 varicösen Unterschenkelgeschwüren mit Zinkleimverbänden leistete auch in diesem Jahre Gutes.

II. Tumoren.

A. Carcinome 193 Fälle.						B. Sarkome 49 Fälle.		
	Männer	Weiber		Männer	Weiber		Männer	Weiber
Haut	18	9	Magen	24	16	Lymphdrüsen	4	4
Drüsen	10	1	Darm	3	1	Haut	5	2
Lippe	5	1	Mastdarm	16	5	Knochen	8	16
Wange	2	0	Leber	1	0	Parotis	1	0
Zunge	3	1	Peritoneum	1	0	Brustdrüsen	1	2
Kehlkopf	3	1	Gallenblase	0	1	Hoden	1	0
Nasensept.	2	1	Brustdrüsen	0	17	Tonsille	0	1
Rachen	1	0	Penis, Prost.	3	0	Rachen	1	1
Schilddrüse	0	1	Uterus	0	26	Schilddrüse	1	2
Speiseröhre	5	3	Ovarium	0	7	Epulis	1	1

C. Benigne Tumoren.

Fibrom	Lipom	Papillom	Verruca	Atherom	Fibroadenoma mammae	Haemangiom	Lymphangiom	Chondrom	Osteom	Narbenkeloid	Kystoma ovarii	Myoma uteri	Ganglien	Dermoidcyste	Ranula	Verschiedene Cysten	Naevus
12	14	1	19	48	5	23	10	2	6	5	15	14	10	8	1	12	10

Strumen.

161 Kropfkranke wurden teils ambulatorisch mit Jodkalisalbe und Thyreoidintabletten behandelt, teils zur Operation aufgenommen.

III. Hernien.

Hernia inguinalis externa kam bei 181 Männern und bei 13 Frauen zur Beobachtung, zusammen 194. Hiervon waren bei Männern 18, bei Frauen 4 incarceriert, bei Männern 3, bei Frauen 1 irreponibel.

Hernia inguinalis interna fand sich 6mal bei Männern.

Hernia cruralis. Unter den 23 Fällen (14 Männer, 9 Frauen) waren 4 Incarcerationen, jedesmal bei Männern.

Hernia umbilicalis betraf meist kleine Kinder, und zwar 17 männlichen und 18 weiblichen Geschlechts.

An Hernia ventralis litten 13 Männer und 5 Weiber.

Hernia diaphragmatica wurde in einem Falle festgestellt.

IV. Hydrocele und Varicocele.

Hydrocele testis. war 33mal einseitig, 4mal doppelseitig, 2mal kombiniert mit Hernia inguin. externa.

Hydrocele funiculi spermatici bestand 1mal.

Varicocele 6mal.

V. Verletzungen.

1. Weichteilverletzungen.

Es kamen zur Behandlung:

Schussverletzungen	42	Hiebwunden	52
Stichwunden	125	Brandwunden	137
Quetsch- u. Rissquetschwunden	940	Pfählungen	2
Bisswunden	44	Hautemphysem	1
Schnittwunden	234		

2. Frakturen.

Im ganzen belief sich die Zahl der Frakturen auf 269 meist frische oder in Heilung begriffene. Auf die Skeletabschnitte verteilten sie sich wie folgt:

1. Schädel: 12
   a) Stirnbein 2
   b) Scheitelbein 2
   c) Nasenbein 4
   d) Unterkiefer 1
   e) Schädelbasis 3
2. Wirbelsäule 2
3. Rippen 21
4. Schlüsselbein 22
5. Schulterblatt 7
6. Becken 4
7. Obere Extremität 90
   a) Humerus 18
   (Komplic. 1; Condyl. 2; Epicondyl. 1; Collum 3; Schaft 12.)
   b) Radius 33
   (Kompliciert 7.)
   c) Ulna 11
   (Kompliciert 2; Olecranonfraktur 3.)
   d) Radius und Ulna 8
   (Kompliciert 2.)
   e) Hand 20
   (Kompliciert 6; Metacarp. 4; Finger 10.)
8. Untere Extremität 98
   a) Femur 19
   (Kompliciert 2.)
   b) Tibia 23
   (Kompliciert 8.)
   c) Fibula 13
   (Kompliciert 1.)
   d) Tibia und Fibula 7
   e) Malleolen 23
   f) Fuss 14
   (Metatarsus 9; Calcaneus 4; Talus 1.)

3. Gelenkverletzungen.

1. Luxationen 53
   a) Humerus 13
   (Subcoracoid 5; Axillaris 3.)
   b) Ellenbogen 11
   c) Handgelenk 2
   d) Metacarpophalangealgelenke 3
   e) Interphalangealgelenke 5
   f) Unterkiefer 1
   g) Hüfte 1
   h) Knie 1
   i) Femur 1
2. Distorsionen 156
3. Kontusionen 276

In 8 Fällen wurde Gelenkmaus, in 5 Fällen Coxa vara diagnostiziert.

VI. Kongenitale Krankheiten.

Gaumenspalte	15	Luxatio coxae congenita	11
Hasenscharte	13	Pes varus	6
Caput obstipum	13	Pes equinovarus	2
Ueberzählige Finger	2	Spina bifida	6
Syndactylie	1	Hypospadie	7

Atresia ani	2	Phimosis (Paraphimose 2.)	37

VII. Verschiedenes.

Perityphlitis	16	Tonsillarhypertrophie	13
Peritonitis acuta	2	Congelatio	7
Darmstenose	5	Perniones	29
Cholelithiasis	57	Corpus alienum	65
Nierenkrankheiten	21	Amputatio violenta	17
Blasenleiden	24	Elephantiasis	7
Krankheiten der Urethra	22	Tetanus, Milzbrand	je 1
Hämorrhoiden	18	Unguis incarnatus	46
Sonstige Mastdarmleiden (Prolaps, Fistel, Fissur)	31	Caries dentis	61
Varicen	41	Gangrän an der unteren Extremität	9

Ferner kamen zwei Carbolverätzungen und je eine Verätzung mit Kalk, Salpetersäure, Flusssäure und Essigsäure zur Beobachtung. Weiterhin wurden 45 Kinder wegen rachitischer Deformitäten und 64 Frauen wegen gynäkologischer Leiden (meist Retroflexio und Prolaps) ambulant behandelt.

Von Wirbelsäulenerkrankungen war die Skoliose mit 26 Fällen, die Spondylitis mit 35 Fällen vertreten. 91 Fälle von Plattfuss wurden mit Einlagen, Plattfussstiefel oder Redressement behandelt. 15 Patienten kamen mit Klumpfuss, 27 mit Genua valga.

Uebersicht über die im Berichtjahre in der chirurgischen Ambulanz ausgeführten Narkosen, Lokalanästhesien und Operationen.

Narkosen 133.

122 mit Chloroform, 9 mit Aether, 2 mit Bromäthyl ohne Störung.

Lokale Anästhesie.

a. Durch Cocaininjektion 35mal, darunter 24mal nach Oberst.
b. Schleich's Infiltration 124mal.
c. Chloräthylspray 20mal.

Operative Eingriffe.

Hautnähte bei Wunden	234	Nervennaht	1
Sehnennaht	23	Knochennaht	3

Exkochleation	21
Incision und Exkochleation	48
Incisionen	708
Exkochleation und Thermokauterisation	19
Thermokauterisation bei Lupus	25
Ignipunktur bei Angiom	24
Punktion:	
a) bei Hydrops genu	19
b) bei Hydrocele	7
c) bei Hämatom	2
d) bei Bursitis	12
e) bei Abscessus frigid. etc.	30
Punktion und Injektion:	
a) von Tinctura jodi:	
bei Hydrocele	3
bei Bursitis praepatellaris	1
b) von Jodoform-Emulsion:	
bei Arthritis tuberculosa	16
bei Abscessus frigidus	5
bei Hygroma	3
c) von Carbolsäure:	
bei Hydrocele	2
d) von Formalin:	
bei kaltem Abscess	4
Reposition:	
a) bei Luxationen	16
b) bei Paraphimose	2
Zahnextraktionen	78
Fremdkörperexcisionen	8
Fremdkörperextraktionen	43
Sequestrotomieen	6
Durchschneidung des Zungenbändchen	5
Hasenscharten-Operation	3
Tonsillotomie	11
Phimosenoperationen	26
Caput obstipum	4
Zersprengung von Ganglien	17
Operation des Ung. incarnat.	19
Gipsverbände:	
a) bei Arthritis	38
b) bei Frakturen	18
c) bei Pes varus und valgus	5
d) bei Luxationen	5
e) bei Genu valgum	2
Celluloidverbände	2
Redressement bei Pes. varus	7
Amputatio digiti	5
Exarticulatio digiti	8
Taxis bei Hernia incarcerata	1
Trepanation	2
Tracheotomie	1
Exstirpation:	
bei Ganglien	2
bei Struma (Resektion eines Lappens)	5
bei Atherom	39
bei Angiom	4
bei Verruca	11
bei Fibrom	8
bei Lipom	6
bei Fibrolipom	3
bei Papillom	2
bei Ranula	1
bei sonstigen Cysten	1
bei Aneurysma	1
bei Naevus pigmentosus	3
bei Dermoid	5
bei Lymphomata tuberculosa	31
bei Lupus und Scrophuloderma	10
bei Narbenkeloid	2
bei Gelenkmaus	1
bei Epulis fibromatosa	2
bei Bursitis praepatellaris	3
bei Chondrom	1
bei Carcinom	15
bei Hautsarkom	4

Ausserdem wurden 3 Amputationen an der unteren Extremität ausgeführt und zweimal Hydrocele testis und einmal eine Hernia inguinalis externa radikal operiert.

JUN 19 1903
SEP 23 1903
OCT 30 1903
OCT 30 1903
FEB 13 1904
SEP 1 - 1905
JAN 5 - 1907

4/C136f

3 2044 103 0